LEONIDA
CRISTU
IONESCU

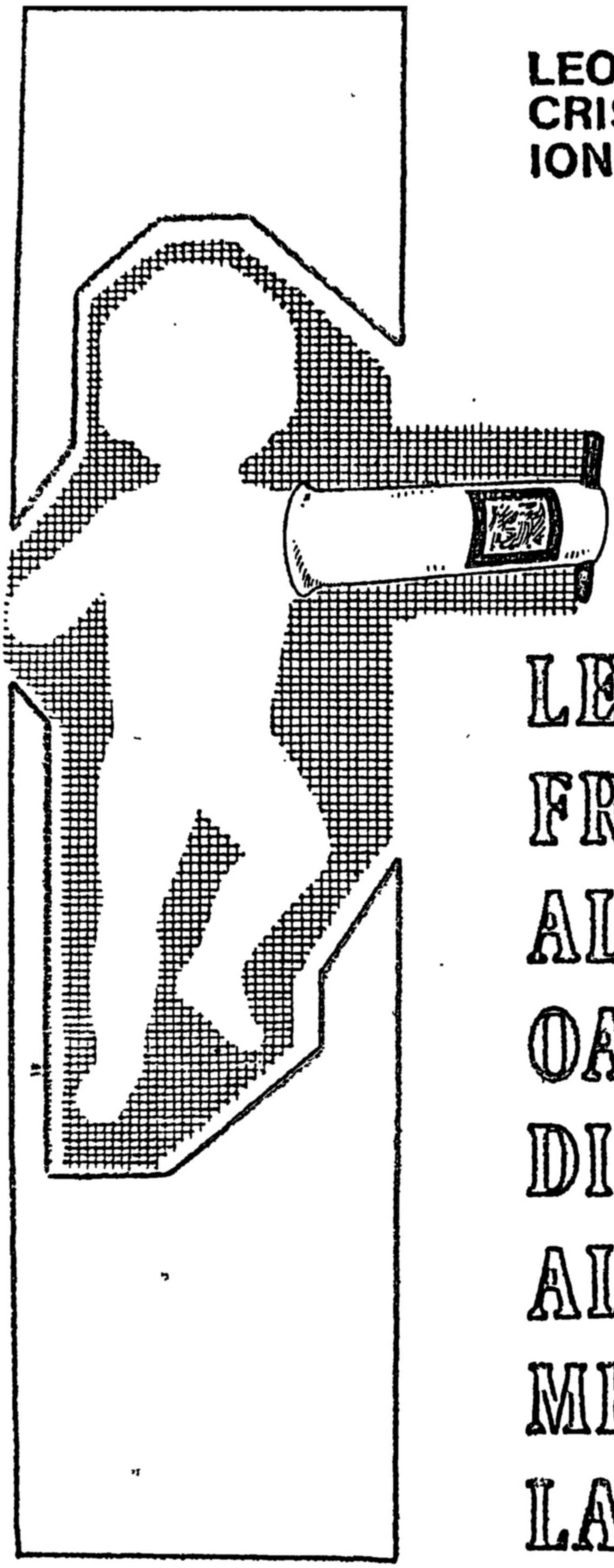

LEZIUNI FRACTURARE ALE OASELOR DIAFIZARE ALE MEMBRELOR LA COPII

EDITURA MEDICALĂ

Scanned with OKEN Scanner

LEONIDA CRISTU IONESCU

LEZIUNI FRACTURARE ALE OASELOR DIAFIZARE ALE MEMBRELOR LA COPII

Colaboratori : H. BĂRBULESCU, MARIOARA CONDA, SABINA CONDREA, ANCA IOANA DRĂGHICI-MIȚARIU, C. A. IONESCU, P. JURCA, V. MIȚARIU, ENIKÖ-VERA PALL, V. PARALESCU, DANIELA PĂTULEA, A. SZABÓ, L. P. STERN, GYÖNGYI TATRAI-GABOR

EDITURA MEDICALĂ
BUCUREȘTI, 1988

Scanned with OKEN Scanner

Scanned with OKEN Scanner

PREFAȚĂ

Hans Selye, celebrul profesor al Universității din Montreal și autorul concepției asupra stresului, ocupîndu-se de problemele legate de necesitatea elaborării cărților științifice, spunea: „Atunci cînd aveți intenția de a scrie o carte, primul lucru care trebuie făcut este acela de a constata dacă este sau nu nevoie de ea".

Chiar dacă colegul nostru dr. Leonida Ionescu nu a sondat opinia specialiștilor asupra necesității unei monografii referitoare la fracturile oaselor diafizare la copii, totuși vasta sa experiență și complexele probleme cu care a fost confruntat în rezolvarea modernă și corectă a acestor traumatisme la copii, l-a făcut să intuiască cît de important este și cît de mult lipsește specialiștilor noștri o sinteză, o experiență modernă și vastă în tratamentul fracturilor oaselor diafizare la copii.

De altfel atît literatura noastră de specialitate cît și literatura modernă din alte țări este săracă în monografii sau tratate privind această temă.

S-ar putea crede că o fractură, indiferent de vîrsta bolnavului, trebuie tratată prin restabilirea mecanică a continuității oaselor, totuși această optică mecanicistă nu poate fi aplicată fără discernămînt în ortopedie, deoarece experiența a dovedit că deseori atunci cînd nu se ține cont de o serie de considerente biologice, nici cele mai solide montaje nu sînt suficient de rezistente.

Asistăm deseori la determinarea unei osteosinteze solide, constatăm cu mirare că în anumite condiții șuruburile de oțel se rup în focarul de fractură sau în interiorul osului, plăcile metalice sau tijele se îndoaie sau după ce șuruburile strînse la maximum se smulg din os, plăcile se deplasează și ele și focarul de fractură evoluează imprevizibil.

Nu este permis să se uite că un șurub oricît de strîns ar fi după un timp poate produce o osteoliză în jur și stabilitatea focarului devine precară.

Deseori din considerentul că fractura, mai ales la copii pare ușor rezolvabilă chirurgical, se intervine cu multă dezinvoltură, dar nu rareori rezultatele nu sînt în măsura așteptărilor.

Reacția organismului este adesea greu de precizat, iar dacă nu se ține cont de o serie de aspecte biologice, surprizele nu vor întîrzia. Așa se explică

faptul că de cele mai multe ori chirurgii cu experiență mai mare sînt mult mai prudenți și mai puțin intervenționiști decît începătorii ; un chirurg bine pregătit știe cît de multe sînt complicațiile posibile de care trebuie să se teamă și în consecință nu-și permite să opereze nici prin incizii mici și nici prin delabrări întinse ale țesuturilor. Nu execută nici intervenții chirurgicale în ritm foarte alert și nici cu o indicație relativă, cu hemostază precară sau cu respectarea capricioasă a regulilor de asepsie, bazîndu-se pe faptul ca antibioticele vor rezolva totul.

Monografia colegului dr. Ionescu vine să precizeze aspectele particulare și specifice ale fracturilor la copii, relevînd capacitatea organismului infantil de a autocorecta o fractură vicios consolidată și unde o intervenție chirurgicală dacă este uneori inutilă apoi deseori chiar perfect executată ea poate avea efecte dăunătoare.

Creșterea și dezvoltarea scheletului fac că intervențiile chirurgicale să aibă indicații de excepție în tratamentul fracturilor obstetricale sau în fracturile care se produc în primii ani de viață, chiar dacă la o primă privire asupra filmului radiologic situația pare necorespunzătoare.

Monografia aduce argumente categorice în favoarea capacității de autocorecție a anumitor tipuri de fracturi și deosebit de important este să se cunoască care sînt fracturile cu capacitate de autocorecție și care nu au această particularitate și în aceste condiții se va impune intervenția chirurgicală.

Alături de aceste calități, parcurgînd textul monografiei, am constatat că ea are o particularitate pe care încă Stendhal o sugera : „Cu cît este mai măreț și mai dificil ceea ce ai de spus, cu atît mai necesar este să fii simplu", ori lucrarea colegului nostru dr. Ionescu are și această calitate. Materialul bogat și complex este expus într-o formă ușor accesibilă, plăcută, ceea ce face ca lectura ei să fie în același timp deosebit de utilă și agreabilă.

Sînt convins că publicarea acestei monografii, va constitui un moment de referință în chirurgia pediatrică din țara noastră și că de ea vor beneficia în primul rînd chirurgii pediatri ca și chirurgii generaliști și ortopezii care vor avea satisfacția succesului vindecării, precum și bolnavii, care își vor redobîndi sănătatea în timp cît mai scurt cu mai puține riscuri și cu minime suferințe.

Am convingerea că cei care vor studia această valoroasă monografie vor reuși să dezică cunoscuta gîndire a lui Oscar Wilde : „Experiența este numele pe care fiecare îl dă greșelilor sale" și vor putea afirma cu satisfacție că experiența este numele pe care-l dăm cărților pe care le-am studiat, între care un loc important va fi ocupat de prezenta monografie.

PROF. DR. AL. VARNA

Scanned with OKEN Scanner

Scanned with OKEN Scanner

PREFAȚA AUTORULUI

Lucrarea de față reprezintă un studiu monografic asupra fracturilor oaselor diafizare ale membrelor la copii, care urmărește să codifice cele mai potrivite modalități de tratament în aceste leziuni. Față de acest punct de vedere credem că lucrarea este binevenită și completează date anterioare din literatura de specialitate.

Din punct de vedere al informației, folosim materiale din lucrări clasice, completate cu date mai recente, dar mai ales cu valoroase noțiuni din literatura națională, de specialitate, ale iluștrilor înaintași.

În ceea ce privește materialul faptic, raportăm o cazuistică pe o perioadă lungă de timp, 1964—1983, din Clinica de chirurgie și ortopedie pediatrică Timișoara.

Pentru o mai bună înțelegere a patologiei traumatice a scheletului în curs de dezvoltare, am considerat necesar să insistăm asupra dezvoltării oaselor diafizare ale membrelor, precum și a țesutului osos normal.

Materialul prezentat, bogat ilustrat cu reproduceri radiografice, schițe inedite, grafice și tabele, sperăm să facă lectura atractivă.

Atitudinea terapeutică în fața leziunilor fracturare ale oaselor diafizare ale membrelor la copii este eclectică : conservatoare, sau prin modalități operatorii, și este condiționată de particularitățile fiecărei leziuni în parte, de morfologia, de fiziologia segmentelor de membre și a elementelor scheletului.

În perioada de timp la care ne referim, am studiat 33 266 leziuni fracturare care au presupus 90 625 manopere ortopedice pentru tratament.

Cele 1 054 intervenții chirurgicale operatorii pentru osteosinteză au reprezentat 2,87% din totalul leziunilor fracturare și 3,55% din toate intervențiile chirurgicale operatorii. În consecință am căutat să codificăm și metodele de tratament chirurgical operator, pentru fiecare leziune fracturară, la care acest tip de tratament a căpătat indicații imperative.

În complicațiile imediate, majore, insistăm asupra importanței instituirii tratamentului de urgență în leziunile vasculare, decelate astăzi prin arteriografie și pledăm pentru tratamentul cu plagă descoperită în fracturile deschise. Raportăm 0,03% osteomielite postfracturare și pseudartroze.

În tratamentul fizic de recuperare funcţională, recomandăm ca acesta să fie cît mai fiziologic şi netraumatizant.

Lucrarea se ocupă de leziuni foarte frecvente ale practicii curente. Pentru marea frecvenţă a leziunilor fracturare osoase la copii şi pentru sechelele pe care acestea pot să le furnizeze, studiul tratamentului celui mai adecvat capătă o importanţă deosebită, deziderat de ordin social.

Materialul prezentat poate să influenţeze atitudinea unor medici de chirurgie generală, care prin forţa împrejurărilor sînt adesea puşi în situaţia să trateze leziuni fracturare la copii.

În sfîrşit, noţiunile adunate în această lucrare reprezintă un material care poate să vină în ajutorul studenţilor şi al medicilor stagiari în timpul pregătirii lor pentru examene şi concursuri.

Timişoara 2.VI.1987

Scanned with OKEN Scanner

Scanned with OKEN Scanner

Dacă a-ţi însuşi o frază izolată din opera altuia înseamnă a comite un plagiat, a alege însă ceea ce este mai bun la fiecare din cei care s-au ocupat vreodată de acelaşi subiect devine o sinteză creatoare.

HANS SELYE, 1968

Scanned with OKEN Scanner

CUPRINS

	Pag.
Prefață — Prof. Dr. Alexandru Varna	3
Prefața autorului	5
Cuprins în limba engleză	17
Cuprins în limba rusă	25
A. PARTEA GENERALĂ	33
Capitolul 1	33
Osteogeneza și dezvoltarea oaselor diafizare ale membrelor (L. C. Ionescu; P. Jurcă)	33
1.1. Clavicula	33
1.2. Humerus	34
1.3. Radius	39
1.4. Ulna	40
1.5. Oasele metacarpiene și falangele	41
1.6. Femur	42
1.7. Tibia	43
1.8. Fibula	45
1.9. Oasele metatarsiene	45
1.10. Oasele degetelor piciorului (falangele)	45
Capitolul 2	47
Leziuni fracturare ale oaselor diafizare ale membrelor în decursul dezvoltării (L. C. Ionescu, L. P. Stern)	47
2.1. Considerații etiopatogenice	47
2.2. Considerații anatomopatologice	51
2.3. Considerații clinice și radiologice	53
2.4. Principii generale asupra tratamentului	53
2.5. Leziuni fracturare osoase caracteristice copiilor	55
2.5.1. Fracturile prin turtire sau prin tasare a trabeculației oscase	56
2.5.2. Fisurile subperiostale necaracteristice	56
2.5.3. Fracturile cu inflexiune „în lemn verde"	57
2.5.4. Dezlipirea sau decolarea epifizară traumatică	58
2.5.4.1. Etiopatogenie	58
2.5.4.2. Anatomie patologică	59
2.5.4.3. Studiu clinic	62
2.5.4.4. Studiu radiologic	63
2.5.4.5. Tratament	65
2.5.4.6. Evoluție. Complicații. Sechele	66
2.6. Leziuni fracturare osoase caracteristice noului născut	68
2.6.1. Decolarea epifizară obstetricală humerală superioară	69
2.6.2. Decolarea epifizară obstetricală humerală inferioară	70
2.6.3. Decolarea epifizară obstetricală femurală inferioară	70
2.6.4. Fracturile obstetricale ale claviculei	71

Scanned with OKEN Scanner

Pag.

2.6.5. Fracturile obstetricale ale diafizei humerale 73
2.6.6. Fracturile obstetricale ale corpului femural 73
2.7. Leziuni fracturare osoase asemănătoare celor întîlnite la adult 75
2.7.1. Anatomie patologică 75
2.7.1.1. Dislocarea laterală 76
2.7.1.2. Unghiulația 76
2.7.1.3. Decalajul 77
2.7.1.4. Scurtarea 77
2.7.1.5. Alungirea 78
2.7.2. Studiu clinic 78
2.7.3. Studiu radiologic 80

Capitolul 3 81
Imobilizarea (L. C. Ionescu, Enikö-Vera Páll) 81
3.1. Fiziopatologia imobilizării 81

Capitolul 4 90
Modalități de tratament în fracturile oaselor diafizare ale membrelor la copii (L. C. Ionescu, C. A. Ionescu) 90
4.1. Tratamentul conservator 91
4.1.1. Reducerea ortopedică 91
4.1.2. Mijloace de imobilizare externă. Bandajul ghipsat căptușit 93
4.1.2.1. Imobilizarea ghipsată a humerusului 94
4.1.2.2. Imobilizarea ghipsată a antrebrațului 95
4.1.2.3. Imobilizarea ghipsată a gambei 95
4.1.2.4. Redresarea unghiulațiilor reziduale sub aparat ghipsat 95
4.2. Tratamentul semiconservator 97
4.2.1. Extensia continuă 97
4.2.1.1. Extensia prin benzi adezive 98
4.2.1.2. Extensia transscheletică 101
4.3. Tratamentul operator. Osteosinteza 102
4.3.1. Mijloace clasice de osteosinteză 104
4.3.1.1. Osteosinteza prin îndințare 104
4.3.1.2. Osteosinteza cu fixatoare externe 106
4.3.1.3. Cerclajele 107
4.3.1.4. Șuruburile 107
4.3.1.5. Alte mijloace de osteosinteză 107
4.3.2. Mijloace moderne de osteosinteză 107
4.3.2.1. Osteosinteza intramedulară 107
4.3.2.1.1. Tija Küntscher 107
4.3.2.1.2. Tija Rush 108
4.3.2.1.3. Broșa Kirschner 109
4.3.2.1.4. Broșele în snop 110
4.3.2.1.5. Broșele încrucișate 110
4.3.2.1.6. Bucla de sîrmă în „U", în „O", în „X" 111
4.3.2.2. Osteosinteza de tip stabil cu plăci de compresiune 111
4.3.2.3. Osteosinteza mixtă 112

Capitolul 5 115
Recuperarea funcțională (L. C. Ionescu, Enikö-Vera Páll) 115

Capitolul 6 118
Complicațiile imediate ale fracturilor oaselor diafizare ale membrelor (L. C. Ionescu, C. A. Ionescu) 118
6.1. Complicațiile vasculare 118
6.1.1. Sindromul acut de ischemie arterială periferică 118
6.1.1.1. Etiologie. Anatomie patologică 119
6.1.1.2. Studiu clinic și radiologic 119
6.1.1.3. Tratament 120

Pag.

6.1.2. Sindromul cronic de retracție musculară progresivă postischemică. Volkmann 121
6.1.2.1. Fiziopatologie. Anatomie patologică 121
6.2. Complicații nervoase 122
6.3. Leziuni musculare 123
6.4. Leziuni cutanate 123
6.5. Fracturile deschise 128

Capitolul 7 128

Frecvența clinică a fracturilor oaselor diafizare ale membrelor la copii (L. C. Ionescu, Marioara Conda) 128

B. PARTEA SPECIALĂ 141

Capitolul 8 141

Leziunile fracturare ale claviculei (L. C. Ionescu, Gyöngyi Tatrai-Gabor) 141
8.1. Noțiuni generale. Etiopatogenie 141
8.2. Anatomie patologică 146
8.3. Studiu clinic 149
8.4. Studiu radiologic 151
8.5. Tratament 154
8.5.1. Tratamentul conservator 154
8.5.2. Tratamentul sângerînd 156
8.6. Evoluție. Complicații. Sechele. Rezultate 157

Capitolul 9 165

Leziunile fracturare ale humerusului (L. C. Ionescu, Sabina Condrea) 165
9.1. Decolarea traumatică a epifizei superioare humerale) 169
9.1.1. Etiopatogenie 169
9.1.2. Anatomie patologică 171
9.1.3. Studiu clinic 172
9.1.4. Studiu radiologic 173
9.1.5. Tratament 175
9.1.6. Evoluție. Complicații. Sechele 177
9.2. Fracturile gîtului chirurgical al humerusului 178
9.2.1. Etiopatogenie 178
9.2.2. Anatomie patologică 179
9.2.3. Studiu clinic 180
9.2.4. Studiu radiologic 182
9.2.5. Tratament 183
9.2.6. Evoluție. Complicații. Sechele. Rezultate 187
9.3. Fracturile diafizare ale humerusului 188
9.3.1. Etiopatogenie 188
9.3.2. Anatomie patologică 191
9.3.3. Studiu clinic 193
9.3.4. Studiu radiologic 193
9.3.5. Tratament 195
9.3.6. Evoluție. Complicații. Sechele 199

Capitolul 10 201

Leziunile fracturare ale articulației cotului (L. C. Ionescu, V. Paralescu) 201
10.1. Dinamica leziunilor fracturare ale articulației cotului 201
10.2. Noțiuni generale asupra leziunilor fracturare ale paletei humerale 202
10.3. Fractura transversală supracondiliană a humerusului 203
10.3.1. Noțiuni generale 203
10.3.2. Etiopatogenie 205
10.3.3. Anatomie patologică 207
10.3.4. Studiu clinic 212
10.3.5. Studiu radiologic 214
10.3.6. Tratament. Principii 217
10.3.7. Tratamentul conservator 219

Scanned with OKEN Scanner

Pag.

10.3.7.1. Reducerea 219
10.3.7.2. Imobilizarea 221
10.3.7.3. Rezultate 225
10.3.8. Tratamentul semiconservator 225
10.3.8.1. Rezultate 226
10.3.9. Tratamentul operator 228
10.3.9.1. Rezultate 232
10.3.10. Evoluție. Complicații. Sechele 235
10.3.10.1. Flictenele de distensie 236
10.3.10.2. Deviațiile de ax 236
10.3.10.3. Redorile articulare și limitarea mișcărilor 237
10.3.10.4. Pintenul diafizar anterior 238
10.3.10.5. Miozita osifiantă traumatică localizată 240
10.3.10.6. Sindromul acut de ischemie arterială periferică 241
10.3.10.7. Sindromul cronic de retracție musculară progresivă postischemică Volkmann 241
10.3.10.8. Complicații nervoase. Noțiuni generale. Leziunile nervului median. Leziunile nervului cubital. Leziunile nervului radial 244
10.3.11. Recuperarea funcțională 246
10.3.12. Rezultate 247
10.4. Fractura condilului humeral extern 249
10.4.1. Noțiuni generale 249
10.4.2. Eticpatogenie 250
10.4.3. Anatomie patologică 251
10.4.4. Studiu clinic 253
10.4.5. Studiu radiologic 254
10.4.6. Tratament 255
10.4.7. Evoluție. Complicații. Sechele 259
10.4.7.1. Redorile articulare 259
10.4.7.2. Calusul exuberant 259
10.4.7.3. Pseudartroza 259
10.4.7.4. Necroza ischemică postoperatorie 259
10.4.7.5. *Ulna vara* 259
10.4.7.6. *Ulna valga* 260
10.5. Fractura epitrohleei humerale 260
10.5.1. Noțiuni generale 260
10.5.2. Etiopatogenie 261
10.5.3. Anatomie patologică 261
10.5.4. Studiu clinic 264
10.5.5. Studiu radiologic 265
10.5.6. Tratament 266
10.5.7. Evoluție. Complicații. Sechele 269
10.6. Leziuni fracturare rare 271
10.6.1. Decolarea epifizei humerale inferioare 271
10.6.1.1. Noțiuni generale. 271
10.6.1.2. Etiopatogenie 272
10.6.1.3. Anatomie patologică 272
10.6.1.4. Studiu clinic, ... 272
10.6.1.5. Studiu radiologic 272
10.6.1.6. Tratament 273
10.6.2. Fractura transversală diacondiliană humerală 274
10.6.3. Fractura transcondiliană humerală 274
10.6.4. Fractura condilului humeral intern 275
10.6.5. Fractura epicondilului humeral radial 276
10.7. Leziuni fracturare excepționale. 278
10.7.1. Fractura cominutivă a paletei humerale 288
10.7.1.1. Etiopatogenie 278
10.7.1.2. Anatomie patologică 278

Scanned with OKEN Scanner

Pag.
10.7.1.3. Studiu clinic 278
10.7.1.4. Tratament 279
10.8. Leziuni osteoarticulare minime ale paletei humerale 279
10.8.1. Anatomie patologică 279
10.8.2. Studiu clinic 280
10.8.3. Studiu radiologic 280
10.8.4. Tratament 281
10.9. Leziunile extremităţilor proximale ale oaselor antebraţului 281
10.9.1. Fractura extremităţii superioare a radiusului 281
10.9.1.1. Noţiuni generale 281
10.9.1.2. Etiopatogenie 282
10.9.1.3. Anatomie patologică 283
10.9.1.4. Studiu clinic 285
10.9.1.5. Studiu radiologic 285
10.9.1.6. Tratament 286
10.9.1.7. Evoluţie. Complicaţii. Sechele 288
10.9.2. Fractura olecranului 289
10.9.2.1. Noţiuni generale 289
10.9.2.2. Etiopatogenie 290
10.9.2.3. Anatomie patologică 291
10.9.2.4. Studiu clinic 294
10.9.2.5. Studiu radiologic 294
10.9.2.6. Tratament 296
10.9.2.7. Evoluţie. Complicaţii. Sechele 297
10.9.3. Fractura apofizei coronoide 297
10.9.3.1. Etiopatogenie 298
10.9.3.2. Anatomie patologică 298
10.9.3.3. Studiu clinic 299
10.9.3.4. Studiu radiologic 299
10.9.3.5. Tratament 299
10.9.3.6. Evoluţie. Complicaţii. Sechele 300
10.10. Leziuni complexe. Fracturi ale articulaţiei cotului cu traiecte multiple . . . 300

Capitolul 11 307
Leziunile fracturare ale oaselor antebraţului (L. C. Ionescu, V. Mitariu) 307
11.1. Noţiuni generale 307
11.2. Fracturile de localizare diafizară 313
11.2.1. Fracturile diafizare ale ambelor oase 313
11.2.1.1. Noţiuni generale. 313
11.2.1.2. Etiopatogenie 314
11.2.1.3. Anatomie patologică 315
11.2.1.4. Studiu clinic 317
11.2.1.5. Studiu radiologic 318
11.2.1.6. Tratamentul funcţional. 319
11.2.1.7. Modalităţi de tratament clasic 321
11.2.1.8. Posibilităţi de tratament actual 323
11.2.1.9. Evoluţie. Complicaţii. Sechele. Rezultate 326
11.2.2. Fracturile diafizare ale unui singur os 330
11.2.2.1. Fractura diafizară izolată a radiusului 330
11.2.2.1.1. Noţiuni generale 330
11.2.2.1.2. Anatomie patologică 332
11.2.2.1.3. Studiu clinic 332
11.2.2.1.4. Studiu radiologic 332
11.2.2.1.5. Tratament 333
11.2.2.2. Fractura diafizară izolată a ulnei 335
11.2.2.3. Fractura izolată a ulnei asociată cu luxaţia capului radial — fractura Monteggia-Stănciulescu 335
11.2.2.3.1. Etiopatogenie 336
11.2.2.3.2. Anatomie patologică 336

Scanned with OKEN Scanner

Scanned with OKEN Scanner

Pag.

11.2.2.3.3. Studiu clinic 337
11.2.2.3.4. Studiu radiologic 338
11.2.2.3.5. Tratament 338
11.2.2.3.6. Evoluție. Complicații. Sechele. Rezultate 340
11.3. Leziunile caracteristice ale extremităților distale ale oaselor antebrațului . . 342
11.3.1. Noțiuni generale 342
11.3.2. Fracturile diafizo-metafizare inferioare ale oaselor antrebrațului 344
11.3.2.1. Fracturile subperiostale necaracteristice. Fisuri și fracturi cu inflexiune în „lemn verde" 347
11.3.2.1.1. Etiopatogenie. Anatomie patologică 347
11.3.2.1.2. Studiu clinic 347
11.3.2.1.3. Studiu radiologic 348
11.3.2.1.4. Tratament 348
11.3.2.2. Fracturile diafizo-metafizare cu dislocări complexe ale fragmentelor fracturare 349
11.3.2.2.1. Etiopatogenie 349
11.3.2.2.2. Anatomie patologică 349
11.3.2.2.3. Studiu clinic 350
11.3.2.2.4. Studiu radiologic 350
11.3.2.2.5. Tratament 350
11.3.2.2.6. Evoluție. Complicații. Sechele 352
11.3.3. Fracturile metafizare inferioare ale oaselor antebrațului 353
11.3.3.1. Etiopatogenie 353
11.3.3.2. Anatomie patologică 354
11.3.3.3. Studiu clinic 356
11.3.3.4. Studiu radiologic 356
11.3.3.5. Tratament 356
11.3.4. Decolările traumatice ale epifizelor distale ale oaselor antebrațului . . . 357
11.3.4.1. Etiopatogenie 357
11.3.4.2. Anatomie patologică 358
11.3.4.3. Studiu clinic 359
11.3.4.4. Studiu radiologic 360
11.3.4.5. Tratament 360
11.3.4.6. Evoluție. Complicații. Sechele 363
11.3.5. Entorsa articulației pumnului asociată cu leziuni osoase de vecinătate 363
11.3.5.1. Etiopatogenie 364
11.3.5.2. Anatomie patologică 364
11.3.5.3. Studiu clinic 364
11.3.5.4. Studiu radiologic 364
11.3.5.5. Tratament 365
11.3.6. Rezultate 365

Capitolul 12 369
Leziunile fracturare ale oaselor metacarpiene și ale falangelor mîinii (L. C. Ionescu, H. Bărbulescu) 369
12.1. Fracturile metacarpienelor 369
12.2. Fracturile falangelor mîinii 376

Capitolul 13 384
Leziunile fracturare ale femurului (L. C. Ionescu, A. Szabó) 384
13.1. Noțiuni generale 384
13.2. Leziuni fracturare rare ale extremității superioare a femurului 388
13.2.1. Decolarea epifizei femurale superioare 389
13.2.1.1. Etiopatogenie 390
13.2.1.2. Anatomie patologică 390
13.2.1.3. Studiu clinic 391
13.2.1.4. Studiu radiologic 391
13.2.1.5. Tratament 393
13.2.1.6. Evoluție. Complicații. Sechele. Rezultate 394

Pag.
13.2.2. Leziunile fracturare diafizare ale gîtului femural 395
13.2.2.1. Etiopatogenie 395
13.2.2.2. Anatomie patologică 396
13.2.2.3. Studiu clinic 397
13.2.2.4. Studiu radiologic 398
13.2.2.5. Tratament 398
13.2.2.6. Evoluţie. Complicaţii. Sechele. Rezultate 401
13.3. Leziuni fracturare excepţionale ale extremităţii superioare a femurului . . . 402
13.3.1. Leziuni traumatice ale apofizei trohanterului mare 402
13.3.2. Leziuni traumatice ale apofizei trohanterului mic 403
13.4. Leziunile fracturare diafizare ale corpului femural 404
13.4.1. Noţiuni generale 404
13.4.2. Leziuni fracturare localizate în 1/3 mijlocie a corpului femural . . . 405
13.4.2.1. Frecvenţă 405
13.4.2.2. Etiopatogenie 407
13.4.2.3. Anatomie patologică 407
13.4.2.4. Studiu clinic 411
13.4.2.5. Studiu radiologic 412
13.4.2.6. Tratament. Principii 412
13.4.2.7. Modalităţi de tratament 413
13.4.2.8. Evoluţie. Complicaţii. Sechele. Rezultate 421
13.4.3. Leziuni fracturare localizate în 1/3 superioară a corpului femural 425
13.4.3.1. Noţiuni generale 425
13.4.3.2. Etiopatogenie 425
13.4.3.3. Anatomie patologică 426
13.4.3.4. Studiu clinic şi radiologic 426
13.4.3.5. Tratament 427
13.4.3.6. Evoluţie. Complicaţii. Sechele. Rezultate 428
13.4.4. Leziuni fracturare situate în 1/3 inferioară a corpului femural 429
13.4.4.1. Noţiuni generale 429
13.4.4.2. Etiopatogenie 430
13.4.4.3. Anatomie patologică 431
13.4.4.4. Studiu clinic 431
13.4.4.5. Studiu radiologic 432
13.4.4.6. Tratament 433
13.4.4.7. Evoluţie. Complicaţii. Sechele 434
13.5. Leziuni fracturare rare ale extremităţii inferioare a femurului 435
13.5.1. Noţiuni generale 435
13.5.2. Fracturile supracondiliene joase 436
13.5.2.1. Studiu clinic 437
13.5.2.2. Studiu radiologic 438
13.5.2.3. Tratament 438
13.5.2.4. Evoluţie. Complicaţii. Sechele 439
13.5.3. Decolarea traumatică a epifizei femurale inferioare 440
13.5.3.1. Etiopatogenie 440
13.5.3.2. Anatomie patologică 440
13.5.3.3. Studiu clinic 441
13.5.3.4. Studiu radiologic 442
13.5.3.5. Tratament 442
13.5.3.6. Evoluţie. Complicaţii. Sechele 444
Capitolul 14 449
Leziunile fracturare ale oaselor gambei (L. C. Ionescu, Anca Ioana Drăghici-Miţariu) 449
14.1. Noţiuni generale 449
14.2. Leziunile fracturare izolate ale tibiei. Noţiuni generale 456
14.2.1. Fracturile diafizare 456
14.2.1.1. Etiopatogenie 458
14.2.1.2. Anatomie patologică 460
14.2.1.3. Studiu clinic 460

Scanned with OKEN Scanner

Pag.

14.2.1.4. Studiu radiologic 461
14.2.1.5. Posibilităţi de tratament conservator. Redresarea dislocărilor reziduale sub aparat ghipsat 462
14.2.2. Leziuni specifice ale extremităţii inferioare 465
14.2.2.1. Decolarea traumatică a epifizei inferioare a tibiei 465
14.2.2.1.1. Etiopatogenie şi anatomie patologică 465
14.2.2.1.2. Studiu clinic 469
14.2.2.1.3. Studiu radiologic 471
14.2.2.1.4. Tratament 472
14.2.2.1.5. Evoluţie. Complicaţii. Sechele 473
14.2.2.2. Fracturile maleolei tibiale 473
14.2.3. Leziuni fracturare excepţionale ale extremităţii superioare a tibiei 476
14.2.3.1. Fracturile metafizei superioare a tibiei 478
14.2.3.2. Decolarea epifizei superioare a tibiei 478
14.2.3.3. Fracturile apofizelor spinoase ale tibiei 479
14.2.3.4. Fracturile tuberozităţii anterioare a tibiei 480
14.3. Leziunile fracturare ale ambelor oase ale gambei 482
14.3.1. Fracturile diafizare 482
14.3.1.1. Etiopatogenie 482
14.3.1.2. Anatomie patologică 484
14.3.1.3. Studiu clinic 487
14.3.1.4. Studiu radiologic 487
14.3.1.5. Posibilităţi de tratament conservator. Redresarea dislocărilor reziduale sub aparat ghipsat 489
14.3.1.5.1. Tratamentul semiconservator 492
14.3.1.5.2. Osteosinteza 492
14.3.2. Leziuni fracturare inferioare ale oaselor gambei 493
14.3.2.1. Etiopatogenie 495
14.3.2.2. Anatomie patologică 495
14.3.2.3. Studiu clinic şi radiologic 496
14.3.2.4. Tratament 497
14.4. Leziunile fracturare izolate ale fibulei 497
14.4.1. Etiopatogenie 497
14.4.2. Anatomie patologică 498
14.4.3. Studiu clinic 499
14.4.4. Tratament 500
14.5. Evoluţie. Complicaţii. Sechele. Rezultate globale 500

Capitolul 15 506
Leziunile fracturare ale oaselor metatarsiene şi ale falangelor piciorului (L. C. Ionescu, Daniela Pătulea) 506
15.1. Fracturile oaselor metatarsiene 506
15.1.1. Etiopatogenie 510
15.1.2. Anatomie patologică 510
15.1.3. Studiu clinic 511
15.1.4. Studiu radiologic 512
15.1.5. Tratament 512
15.2. Fracturile falangelor piciorului 514
Rezumat în limba engleză 517
Rezumat în limba rusă 521

Scanned with OKEN Scanner

Scanned with OKEN Scanner

CONTENTS

	Page
Preface — Prof. Alexandru Varna, M. D.	3
Author's Preface	5
English Contents	17
Russian Contents	25
A. GENERAL ASPECTS	33
Chapter 1	33
Osteogenesis and development of the diaphyseal bones of the limbs (L. C. Ionescu, P. Jurca)	33
1.1. The collar bone	33
1.2. The humerus	34
1.3. The radius	39
1.4. The ulna	40
1.5. The bones of the metacarpus and phalanges	41
1.6. The femur	42
1.7. The tibia	43
1.8. The fibula	45
1.9. The bones of the metatarsus	45
1.10. The bones of the toes (phalanges)	45
Chapter 2	47
Fracture lesions of the diaphyseal bones of the limbs in the course of development (L. C. Ionescu, L. P. Stern)	47
2.1. Etiopathogenetic considerations	47
2.2. Anatomopathologic considerations	51
2.3. Clinical and radiologic considerations	53
2.4. General therapeutical principles	53
2.5. Fracture lesions of the bones characteristic in children	55
2.5.1. Crushing or compression fractures of the bone trabeculae	56
2.5.2. Uncharacteristic subperiostal fissures	56
2.5.3. Greenstick fractures	57
2.5.4. Detachment or traumatic epiphyseal dislocation	58
2.5.4.1. Etiopathogenesis	58
2.5.4.2. Pathologic anatomy	59
2.5.4.3. Clinical study	62
2.5.4.4. Radiologic study	63
2.5.4.5. Treatment	65
2.5.4.6. Evolution. Complications. Sequelae	66
2.6. Bone fracture lesions of the neonate	68
2.6.1. Upper humeral obstetrical epiphyseal detachment	69
2.6.2. Lower humeral obstetrical epiphyseal detachment	70
2.6.3. Lower femural obstetrical epiphyseal detachment	70
2.6.4. Obstetrical fractures of the collar bone	71

Page

2.6.5. Obstetrical fractures of the humeral diaphysis 73
2.6.6. Obstetrical fractures of the femural body 73
2.7. Bone fracture lesions similar to those of the adult 75
2.7.1. Pathologic anatomy 75
2.7.1.1. Lateral dislocation 76
2.7.1.2. Angulation 76
2.7.1.3. Displacement 77
2.7.1.4. Shortening 77
2.7.1.5. Lengthening 78
2.7.2. Clinical study 78
2.7.3. Radiologic study 80

Chapter 3 81
Immobilization (L. C. Ionescu, Enikö-Vera Páll) 81
3.1. The physiopathology of immobilization 81

Chapter 4 90
Therapeutic modalities in fractures of the diaphyseal bones of the limbs in children (L. C. Ionescu, C. A. Ionescu) 90
4.1. Conservative treatment 91
4.1.1. Orthopedic reduction 91
4.1.2. Means of external immobilization. Lined Plaster cast 93
4.1.2.1. Plaster cast immobilization of the humerus 94
4.1.2.2. Plaster cast immobilization of the forearm 95
4.1.2.3. Plaster cast immobilization of the leg 95
4.1.2.4. Reduction of residual angulations under plaster cast 95
4.2. Semiconservative treatment 97
4.2.1. Continuous extension 97
4.2.1.1. Extension by adhesive tapes 98
4.2.1.2. Transskeletal extension 101
4.3. Surgical treatment. Osteosynthesis 102
4.3.1. Classical osteosynthesis methods 104
4.3.1.1. Dentate osteosynthesis 104
4.3.1.2. Osteosynthesis with external fixation 106
4.3.1.3. Cerclage 107
4.3.1.4. Screws 107
4.3.1.5. Other osteosynthesis methods 107
4.3.2. Modern osteosynthesis procedures 107
4.3.2.1. Intramedullary osteosynthesis 107
4.3.2.1.1. Küntscher nail 107
4.3.2.1.2. Rush nail 108
4.3.2.1.3. Kirschner wire 109
4.3.2.1.4. Loop wires 110
4.3.2.1.5. Crossed loop wires 110
4.3.2.1.6. „U", „O", and respectively „X" — shapeal loop wire 111
4.3.2.2. Stable osteosynthesis with compression plates 111
4.3.2.3. Mixed osteosynthesis 112

Chapter 5 115
Functional reeducation (L. C. Ionescu, Enikö-Vera Páll) 115

Chapter 6 118
The immediate complications of diaphyseal bone fractures of the limbs (L. C. Ionescu, C. A. Ionescu) 118
6.1. Vascular complications 118
6.1.1. Acute peripheral arterial ischaemic syndrome 118
6.1.1.1. Etiopathogenesis. Pathologic anatomy 119
6.1.1.2. Clinical and radiologic study 119
6.1.1.3. Treatment 120
6.1.2. Chronic Volkmann's postischaemic progressive muscular contracture syndrome 121
6.1.2.1. Physiopathology. Pathologic anatomy 121

Scanned with OKEN Scanner

Page

6.2. Nervous complications 123
6.3. Muscular lesions 123
6.4. Skin lesions 123
6.5. Open fractures 123
Chapter 7 123
Clinical frequency of fractures of the diaphyseal bones of the limbs in children (L. C. Ionescu, Marioara Conda) 128
B. SPECIAL ASPECTS 128
Chapter 8 141
Fracture lesions of the collar bone (L. C. Ionescu, Gyöngyi Tatrai-Gabor) 141
8.1. General notions. Etiopathogenesis 141
8.2. Pathologic anatomy 141
8.3. Clinical study 146
8.4. Radiologic study 149
8.5. Treatment 151
8.5.1. Conservative treatment 154
8.5.2. Invasive treatment 154
8.6. Evolution. Complications. Sequelae. Results 156
Chapter 9 157
Fracture lesions of the humerus (L. C. Ionescu, Sabina Condrea) 165
9.1. Traumatic detachment of the upper humeral epiphysis 165
9.1.1. Etiopathogenesis 169
9.1.2. Pathologic anatomy 169
9.1.3. Clinical study 171
9.1.4. Radiologic study 172
9.1.5. Treatment 173
9.1.6. Evolution. Complications. Sequelae 175
9.2. Fractures of the surgical neck of the humerus 177
9.2.1. Etiopathogenesis 178
9.2.2. Pathologic anatomy 178
9.2.3. Clinical study 179
9.2.4. Radiologic study 180
9.2.5. Treatment 182
9.2.6. Evolution. Complications. Sequelae. Results 183
9.3. Fractures of the humerus diaphysis 187
9.3.1. Etiopathogenesis 188
9.3.2. Pathologic anatomy 188
9.3.3. Clinical study 191
9.3.4. Radiological study 193
9.3.5. Treatment 193
9.3.6. Evolution. Complications. Sequelae 195
Chapter 10 199
Fracture lesions of the elbow joint (L. C. Ionescu, V. Paralescu) 201
10.1. Dynamics of the fracture lesions of the elbow joint 201
10.2. General notions on fracture lesions of the distal humerus head 202
10.3. Transverse supracondylar fracture of the humerus 303
10.3.1. General notions 203
10.3.2. Etiopathogenesis 205
10.3.3. Pathologic anatomy 207
10.3.4. Clinical study 212
10.3.5. Radiologic study 214
10.3.6. Treatment. Principles 217
10.3.7. Conservative treatment 219
10.3.7.1. Reduction 219
10.3.7.2. Immobilization 221
10.3.7.3. Results 225

Scanned with OKEN Scanner

Page

10.3.8. Semiconservative treatment 225
10.3.8.1. Results 226
10.3.9. Surgical treatment 228
10.3.9.1. Results 232
10.3.10. Evolution. Complications. Sequelae 235
10.3.10.1. Distension phlyctenae 236
10.3.10.2. Axis deviation 236
10.3.10.3. Stiffness of the joints and limited movements 237
10.3.10.4. Anterior diaphyseal spur 238
10.3.10.5. Localized traumatic myositis ossificans 240
10.3.10.6. Acute peripheral arterial ischaemic syndrome 241
10.3.10.7. Chronic Volkmann's postischaemic progressive muscular contracture syndrome. 241
10.3.10.8. Nervous complications. General notions. Lesions of the median nerve. Lesions of the cubital nerve. Lesions of the radial nerve 244
10.3.11. Functional rehabilitation 246
10.3.12. Results 247
10.4. Fracture of the external humerus condyle 249
10.4.1. General notions 249
10.4.2. Etiopathogenesis 250
10.4.3. Pathologic anatomy 251
10.4.4. Clinical study 253
10.4.5. Radiologic study 254
10.4.6. Treatment 255
10.4.7. Evolution. Complications. Sequelae 259
10.4.7.1. Stiffness of the joint 259
10.4.7.2. Exuberant callus 259
10.4.7.3. Pseudoarthrosis 259
10.4.7.4. Postoperative ischaemic necrosis 259
10.4.7.5. *Ulna vara* 259
10.4.7.6. *Ulna valga* 260
10.5. Fracture of the humerus epitrochlea 260
10.5.1. General notions 260
10.5.2. Etiopathogenesis 261
10.5.3. Pathologic anatomy 261
10.5.4. Clinical study 264
10.5.5. Radiologic study 265
10.5.6. Treatment 266
10.5.7. Evolution. Complications. Sequelae 269
10.6. Rare fracture lesions 271
10.6.1. Detachment of the inferior humerus epiphysis 271
10.6.1.1. General notions 271
10.6.1.2. Etiopathogenesis 272
10.6.1.3. Pathologic anatomy 272
10.6.1.4. Clinical study 272
10.6.1.5. Radiologic study 272
10.6.1.6. Treatment 273
10.6.2. Humeral diacondylar transverse fracture 274
10.6.3. Humeral transcondylar fracture 274
10.6.4. Fracture of the internal humeral condyle 275
10.6.5. Fracture of the radial humeral epicondyle 276
10.7. Exceptional fracture lesions 278
10.7.1. Comminuted fracture of the distal humerus head 278
10.7.1.1. Etiopathogenesis 278
10.7.1.2. Pathologic anatomy 278
10.7.1.3. Clinical study 278
10.7.1.4. Treatment 279
10.8. Minimal osteoarticular lesions of the distal humerus head 279
10.8.1. Pathologic anatomy 279

Scanned with OKEN Scanner

Page
10.8.2. Clinical study 280
10.8.3. Radiologic study 280
10.8.4. Treatment 281
10.9. Lesions of the proximal extremities of the forearm bones 281
10.9.1. Fracture of the upper extremity of the radius 281
10.9.1.1. General notions 281
10.9.1.2. Etiopathogenesis 282
10.9.1.3. Pathologic anatomy 283
10.9.1.4. Clinical study 285
10.9.1.5. Radiologic study 285
10.9.1.6. Treatment 286
10.9.1.7. Evolution. Complications. Sequelae 288
10.9.2. Fracture of the olecranon 289
10.9.2.1. General notions 289
10.9.2.2. Etiopathogenesis 290
10.9.2.3. Pathologic anatomy 291
10.9.2.4. Clinical study 294
10.9.2.5. Radiologic study 294
10.9.2.6. Treatment 296
10.9.2.7. Evolution. Complications. Sequelae 297
10.9.3. Fracture of the coronoid process 297
10.9.3.1. Etiopathogenesis 298
10.9.3.2. Pathologic anatomy 298
10.9.3.3. Clinical study 299
10.9.3.4. Radiologic study 299
10.9.3.5. Treatment 299
10.9.3.6. Evolution. Complications. Sequelae 300
10.10. Complex lesions. Fractures of the elbow joint with multiple lines 300

Chapter 11 307
Fracture lesions of the forearm bones (L. C. Ionescu, V. Mițariu) 307
11.1. General notions 307
11.2. Fracture with a diaphyseal localization 313
10.2.1. Diaphyseal fractures of both bones 313
11.2.1.1. General notions 313
11.2.1.2. Etiopathogenesis 314
11.2.1.3. Pathologic anatomy 315
11.2.1.4. Clinical study 317
11.2.1.5. Radiologic study 318
11.2.1.6. Functional treatment 319
11.2.1.7. Modalities of the classical treatment 321
11.2.1.8. Possibilities of the present day treatment 323
11.2.1.9. Evolution. Complications. Sequelae. Results 326
11.2.2. Diaphyseal fractures of a single bone 330
11.2.2.1. Isolated diaphyseal fracture of the radius 330
11.2.2.1.1. General notions 330
11.2.2.1.2. Pathologic anatomy 330
11.2.2.1.3. Clinical study 332
11.2.2.1.4. Radiologic study 332
11.2.2.1.5. Treatment 332
11.2.2.2. Isolated diaphyseal fracture of the ulna 333
11.2.2.3. Isolated fracture of the ulna associated with luxation of the radius head. Monteggia-Stănciulescu fracture 335
11.2.2.3.1. Etiopathogenesis 335
11.2.2.3.2. Pathologic anatomy 336
11.2.2.3.3. Clinical study 337
11.2.2.3.4. Radiologic study 338
11.2.2.3.5. Treatment 338
11.2.2.3.6. Evolution. Complications. Sequelae. Results 340

Scanned with OKEN Scanner

Page

11.3. Characteristic lesions of the distal extremities of the forearm bones 342
11.3.1. General notions 342
11.3.2. Inferior diaphyso-metaphyseal fractures of the forearm bones 344
11.3.2.1. Uncharacteristic subperiostal fractures. Greenstick fissures and fractures 347
11.3.2.1.1. Etiopathogenesis. Pathologic anatomy 347
11.3.2.1.2. Clinical study 347
11.3.2.1.3. Radiologic study 348
11.3.2.1.4. Treatment 348
11.3.2.2. Diaphysometaphyseal fractures with complex dislocation of the fractured fragments 349
11.3.2.2.1. Etiopathogenesis 349
11.3.2.2.2. Pathologic anatomy 349
11.3.2.2.3. Clinical study 350
11.3.2.2.4. Radiologic study 350
11.3.2.2.5. Treatment 350
11.3.2.2.6. Evolution. Complications. Sequelae 352
11.3.3. Lower metaphyseal fractures of the forearm bones 353
11.3.3.1. Etiopathogenesis 353
11.3.3.2. Pathologic anatomy 354
11.3.3.3. Clinical study 356
11.3.3.4. Radiologic study 356
11.3.3.5. Treatment 356
11.3.4. Traumatic detachment of the distal epiphysis of the forearm bones . . . 357
11.3.4.1. Etiopathogenesis 357
11.3.4.2. Pathologic anatomy 358
11.3.4.3. Clinical study 359
11.3.4.4. Radiologic study 360
11.3.4.5. Treatment 360
11.3.4.6. Evolution. Complications. Sequelae 363
11.3.5. Sprain of the wrist joint associated with lesions of the neighbouring bones 363
11.3.5.1. Etiopathogenesis 364
11.3.5.2. Pathologic anatomy 364
11.3.5.3. Clinical study 364
11.3.5.4. Radiologic study 364
11.3.5.5. Treatment 365
11.3.6. Results 365

Chapter 12 369
Fracture lesions of the metacarpal bones and phalanges of the hand (L. C. Ionescu, H. Bărbulescu) 369
12.1. Metacarpal fractures 369
12.2. Fractures of the finger phalanges 376

Chapter 13 384
Fracture lesions of the femur (L. C. Iocescu, A. Szabó) 384
13.1. General notions 384
13.2. Rare fractures of the upper extremity of the femur 388
13.2.1. Detachment of the upper femur epiphysis 389
13.2.1.1. Etiopathogenesis 390
13.2.1.2. Pathologic anatomy 390
13.2.1.3. Clinical study 391
13.2.1.4. Radiologic study 391
13.2.1.5. Treatment 393
13.2.1.6. Evolution. Complications, Sequelae. Results 394
13.2.2. Diaphyseal fracture lesions of the femural neck 395
13.2.2.1. Etiopathogenesis 395
13.2.2.2. Pathologic anatomy 396
13.2.2.3. Clinical study 397
13.2.2.4. Radiologic study 398

Scanned with OKEN Scanner

13.2.2.5. Treatment . . . . . Page
13.2.2.6. Evolution. Complications. Sequelae. Results 398
13.3. Exceptional fracture lesions of the upper extremity of the femur 401
13.3.1. Traumatic lesions of the greater trochanter 402
13.3.2. Traumatic lesions of the lesser trochanter 402
13.4. Fracture lesions of the femural diaphysis 403
13.4.1. General notions 404
13.4.2. Fracture lesions in the middle third of the femur shaft 404
13.4.2.1. Frequency 405
13.4.2.2. Etiopathogenesis 405
13.4.2.3. Pathologic anatomy 407
13.4.2.4. Clinical study 407
13.4.2.5. Radiologic study 411
13.4.2.6. Treatment. Principles 412
13.4.2.7. Therapeutical modalities 412
13.4.2.8. Evolution. Complications. Sequelae. Results 413
13.4.3. Fracture lesions in the upper third of the femur shaft 421
13.4.3.1. General notions 425
13.4.3.2. Etiopathogenesis 425
13.4.3.3. Pathologic anatomy 425
13.4.3.4. Clinical and radiologic study 426
13.4.3.5. Treatment 426
13.4.3.6. Evolution. Complications. Sequelae. Results 427
13.4.4. Fracture lesions in the lower third of the femur shaft 428
13.4.4.1. General notions 429
13.4.4.2. Etiopathogenesis 429
13.4.4.3. Pathologic anatomy 430
13.4.4.4. Clinical study 431
13.4.4.5. Radiologic study. 431
13.4.4.6. Treatment 432
13.4.4.7. Evolution. Complications. Sequelae 433
13.5. Rare fractures of the lower extremity of the femur 434
13.5.1. General notions 435
13.5.2. Low supracondylar fractures 435
13.5.2.1. Clinical study 436
13.5.2.2. Radiologic study 437
13.5.2.3. Treatment 438
13.5.2.4. Evolution. Complications. Sequelae 438
13.5.3. Traumatic detachment of the lower femural epiphysis 439
13.5.3.1. Etiopathogenesis 440
13.5.3.2. Pathologic anatomy 440
13.5.3.3. Clinical study 440
13.5.3.4. Radiologic study 441
13.5.3.5. Treatment 442
13.5.3.6. Evolution. Complications. Sequelae 442
Chapter 14 444
Fracture lesions of the shank bones (L. C. Ionescu, Anca Ioana Drăghici — Mițariu) 449
14.1. General notions 449
14.2. Isolated fractures of the tibia. General notions 449
14.2.1. Fractures of the diaphysis 456
14.2.1.1. Etiopathogenesis 456
14.2.1.2. Pathologic anatomy 456
14.2.1.3. Clinical study 458
14.2.1.4. Radiologic study 460
14.2.1.5. The possibilities of a conservative treatment. Reduction of residual dislocations under plaster cast 461
14.2.2. Specific lesions of the lower extremity 462
. 465

Scanned with OKEN Scanner

Page

14.2.2.1. Traumatic detachment of the inferior tibia epiphysis 465
14.2.2.1.1. Etiopathogenesis and pathologic anatomy 465
14.2.2.1.2. Clinical study 469
14.2.2.1.3. Radiologic study 471
14.2.2.1.4. Treatment 472
14.2.2.1.5. Evolution. Complications. Sequelae 473
14.2.2.1.6. Fractures of the tibia malleolus 473
14.2.3. Exceptional fractures of the upper extremity of the tibia 476
14.2.3.1. Superior metaphyseal fracture of the tibia 478
14.2.3.2. Detachment of the proximal epiphysis of the tibia 478
14.2.3.3. Fractures of the spinous processes of the tibia 479
14.2.3.4. Fractures of the anterior tuberosity of the tibia 480
14.3. Fracture lesions of both bones of the shanks 482
14.3.1. Diaphyseal fractures 482
14.3.1.1. Etiopathogenesis 382
14.3.1.2. Pathologic anatomy 484
14.3.1.3. Clinical study 487
14.3.1.4. Radiologic study 487
14.3.1.5. Treatment 489
14.3.1.5.1. The possibilities of a conservative treatment. Reduction of residual dislocation under plaster cast 489
14.3.1.5.2. Semiconservative treatment 492
14.3.1.5.3. Osteosynthesis 492
14.3.2. Fractures lessious of the distal end of the bones of the shanks 493
14.3.2.1. Etiopathogenesis 493
14.3.2.2. Pathologic anatomy 495
14.3.2.3. Clinical and radiologic study 495
14.3.2.4. Treatment 497
14.4. Isolated fractures of the fibula 497
14.4.1. Etiopathogenesis 497
14.4.2. Pathologic anatomy 498
14.4.3. Clinical study 499
14.4.4. Treatment 500
14.5. Evolution. Complications. Sequelae. Global results 500

Chapter 15 506
Fractures of the metatarsal bones and phalanges of the toes (L. C. Ionescu, Daniela Pătulea) 506
15.1. Fractures of the metatarsal bones 506
15.1.1. Etiopathogenesis 510
15.1.2. Pathologic anatomy 510
15.1.3. Clinical study 511
15.1.4. Radiologic study 512
15.1.5. Treatment 512
15.2. Fractures of the toe phalanges 514
English Summary 517
Russian Summary 521

Scanned with OKEN Scanner

СОДЕРЖАНИЕ

	Стр.
Предисловие — Проф. д-ра Александру Варна	3
Предисловие автора	5
А. ОБЩАЯ ЧАСТЬ	33
Глава 1	33
Остеогенез и развитие диафизарных костей конечностей (Л. К. Ионеску, П. Журка)	33
1.1. Ключица	33
1.2. Плечевая кость	34
1.3. Лучевая кость	39
1.4. Локтевая кость	40
1.5. Пястные кости и фаланги пальцев руки	41
1.6. Бедренная кость	42
1.7. Большеберцовая кость	43
1.8. Малоберцовая кость	45
1.9. Плюсневые кости	45
1.10. Кости пальцев ноги (фаланги)	45
Глава 2	47
Переломные поражения диафизарных костей конечностей во время их развития (Л. К. Ионеску, П. Стерн)	47
2.1. Этиопатогенетические соображения	47
2.2. Патологоанатомические соображения	51
2.3. Клинические и рентгенологические соображения	53
2.4. Общие принципы лечения	53
2.5. Характерные для детей переломы костей	55
2.5.1. Переломы путем сплющивания или уплотнения костной трабекуляции	56
2.5.2. Нехарактерные субпериостальные трещины	56
2.5.3. Неполные переломы путем сгибания, как „молодые ветки" (надломы)	57
2.5.4. Травматическое отторжение или отслойка эпифиза	58
2.5.4.1. Этиопатогенез	58
2.5.4.2. Патологическая анатомия	59
2.5.4.3. Клиническое исследование	62
2.5.4.4. Рентгенологическое исследование	63
2.5.4.5. Лечение	65
2.5.4.6. Течение. Осложнения. Остаточные явления	66
2.6. Характерные для новорожденных переломные поражения костей	68
2.6.1. Родовая отслойка верхнего эпифиза плечевой кости	69
2.6.2. Родовая отслойка нижнего эпифиза плечевой кости	70
2.6.3. Родовая отслойка нижнего эпифиза бедренной кости	70
2.6.4. Родовые переломы ключицы	71

Scanned with OKEN Scanner

Scanned with OKEN Scanner

Стр.

2.6.5. Родовые переломы диафиза плечевой кости 73
2.6.6. Родовые переломы тела бедренной кости 73
2.7. Костные переломные поражения, сходные с наблюдаемыми у взрослых 75
2.7.1. Патологическая анатомия 75
2.7.1.1. Латеральное смещение 76
2.7.1.2. Углообразное смещение 76
2.7.1.3. Расхождение 77
2.7.1.4. Укорочение 77
2.7.1.5. Удлинение 78
2.7.2. Клиническое исследование 78
2.7.3. Рентгенологическое исследование 80

Глава 3 81
Иммобилизация (Л. К. Ионеску, Енико-Вера Палл) 81
3.1. Патофизиология иммобилизации 81

Глава 4 90
Способы лечения переломов диафизарных костей конечностей у детей (Л. К. Ионеску, К. А. Ионеску). 90
4.1. Консервативное лечение 91
4.1.1. Ортопедическое репонирование 91
4.1.2. Способы наружной иммобилизации. Гипсовая повязка с подкладкой 93
4.1.2.1. Гипсовая иммобилизация плечевой кости 94
4.1.2.2. Гипсовая иммобилизация предплечья 95
4.1.2.3. Гипсовая иммобилизация голени 95
4.1.2.4. Устранение остаточных, под гипсовым аппаратом, углообразных смещений 95
4.2. Полуконсервативное лечение 97
4.2.1. Непрерывная экстензия 97
4.2.1.1. Экстензия при помощи эластических бинтов 98
4.2.1.2. Чрезкостная экстензия 101
4.3. Оперативное лечение. Остеосинтез 102
4.3.1. Классические способы остеосинтеза 104
4.3.1.1. Остеосинтез путем осуществления взаимопроникающих зубцов 104
4.3.1.2. Остеосинтез при помощи наружного скрепления 106
4.3.1.3. Скрепление перелома металлической пластинкой 107
4.3.1.4. Наложение винтов 107
4.3.1.5. Другие способы остеосинтеза 107
4.3.2. Современные методы остеосинтеза 107
4.3.2.1. Интрамедуллярный остеосинтез 107
4.3.2.1.1. Металлический штифт Кюнтшера 107
4.3.2.1.2. Металлический штифт Руша 108
4.3.2.1 3. Стержень Киршнера 109
4.3.2.1.4. Снопоподобные спицы 110
4.3.2.1.5. Перекрещивающиеся спицы 110
4.3.2.1.6. Проволочная петля в форме букв „U“, „O“, „X“ 111
4.3.2.2. Остеосинтез стабильного типа при помощи сдавливающих пластинок 111
4.3.2.3. Остеосинтез смешанного типа 112

Глава 5 115
Функциональная реабилитация (Л. К. Ионеску, Енико-Вера Палл 115

Глава 6 118
Немедленные осложнения переломов диафизарных костей конечностей (Л. К. Ионеску, К. А. Ионеску) 118
6.1. Сосудистые осложнения 118
6.1.1. Острый синдром периферической артериальной ишемии 118
6.1.1.1. Этиопатогенез. Патологическая анатомия 119
6.1.1.2. Клиническое и рентгенологическое исследование 119
6.1.1.3. Лечение 120

Стр.
10.7.1.1. Этиопатогенез 278
10.7.1.2. Патологическая анатомия 278
10.7.1.3. Клиническое исследование 278
10.7.1.4. Лечение 279
0.8. Минимальные костно-суставные поражения нижнего конца плечевой кости 279
10.8.1. Патологическая анатомия 279
10.8.2. Клиническое исследование 280
10.8.3. Рентгенологическое исследование 280
10.8.4. Лечение 281
.9. Поражения проксимальных концов костей предплечья 281
10.9.1. Перелом верхнего конца лучевой кости 281
10.9.1.1. Общие понятия 281
10.9.1.2. Этиопатогенез 282
10.9.1.3. Патологическая анатомия 283
10.9.1.4. Клиническое исследование 285
10.9.1.5. Рентгенологическое исследование 285
10.9.1.6. Течение. Осложнения. Остаточные явления 286
0.9.2. Перелом олекранона 289
10.9.2.1. Общие понятия 289
10.9.2.2. Этиопатогенез 290
10.9.2.3. Патологическая анатомия 291
10.9.2.4. Клиническое исследование 294
10.9.2.5. Рентгенологическое исследование 294
10.9.2.6. Лечение 296
10.9.2.7. Течение. Осложнения. Остаточные явления 297
.9.3. Перелом короновидного отростка 297
10.9.3.1. Этиопатогенез 298
10.9.3.2. Патологическая анатомия 298
10.9.3.3. Клиническое исследование 299
10.9.3.4. Рентгенологическое исследование 299
10.9.3.5. Лечение 299
10.9.3.6. Течение. Осложнения. Остаточные явления 300
. Сложные поражения. Переломы локтевого сустава с множеством траекторий 300
1 307
шые поражения костей предплечья (Л. К. Ионеску, В. Мицарну) . . . 307
Общие понятия 307
Переломы диафизарной локализации 313
.1. Диафизарные переломы обеих костей 313
.2.1.1. Общие понятия 313
.2.1.2. Этиопатогенез 314
.2.1.3. Патологическая анатомия 315
.2.1.4. Клиническое исследование 317
.2.1.5. Рентгенологическое исследование 318
.2.1.6. Функциональное лечение 319
.2.1.7. Методы классического лечения 321
2.1.8. Современные возможности лечения 323
2.1.9. Течение. Осложнения. Остаточные явления. Результаты . . . 326
2. Диафизарные переломы только одной из костей 330
2.2.1. Отдельный перелом диафиза лучевой кости 330
1.2.2.1.1. Общие понятия 330
1.2.2.1.2. Патологическая анатомия 330
1.2.2.1.3. Клиническое исследование 332
1.2.2.1.4. Рентгенологическое исследование 332
1.2.2,1.5. Лечение 332
.2.2. Отдельный перелом диафиза локтевой кости 333
.2.3. Отдельный перелом локтевой кости в сочетании с вывихом головки лучевой кости. Перелом Монтеджия-Стэнчулеску . . 335

Scanned with OKEN Scanner

Стр.
6.1.2. Хронический синдром прогрессивной послеишемической мышечной ретракции Фолькманна 121
6.1.2.1. Физиопатогенез. Патологическа анатомия 121
6.2. Нервные осложнения 122
6.3. Мышечные поражения 123
6.4. Поражения кожи 123
6.5. Открытые переломы 123
Глава 7 128
Клиническая частота случаев переломов диафизарных костей конечностей у детей (Л. К. Ионеску, Марноара Конда) 128
Б. СПЕЦИАЛЬНАЯ ЧАСТЬ 141
Глава 8 141
Переломные поражения ключицы (Л. К. Ионеску, Гёнги Татран Габор) . . . 141
8.1. Общие понятия. Этиопатогенез 141
8.2. Патологическая анатомия 146
8.3. Клиническое исследование 149
8.4. Рентгенологическое исследование 151
8.5. Лечение 154
8.5.1. Консервативное лечение 154
8.5.2. Кровоточащее лечение 156
8.6. Течение. Осложнения. Остаточные явления. Результаты 157
Глава 9 165
Переломные поражения плечевой кости (Л. К. Ионеску, Сабина Кондря) . . 165
9.1. Травматическое отторжение верхнего эпифиза плечевой кости 169
9.1.1. Этиопатогенез 169
9.1.2. Патологическая анатомия 171
9.1.3. Клиническое исследование 172
9.1.4. Рентгенологическое исследование. 173
9.1.5. Лечение 175
9.1.6. Течение. Осложнения. Остаточные явления 177
9.2. Переломы хирургической шейки плечевой кости 178
9.2.1. Этиопатогенез 178
9.2.2. Патологическая анатомия 179
9.2.3. Клиническое исследование 180
9.2.4. Рентгенологическое исследование. 182
9.2.5. Лечение 183
9.2.6. Течение. Осложнения. Остаточные явления. Результаты 187
9.3. Переломы диафиза плечевой кости 188
9.3.1. Этиопатогенез 188
9.3.2. Патологическая анатомия 191
9.3.3. Клиническое исследование 193
9.3.4. Рентгенологическое исследование 193
9.3.5. Лечение 195
9.3.6. Течение. Осложнения. Остаточные явления 199
Глава 10 201
Переломные поражения локтевого сустава (Л. К. Ионеску, В. Паралеску) . . 201
10.1. Динамика переломных поражений локтевого сустава 201
10.2. Общие понятия в связи с переломными поражениями нижнего конца плечевой кости 202
10.3. Поперечный надмыщелковый перелом плечевой кости 203
10.3.1. Общие понятия 203
10.3.2. Этиопатогенез 205
10.3.3. Патологическая анатомия 207
10.3.4. Клиническое исследование 212
10.3.5. Рентгенологическое исследование 214
10.3.6. Лечение. Принципы 217

Scanned with OKEN Scanner

Стр.
10.3.7. Консервативное лечение 219
10.3.7.1. Редукция 219
10.3.7.2. Иммобилизация 221
10.3.7.3. Результаты 225
10.3.8. Полуконсервативное лечение 225
10.3.8.1. Результаты 226
10.3.9. Оперативное лечение 228
10.3.9.1. Результаты 232
10.3.10. Течение. Осложнения. Остаточные явления 235
10.3.10.1. Фликтены из-за растяжения дермы 236
10.3.10.2. Отклонения от оси 236
10.3.10.3. Ригидность суставов и ограничение движений. 237
10.3.10.4. Передняя диафизарная гипора 238
10.3.10.5. Локализованный травматический оссифицирующий миозит . 240
10.3.10.6. Острый синдром периферической артериальной ишемии . . . 241
10.3.10.7. Хронический синдром прогрессивной послеишемической мышечной ретракции Фолькманна. Патофизиология. Клиническое исследование. Лечение 241
10.3.10.8. Нервные осложнения. Общие понятия. Поражения срединного нерва. Поражения локтевого нерва. Поражения лучевого нерва 244
10.3.11. Функциональная рекуперация 246
10.3.12. Результаты 247
10.4. Перелом наружного мыщелка плечевой кости 249
10.4.1. Общие понятия 249
10.4.2. Этиопатогенез 250
10.4.3. Патологическая анатомия 251
10.4.4. Клиническое исследование 253
10.4.5. Рентгенологическое исследование 254
10.4.6. Лечение 255
10.4.7. Течение. Осложнения. Остаточные явления 259
10.4.7.1. Ригидность суставов 259
10.4.7.2. Избыточная костная мозоль 259
10.4.7.3. Псевдоартроз. 259
10.4.7.4. Ишемический послеоперационный некроз 259
10.4.7.5. *Ulna vara* 259
10.4.7.6. *Ulna valga* 260
10.5. Перелом эпитрохлеи плечевой кости 260
10.5.1. Общие понятия 260
10.5.2. Этиопатогенез 261
10.5.3. Патологическая анатомия. 261
10.5.4. Клиническое исследование 264
10.5.5. Рентгенологическое исследование 265
10.5.6. Лечение 266
10.5.7. Течение. Осложнения. Остаточные явления 269
10.6. Редкие переломные поражения 271
10.6.1. Отторжение нижнего эпифиза плечевой кости 271
10.6.1.1. Общие понятия 271
10.6.1.2. Этиопатогенез 272
10.6.1.3. Патологическая анатомия 272
10.6.1.4. Клиническое исследование 272
10.6.1.5. Рентгенологическое исследование 272
10.6.1.6. Лечение 273
10.6.2. Поперечный, высоко пересекающий мыщелок, перелом плечевой кости 274
10.6.3. Чрезмыщелковый перелом плечевой кости 274
10.6.4. Перелом внутреннего мыщелка плечевой кости 275
10.6.5. Перелом лучевого подмыщелка плечевой кости 276
10.7. Исключительно редкие переломные поражения 278
10.7.1. Оскольчатый перелом нижнего конца плечевой кости 278

Scanned with OKEN Scanner

Стр.
10.7.1.1. Этиопатогенез 278
10.7.1.2. Патологическая анатомия 278
10.7.1.3. Клиническое исследование 278
10.7.1.4. Лечение 279
10.8. Минимальные костно-суставные поражения нижнего конца плечевой кости 279
10.8.1. Патологическая анатомия 279
10.8.2. Клиническое исследование 280
10.8.3. Рентгенологическое исследование 280
10.8.4. Лечение 281
10.9. Поражения проксимальных концов костей предплечья 281
10.9.1. Перелом верхнего конца лучевой кости 281
10.9.1.1. Общие понятия 281
10.9.1.2. Этиопатогенез 282
10.9.1.3. Патологическая анатомия 283
10.9.1.4. Клиническое исследование 285
10.9.1.5. Рентгенологическое исследование 285
10.9.1.6. Течение. Осложнения. Остаточные явления 286
10.9.2. Перелом олекранона 289
10.9.2.1. Общие понятия 289
10.9.2.2. Этиопатогенез 290
10.9.2.3. Патологическая анатомия 291
10.9.2.4. Клиническое исследование 294
10.9.2.5. Рентгенологическое исследование 294
10.9.2.6. Лечение 296
10.9.2.7. Течение. Осложнения. Остаточные явления 297
10.9.3. Перелом коронавидного отростка 297
10.9.3.1. Этиопатогенез 298
10.9.3.2. Патологическая анатомия 298
10.9.3.3. Клиническое исследование 299
10.9.3.4. Рентгенологическое исследование 299
10.9.3.5. Лечение 299
10.9.3.6. Течение. Осложнения. Остаточные явления 300
10.10. Сложные поражения. Переломы локтевого сустава с множеством траекторий 300
Глава 11 307
Переломные поражения костей предплечья (Л. К. Ионеску, В. Мицарцу) . . . 307
11.1. Общие понятия 307
11.2. Переломы диафизарной локализации 313
11.2.1. Диафизарные переломы обеих костей 313
11.2.1.1. Общие понятия 313
11.2.1.2. Этиопатогенез 314
11.2.1.3. Патологическая анатомия 315
11.2.1.4. Клиническое исследование 317
11.2.1.5. Рентгенологическое исследование 318
11.2.1.6. Функциональное лечение 319
11.2.1.7. Методы классического лечения 321
11.2.1.8. Современные возможности лечения 323
11.2.1.9. Течение. Осложнения. Остаточные явления. Результаты . . . 326
11.2.2. Диафизарные переломы только одной из костей 330
11.2.2.1. Отдельный перелом диафиза лучевой кости 330
11.2.2.1.1. Общие понятия 330
11.2.2.1.2. Патологическая анатомия 330
11.2.2.1.3. Клиническое исследование 332
11.2.2.1.4. Рентгенологическое исследование 332
11.2.2.1.5. Лечение 332
11.2.2.2. Отдельный перелом диафиза локтевой кости 333
11.2.2.3. Отдельный перелом локтевой кости в сочетании с вывихом головки лучевой кости. Перелом Монтеджия-Стончулеску . . 335

Scanned with OKEN Scanner

Стр.
11.2.2.3.1. Этиопатогенез 335
11.2.2.3.2. Патологическая анатомия 336
11.2.2.3.3. Клиническое исследование 337
11.2.2.3.4. Рентгенологическое исследование 338
11.2.2.3.5. Лечение 338
11.2.2.3.6. Течение. Осложнения. Остаточные явления. Результаты . . 340
11.3. Характерные поражения дистальных концов костей предплечья . . . 342
11.3.1. Общие понятия 342
11.3.2. Нижние диафизо-метафизарные переломы костей предплечья . . . 344
11.3.2.1. Субпериостальные нехарактерные переломы. Трещины и неполные переломы, путем сгибания, как „молодые ветки“ . . . 347
11.3.2.1.1. Этиопатогенез. Патологическая анатомия 347
11.3.2.1.2. Клиническое исследование 347
11.3.2.1.3. Рентгенологическое исследование 348
11.3.2.1.4. Лечение 348
11.3.2.2. Диафизо-метафизарные переломы со сложными перемещениями переломных осколков 349
11.3.2.2.1. Этиопатогенез 349
11.3.2.2.2. Патологическая анатомия 349
11.3.2.2.3. Клиническое исследование 350
11.3.2.2.4. Рентгенологическое исследование 350
11.3.2.2.5. Лечение 350
11.3.2.2.6. Течение. Осложнения. Остаточные явления 352
11.3.3. Переломы нижних метафизов костей предплечья 353
11.3.3.1. Этиопатогенез 353
11.3.3.2. Патологическая анатомия 354
11.3.3.3. Клиническое исследование 356
11.3.3.4. Рентгенологическое исследование 356
11.3.3.5. Лечение 356
11.3.4. Травматические отторжения дистальных эпифизов костей предплечья 357
11.3.4.1. Этиопатогенез 357
11.3.4.2. Патологическая анатомия 358
11.3.4.3. Клиническое исследование 359
11.3.4.4. Рентгенологическое исследование 360
11.3.4.5. Лечение 360
11.3.4.6. Течение. Осложнения. Остаточные явления 363
11.3.5. Дисторсия сустава руки в сочетании со смежными костными поражениями 363
11.3.5.1. Этиопатогенез 364
11.3.5.2. Патологическая анатомия 364
11.3.5.3. Клиническое исследование 364
11.3.5.4. Рентгенологическое исследование 364
11.3.5.5. Лечение 365
11.3.6. Результаты 365
Глава 12 369
Переломные поражения пястных костей и фаланг пальцев руки (Л. К. Ионеску, Х. Бэрбулеску) 369
12.1. Переломы пястных костей 369
12.2. Переломы фаланг пальцев руки 376
Глава 13 384
Переломные поражения бедренной кости (Л. К. Ионеску, А. Чабо) 384
13.1. Общие понятия 384
13.2. Редкие переломные поражения верхнего конца бедренной кости . . . 388
13.2.1. Отслойка верхнего эпифиза бедренной кости 389
13.2.1.1. Этиопатогенез 390
13.2.1.2. Патологическая анатомия 390
13.2.1.3. Клиническое исследование 391
13.2.1.4. Рентгенологическое исследование 391

Scanned with OKEN Scanner

Стр.
13.2.1.5. Лечение 393
13.2.1.6. Течение. Осложнения. Остаточные явления. Результаты 394
13.2.2. Диафизарные переломные поражения шейки бедренной кости . . . 395
13.2.2.1. Этиопатогенез 395
13.2.2.2. Патологическая анатомия 396
13.2.2.3. Клиническое исследование 397
13.2.2.4. Рентгенологическое исследование 398
13.2.2.5. Лечение 398
13.2.2.6. Течение. Осложнения. Остаточные явления. Результаты . . . 401
13.3. Исключительно редкие переломные поражения верхнего конца бедренной кости 402
13.3.1. Травматические поражения отростка большого трохантера 402
13.3.2. Травматические поражения отростка малого трохантера 403
13.4. Диафизарные переломные поражения тела бедренной кости 404
13.4.1. Общие понятия 404
13.4.2. Переломные поражения, расположенные в средней трети тела бедренной кости 405
13.4.2.1. Частота случаев 405
13.4.2.2. Этиопатогенез 407
13.4.2.3. Патологическая анатомия 407
13.4.2.4. Клиническое исследование 411
13.4.2.5. Рентгенологическое исследование 412
13.4.2.6. Лечение. Принципы 412
13.4.2.7. Способы лечения 413
13.4.2.8. Течение. Осложнения. Остаточные явления. Результаты . . . 421
13.4.3. Переломные поражения, расположенные е верхней трети тела бедренной кости 425
13.4.3.1. Общие понятия 425
13.4.3.2. Этиопатогенез 425
13.4.3.3. Патологическая анатомия 426
13.4.3.4. Клиническое исследование и рентгенологическое исследование 426
13.4.3.5. Лечение 427
13.4.3.6. Течение. Осложнения. Остаточные явления. Результаты . . . 428
13.4.4. Переломные поражения, расположенные в нижней трети тела бедренной кости 429
13.4.4.1. Общие понятия 429
13.4.4.2. Этиопатогенез 430
13.4.4.3. Патологическая анатомия 431
13.4.4.4. Клиническое исследование 431
13.4.4.5. Рентгенологическое исследование 432
13.4.4.6. Лечение. 433
13.4.4.7. Течение. Осложнения. Остаточные явления 434
13.5. Редкие переломные поражения нижнего конца бедренной кости . . . 435
13.5.1. Общие понятия 435
13.5.2. Низко расположенные надмыщелковые переломы 436
13.5.2.1. Клиническое исследование 437
13.5.2.2. Рентгенологическое исследование 438
13.5.2.3. Лечение 438
13.5.2.4. Течение. Осложнения. Остаточные явления 439
13.5.3. Травматическая отслойка нижнего эпифиза бедренной кости . . . 440
13.5.3.1. Этиопатогенез 440
13.5.3.2. Патологическая анатомия 440
13.5.3.3. Клиническое исследование 441
13.5.3.4. Рентгенологическое исследование 442
13.5.3.5. Лечение 442
13.5.3.6. Течение. Осложнения. Остаточные явления 444
Глава 14 449
Переломные поражения костей голени (Л. К. Понеску, Анка Иоана Дрэгич — Мицару) 449
14.1. Общие понятия 449

Scanned with OKEN Scanner

Стр.

14.2. Отдельные переломные поражения большеберцовой кости. Общие понятия 456
14.2.1. Диафизарные переломы 456
14.2.1.1. Этиопатогенез 456
14.2.1.2. Патологическая анатомия 458
14.2.1.3. Клиническое исследование 460
14.2.1.4. Рентгенологическое исследование 461
14.2.1.5. Возможности консервативного лечения. Восстановление под гипсовым аппаратом остаточных смещений 462
14.2.2. Специфические поражения нижней конечности 465
14.2.2.1. Травматическая отслойка нижнего эпифиза большеберцовой кости 465
14.2.2.1.1. Этиопатогенез и патологическая анатомия 465
14.2.2.1.2. Клиническое исследование 469
14.2.2.1.3. Рентгенологическое исследование 471
14.2.2.1.4. Лечение 472
14.2.2.1.5. Течение. Осложнения. Остаточные явления 473
14.2.2.2. Перелом лодыжки большеберцовой кости 473
14.2.3. Исключительно редкие переломные поражения верхнего конца большеберцовой кости 476
14.2.3.1. Переломы верхнего метафиза большеберцовой кости 478
14.2.3.2. Отторжение верхнего эпифиза большеберцовой кости 478
14.2.3.3. Переломы остистых отростков большеберцовой кости 479
14.2.3.4. Переломы передней бугристости большеберцовой кости 480
14.3. Переломные поражения обеих костей голени 482
14.3.1. Диафизарные переломы 482
14.3.1.1. Этиопатогенез 482
14.3.1.2. Патологическая анатомия 484
14.3.1.3. Клиническое исследование 487
14.3.1.4. Рентгенологическое исследование 487
14.3.1.5. Лечение 489
14.3.1.5.1. Возможности консервативного лечения. Восстановление под гипсовым аппаратом остаточных смещений 489
14.3.1.5.2. Полусонсервативное лечение 492
14.3.1.5.3. Остеосинтез 492
14.3.2. Низко расположенные переломные поражения костей голени . . 493
14.3.2.1. Этиопатогенез 493
14.3.2.2. Патологическая анатомия 495
14.3.2.3. Клиническое и рентгенологическое исследование 496
14.3.2.4. Лечение 497
14.4. Отдельные переломные поражения малоберцовой кости 497
14.4.1. Этиопатогенез 497
14.4.2. Патологическая анатомия 498
14.4.3. Клиническое исследование 499
14.4.4. Лечение 500
14.5. Течение. Осложнения. Остаточные явления. Глобально рассматриваемые результаты 500

Глава 15 506
Переломные поражения плюсневых костей и фаланг пальцев ноги (Л. К. Понеску, Даниела Пэтуля) 506
15.1. Переломы плюсневых костей 506
15.1.1. Этиопатогенез 510
15.1.2. Патологическая анатомия. 510
15.1.3. Клиническое исследование 511
15.1.4. Рентгенологическое исследование 512
15.1.5. Лечение 512
15.2. Переломы фаланг пальцев ноги 514

Scanned with OKEN Scanner

A. PARTEA GENERALĂ

Capitolul 1

OSTEOGENEZA ŞI DEZVOLTAREA OASELOR DIAFIZARE ALE MEMBRELOR

L. C. Ionescu, P. Jurca

Dezvoltarea membrelor începe încă în săptămîna a V-a de viaţă intrauterină, deci înainte ca embrionul să-şi fi definit forma general umană, pe care o dobîndeşte abia la sfîrşitul săptămînii a VIII-a de la fecundaţie (V. RANGA, 1980).

Sistemul osos se dezvoltă cel mai lent dintre toate sistemele corpului. El ajunge la dezvoltare deplină abia între 20 şi 25 de ani (M. CLARA, 1966).

Forma rudimentară a unei părţi din schelet este la origine un blastem, reprezentat prin înmulţirea şi îngrămădirea unui grup de celule mezenchimale. La oasele late, de acoperire, osificarea începe direct pe acest blastem. La oasele tubulare, sau scurte, de înlocuire, din blastemul primitiv ia naştere mai întîi un model cartilaginos, care numai ulterior va fi înlocuit de ţesut osos. Excepţie face clavicula, care nu se dezvoltă nici pe matrice de cartilaj, nici direct pe ţesut conjunctiv, ci pe un blastem asemănător precartilajului.

1.1. CLAVICULA

Osteogeneza şi dezvoltarea claviculei prezintă mai multe particularităţi (3).

— Din întregul schelet al oaselor diafizare ale membrelor, clavicula este primul os care îşi începe osificarea şi ultimul care îşi sinostozează părţile componente.

— Clavicula mai reprezintă un os aparte, faţă de toate celelalte oase diafizare ale extremităţilor şi prin osificarea sa de origine mixtă : pe cînd corpul claviculei se osifică, conjunctiv, ca os de membrană, fără stadiu intermediar de cartilaginare, dintr-un blastem asemănător precartilajului, unica epifiză, cea medială, se osifică cartilaginos, ca orice epifiză a unui os lung.

Scanned with OKEN Scanner

— În sfîrșit, trebuie să remarcăm faptul că după cea de a IV-a lună fetală corpul claviculei *(corpus claviculae)* este osificat în întregime. Osificarea precoce și completă a corpului claviculei predispune la apariția frecventă a fracturilor încă de la naștere pe toată perioada copilăriei și adolescenței.

Nucleul primitiv de osificare, diafizar, devine vizibil în a VI-a săptămînă embrionară (1), în a 30-a zi a vieții intrauterine (8).

După apariția nucleului principal, se evidențiază două schițe cartilaginoase secundare la extremitățile, sternală *(extremitas sternalis)* și acromială *(extremitas acromialis)* ale corpului claviculei.

Masa cartilaginoasă epifizară juxtaacromială dispare progresiv, pentru ca să ia parte la formarea cartilajului articular *(facies articularis acromialis)* (8).

În masa cartilaginoasă epifizară juxtasternală apare un nucleu secundar de osificare, în general între 18—20—22 ani, cel mai devreme la 14 ani. Această placă osoasă epifizară medială sinostozează cu corpul claviculei la 23—24 ani, ceva mai devreme la fete și mai tîrziu la băieți, cel mai devreme la 21 ani (fig. 1).

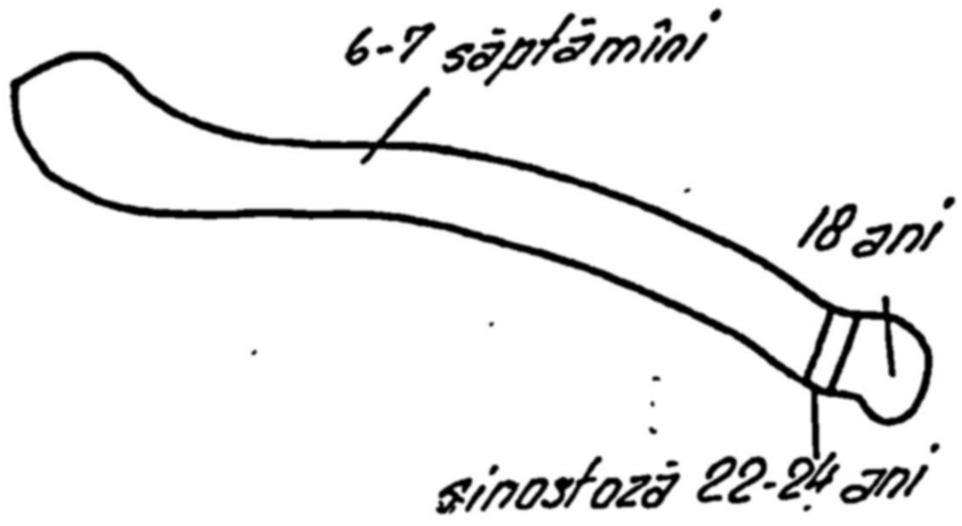

Fig. 1 — Osteogeneza și dezvoltarea claviculei. (Schiță inedită)

Pentru aceste motive, în cursul dezvoltării i se consideră claviculei o diafiză și o singură epifiză, cea juxtasternală, cu un singur cartilaj de conjugare, cel medial (8).

1.2. HUMERUS

Punctul primitiv de osificare al diafizei humerale *(corpus humeri)* devine vizibil în a 6-a — a 8-a săptămînă a vieții embrionare (8).

Extremitatea superioară. În ceea ce privește dezvoltarea extremității superioare humerale, la naștere, epifiza superioară humerală este cartilaginoasă și este fixată la metafiză prin înbucare reciprocă transversală. La acest nivel se produce decolarea epifizară obstetricală. Epifiza superioară humerală devine vizibilă numai după naștere. Micii spiculi osoși care pot să fie vizibili încă de la naștere, încep să se grupeze.

Începînd din luna a IV-a a vieții, suprafața metafizară devine convexă și implantează în epifiză o proeminență orientată supero-intern „ca un gît femural" (2).

Primul nucleu epifizar care se evidențiază radiologic, este nucleul epifizar principal, nucleul capului humeral *(caput humeri)*. El apare constituit mai devreme la fete, pînă în a VII-a lună a vieții, uneori poate să fie vizibil încă de la naștere, și ceva mai tîrziu la băieți, pînă în a VIII-a lună a vieții. La început aspectul radiologic al nucleului secundar epifizar principal este neomogen. Cu timpul el ia forma unei semilune, care este orientată pînă la vîrsta de 2 1/2 ani aproape vertical, apoi oblic de sus în jos și din afară înăuntru, cu convexitatea internă, de partea articulară, pentru ca după

Scanned with OKEN Scanner

vîrsta de 3 1/2 ani să apară sub forma unei calote emisferice, înclinată intern, aproape 45° față de axul diafizar (2).

Ceilalți doi nuclei de osificare, denumiți epifizari accesorii sau apofizari, care iau parte la constituirea anatomică a epifizei superioare complexe, apar mai tîrziu.

Mai întîi devine vizibil nucleul de osificare al tuberculului mare *(tuberculum majus)*, situat mai extern; el apare între 8 luni — 2 ani și 3 luni, la fete și 10 luni — 2 ani și 6 luni la băieți. Nucleul de osificare al tuberculului mic *(tuberculum minus)*, situat intern față de nucleul tuberculului mare, apare mai tîrziu, între 2 1/2 ani și 4 1/2 ani la fete și 4—5 ani la băieți (fig. 2).

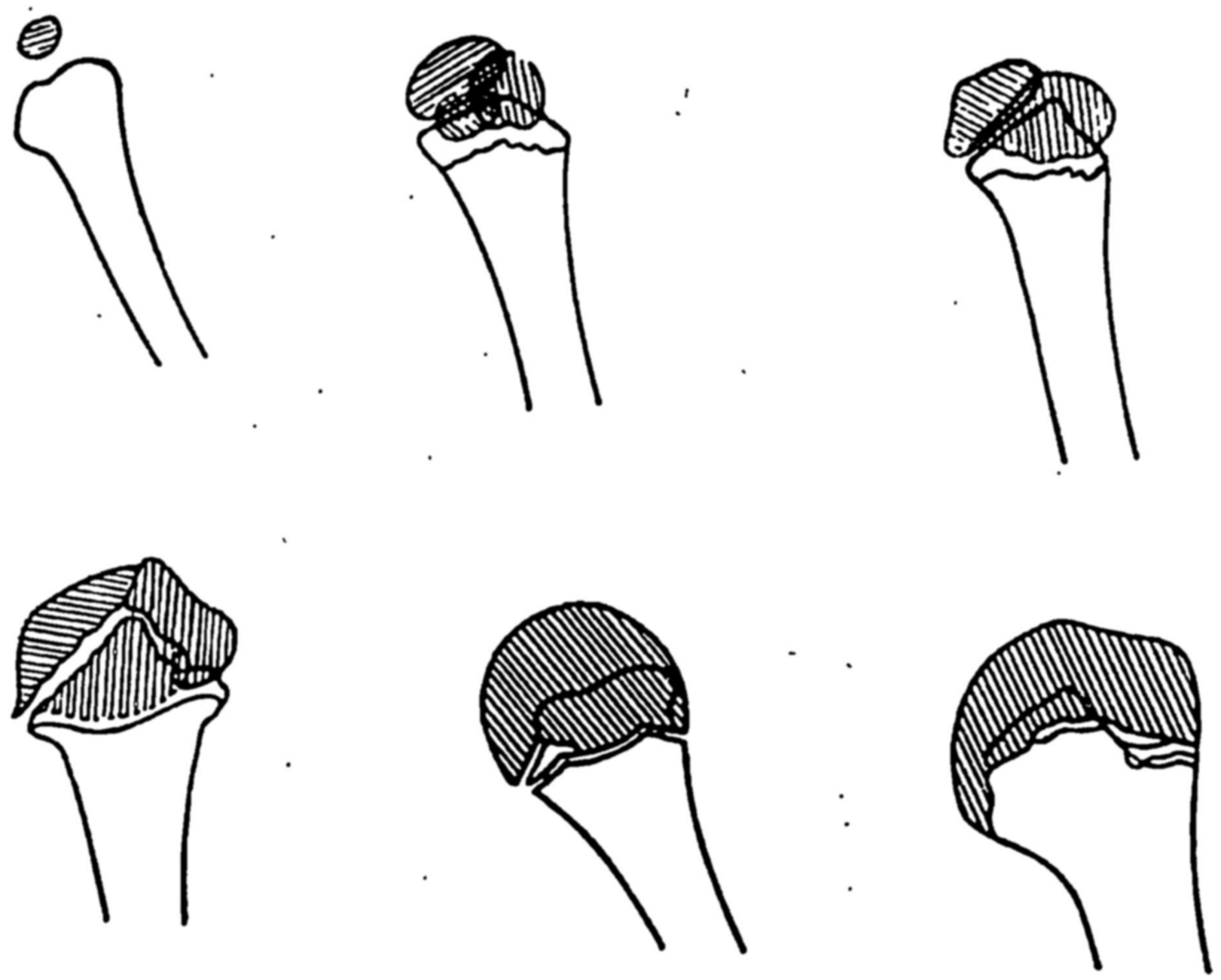

Fig. 2 — Schiță. Osteogeneza și dezvoltarea extremității superioare a humerusului. Ordinea apariției nucleilor de osificare ai epifizei complexe: nucleul epifizar al capului humeral — 1 an; nucleul tuberculului mare — 2—3 ani; nucleul tuberculului mic — 4—5 ani; contopirea celor trei nuclei — 6 ani; sinostoza epifizei complexe la metafiza superioară a humerusului — 20—25 ani. (După Fèvre M. — Chirurgie Infantile et Orthopedie, Edit. Flammarion, Paris, 1967.)

Cei trei nuclei secundari de osificare, se contopesc între ei prin îmbucare reciprocă, formînd o epifiză complexă. Mai întîi, între 5 și 6 ani sinostozează între ei nucleii accesorii ai tuberculului mare și tuberculului mic; între ei se constituie șanțul intertubercular *(sulcus intertubercularis)*. În decursul celui de-al 6-lea an al vieții, masa osoasă a celor doi nuclei apofizari accesorii fuzionează și cu nucleul epifizar al capului humeral și constituie epifiza humerală superioară complexă.

Scanned with OKEN Scanner

În urma contopirii celor trei nuclei de osificare secundară, epifiza humerală rămîne separată de metafiză printr-un cartilaj de conjugare complex unic și comun, cartilaj fertil, de creștere în lungime a osului. La acest nivel se produce decolarea epifizară traumatică. Faptul că situația cartilajului de conjugare este determinată de cei trei nuclei de osificare, care sînt situați la înălțimi diferite, face ca aspectul radiologic să fie deosebit, aspect de zăpadă pe acoperișul casei (8). El apare sub formă eliptică cu arcul anterior situat inferior sub masa apofizară a tuberculului mare și a tuberculului mic și cu arcul posterior superior la nivelul marginii inferioare a capului humeral propriu-zis. În acest fel linia cartilajului corespunde posterior gîtului anatomic *(collum anatomicum)*, iar anterior gîtului chirurgical *(collum chirurgicum)*.

Sinostoza epifizo-diafizară și dispariția cartilajului de conjugare superior humeral se produce între 20 și 25 ani (1), (7).

Din punct de vedere practic ortopedic, se poate să se schematizeze apariția nucleilor de osificare și dezvoltarea extremității proximale a humerusului în felul următor (tabelul 1) (6).

— nucleu primitiv, diafizar : săptămîna a 6-a—a 7-a embrionară;
— nucleul secundar, epifizar propriu-zis al capului humeral : 1 an;
— nucleul accesoriu apofizar al tuberculului mare : 2—3 ani;
— nucleul accesoriu apofizar al tuberculului mic : 4—5 ani;
— contopirea celor trei nuclei epifizari : 6 ani;
— sinostoza cartilajului superior de conjugare : 25 ani.

Tabelul 1

Osteogeneza și dezvoltarea extremității superioare humerale

Moment osteogenetic	*Apariția nucleului capului humeral*	*Apariția nucleului tuberculului mare*	*Apariția nucleului tuberculului mic*	*Contopirea mascior celor trei nuclei*	*Sinostoza cartilajului comun de conjugare*
Vîrsta în ani	1	2—3	4—5	6	25
Mnemo :	1 —	2 —	3 —	4 —	5 — 6

Extremitatea inferioară. Pentru înțelegerea patologiei traumatice fracturare a articulației cotului în decursul dezvoltării scheletului, pentru o interpretare justă a traiectelor de fractură și a disjuncțiilor cartilaginoase, în vederea aplicării unui tratament cît mai corect, devine necesar să se cunoască osteogeneza și desăvîrșirea osificării extremității inferioare a humerusului și în general a elementelor osoase care iau parte la formarea acestei articulații.

Palcta humerală a noului născut (fig. 3) începe să își desăvîrșească forma anatomică după naștere, prin apariția și dezvoltarea a patru nuclei de osificare : 2 nuclei secundari, epifizari, și 2 nuclei terțiari, accesorii sau apofizari.

Primul nucleu de osificare secundară, epifizară, este nucleul condilului humeral extern (*condylus humeri*). El poate să devină vizibil începînd de la

Scanned with OKEN Scanner

vîrsta de 8 luni pînă la vîrsta de 2 ani. Acest nucleu secundar, epifizar, condilian extern se dezvoltă progresiv, astfel încît la vîrsta de 5—6 ani cea mai mare parte a condilului humeral se prezintă osificată (fig. 4 A).

Fig. 3 — Aspectul radiologic al articulației cotului la noul născut. (Schiță inedită)

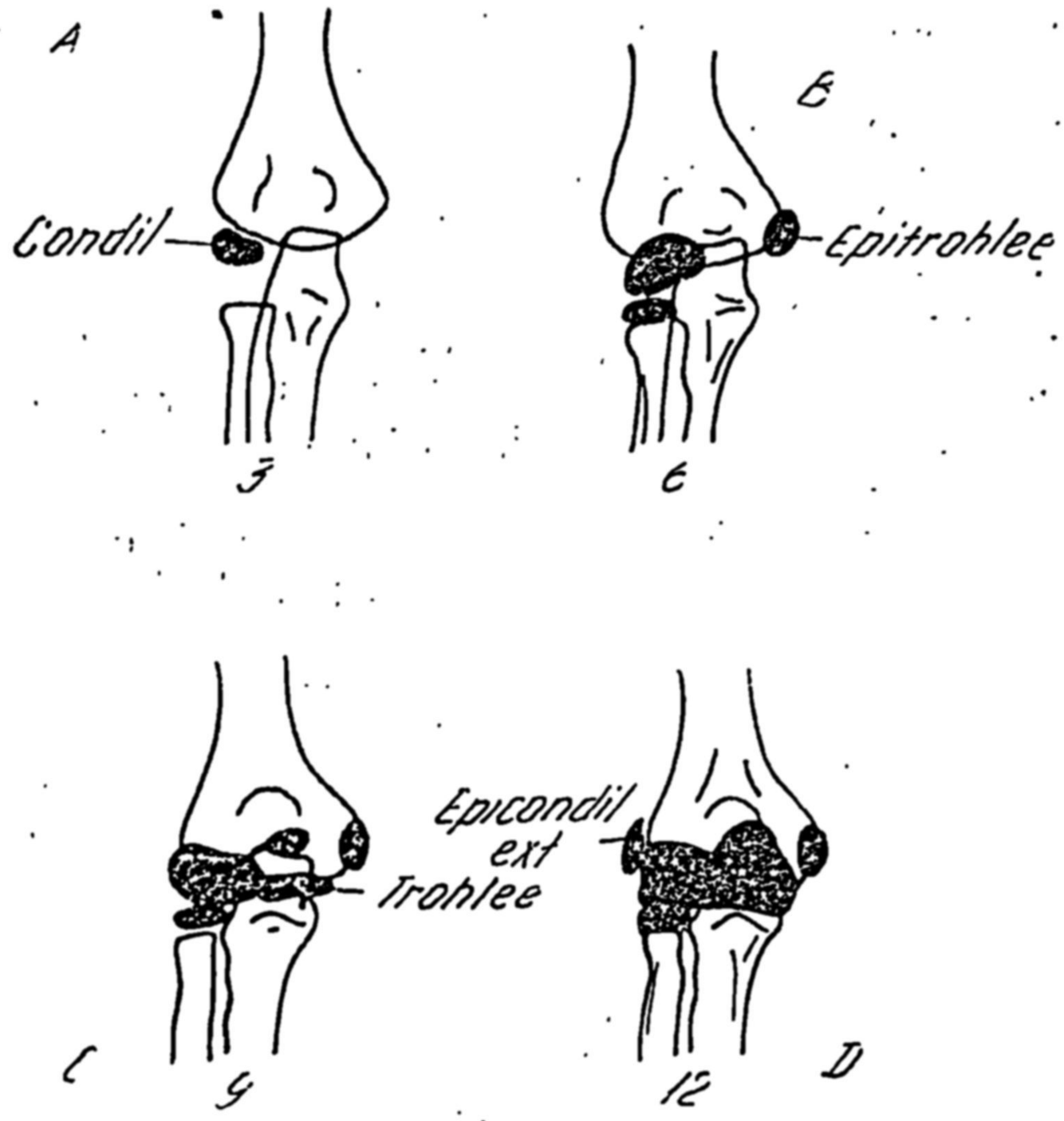

Fig. 4 — Osteogeneza și dezvoltarea extremității inferioare a humerusului. Ordinea apariției nucleilor de osificare; nucleul secundar epifizar al condilului humeral extern — 3 ani; nucleul terțiar apofizar al epicondilului medial — 6 ani; nucleul secundar epifizar al trohleei humerale — 9 ani; nucleul terțiar apofizar al epicondilului radial — 12 ani. (Schiță inedită)

Al doilea punct de osificare în ordinea apariției cronologice este punctul terțiar, accesoriu, al apofizei epitrohleei humerale (*epicondylus medialis*) (fig. 4 B) care devine vizibil între 5 și 9 ani, mai devreme la fete, 5 și 8 ani și mai tîrziu la băieți, 7—9 ani.

Punctul trohlean (*trochlea humeri*) reprezintă al doilea focar de osificare secundară, epifizară. Această formație începe să se osifice către vîrsta de 9 ani, în mod neregulat, prin 2—3 puncte separate, care se dezvoltă mai repede de partea medială a trohleei (fig. 4 C). Osificarea trohleei humerale variază, de asemenea, în limite foarte largi 7—11 ani la fete, 8—13 ani la băieți, dar uneori poate să întîrzie și mai mult.

Fuziunea condilului humeral extern cu trohleea humerală, pentru ca să formeze un complex secundar epifizar unic, se produce între 13 și 16 ani, ceva mai devreme la fete și mai tîrziu la băieți, 13—17 ani.

Scanned with OKEN Scanner

În sfîrșit, punctul terțiar, accesoriu apofizar, de osificare al epicondilului radial (*epicondylus lateralis*) apare în jurul vîrstei de 12 ani, de asemenea ceva mai devreme la fete, 8—11 ani și mai tîrziu la băieți, 9—13 ani (fig. 4 D).

Sinostoza cartilajului de conjugare al acestei apofize se produce în același timp cu fuziunea nucleilor complexului secundar epifizar, 13—16 ani.

Osificarea cartilajului de conjugare al apofizei epitrohleene se produce ultima, între 14—18 ani, ceva mai devreme la fete.

Sinostoza cartilajului de conjugare al complexului epifizar propriu-zis variază în limite foarte largi ; ea poate să se observe la fete între 16 și 20 ani și poate să întîrzie la băieți pînă la 20—24 ani.

Ca o curiozitate de dezvoltare nemaiîntîlnită la alte epifize, se remarcă faptul că partea bazală a epicondilului medial se dezvoltă din țesutul primitiv de osificare diafizară. La acest nivel, în jurul vîrstei de 4 ani, substanța osoasă diafizară pătrunde ca un pinten între trohlee și epicondil și ajunge pînă în articulație.

Pentru practica ortopedică, vîrsta medie de apariție a punctelor de osificare precum și dezvoltarea osoasă a paletei humerale poate să fie schematizată în felul următor (fig. 5) :

— punctul secundar epifizar al condilului humeral extern : 3 ani;
— punctul accesoriu apofizar al epitrohleei humerale : 6 ani;
— punctul secundar epifizar al trohleei humerale : 9 ani;
— punctul accesoriu apofizar al epicondilului humeral extern : 12 ani;

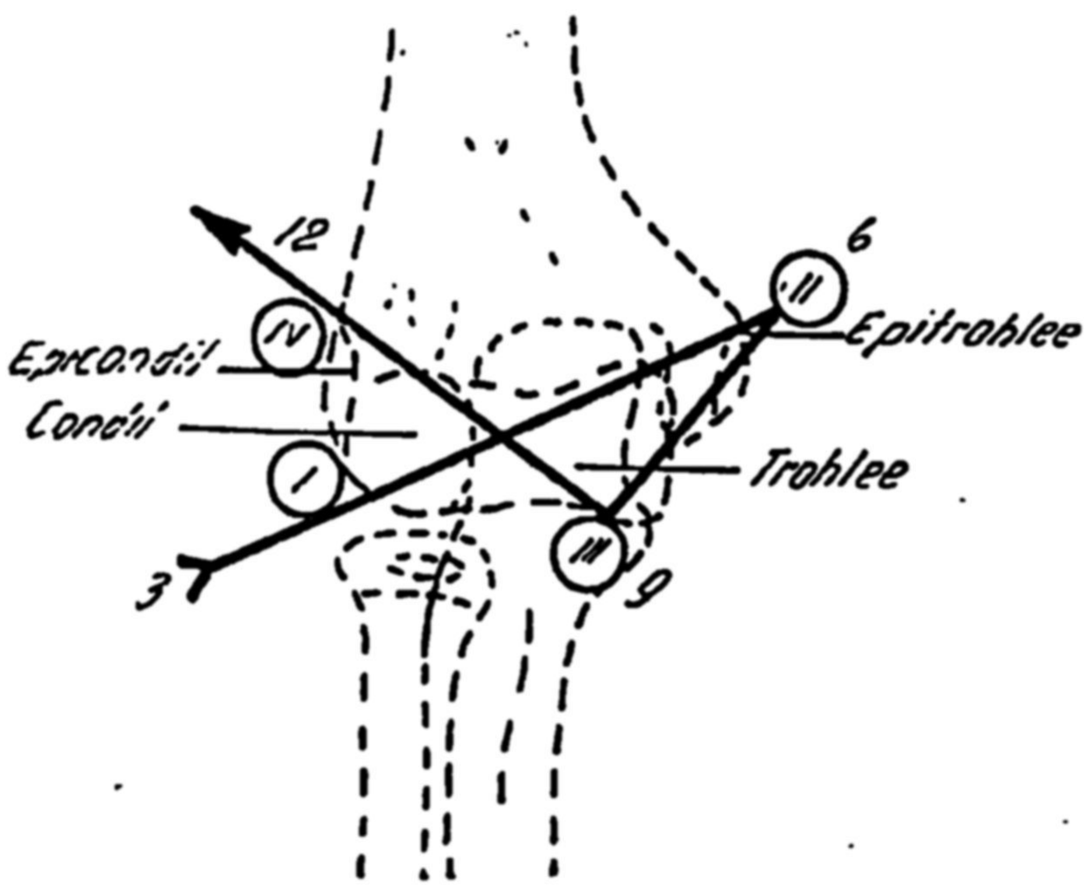

Fig. 5 — Ordinea și vîrsta apariției nucleilor de osificare secundară și terțiară ai paletei humerale. (Schiță mnemotehnică inedită)

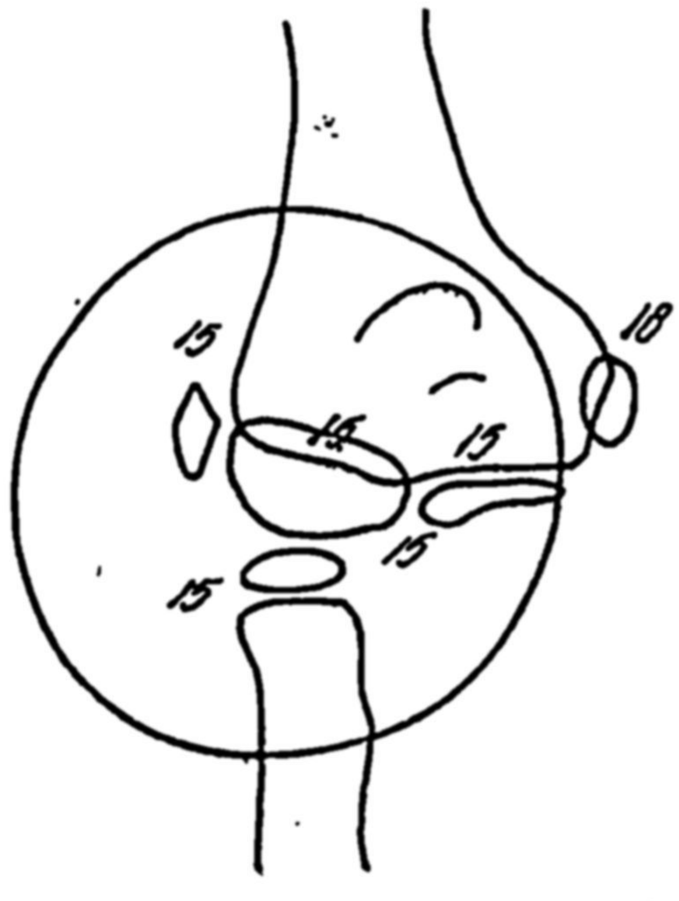

Fig. 6 — Vîrsta sinostozării nucleilor de osificare, secundari și terțiari la metafiza distală a humerusului : condil, trohlee, și epicondil radial — 15 ani ; epicondil medial — 18 ani. (Schiță inedită)

— contopirea punctelor condilian și trohlean și sinostoza cartilajului principal epifizar de conjugare precum și al cartilajului de conjugare al epicondilului extern : 15 ani ;

— sinostoza cartilajului de conjugare al epitrohleei : 18 ani (fig. 6).

Scanned with OKEN Scanner

1.3. RADIUS

Punctul primitiv de osificare al diafizei radiale *(corpus radii)* devine vizibil în a 6-a a 7-a săptămînă a vieţii embrionare (1), (3,) (7), (8).

Punctul secundar epifizar inferior apare în jurul vîrstei de 2 ani, ceva mai devreme la fete, 6—15 luni şi mai tîrziu la băieţi, 2—3 ani. Punctul secundar epifizar superior apare mai tîrziu, în jurul vîrstei de 5 ani, de asemenea mai devreme la fete, 3—5 ani şi mai tîrziu la băieţi, 5—7 ani (fig. 7).

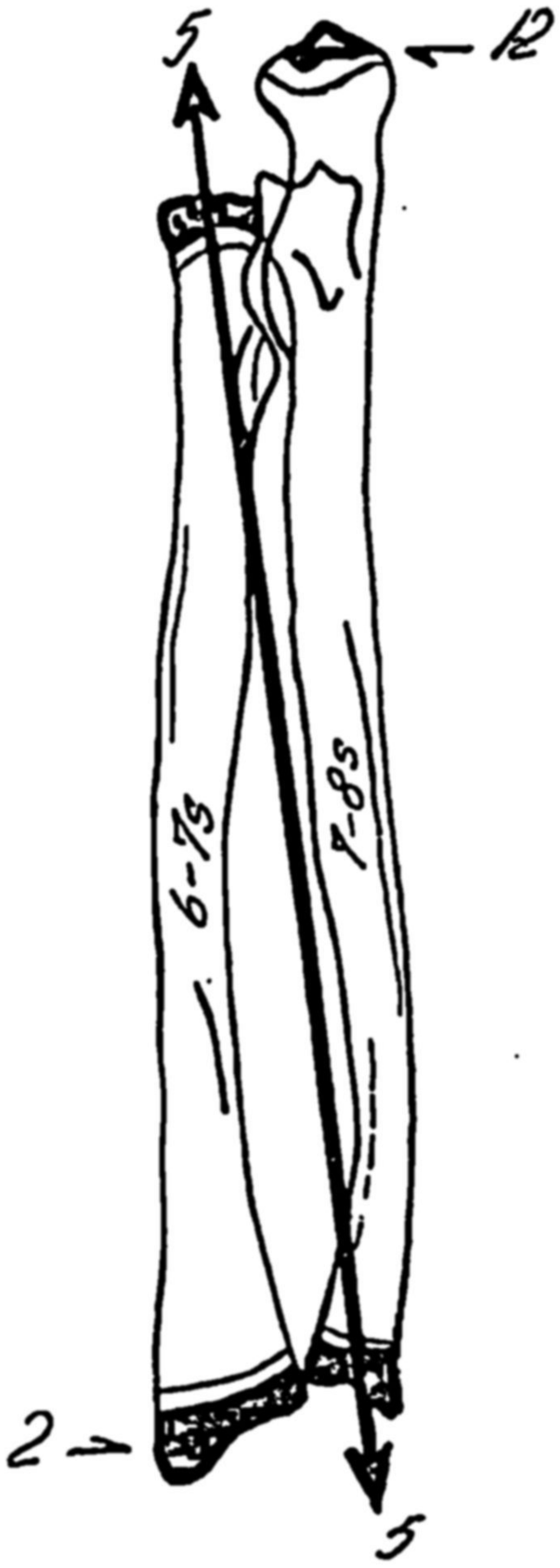

Fig. 7 — Vîrsta osificării primitive şi secundare la nivelul scheletului oaselor antebraţului. (Schiţă inedită)

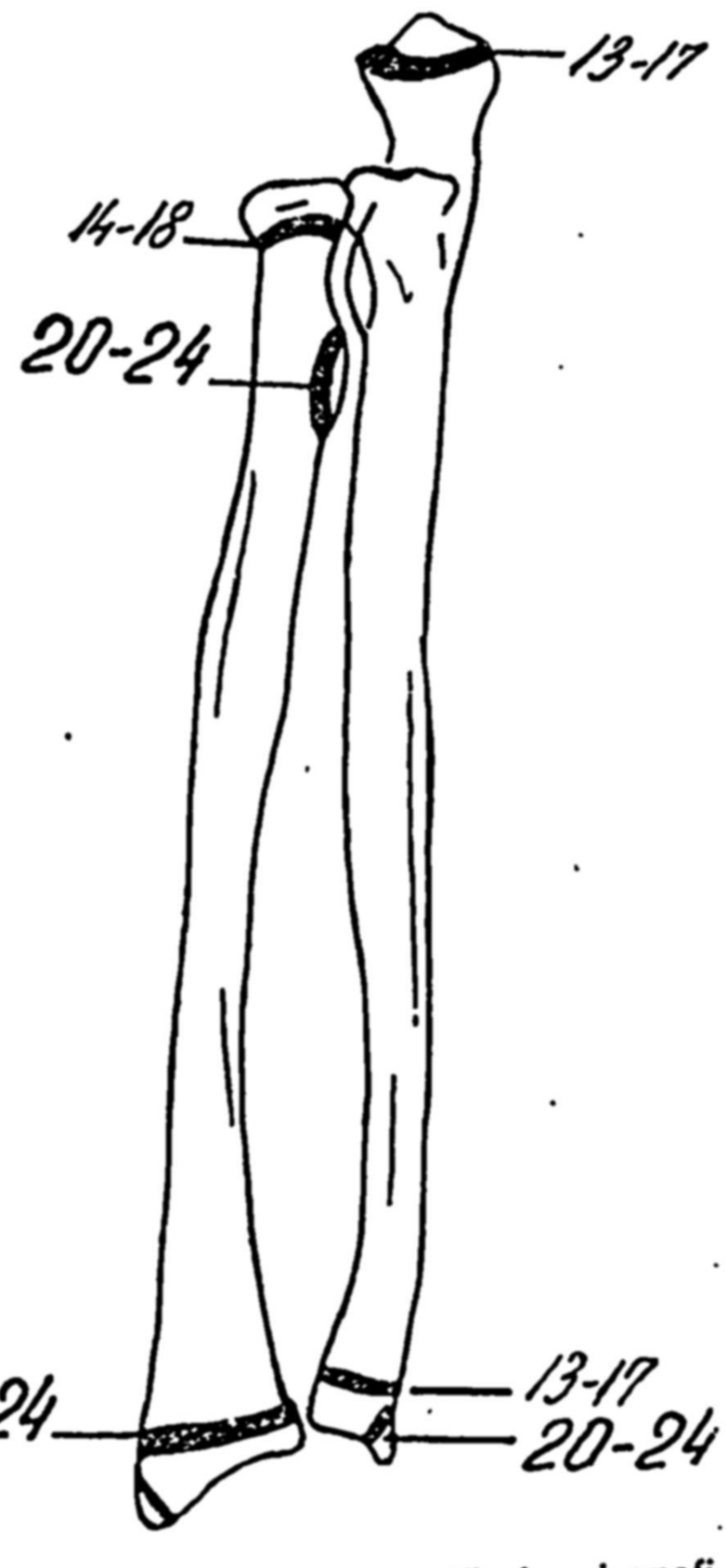

Fig. 8 — Vîrsta sinostozării epifizelor şi apofizelor oaselor antebraţului. (Schiţă inedită)

Epifiza proximală radială *(caput radii)*, sub forma unui disc subţire şi concav superior, reprezintă capul radial, respectiv cupuşoara radială. Cartilajul de conjugare al acestei epifize corespunde gîtului anatomic al radiusului *(collum anatomicum radii)*. Porţiunea situată între cartilajul de conju-

Scanned with OKEN Scanner

gare și marginea superioară a tuberozității bicipitale radiale, înaltă de 8—10 mm, reprezintă gîtul chirurgical radial *(collum chirurgicum radii)*, sediul cel mai frecvent al leziunilor fracturare ale extremității superioare.

Condiționat de inserția bicepsului brahial se mai constituie un punct apofizar, de osificare accesorie, pentru tuberozitatea bicipitală radială *(tuberositas radii)*. Acest punct apofizar de osificare apare cel mai tîrziu între 10 și 12 ani, dar uneori chiar la 13—14 ani.

Epifiza inferioară a radiusului este mult mai voluminoasă decît cea ulnară și se prezintă sub aspect cuneiform cu baza orientată în afară. Dezvoltarea ei progresivă durează pînă la 15 ani. De aceea leziunile traumatice ale acestei epifize pot să se întîlnească pe toată perioada vîrstei copilăriei.

Uneori, în jurul vîrstei de 10—12 ani, se semnalează posibilitatea apariției unui nucleu accesoriu de osificare pentru apofiza stiloidă radială *(processus styloideus)*.

Sinostoza cartilajelor de conjugare epifizare și apofizare se face în felul următor :

— epifiza proximală : 14—18 ani, ceva mai devreme la fete, 14—16 ani și mai tîrziu la băieți, 17—18 ani ;

— tuberozitatea radială : 20—24 ani, cel mai devreme la 17 ani ;

— epifiza distală, care posedă cartilajul fertil de conjugare al radiusului, sinostozează cel mai tîrziu la 21—25 ani, mai devreme la fete, 17—20 ani și mai tîrziu la băieți, 20—25 ani (fig. 8).

1.4. ULNA

Punctul primitiv de osificare al diafizei ulnare (*corpus ulnae*) devine vizibil mai tîrziu decît cel al diafizei radiale, în a 7-a a 8-a săptămînă a vieții embrionare (1), (3), (7), (8).

În ceea ce privește epifiza proximală, aceasta se osifică în mare parte prin dezvoltarea superioară a țesutului osos diafizar. Astfel se constituie cele 2/3 inferioare ale olecranului *(olecranon)* și apofiza coronoidă *(processus coronoideus)* cu incizurile semilunară și radială.

Extremitatea superioară a olecranului își desăvîrșește osificarea prin apariția a 1—2 nuclei apofizari, la vîrsta de 8—14 ani. De obicei un nucleu de osificare corespunde 1/3 superioare a olecranului și apare între 8 și 12 ani, iar cel de-al doilea nucleu corespunde ciocului olecranului și devine vizibil între 9 și 14 ani, mai devreme la fete, 9—11 ani și mai tîrziu la băieți, 10—14 ani. Fuziunea nucleilor complexului apofizar olecranian se produce între 12 și 14 ani la fete și 13—17 ani la băieți. Cartilajul unic al apofizei olecraniene sinostozează cu restul olecranului între 13 și 17 ani, dar uneori la băieți poate să întîrzie pînă la 20 ani.

Punctul secundar de osificare al epifizei distale ulnare *(caput ulnae)* apare concomitent cu cel al epifizei proximale radiale, adică în jurul vîrstei de 5—7 ani, ceva mai devreme la fete și mai tîrziu la băieți (fig. 7).

Scanned with OKEN Scanner

Sinostoza epifizei distale ulnare, epifiză fertilă, se produce tot între 13 și 17 ani la fete și 18—22 ani la băieți (fig. 8).

Apofiza stiloidă ulnară *(processus styloideus)* poate să se osifice separat, printr-un punct accesoriu care apare vizibil între 10 și 12 ani. După unii autori (4), această osificare separată a apofizei stiloide ulnare ar ține de unele tulburări de dezvoltare. Sinostoza cartilajului de conjugare al apofizei stiloide ulnare se produce foarte tîrziu, 20—24 ani. Uneori o fractură izolată a apofizei stiloide ulnare poate să treacă neobservată. Această eventualitate pretează de asemenea la discuții în legătură cu existența osificării separate a punctului accesoriu de osificare al apofizei stiloide ulnare, cu atît mai mult cu cît pseudartroza posttraumatică a acestui fragment osos este suportată funcțional foarte bine.

1.5. OASELE METACARPIENE ȘI FALANGELE

Acestea se osifică începînd din săptămîna a 7-a a 8-a a vieții intrauterine. Osificarea acestor oase începe prin apariția nucleilor primitivi diafizari *(corpus)* mai întîi la finele celei de-a II-a lună, în falangele distale, apoi în falangele bazale, la începutul celei de-a III-a lună, și în sfîrșit, în falangele mijlocii și în oasele metacarpiene la finele celei de-a III-a lună (3).

După unii autori, nucleii principali diafizari ai razelor metacarpian-falangă apar în următoarea ordine: II, III, I, IV, V (7); primul metacarpian care își desăvîrșește osificarea ar fi metacarpianul III, iar ultimele I și V (1).

Oasele metacarpiene și falangele prezintă numai cîte o epifiză și anume: metacarpianul I și falangele cîte o epifiză proximală, iar metacarpianele II, III, IV și V cîte o epifiză distală.

Nucleii secundari de osificare epifizară ai metacarpienelor și falangelor apar între primul și al IV-lea an de viață și anume: pentru falangele bazale între 1 și 3 ani; pentru falangele mijlocii și distale și pentru metacarpienele II, III, IV și V între 2 și 3 ani; iar pentru metacarpianul II, III, IV și V între 2 și 3 ani; iar pentru metacarpianul I în jurul vîrstei de 3 ani (3).

Apariția nucleilor epifizari ai metacarpienelor s-ar produce în felul următor: nucleii distali ai metacarpienelor II, III, IV și V, între 1 an și 5 luni — 3 ani; iar nucleul proximal al metacarpianului I, între 1 an și 5 luni — 3 ani și 3 luni (7).

Apariția centrilor epifizari ai falangelor s-ar produce astfel: pentru falanga I între 1 și 2 ani și 5 luni, iar pentru falanga II și III cu 5—6 luni mai tîrziu de la apariția nucleului falangei proximale (1).

Sinostoza epifizelor se face pentru metacarpiene între 14 și 16 ani, (1) sau 15—20 ani (7), iar pentru falange între 16 și 20 ani (1) și 20—24 ani (7).. Oricum sinostoza epifizelor începe mai întîi la nivelul policelui, se termină cu auricularul și se produce mai precoce la fete și mai tîrziu la băieți (3).

Scanned with OKEN Scanner

1.6. FEMUR

Femurul (1), (3), (5), (7), (8) se formează în urma apariţiei şi dezvoltării a 5 nuclei de osificare: un nucleu principal diafizar, doi nuclei secundari epifizari şi doi nuclei accesorii apofizari (fig. 9).

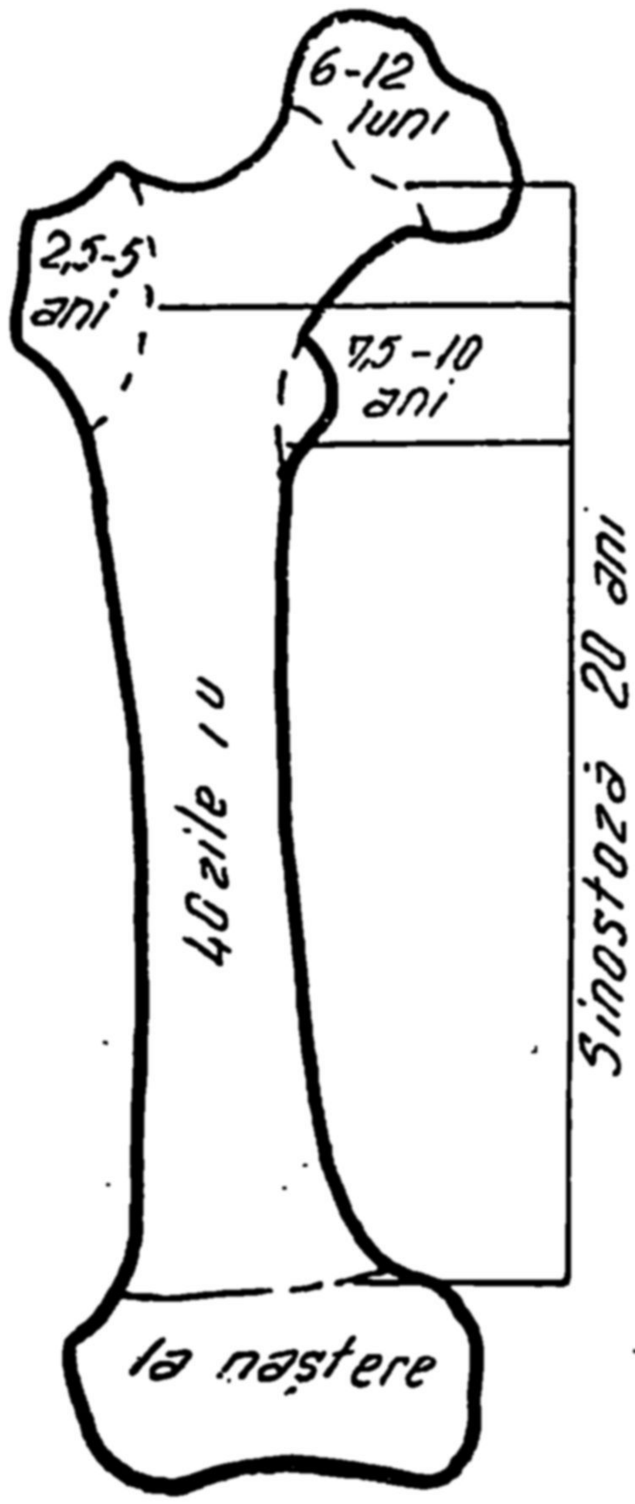

Fig. 9 — Osteogeneza şi dezvoltarea femurului (Schiţă inedită)

Nucleul principal de osificare diafizară, din care se va dezvolta gîtul *(collum femoris)* şi corpul femurului *(corpus femoris)*, apare în a 40-a a 45-a zi a vieţii intrauterine (1), mai precis în a 42-a zi (7). Acest nucleu de osificare se dezvoltă longitudinal, încît la naştere prezintă o lungime de 7—8 cm, şi o încurbare la extremitatea superioară, înspre medial, care schiţează viitorul gît chirurgical. La început langheta osoasă corespunzătoare diafizei este rectilinie, dar în jurul vîrstei de 2 ani începe să se încurbeze în porţiunea mijlocie în sens anterior. Această încurbare, care se accentuează cu vîrsta şi este mai pronunţată la fete, prezintă interes din punct de vedere ortopedic, în eventualitatea osteosintezei pentru fracturi diafizare ale corpului femural (1), (3).

Tot din punct de vedere practic ortopedic, este bine să se cunoască înclinaţia normală dintre gîtul şi corpul femural la diverse vîrste. La noul născut unghiul dintre gîtul şi corpul femural este de 150°; el îşi redresează ulterior progresiv înclinaţia, astfel încît în al treilea an al vieţii devine de 145°, iar la vîrsta de 10 ani de 140° şi scade ulterior la 130° (7).

De la naştere şi pînă la vîrsta de 5 ani, ritmul de creştere al femurului este foarte accelerat, de unde şi frecvenţa maximă a fracturilor diafizare ale femurului pînă la această vîrstă. La băieţi ritmul accelerat de dezvoltare al diafizei femurale se prelungeşte pînă la 10 ani. Şi acest fapt ar putea să contribuie la frecvenţa mai mare a fracturilor diafizare femurale observate la copiii de sex masculin (4).

Nucleul de osificare secundară al epifizei distale femurale este prezentat la naştere în 95% din cazuri (1), (3), (7). Acest nucleu poate să devină vizibil, cel mai precoce, începînd din cea de-a 7-a lună fetală şi cel mai tîrziu pînă la 2—3 luni ale vieţii (1). Faptul că nucleul secundar de osificare al epifizei femurale distale este prezentat la naştere în 95% din cazuri prezintă un interes de ordin practic din punct de vedere medico-legal (1), dar şi din punct de vedere ortopedic, în cazul leziunilor traumatice de origine obstetricală ale acestei epifize (4). Epifiza distală a femurului este dezvoltată complet la vîrsta de 9—10 ani *(condylus lateralis, condylus medialis, epicondylus lateralis et medialis)* (8). Sinostoza epifizei femurale inferioare cu diafiza se produce

Scanned with OKEN Scanner

între 16—21—24 ani (7), 18—20 ani (1). Oricum, cartilajul de conjugare femural inferior persistă pînă la vîrsta de 20—22 ani și oferă posibilitatea producerii decolărilor traumatice ale epifizei femurale inferioare pe toată durata vîrstei copilărici (4).

Nucleul de osificare secundară, al epifizei femurale proximale, a capului femural *(caput femoris)* devine vizibil radiologic mai tîrziu, în a II-a jumătate a primului an al vieții, între 5—8—11 luni (7), între 6—12 luni (1). La început, nucleul de osificare secundară al capului femural se prezintă sub forma și de mărimea unui bob de mazăre. Dezvoltarea sa ulterioară se face lent și progresiv, încît abia la vîrsta de 10 ani capătă aspectul caracteristic emisferei și depășește ușor în circumferință secțiunea gîtului femural (7). Sinostoza epifizei femurale proximale cu gîtul femural se produce tîrziu, la 14—20 ani (1), la 16—19 ani la fete, la 19 ani și mai tîrziu la băieți (7).

Nucleii accesorii de osificare apofizară apar mai tîrziu, pentru trohanterul mare între 2 și 5 ani, pentru trohanterul mic între 8 și 11 ani.

Apofiza trohanterului mare *(trochanter major)* devine vizibilă între 2 și 5 ani la fete și 3—6 ani la băieți (7). Această apofiză se osifică frecvent din 1—2 nuclei separați (1). Sinostoza apofizei trohanterului mare la corpul femural se produce tîrziu, între 15 și 20 ani (1), între 17—19 ani la fete și 18—20 ani la băieți (7), de unde și posibilitatea producerii decolărilor traumatice ale acestei apofize pînă la această vîrstă (4).

Nucleul accesoriu de osificare al apofizei trohanterului mic *(trochanter minor)* devine vizibil mult mai tîrziu, între 8 și 11 ani (1). Apariția acestui nucleu apofizar s-ar produce la 10 1/2 ani la fete și la 11 1/2 ani la băieți (7). Sinostoza apofizei trohanterului mic la corpul femural se face de asemenea mai tîrziu, între 15 și 20 ani (1). Dispariția cartilajului accesoriu de conjugare al apofizei trohanterului mic s-ar produce între 16—17—19 ani la fete și 20 ani la băieți (7). Oricum persistența tîrzie a cartilajului accesoriu de conjugare al apofizei trohanterului mic presupune posibilitatea producerii decolărilor traumatice ale acestei apofize pe toată durata vîrstei copilăriei (4).

1.7. TIBIA

Apariția osificării și dezvoltarea tibiei (fig. 10) se produce prin patru nuclei de osificare : un nucleu principal diafizar, doi nuclei secundari epifizari și un nucleu accesoriu apofizar (1), (3), (7), (8).

Nucleul principal de osificare diafizară *(corpus tibiae)* devine vizibil la finele lunii a II-a a vieții intrauterine (1), mai precis în a 44-a zi a vieții intrauterine, cu două zile după apariția nucleului principal de osificare al diafizei femurale (3). La naștere osificarea diafizei tibiale prezintă o lungime de 6—7 cm, ceea ce reprezintă 9/10 din lungimea osului (7).

Curînd devin vizibili nucleii secundari ai osificării epifizare. Epifiza proximală devine vizibilă în jurul nașterii, în orice caz în prima lună a vieții (1). Ea apare în 77% din cazuri înainte de naștere (7). După alții (3), apariția nucleului secundar de osificare al epifizei proximale a tibiei s-ar produce foarte rar, înainte de naștere. Dacă apare la naștere, dimensiunile osificării epifizei

Scanned with OKEN Scanner

superioare a tibiei sînt de 2/5 mm. Prin dezvoltarea progresivă ulterioară a acestei epifize, pînă la vîrsta de 17—18 ani, se desăvîrșește configurația morfologică a capătului superior al tibiei : suprafața articulară *(facies articularis superior)*, condilii tibiali *(condylus medialis et lateralis)*, eminența intercondiliană (*eminentia intercondylaris*) și tuberozitatea anterioară *(tuberositas tibiae)*. Dispariția cartilajului de conjugare al epifizei superioare se produce între 19 și 20 ani (1), 15—17—20 ani la fete și 17—18—21 ani la băieți (7), de unde posibilitatea decolării traumatice a epifizei superioare a tibiei pe toată durata vîrstei copilăriei și adolescenței (4).

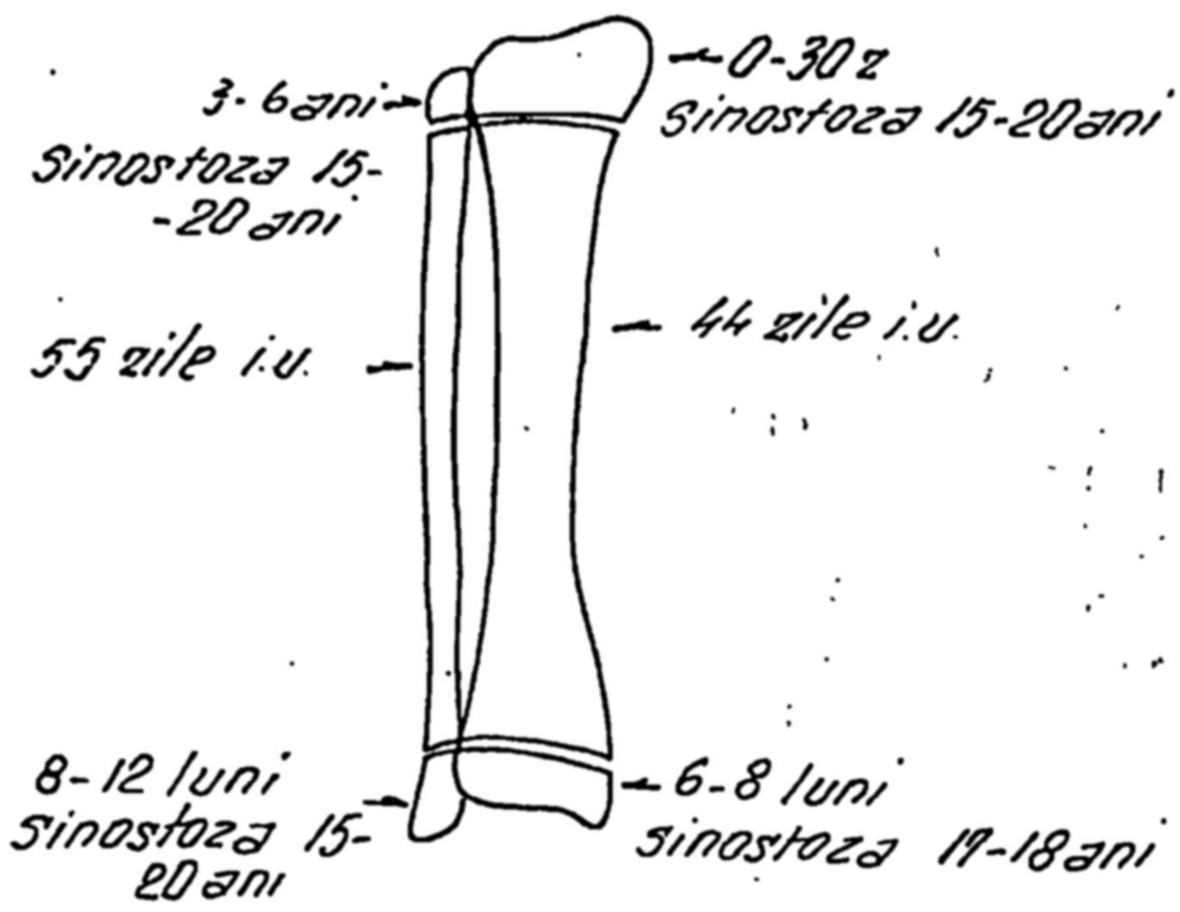

Fig. 10 — Osteogeneza și dezvoltarea scheletului oaselor gambei. (Schiță inedită)

Apariția nucleului secundar de osificare al epifizei distale a tibiei se produce între 6 și 8 luni de la naștere (1), în luna a VI-a a vieții (3). Din acest nucleu de osificare secundară se va dezvolta și maleola internă *(malleolus medialis)* (8).

Uneori, în special la băieți, poate să existe un nucleu complementar de osificare pentru vîrful maleolei tibiale. Această eventualitate, rară, trebuie să fie cunoscută, pentru ca să nu se considere un traiect de fractură micul cartilaj accesoriu de conjugare al vîrfului maleolei interne, cu ocazia radiografierii încheieturii gîtului piciorului după un traumatism (4). Sinostoza epifizei tibiale inferioare se produce între 17 și 18 ani (1), 17 ani la fete și 18 ani la băieți (7). Sinostoza tîrzie a epifizei tibiale inferioare face ca fractura-decolare epifizară tibială inferioară să fie frecventă la copiii la care articulația gîtului piciorului este traumatizată foarte frecvent (4).

Tuberozitatea anterioară a tibiei se dezvoltă din epifiza tibială proximală. Ea devine vizibilă sub forma mai multor puncte radioopace, între 11 și 12 ani la fete și 14 ani la băieți (1), sau 10—12—14 ani la fete și 12—14 ani la băieți (7). Dar, tuberozitatea anterioară a tibiei poate să se dezvolte și dintr-un nucleu accesoriu apofizar independent (3). Sinostoza tuberozității anterioare a tibiei la epifiza proximală se face progresiv de sus în jos și se desăvîrșește la fete la vîrsta de 17 ani, iar la băieți în jurul vîrstei de 18 ani (1).

Tuberozitatea anterioară a tibiei poate să fie sediul frecvent al unor tulburări de dezvoltare, osteo-condro-distrofii presupuse de origine ischemică, cunoscute sub denumirea de apofizita tibială anterioară LANNELONGUE-OSGOOD-SCHLATTER (2). Acest fond patologic poate să favorizeze unele -eziuni fracturare specifice, observate și de noi (6).

Scanned with OKEN Scanner

Condilii tibiali se dezvoltă în jurul vîrstei de 11—12 ani din epifiza proximală a tibiei, dar uneori pot să prezinte cîte un nucleu de osificare independent (7).

Momentul apariției nucleului de osificare al epifizei superioare a tibiei prezintă interes din punct de vedere medico-legal.

1.8. FIBULA

Fibula este schițată și se dezvoltă din trei nuclei de osificare : un nucleu diafizar și doi nuclei epifizari, superior și inferior (1), (3), (5), (7), (8).

Nucleul principal de osificare al diafizei fibulare *(corpus fibulae)* apare la începutul lunii a III-a fetale (1), în a 55-a zi a vieții fetale (3).

Nucleul secundar de osificare al epifizei superioare, al capului fibular *(caput fibulae)*, devine vizibil între 3 și 5 1/2 ani, (1) între 3 și 5 ani la fete și 4—6 ani la băieți (7). Sinostoza epifizei fibulare superioare începe la 15 ani la fete, la 17 ani la băieți și se termină la 20—21 ani (7).

Apariția nucleului secundar de osificare al epifizei distale a fibulei se produce între 8 și 12 luni de la naștere (1), iar sinostoza cu diafiza are loc între 17 și 20 ani (1), 17 ani la fete și 18 ani la băieți (7). Persistența tîrzie a cartilajului de conjugare al maleolei externe *(malleolus lateralis)* face ca leziunile traumatice ale acestei epifize să fie observate pînă la vîrsta adolescenței (4).

1.9. OASELE METATARSIENE

Oasele metatarsiene se osifică analog cu oasele corespunzătoare ale mîinii. Oasele metatarsiene (1), (3), (5), (7) obțin nuclei osoși diafizari în a 8-a a 10-a săptămînă embrionară, mai întîi în cea de a doua rază. Nucleii epifizari apar la metatarsianul I la capătul proximal, la celelalte metatarsiene în capetele distale (3—8 ani).

Nucleii epifizari unici, proximal pentru metatarsianul I și distal pentru metatarsienele II, III, IV și V, apar aproape simultan, la fete, în al 3-lea an al vieții, la băieți la 4 ani și sinostozează, la fete între 15—20 ani, iar la băieți între 18—20 ani. Pseudoepifize, lamelare, fără nuclei proprii pot să se observe în 6% din cazuri, fie distal, pentru metatarsianul I, fie proximal, pentru celelalte metatarsiene, mai rar la metatarsienele III și IV.

1.10. OASELE DEGETELOR PICIORULUI (FALANGELE)

Nucleii principali diafizari ai falangelor apar în falangele terminale *(phalanx distalis)* în luna a 9-a embrionară, în falangele bazale (*proximalis*) în a 3-a a 4-a lună embrionară, iar în falangele intermediare *(media)* în luna a 6—9-a embrionară (1), (3), (7).

Scanned with OKEN Scanner

Nucleul epifizar al falangei terminale a halucelui apare la 1—2 ani; ai falangei bazale, la fete între 2—3 ani, la băieți între 3 și 4 ani și sinostozează, la fete la 15—18 ani, iar la băieți între 17 și 22 ani. O ia înainte falanga bazală a degetului III. Nucleul epifizar al falangei medii, slab dezvoltat la naștere, apare între 2 și 5 ani, mai întîi în degetul II. La degetul III și IV se semnalează pseudoepifize, iar la degetul V epifiza nu mai există. Sinostoza acestor epifize se produce, la fete între 14 și 17 ani și la băieți între 16 și 20 ani.

Nucleul epifizar al falangelor terminale apare în jur de 4 ani și sinostozează între 16 și 18 ani.

Vîrsta medie de apariție a focarelor de osificare, primitive-diafizare, secundare-epifizare sau terțiare-apofizare accesorii, ale oaselor lungi ale membrelor variază în limite foarte largi, în legătură cu sexul, cu factori de rasă, de climă, de latitudine sau diverși factori de ordin biologic, precum și după sursele de informare. În această problemă, am ales în special date furnizate de lucrările lui ANDRONESCU A. (1), CLARA M. (3) și LANZ-WACHSMUTH (7), pe care le-am considerat mai reducționale, mai reprezentative și mai apropiate de realitate. Date asemănătoare furnizează și RANGA V. (8). Uneori, am recurs la modificări neînsemnate, în scop mnemotehnic (6).

BIBLIOGRAFIE

1. ANDRONESCU A.—Anatomia copilului, Ed. Didactică și Pedagogică, București, 1966.
2. BROCA A. — Chirurgie Infantile, Ed. G. Steinheil, Paris, 1914.
3. CLARA M. — Entwicklungsgeschichte des Menschen, Ed. G. Thieme, Leipzig, 1966.
4. FÈVRE M. — Chirurgie infantile et orthopedie, Ed. Flammarion, Paris, 1967.
5. HARET G., DARIEUX A., QUENU J. — Atlas de radiographie du sisteme osseux normal, Ed. Masson, Paris, 1927.
6. IONESCU L. C. — Leziuni fracturare osteocartilaginoase ale oaselor diafizare la copii, Teză de dizertație, I. M. Timișoara, 1972.
7. LANZ T., WACHSMUTH F. — Practische Anatomie, Ed. Springer, Berlin, 1938.
8. RANGA V., ZAHARIA C., PANAITESCU V., ISPAS AL. — Anatomia omului, vol. I, Fasc. 2, Membrele, Lito, I. M. București, 1979—1980.

Scanned with OKEN Scanner

Scanned with OKEN Scanner

Capitolul 2

LEZIUNI FRACTURARE ALE OASELOR DIAFIZARE ALE MEMBRELOR ÎN DECURSUL DEZVOLTĂRII

L. C. Ionescu, L. P. Stern

În studiul leziunilor traumatice ale scheletului infantil trebuie să se țină seama de faptul că leziunile interesează un organ în perioada de creștere, de dezvoltare, proces care poate fi influențat prin traumatism, și care, la rîndul lui, influențează de cele mai multe ori felul vindecării (ALEXANDRU VARNA, 1976).

Copiii sînt mult mai expuși traumatismelor decît adulții. Leziunile fracturare ale scheletului pot să apară „in utero", sau cu ocazia nașterii și continuă cu o mare frecvență pe toată durata copilărici (DUMITRU VEREANU, 1958).

2.1. CONSIDERAȚII ETIOPATOGENICE

O fractură osoasă se definește ca o soluție de continuitate la nivelul unui element al scheletului (7), (8).

După fondul pe care se produce, o fractură poate să fie pur traumatică, sau favorizată de un fond patologic. În primul caz, de obicei, morfologia osului sănătos este modificată de o forță exterioară, accident de casă, de joacă, de sport, de circulație ș.a. Dar, rareori și forțe interne pot să fie capabile se determine leziuni fracturare osoase: contractură musculară fiziologică sau patologică-tetanos, convulsii, acces epileptic ș.a.

În alte cazuri, anumite stări patologice ale sistemului osos pot să favorizeze producerea unor fracturi după traumatisme neînsemnate sau chiar în lipsa oricărui traumatism.

După calitatea agentului traumatic și după locul unde a acționat, se disting fracturi produse prin mecanisme directe, mai curînd cu traiecte transversale sau cominutive și fracturi produse prin mecanisme indirecte, de obicei cu traiecte oblice sau spiroide.

În fracturile care se produc prin traumatisme directe, soluția de continuitate osoasă se localizează la locul unde a acționat agentul traumatic. Exemple : tipul de fractură transversală a diafizei femurale prin căderi laterale pe corp tare (fig. 11), fractura transversală a oaselor gambei prin lovitură directă, fractura diafizei ulnare prin lovitură de băț în timpul reflexului de apărare ș.a.

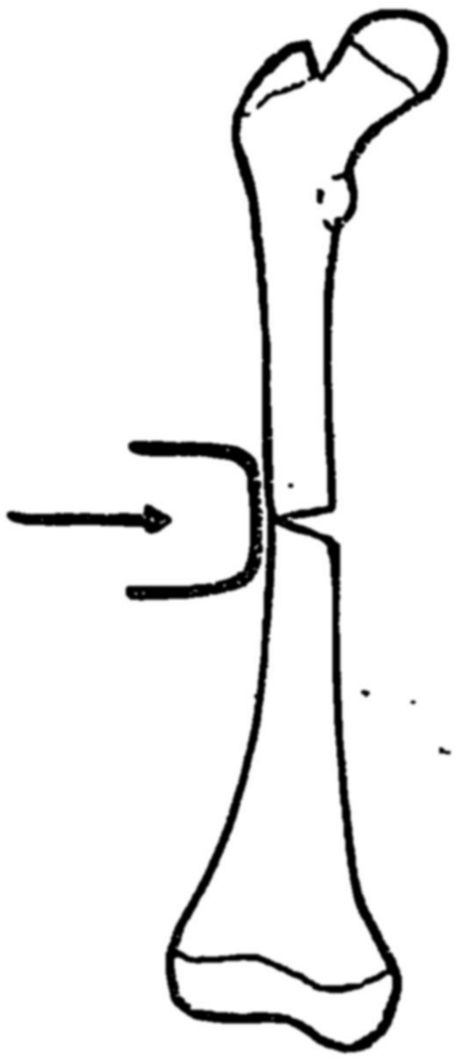

Fig. 11 — Fractură transversală diafizară a corpului femural produsă prin traumatism direct. (Schiță inedită)

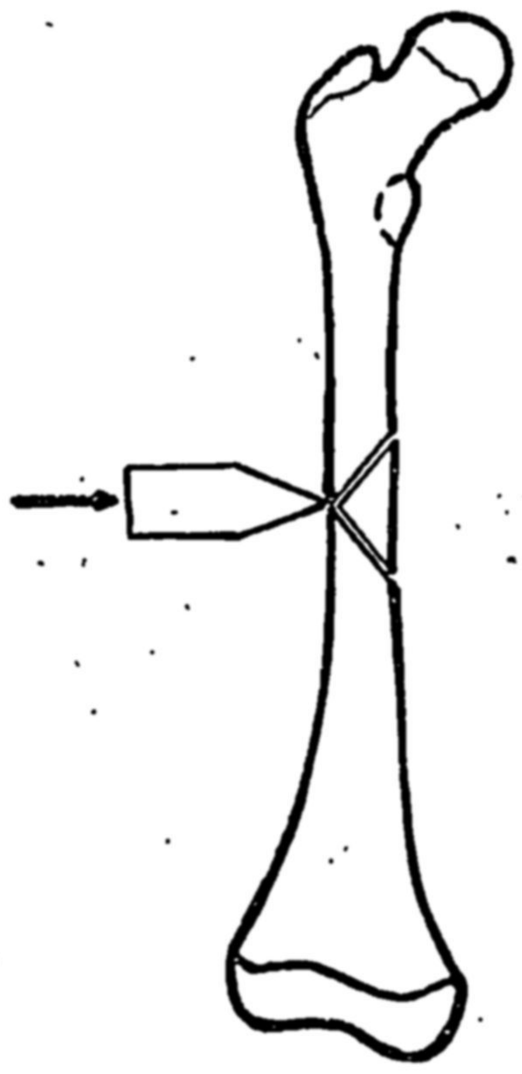

Fig. 12 — Fractură transversală diafizară a corpului femural, cu fragment intermediar. Agent traumatic cu suprafață redusă de acțiune. (Schiță inedită)

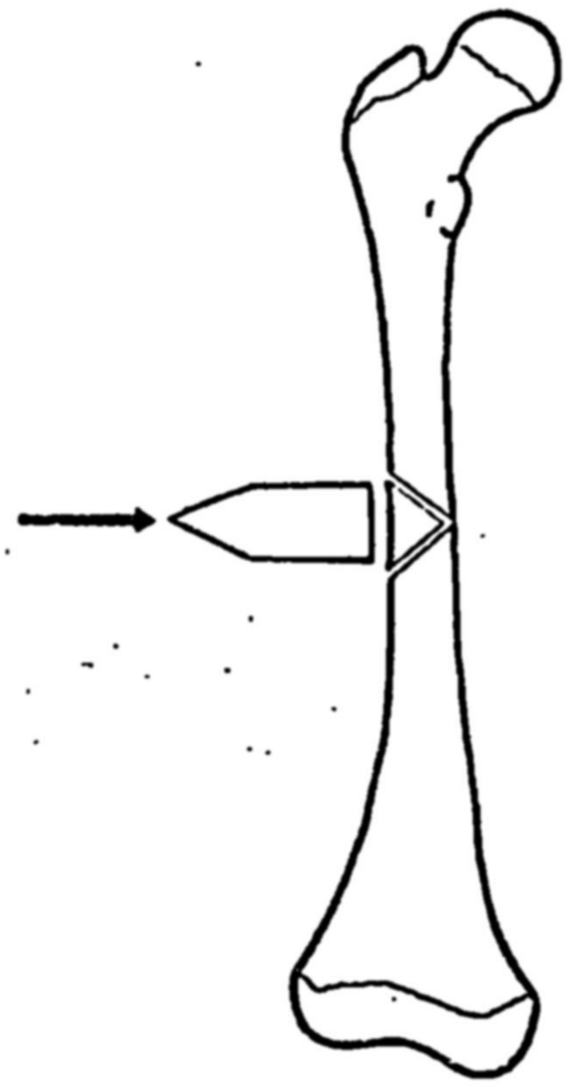

Fig. 13 — Fractură transversală diafizară a corpului femural, cu fragment intermediar. Agent traumatic cu suprafață mare de acțiune. (Schiță inedită)

Traiectele fracturare transversale pot să fie pure sau eschiloase. Eschilele pot să fie mărunte sau mari. Eschilele mari devin fragmente fracturare intermediare. Configurația lor este condiționată de forma agentului traumatic (fig. 12 și 13).

În fracturile care se produc prin mecanisme indirecte, leziunile se localizează la distanță de locul unde a acționat forța traumatică. Exemple : fracturile de claviculă, fracturile humerusului sau fracturile oaselor antebrațului, în urma căderilor pe podul palmei, pe cot sau umăr, fracturile oblice și spiroide, ale tibiei sau ale diafizei femurale, prin căderi verticale de la înălțime sau prin căderi laterale pe picior fixat.

În cazurile în care forța traumatică acționează vertical, se produc fracturile oblice scurte, denumite prin flexiune (fig. 14).

Cînd forța traumatică a acționat lateral, indirect, prin torsiune, se produc traiecte fracturare oblice spiroide (fig. 15).

După etiologic, majoritatea autorilor, ECONOMU, ALEXANDRU VARNA, DUMITRU VEREANU ș.a. (3), (7), (8) clasifică traumatismele care se întîlnesc la copii în :

— traumatisme obstetricale — nou-născut ;
— traumatisme de pat — sugar ;
— traumatisme de casă — 1—3 ani ;

Fig. 14 — Fractură oblică diafizară a corpului femural, produsă prin traumatismul indirect al flexiei. (Schiță inedită)



Fig. 15 — Fractură spiroidă diafizară a corpului femural, produsă prin traumatismul indirect al torsiunii. (Schiță inedită)

— traumatisme de joacă — 4—6 ani ;
— traumatisme de stradă — 7—10 ani ;
— traumatisme de sport — 11—15 ani.

După vîrstă, noi am clasificat leziunile fracturare pe care le-am observat la copii în : (5)

— leziuni ale noului născut (0—30 zile) ;
— leziuni ale sugarului (30 zile — 1 an) ;
— leziuni ale copilului antepreșcolar (1—3 ani) ;
— leziuni ale copilului preșcolar (4—6 ani) ;
— leziuni ale copilului școlar mic (7—9 ani) ;
— leziuni ale copilului școlar mare (10—15 ani).

Fracturile spontane, care se produc înainte de naștere, „in utero", presupun un schelet patologic.

Scanned with OKEN Scanner

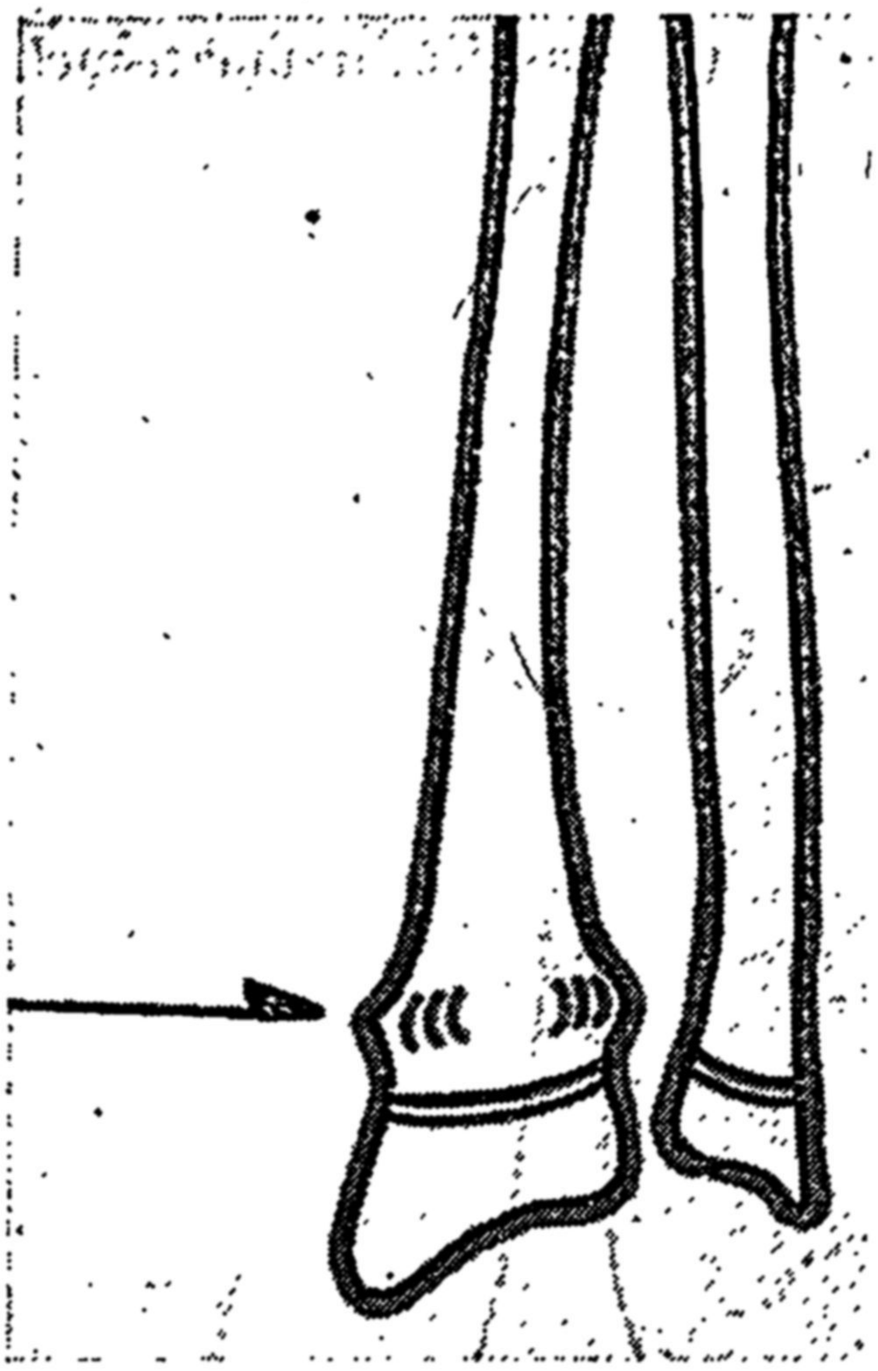

Fig. 16 — Fractura metafizei distale a radiusului, varietatea prin tasarea trabeculației osoase. (Schiță inedită)

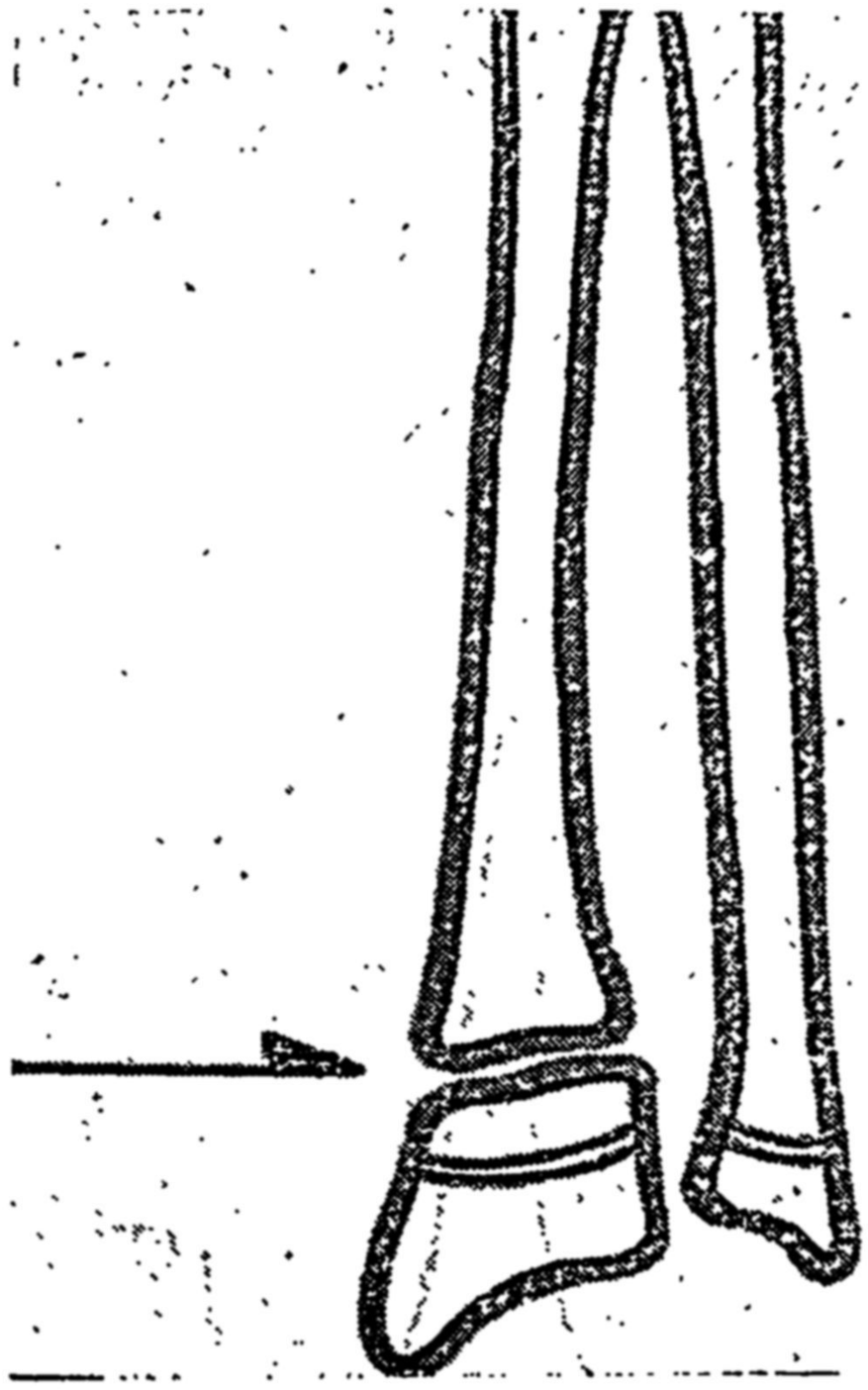

Fig. 17 — Fractura metafizei distale a radiusului, varietatea transversală „în tubercul". (Schiță inedită)

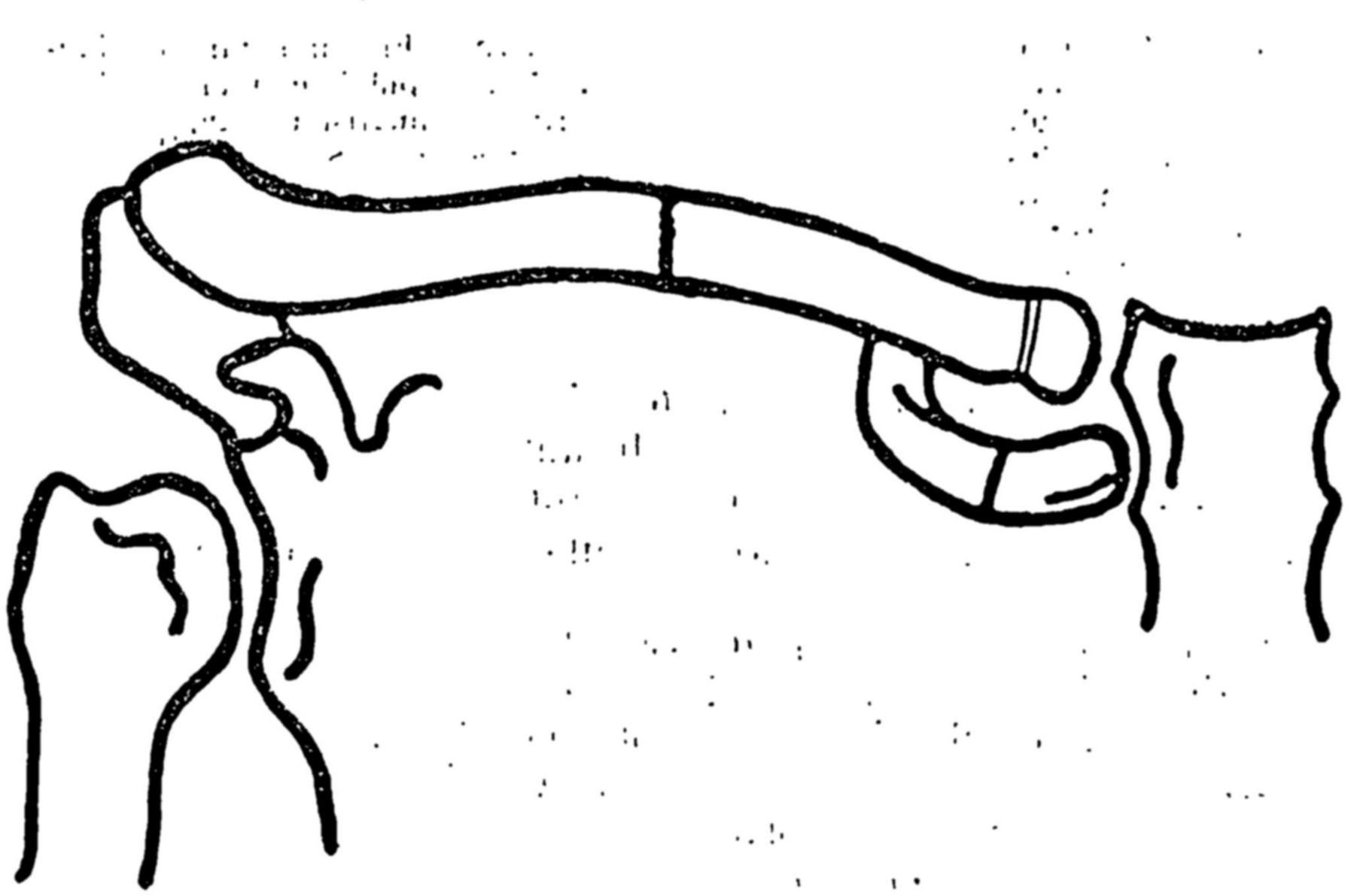

Fig. 18 — Fractura claviculei, varietatea fisură transversală subperiostală caracteristică. (Schiță inedită)

Scanned with OKEN Scanner

Leziunile fracturare care se produc prin manevre obstetricale, pe schelet integru, ating cel mai frecvent clavicula, humerusul și femurul, dar pot să intereseze, mai rar, și celelalte elemente ale scheletului membrelor.

Sugarul scăpat din brațe ori căzut din cărucior sau din pat, prezintă mai frecvent fracturi ale claviculei sau femurului.

La antepreșcolar (1—3 ani) și la copilul preșcolar (4—6 ani) fracturile devin din ce în ce mai frecvente, mai ales la băieți, datorită modului diferit de joacă al acestora față de fetițe.

Pentru copilul școlar mic (7—9 ani) sînt caracteristice leziunile prin traumatisme de stradă.

La copilul școlar mare (10—15 ani) unele leziuni fracturare, care se produc, de obicei, prin accidente de sport, încep să semene cu cele care se întîlnesc la adulți.

Caracteristicile țesutului osos în curs de dezvoltare, (8) în special elasticitatea și flexibilitatea, față de traumatisme care la adulți produc fracturi osoase complete, la copii determină, uneori, numai leziuni simple, neînsemnate.

2.2. CONSIDERAȚII ANATOMOPATOLOGICE

Particularitățile morfologice ale scheletului la copii fac ca ei să prezinte forme anatomopatologice diferite de acelea pe care le întîlnim la adulți. Ceea ce caracterizează aspectul anatomo-patologic al fracturilor la copii este numărul mare și variatele forme de fracturi incomplete (ALEXANDRU VARNA, 1976).

Leziunile fracturare osoase specifice copiilor țin de caracteristicile morfologice ale scheletului în curs de dezvoltare : diametrul redus al oaselor și elasticitatea lor, lipsa aderenței periostului la diafize, prezența cartilajelor juxtaepifizare de conjugare, structura osoasă reticulată a metafizelor, structura slabă a trabeculației osoase ș.a. (8).

După tipul anatomo-patologic, pot să se deosebească : fracturi incomplete, subperiostale și fracturi complete cu dislocări complexe ale fragmentelor fracturare, asemănătoare celor care se observă la adulți, uneori cominutive sau cu fragmente intermediare, duble sau etajate, închise sau deschise.

După nivelul la care s-a produs soluția de continuitate osoasă, pot să se clasifice : leziuni ale epifizelor sau ale metafizelor, ale zonelor de joncțiune diafizo-metafizară, sau fracturi diafizare propriu-zise.

Caracteristicile oaselor în curs de dezvoltare determină producerea unor tipuri de leziuni, care nu se întîlnesc la adulți și care se produc sub manșon periostal intact, uneori sub forma unor turtiri ale trabeculației osoase, de obicei metafizare, fracturi în „calup de săpun moale" (fig. 16), alteori sub forma unor fisuri transversale caracteristice metafizare denumite fracturi „în tubercul" (fig. 17) sau sub forma unor fisuri simple diafizare (fig. 18). Fracturile prin inflexiune, denumite „în creangă verde", se întîlnesc frecvent la copii (fig. 19).

Scanned with OKEN Scanner

Alte leziuni cărăcteristice copiilor sînt dezlipirile epifizare, leziuni care fac ca fracturile epifizare parcelare, entorsele sau luxațiile, să fie observate foarte rar la copii (fig. 20).

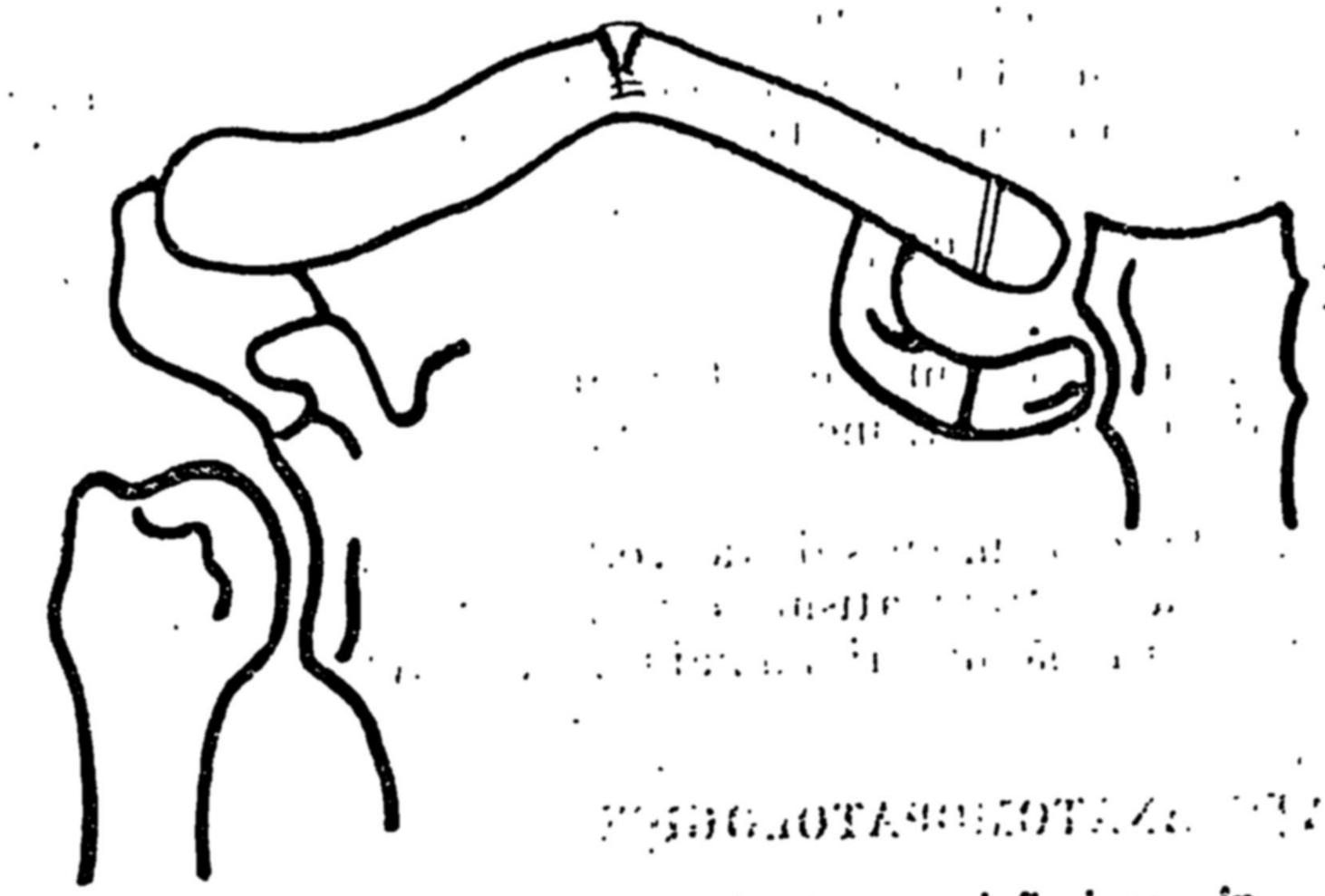

Fig. 19 — Fractura claviculei, varietatea cu inflexiune „în lemn verde"; caracteristică. (Schiță inedită)

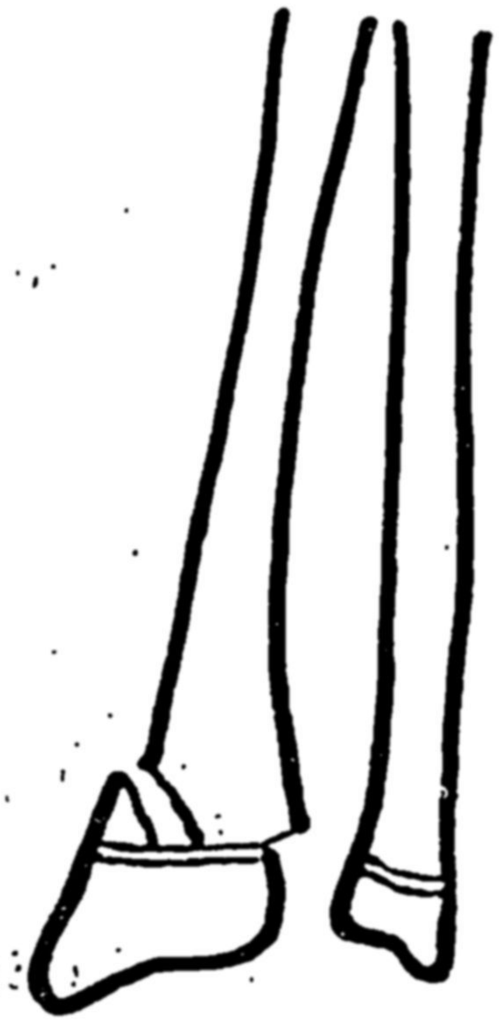

Fig. 20 — Fractură-decolare epifizară distală a radiusului; cu dislocare. Ic metafizar extern caracteristic. (Schiță inedită)

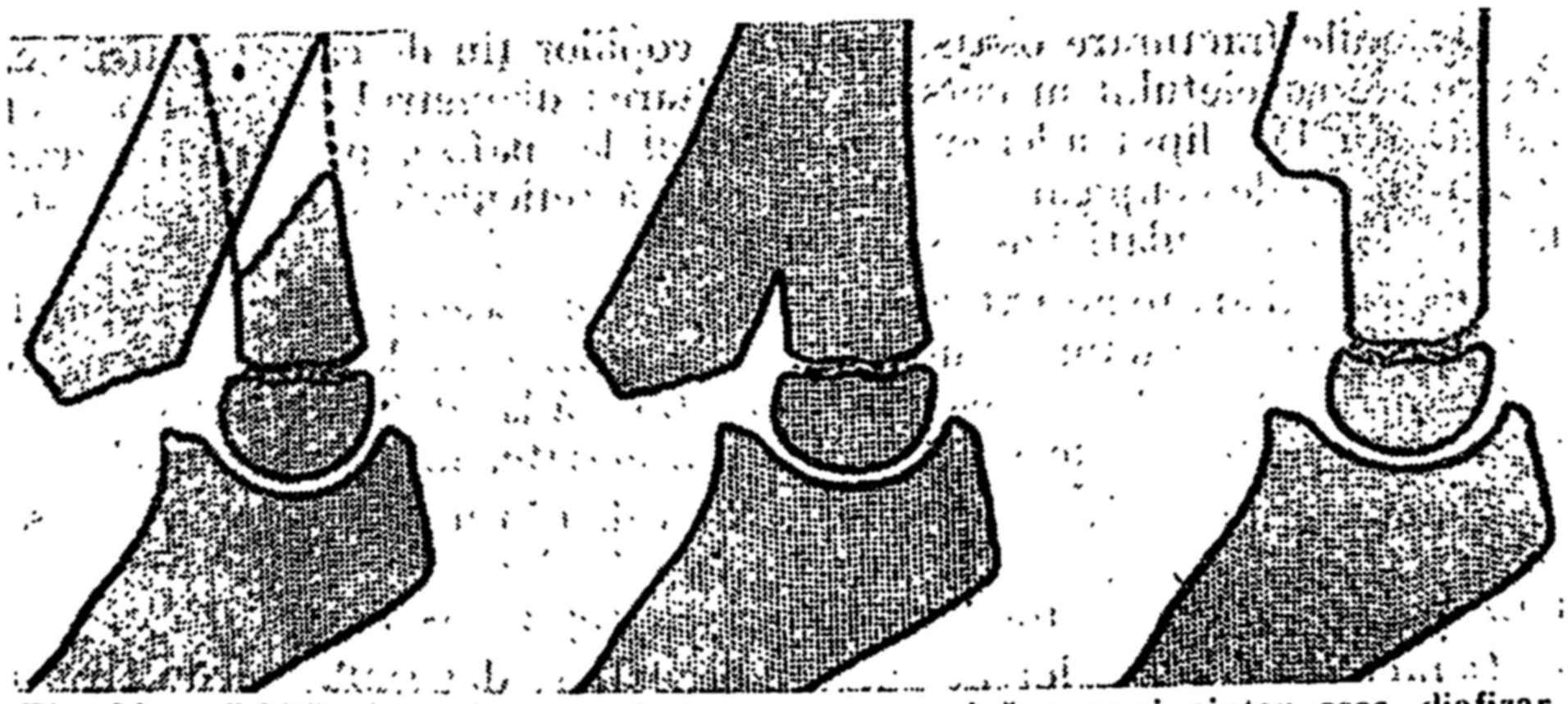

Fig. 21 — Schiță. Ascensionarea și ștergerea progresivă a unui pinten osos diafizar după o fractură transversală supracondiliană humerală consolidată vicios, (după Ombredanne L. — Precis clinique et operatoire de chirurgie infantile, Edit. Masson, Paris, 1944)

Uneori, în unele fracturi complete, un fragment diafizar poate să perforeze teaca periostală și printr-o dislocare importantă, să o părăsească pe o lungime mare. Prin osificarea hematomului tecii periostale, vindecarea poate să se producă în această poziție vicioasă. Acest aspect, anatomo-patologic, se întîlnește de asemenea la copii (fig. 21) (6).

Scanned with OKEN Scanner

2.3. CONSIDERAȚII CLINICE ȘI RADIOLOGICE

Diagnosticul clinic este mai dificil la copii, față de cel deosebit de evident de la adulți. Recunoașterea leziunilor traumatice ale scheletului la copii presupune o bună cunoaștere a acestora. La greutatea diagnosticului contribuie și lipsa unei anamneze clare, lipsa concursului din partea copilului în timpul examinării, precum și dificultățile de interpretare a clișeelor radiografice, datorită aspectului diferit al extremităților diafizare ale oaselor la diferite vîrste ale copilăriei (Cap. I).

De principiu, radiografiile trebuie să fie executate comparativ, la membrul sănătos și la cel traumatizat și cel puțin din două incidențe perpendiculare. Lipsa semnelor radiografice de fractură, în fața unui tablou clinic expresiv, nu exclude leziunea și instituirea tratamentului. În astfel de cazuri, semnele radiologice evidente de fractură apar abia la un control efectuat după 14 zile.

Respectarea acestui principiu înlătură erorile dintre diagnosticul clinic și radiologic, foarte frecvent posibile la copii, datorită leziunilor traumatice situate la nivelul spațiilor radiotransparente ale cartilajelor de conjugare epifizare sau apofizare, datorită unor puncte excepție de osificare, a eventualității prezenței unor oase supranumerare, a unor aspecte furnizate de tulburări de creștere, sau generate de un fond patologic.

2.4. PRINCIPII GENERALE ASUPRA TRATAMENTULUI

Deosebirile dintre principiile de tratament în fracturile adulților și ale copiilor sînt determinate de caracteristicile țesutului osos în continuă dezvoltare și de elementul creștere osoasă. Acest punct de vedere este împărtășit de toți chirurgii de specialitate, care se ocupă de traumatologia infantilă și este susținut și de noi (4), (5), (6), (7), (8).

În general, la copii, principiile de tratament sînt simple, de altfel, ca și leziunile fracturare.

Clasic, metodele de tratament cît mai conservator sînt unanim acceptate. Dar, indicațiile de tratament conservator se adresează, în special clavicule și oaselor gambei. Alte leziuni beneficiază de tratament operator — unele fracturi ale humerusului, ale articulației cotului sau ale oaselor antebrațului, unele fracturi ale diafizei femurale, unele leziuni rare și oricum fracturile deschise. De aceea, astăzi, atît tratamentul conservator cît și cel operator sînt considerate manopere de rutină.

La copii, reducerea ortopedică a fracturilor trebuie să fie efectuată cu blîndețe, întotdeauna sub anestezie generală, dacă se poate cu miorelaxare, pentru ca să se evite traumatizarea părților moi, tegument, mușchi, vase și nervi, mult mai fragile decît cele ale adulților (4).

Imobilizarea fracturilor la copii, se face în general, prin mijloace mult mai puțin pretențioase decît la adulți și pentru un timp mult mai scurt. Cu toate acestea, mijloacele de imobilizare nu trebuie să fie neglijate, deoarece copiii nu respectă repausul prescris, nu colaborează cu medicul pentru vindecare, ba chiar se opun prescripțiilor care le-au fost date.

Scanned with OKEN Scanner

Sistemul de aplicare al imobilizării ghipsate de la adulți, nu corespunde copiilor. Aparatele ghipsate necăptușite erodează și escarifică tegumentele moi și subțiri ale acestora. La noul născut și la sugar, în fracturile de femur, chiar un aparat ghipsat căptușit pelvi-podalic, se îmbibă repede cu urină și cu materii, macerează tegumentele și poate să ducă la complicații infecțioase. Dar și dacă aparatul ghipsat rămîne uscat, el poate să lezeze curînd tegumentul delicat al acestora. Pe de altă parte, țesutul subcutanat bogat la această vîrstă, împiedică o bună contenție a fragmentelor fracturare printr-un aparat ghipsat. De aceea, în fracturile diafizare ale femurului la noul născut și la sugar, metoda extensiei continue cu piciorul la verticală își găsește o indicație maximă (4).

În ceea ce privește tratamentul operator, la copii s-au recomandat cele mai simple procedee, cum ar fi reducerea sîngerîndă prin metoda îndințării COSĂCESCU (2) sau mijloace puțin pretențioase pentru contenție, de exemplu broșele KIRSCHNER (8).

Durata imobilizării este mult mai redusă la copii decît la adulți. O caracteristică a țesutului osos în curs de dezvoltare este rapiditatea cu care se vindecă o fractură, de obicei prin calus exuberant. La un sugar, o fractură de diafiză femurală se vindecă în 14—21 zile (6).

Existența calusului exuberant s-ar datora și periostului, care se decolează cu ușurință pe o întindere mare. Dar calusurile exuberante, primitive, sînt puțin rezistente, cu aspect radiologic de „calus pătat" sau de „calus suflat" și predispun la fracturări iterative.

Un alt fapt de care trebuie să se țină seamă în tratamentul fracturilor la copii este posibilitatea redresării spontane, în timp, a unor deformații reziduale, grație fenomenului de remaniere osoasă, caracteristic scheletului în dezvoltare. Acest fapt, face ca prognosticul fracturilor la copii să fie mult mai benign decît cel al adulților. Fixității anatomice a țesutului osos adult, i se opune dinamica modelantă și continuă a scheletului în curs de dezvoltare (4).

De aceea, în general, la copii se admite o reducere mai puțin pretențioasă a fragmentelor fracturare. Cu toate acestea, există anumite limite care nu trebuie să fie depășite. Astfel decalajul în fracturile diafizare, sau dislocarea în coxa vara după fracturile gîtului femural, trebuie să fie combătute cu orice preț, deoarece aceste deformări nu se remaniază spontan niciodată (8).

Axele fragmentelor fracturate trebuie să rămînă paralele, iar în scurtările de peste 2 cm trebuie să se recurgă la modalități de tratament mai eficace decît cele conservatoare. Vindecarea „în baionetă" a fragmentelor fracturare, dacă scurtarea nu depășește 2 cm, dacă axele fragmentelor fracturare rămîn paralele și dacă nu există decalaj se admite în unele fracturi, în perioada de creștere osoasă, la fetițe pînă la vîrsta de 10 ani, la băieți pînă la vîrsta de 12 ani (4), (6).

Se mai admit unele unghiulații, nu prea mari, între 10 și 15° pentru oasele gambei, chiar 20°, pentru femur, în unele fracturi diafizare situate mai aproape de epifizele fertile (5).

Calusurile din apropierea epifizelor fertile migrează diafizar odată cu creșterea osului în lungime, iar unghiulațiile restante beneficiază de procesul de remaniere spontană endostală (6).

Scanned with OKEN Scanner

Evoluția unei fracturi la vîrstă noului născut și a sugarului poate să fie însoțită de febră, uneori pînă la 38,5°C, datorită, probabil, resorbției hematomului fracturar, fapt care sugerează diagnosticul diferențial cu osteomielita (6).

Dar, în general, procesul de vindecare în fracturile copilului, decurge simplu și fără complicații.

Mici dislocări reziduale se compensează spontan în decursul creșterii. La baza fenomenului de compensare spontană a scurtărilor restante se presupun mai multe mecanisme, dar acest fenomen nu este complet elucidat (4).

Pseudartroza fracturară este întîlnită în mod excepțional la copii. Pseudartroza, ca și alte complicații majore (osteomielită postfracturară și sindromul VOLKMANN) țin numai de o necunoaștere a fiziopatologiei leziunilor fracturare ale țesutului osos în curs de dezvoltare, de lipsa reducerii unui focar de fractură în limitele necesare, de aplicarea unei imobilizări intempestive, de operații executate în mod inutil, de aplicarea unui tratament inadecvat unei fracturi deschise sau de amînarea intervenției, în cazul unei complicații vasculare primitive (cap. VI).

După suprimarea imobilizării, copiii nu necesită tratament fizioterapic (masaj, băi, gimnastică pasivă ș.a.). Copiii își recuperează spontan funcțiile articulare, în mod activ. Redorile articulare, chiar după imobilizări mai îndelungate, nu sînt de temut la copii.

2.5. LEZIUNI FRACTURARE OSOASE CARACTERISTICE COPIILOR

În decursul dezvoltării, oasele diafizare nu prezintă aceeași rezistență pe toată lungimea lor. La naștere, numai diafizele sînt osificate. Epifizele sînt constituite din cartilaj. Osificarea epifizelor se produce în prima decadă a vieții, iar despărțirea lor de metafize, prin cartilajele de conjugare, persistă pînă la desăvîrșirea creșterii oaselor în lungime. De aici, și posibilitatea existenței unor soluții de continuitate, la nivelul zonelor de unire a cartilajelor de conjugare cu diafizele, care realizează leziuni caracteristice ale oaselor copilului: fracturi-decolări epifizare, cunoscute clasic sub denumirea de entorse juxtaepifizare OLLIER (1).

O altă caracteristică a oaselor în curs de dezvoltare, este fragilitatea deosebită a țesutului osos spongios, metafizar, țesutul cel mai recent elaborat. La acest nivel se produc leziuni fracturare caracteristice, întîlnite numai la copii, și anume fracturile subperiostale prin tasare a trabeculației osoase.

Fracturile diafizare pot să rămînă subperiostale în mod frecvent, fie sub forma unor fisuri fine, fie sub forma fracturilor denumite în lemn verde, leziuni, de asemenea, caracteristice scheletului în curs de dezvoltare.

În studiul nostru, vom insista asupra acestor leziuni fracturare osoase specifice copiilor și vom discuta, în special, fracturile-decolări epifizare și fracturile în lemn verde, precum și leziunile traumatice osteoarticulare specifice noului născut și sugarului. De asemenea, vom căuta să expunem caracteristicile fracturilor complete, cu dislocare complexă a fragmentelor fracturare și complicațiile pe care acestea pot să le genereze.

Scanned with OKEN Scanner

2.5.1. FRACTURILE PRIN TURTIRE SAU PRIN TASARE A TRABECULAȚIEI OSOASE

Denumite și „în calup de săpun moale", „în bucată de unt", „en motte de beurre"—BROCA (1) sînt fracturi localizate de obicei metafizar, subperiostal care fac ca structura osului recent elaborat, spongios, moale, să pătrundă în ea însăși prin mecanismul înfundării diafizei în metafiză, în urma unor traumatisme indirecte. Dar, tasări ale structurii trabeculare osoase, pot să fie întîlnite la copii, la orice nivel al substanței osoase traumatizate, atît pe schelet integru, cît și pe schelet patologic.

Acest tip de fractură este caracteristic pentru metafiza inferioară a radiusului și pentru metafiza inferioară a tibiei.

Radiologic, aceste fracturi se materializează prin o ușoară lățire periferică a osului la nivelul zonei de tasare, metafizară, uneori disimetrică.

Clinic, se remarcă o importanță funcțională relativă și o tumefacție localizată la nivelul unei metafize. Palparea digitală, blîndă este dureroasă. La copiii mici, prezența tumefacției juxtaarticulare implică diagnosticul diferențial cu osteomielita acută hematogenă (6).

Tratamentul acestor leziuni, dacă nu interesează și cartilajele de conjugare, este relativ simplu. O imobilizare, chiar relativă, pe o gutieră ghipsată, care cuprinde și articulațiile învecinate sau numai articulația învecinată metafizei afectate, aduce vindecarea în scurt timp (14—21 zile). Această imobilizare reprezintă mai mult un mijloc de securitate, față de eventualitatea căderilor repetate, în perioada de vindecare. Vindecarea poate să se producă și în absența oricărui tratament, dată fiind vitalitatea deosebită a țesutului osos metafizar, foarte vascularizat (4).

2.5.2. FISURILE SUBPERIOSTALE NECARACTERISTICE

Sînt, de asemenea, tipuri de fracturi foarte benigne. De obicei sînt localizate diafizar și se evidențiază pe radiografii sub forma unor traiecte fracturare fine, orientate fie transversal, simple sau cominutive (fig. 22) fie oblic, care ating uneori cartilajele de conjugare (fig. 23). Uneori aceste fisuri pot să fie însoțite de tasări reduse ale trabeculației osoase.

Simptomatologia clinică foarte săracă se reduce la o impotență funcțională relativă și la palparea unui punct dureros fix de-a lungul unei diafize.

Tratamentul constă într-o imobilizare nepretențioasă, relativă, pentru scurt timp, pe o gutieră ghipsată, care cuprinde și articulațiile învecinate.

Aceste fracturi sînt caracteristice diafizelor oaselor antebrațului și oaselor gambei, dar pot să fie observate pe toate oasele diafizare ale membrelor, la orice nivel.

În a doua copilărie se întîlnește relativ frecvent o leziune fracturară produsă tot sub manșon periostal intact: *fractura transversală denumită „în tubercul"*, „în nap" sau „în cartof" („en rave") — BROCA (1). Această

Scanned with OKEN Scanner

leziune caracteristică copiilor, se localizează mai frecvent în zona metafizară superioară a humerusului sau inferioară a radiusului și constă într-un traiect fracturar perpendicular pe marele ax al osului, fără dislocare. La realizarea aspectului ei, la nivelul membrului superior, ar contribui și forța gravitațională (fig. 24).



Fig. 22 — Radiografia gambei de față. Fisură diafizară subperiostală necaracteristică de tibie.



Fig. 23 — Radiografia gambei de față. Fisură subperiostală diafizo-metafizară, varietatea oblică spiroidă.

Fig. 24 — Radiografia încheieturii pumnului de față. Fisură transversală metafizară inferioară, varietatea „în tubercul", caracteristică.

2.5.3. FRACTURILE CU INFLEXIUNE „ÎN LEMN VERDE"

Denumite și „în creangă verde", „în creangă de răchită", „en bois vert" — BROCA (1) sînt fracturi de localizare diafizară, de obicei subperiostale, incomplete, deoarece rup corticala osoasă de o singură parte. Corticala de partea opusă se îndoaie, se plicaturează sau își tasează structura.

Clinic această fractură realizează o unghiulație caracteristică, de obicei moderată, dar uneori impresionantă. Acest tip de fractură este specific

Scanned with OKEN Scanner

pentru diafizele oaselor antebraţului. Cînd deformaţia este mare, antebraţul apare încurbat şi răsucit, „în crosă" (fig. 25).

Aceste fracturi caracteristice oaselor antebraţului se produc prin mecanismul îndoirii, fie prin traumatisme indirecte, în urma căderilor, de obicei pe mînă, fie prin traumatisme directe asupra unei diafize fixate.

Radiografia precizează tipul de fractură, dar ea devine indispensabilă pentru determinarea manevrelor de reducere şi pentru controlarea calităţii tratamentului.

Tratamentul constă în reducerea unghiulaţiei. Reducerea se realizează sub anestezie generală şi constă în ruperea corticalei osoase care a rămas intactă şi în transformarea fracturii în lemn verde într-o fractură completă subperiostală. Succesul reducerii se anunţă printr-un cracment caracteristic, neplăcut, care permite redresarea şi alinierea oaselor (6).

Fracturile prin inflexiune „în lemn verde" sînt leziuni serioase. Dacă aceste fracturi rămîn nereduse, ele pot să furnizeze tulburări grave, secundare, de creştere, printr-un dublu mecanism : calusul subperiostal care se organizează numai de partea corticalei fracturate, face ca deformaţia să rămînă permanentă, iar prin repartizarea inegală a presiunii asupra cartilajelor fertile de conjugare, unghiulaţia se accentuează progresiv (legea DELPECH) (6). Aceste inflexiuni nu pot să se corecteze spontan nici chiar la copiii mici. Alteori, unghiulaţii secundare pot să se producă chiar sub aparatul ghipsat. De aceea, imobilizarea ghipsată trebuie să se menţină cel puţin pînă la apariţia radiologică a calusului subperiostal, iar controalele radiologice repetate



Fig. 25 — Radiografia antebraţului. Fractură diafizară a cubitusului, varietatea prin inflexiune „în lemn verde".

urmăresc să prevină reproducerea unghiulaţiilor secundare sub ghips. Fracturile vindecate cu unghiulaţie, predispun la refracturări, cu ocazia căderilor iterative, şi presupun osteotomii pentru realiniere şi osteosinteză (4).

2.5.4. DEZLIPIREA SAU DECOLAREA EPIFIZARĂ TRAUMATICĂ

2.5.4.1 Etiopatogenie

Una din cele mai caracteristice leziuni traumatice osoase care se observă la copii este fractura-decolare epifizară.

Decolarea epifizară traumatică, constă în separarea blocului solidar, articulaţie-epifiză-cartilaj de conjugare, de ţesutul osos metafizar, de obicei la nivelul stratului cel mai recent elaborat, stratul de os spongios (1), (6) (fig. 26).

Scanned with OKEN Scanner

Decolarea epifizară a mai fost definită, ca o fractură care trece prin cartilajul de conjugare, zona fertilă care asigură creşterea osului şi smulge nucleul osos epifizar — CHIGOT.

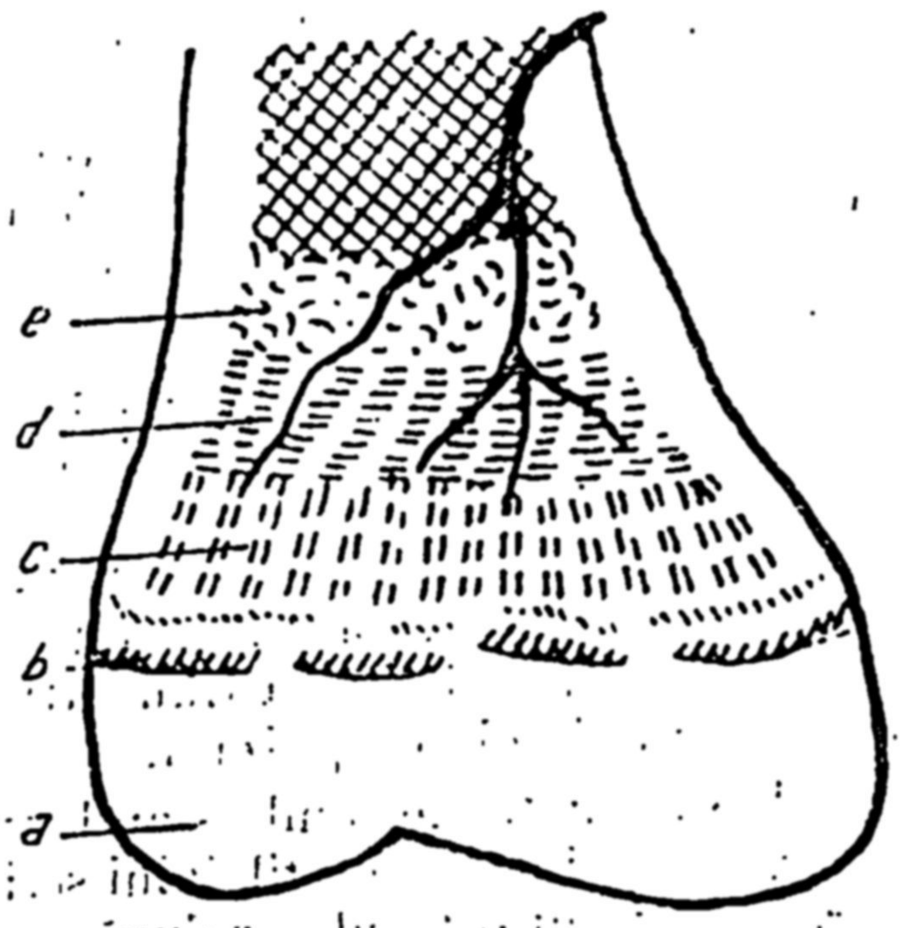

Fig. 26 — Schiţă. Straturile succesive de ţesut elaborat de o epifiză; a — epifiza; b — cartilaj; c — cartilaj seriat; d — cartilaj reticulat; e — ţesut osos spongios. (După Ombrédanne L. — Precis clinique et opératoire de chirurgie infantile, Edit. Masson, Paris, 1944)

Aceleaşi traumatisme care la adulţi determină entorse, luxaţii sau fracturi epifizare sau apofizare, la copii se soldează cu fracturi-decolări epifizare, care în fond sînt luxaţii ale epifizelor.

Pentru ca să se producă o decolare epifizară traumatică, este necesar un traumatism puternic. Acest traumatism poate să aibă loc şi în timpul unei naşteri laborioase. În acest caz, decolarea epifizară obstetricală, caracteristică pentru epifiza superioară a humerusului şi pentru epifiza inferioară a femurului, se produce, de obicei, prin mecanismul indirect al tracţiunii-torsiunii.

La copilul mare, mecanismele de producere a decolărilor epifizare pot să fie multiple. De aobicei este vorba de traumatisme directe, care acţionează fie asupra epifizei, fie asupra diafizei, cînd segmentul învecinat rămîne fixat. Dar şi traumatisme indirecte pot să producă decolări epifizare traumatice, fie prin mecanismul îndoirii, fie prin cel al tracţiunii sau torsiunii (6).

2.5.4.2. Anatomie patologică

Pentru înţelegerea modului de producere a unei decolări epifizare, trebuie să evocăm fenomenul de calcificare-osificare a ţesutului cartilaginos epifizar, fenomen care asigură creşterea oaselor diafizare în lungime.

Ţesutul epifizar, cartilaginos, înainte de osificare, suferă mai multe transformări, transformări considerate schematic în straturi succesive (1); (6). Primul strat, de ţesut cartilaginos propriu-zis, este cel mai apropiat de epifiză. În al doilea strat, celulele cartilaginoase încep să se mărească şi să se orienteze în serii longitudinale, de unde şi denumirea de cartilaj seriat (6) (fig. 35).

Scanned with OKEN Scanner

Prezența vaselor sanguine face ca, între celulele cartilajului seriat să precipite sărurile calcare ; această zonă este denumită a cartilajului calcificat sau osteoid.

Pe măsură ce spațiile dintre celulele cartilaginoase se infiltrează cu osteoid și se impregnează cu săruri calcare, se realizează zona de țesut osos recent elaborat, denumit țesut osos spongios sau reticulat, în care celulele cartilaginoase au dispărut și au fost înlocuite cu osteocite, celule specifice țesutului osos. Această zonă de țesut osos spongios se continuă cu țesutul osos de tip organizat, haversian, adult.

La naștere, blocul cartilaginos epifizar este elastic și se fracturează foarte rar. Mai tîrziu, cartilajele de conjugare epifizo-metafizare fac ca traumatismele asupra epifizelor să fie amortizate ; în schimb, la nivelul stratului de țesut spongios, țesut osos tînăr, care și-a pierdut elasticitatea cartilajului, dar nu a cîștigat încă rezistența țesutului osos adult, zonă de țesut foarte fragil, se produce leziunea traumatică foarte frecventă, cunoscută sub numele de fractură-decolare epifizară.

După vîrstă, leziunile s-ar localiza la niveluri diferite : la noul născut, s-ar produce în zona cartilajului seriat ; la copilul mic, pînă la 3 ani ar afecta stratul de țesut osteoid, iar după vîrsta de 6 ani, zona de țesut spongios.

Cu cît producția de țesut spongios este mai activă, cum ar fi la nivelul cartilajelor fertile ale epifizelor articulației genunchiului și ale epifizelor, superioară humerală și inferioare ale oaselor antebrațului, cu atît fractura-decolare epifizară este mai frecventă.

Frecvența leziunii la nivelul diferitelor epifize, mai este determinată și de dispoziția morfologică a aparatelor capsulo-ligamentare ale articulațiilor. Această dispoziție a fost studiată și descrisă magistral de BROCA (1) (fig. 27).

La nivelul articulației scapulo-humerale, porțiunea cea mai internă a capsulei articulare se inseră pe metafiză. Pe de altă parte, cartilajul de conjugare prezintă o activitate bogată. De aceea, decolarea epifizară observată la acest nivel va detașa în mod frecvent un ic osos metafizar intern și va realiza tipul de leziune mixtă decolare-fractură.

La nivelul articulației humero-antebrahiale, decolările traumatice ale epifizei complexe humerale inferioare, precum și ale epifizelor superioare ale oaselor antebrațului, vor fi excepționale, deoarece nici un ligament articular nu se inseră pe aceste epifize. Cînd există, decolările epifizare humerale inferioare nu prezintă dislocări importante. În schimb, se întîlnesc decolări pure sau decolări-fracturi ale apofizelor paletei humerale, în special ale apofizei epicondilului humeral medial.

La nivelul articulației radio-carpiene, un aparat ligamentar puternic se inseră exclusiv pe epifizele inferioare ale oaselor antebrațului, iar cartilajele de conjugare prezintă o activitate foarte bogată. De aceea, la acest nivel se observă cele mai frecvente decolări epifizare traumatice. Deoarece radiusul este osul cel mai solicitat de traumatism, epifiza sa inferioară va prezenta mai frecvent această leziune.

La nivelul articulației coxo-femurale, epifiza rămîne complet izolată în cavitatea cotiloidă și aparatul capsulo-ligamentar se inseră pe gîtul femural.

Scanned with OKEN Scanner

Pentru acest motiv, decolarea traumatică a epifizei capului femural se observă foarte rar și necesită un traumatism foarte violent, caracteristic accidentelor de circulație. Dar, uneori, această leziune poate să se producă și după traumatisme minore. În acest caz, leziunea presupune un fond patologic și este cunoscută sub denumirea de epifizioliză.

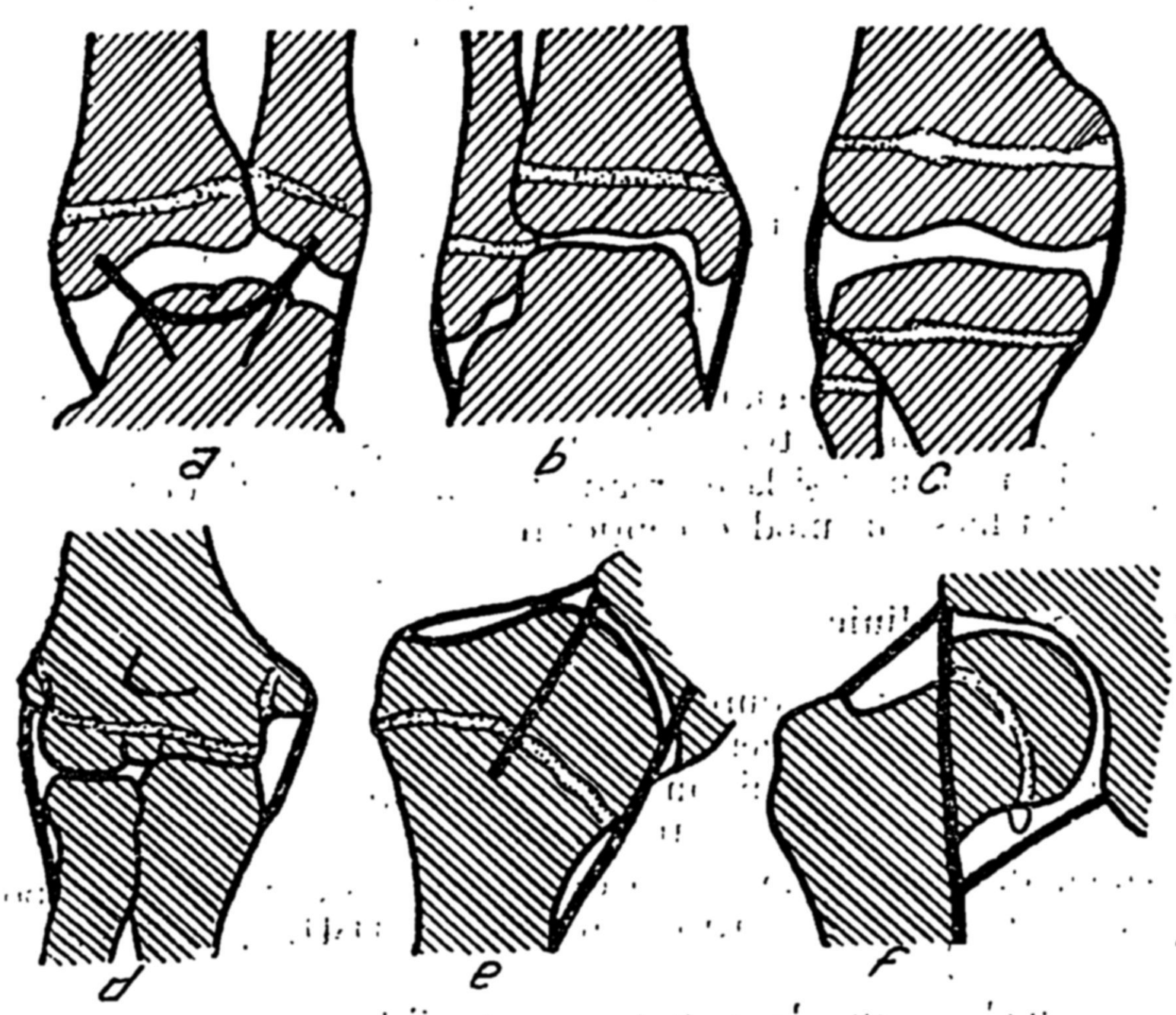

Fig. 27 — Schiță. Dispoziția anatomică a aparatelor capsulo-ligamentare ale articulațiilor mari ale membrelor care condiționează producerea decolărilor traumatice ale epifizelor (după Broca A. — Chirurgie infantile, Edit. G. Steinheil, Paris, 1914)

La nivelul articulației genunchiului, epifiza inferioară femurală și epifiza superioară a tibiei sînt epifize fertile, cu activitate osteogenetică însemnată. Aparatul capsulo-ligamentar și un dispozitiv muscular puternic se inseră superior pe epifiza femurală, iar inferior pe metafiza tibială. Grație unui mansșon muscular însemnat, decolările epifizare de la nivelul articulației genunchiului se întîlnesc mai rar. În orice caz ele sînt decolări epifizare-fracturi, fie ale epifizei inferioare femurale, fie ale epifizei superioare tibiale.

În sfîrșit, la nivelul articulației tibio-tarsiene, un aparat capsulo-ligamentar puternic se inseră pe epifizele inferioare ale oaselor gambei, de unde și frecvența decolărilor epifizare și a fracturilor maleolare de la acest nivel.

Decolările epifizare pure sînt rare (8). Leziunile asociate ale țesutului osos metafizar realizează leziunea mixtă, decolare epifizară-fractură. Aceste leziuni osoase metafizare asociate pot să se reducă la mici smulgeri osoase

marginale (6), dar pot să fie reprezentate și de traiecte, care detașează porțiuni importante din substanța osoasă metafizo-diafizară (5).

Decolările epifizare-fracturi pot să prezinte dislocări importante. Sînt caracteristice dislocările în sens antero-extern ale capătului metafizar humeral superior, dislocările în sens antero-intern ale capătului metafizar radial inferior, dislocările anterioare ale capătului metafizar femural inferior, dislocările posterioare ale capătului metafizar tibial superior și dislocările în sens antero-intern ale capătului metafizar tibial inferior.

În decolările epifizare-fracturi, cu dislocări importante ale capetelor metafizare, teaca periostală poate să fie perforată. Dacă nu se efectuează reducerea dislocării, hematomul plăcii periostale, care se inseră pe epifiză, se osifică și restabilește continuitatea osului. În acest caz, capătul diafizar rămîne exteriorizat inutil, ca o exostoză și uneori necesită intervenții operatorii pentru exereză (6).

Decolările epifizare cele mai frecvente se întîlnesc la nivelul extremităților inferioare ale radiusului și tibiei ; localizări rare se observă la extremitatea superioară a humerusului și la extremitatea inferioară a femurului ; celelalte localizări se întîlnesc în mod excepțional.

2.5.4.3. Studiu clinic

Impotența funcțională, durerea spontană și tumefacția, uneori deformația regiunii și prezența echimozei, evocă leziunea osoasă. Localizarea acestor semne de fractură la nivelul unei joncțiuni epifizo-metafizare, sugerează prezența unei decolări epifizare traumatice.

La copii, diferitele forme de decolare epifizară traumatică pot să fie reprezentate schematic în patru categorii — OMBRÉDANNE, FÈVRE (4), (16).

— În formele de decolare epifizară fără dislocare, se prezintă un copil traumatizat, cu regiunea corespunzătoare unui cartilaj epifizo-metafizar, dureroasă, cel mai frecvent la nivelul extremității inferioare a radiusului sau a tibiei. În aceste cazuri semnele clinice sînt foarte șterse. Impotența funcțională este relativă, deformația inexistentă. Nu există mobilitate anormală, crepitații osteo-cartilaginoase sau echimoze. Totul se reduce la o ușoară tumefacție și la durerea provocată printr-o palpare digitală, blîndă, la nivelul cartilajului de conjugare. Aceste forme erau denumite odinioară entorse juxtaepifizare (1).

— În formele cu dislocare minimă impotența funcțională și tumefacția sînt ceva mai importante. Există aceeași durere vie, la palparea epifizei. În regiunile în care leziunile sînt situate superficial (încheietura pumnului sau a gîtului piciorului) pot să se deceleze deformări neînsemnate și prezența echimozelor, care apar după 1—2 zile. Dar, caracteristic pentru aceste forme este faptul că la tentativele de palpare, de mobilizare sau cu ocazia reducerii, poate să se perceapă o crepitație grăsoasă, de tonalitate gravă. Această formă este caracteristică pentru decolarea epifizei radială inferioară, cu dislocare moderată, volară, a capătului metafizar.

Scanned with OKEN Scanner

— În formele cu dislocare importantă, deformaţiile regiunii traumatizate sînt evidente. Simptomatologia devine importantă sau chiar impresionantă. Impotenţa funcţională este absolută. Tumefacţia este mărită prin prezenţa hematomului fracturar. Durerea spontană, vie, se exagerează la cele mai mici mişcări active, sau la tentativele de mobilizare pasivă a membrului traumatizat. La nivelul extremităţii osoase traumatizate există mobilitate anormală şi prezenţa crepitaţiilor de tonalitate gravă, surdă. O echimoză întinsă apare după 1—2 zile.



Fig. 28 — Radiografia articulaţiei pumnului de profil. Fractură-decolare epifizară distală de radius.

— În cazurile cu dislocări considerabile (fig. 28), capătul metafizar poate să comprime sau chiar să rupă o arteră sau un nerv, sau să deschidă tegumentul. Dar, aceste complicaţii foarte grave, sînt întîlnite în mod excepţional.

2.5.4.4. Studiu radiologic

După vîrsta osificării epifizare complete şi pînă la sinostoza cartilajelor de conjugare, o radiografie evidenţiază traiectele radiotransparente corespunzătoare discurilor cartilaginoase (fig. 29).

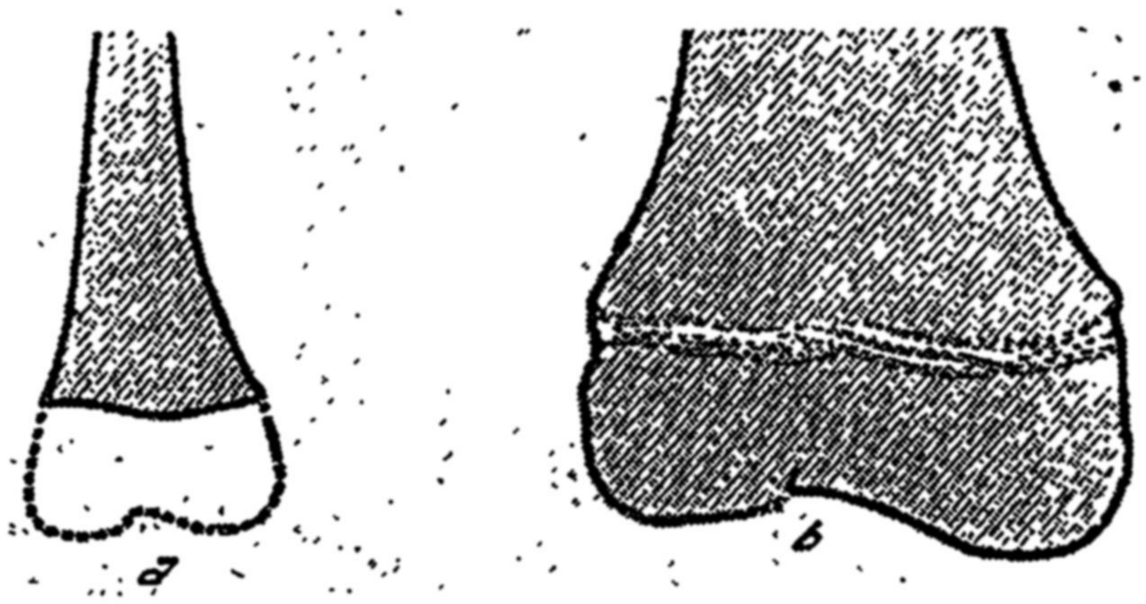

Fig. 29 — Schiţă. Aspect radiologic al unei epifize inferioare a femurului de faţă: a — la naştere, b — la copil. (după Ombrédanne L. — Precis clinique et opératoire de chirurgie infantile, Edit. Masson, Paris, 1944)

În formele de decolare epifizară fără dislocare, pe radiografii nu se evidenţiază leziuni osoase. În schimb, se observă tumefacţia părţilor moi, eventual o uşoară lăţire a clarităţii unui cartilaj de conjugare, în comparaţie cu cel de partea opusă.

În alte eventualităţi, radiografia poate să evidenţieze existenţa unor leziuni osoase neînsemnate, spiculi osoşi la periferia circumferinţei metafizei

Scanned with OKEN Scanner

sau traiecte fine de fisură metafizară, precum și ușoare grade de dislocare ale extremității metafizelor față de epifizele rămase solidare articulațiilor, dislocări caracteristice pentru fiecare regiune (6).

În formele cu dislocare importantă, radiografia demonstrează prezența și gradul dislocărilor, precum și asocierea leziunilor osoase metafizare și reprezintă totodată un ghid pentru reducere.

— *La nivelul articulației umărului,* leziunea va consta într-o decolare epifizară de partea externă și un traiect de fractură metafizară de partea internă, care detașează de obicei o pană osoasă importantă. Dar decolarea epifizară poate să se asocieze și cu traiecte atipice de fractură metafizară. Dislocarea capătului metafizar se evidențiază în sens lateral extern pe radiografia de față și întotdeauna în sens anterior pe radiografia de profil. Epifiza poate să apară basculată posterior și intern (fig. 30). Mai rar, capătul metafizar poate să se disloce anterior și intern, cînd poate să proemine și să fie palpat înapoia apofizei coracoide, dar de obicei se dislocă antero-extern, subdeltoidian.

— *La nivelul încheieturii pumnului,* în decolarea epifizară inferioară a radiusului, traiectul de fractură metafizară este situat de obicei extern și posterior, iar capătul metafizar apare dislocat lateral intern pe radiografia de față și volar pe radiografia de profil. Epifiza poate să apară basculată posterior și extern. De obicei radiografia mai evidențiază și o leziune asociată mai puțin importantă, a capătului ulnar, o fisură subperiostală, o fractură „în lemn verde" sau o fractură a apofizei stiloide.

Fig. 30 — Radiografia umărului de față. Decolare traumatică a epifizei superioare a humerusului, varietatea cu fractură metafizară și dislocare externă 2/3 din lățimea metafizei.

— *La nivelul articulației genunchiului,* în decolările epifizei femurale inferioare, capătul metafizar apare dislocat intern pe radiografia de față, iar radiografia de profil evidențiază dislocarea anterioară a capătului diafizar și prezența unui ic osos posterior sau extern care rămîne aderent la epifiză (fig. 31).

— *La nivelul extremității superioare a tibiei,* dislocarea metafizei se evidențiază în spre intern pe radiografia de față și posterior pe radiografia de profil. Fragmentul osos epifizar nu basculează lateral sau posterior.

— *La nivelul articulației gîtului piciorului,* în decolarea epifizei inferioare tibiale, traiectul de fractură metafizară se evidențiază radiologic orientat

Scanned with OKEN Scanner

postero-extern, iar capătul metafizar tibial apare dislocat intern pe radiografia de față și anterior pe radiografia de profil. Radiografia mai evidențiază de obicei și o leziune a fibulei, o fisură subperiostală, o fractură „în lemn verde" sau o fractură de maleolă (6) (fig. 32).

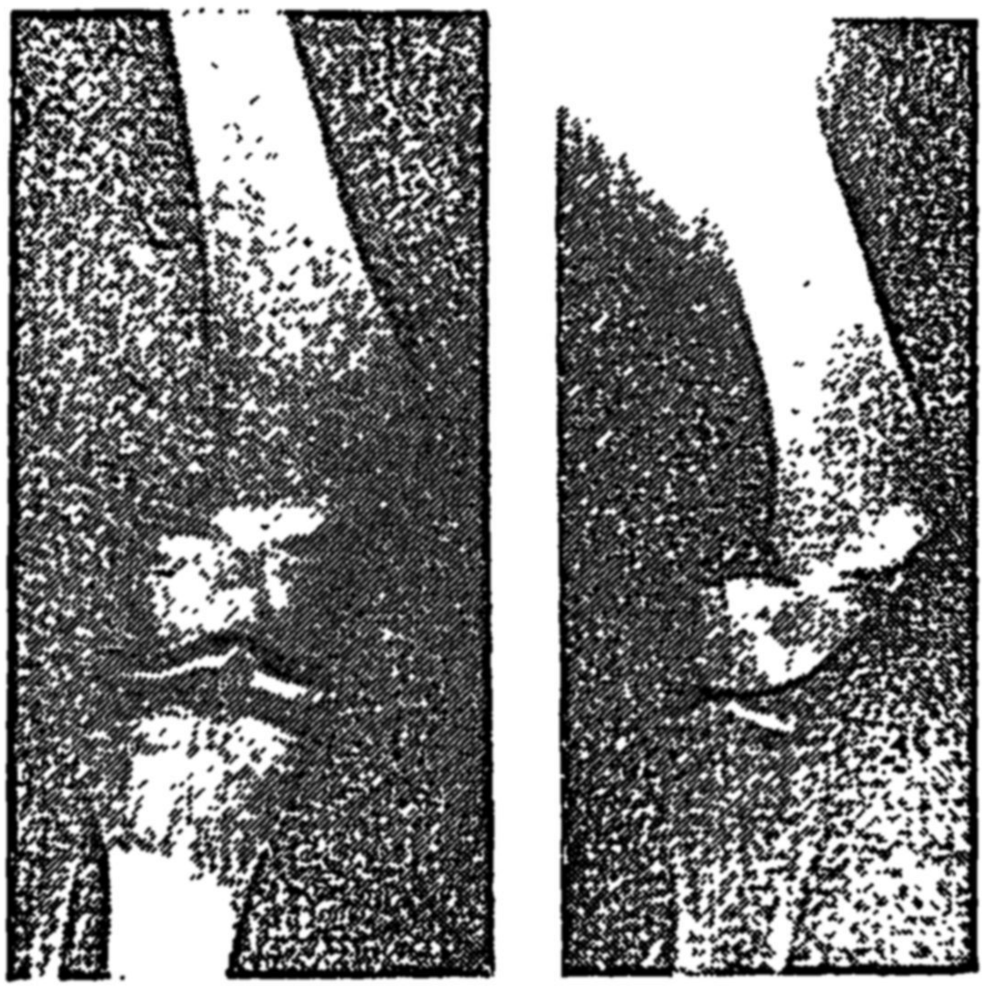

Fig. 31 — Radiografia articulației genunchiului de față și de profil. Fractură-decolare epifizară inferioară de femur cu dislocare caracteristică.



Fig. 32 — Radiografia articulației gîtului piciorului de față. Fractură-decolare epifizară inferioară de tibia, fără dislocare, cu ic metafizar intern.

2.5.4.5. Tratament

Vindecarea decolărilor epifizare, grație vascularizației bogate a metafizelor și a epifizelor, se produce mult mai repede decît cea a fracturilor.

În formele fără dislocare, este suficientă o imobilizare a unei articulații, pe o atelă ghipsată scurtă, pentru 14—21 zile.

Decolările epifizare, cu dislocare, necesită reducerea ortopedică de urgență sau cît mai precoce. Reducerea trebuie să fie blîndă, pentru ca să nu mărească dezordinile existente, și cît mai exactă, pentru ca să preîntîmpine apariția ulterioară a tulburărilor de osteogeneză, epifiziodezei sau unghiulații. În cazurile în care reducerea ortopedică nu reușește, trebuie să se intervină operator.

Intervenția sîngerîndă constă în plasarea diafizei în teaca periostală, pe care a perforat-o și a părăsit-o, și în reducerea perfectă a dislocărilor laterale și a decalajului. Ulterior, poate să devină necesară contenția unui fragment osos metafizar sau epifizar, cu șurub, plasat paralel și la oarecare distanță de suprafața cartilajului de conjugare.

Scanned with OKEN Scanner

În cazurile care se prezintă tîrziu, 14—21 zile, este bine să nu se mai încerce, nici reducerea ortopedică, de forță, nici reducerea sîngerîndă. Deoarece există o cicatrizare parțială a fragmentelor, reducerea riscă să mărească dezordinile primitive, prin ruperea vaselor de neoformație (4).

2.5.4.6. Evoluție. Complicații. Sechele

Complicațiile imediate ale decolărilor epifizare pot consta în deschideri ale focarelor de fractură, eventualitate rară, dar posibilă, mai ales la nivelul epifizei tibiale inferioare sau în leziuni vasculo-nervoase, posibile la nivelul capetelor superior al humerusului, inferior al femurului sau superior al tibiei.

În general, decolările epifizare, reduse, se vindecă în timp scurt și fără complicații. Cu toate acestea, uneori, independent de ținuta terapeutică, pot să apară tulburări secundare sau tardive, de osteogeneză, în urma iritării unui cartilaj de conjugare fertil. Aceste tulburări pot să ducă la scurtări, uneori importante, fie prin încetinirea procesului de creștere osoasă, fie prin epifiziodeză spontană, dar și la deviații secundare ale axului osos, datorită elaborării inegale de substanță osoasă pe suprafața marilor cartilaje, cum ar fi marele cartilaj fertil inferior al femurului. Chiar în cazul decolărilor epifizare fără dislocare, există posibilitatea, rară, de apariție a acestor tulburări de creștere. De aceea, anturajul bolnavului este bine să fie prevenit despre posibilitatea apariției acestor complicații, mai alese la copiii mici (6).

Cu cît copilul este mai mic, cu atît o leziune a unui cartilaj de conjugare este mai serioasă. La adolescenți, prognosticul fracturilor epifizare este mai bun, deoarece activitatea cartilajelor de creștere este mai redusă și mai limitată.

Reducerea cît mai precoce și mai exactă a dislocărilor reprezintă un principiu stabilit, care poate să diminueze apariția ulterioară a epifiziodezelor posttraumatice, cu scurtări importante sau cu unghiulații.

S-au preconizat unele mijloace de tratament, direct sau indirect, împotriva epifiziodezelor traumatice, parțiale sau totale, cu rezultate puțin încurajatoare (4) :

— desepifiziodeza, prin ridicarea operatorie a unei punți osoase limitate de epifiziodeză (R. MERLE D'AUBIGNÉE) ;

— gutiere de corecție progresivă a deviațiilor (CHIGOT) ;

— contraepifiziodeza de partea fertilă, prin agrafaj (BLOUNT), dar această intervenție, eficace, duce la sterilizarea activității cartilajului de conjugare în totalitate și deci la scurtare ;

— încetinirea creșterii elementului osos controlateral (PHEMISTER, BLOUNT).

Unghiulațiile secundare, la nivelul membrului inferior prezintă o importanță deosebită, deoarece pot să genereze tulburări de statică și artroze. În stadiul de sechelă, unghiulațiile se tratează prin osteotomii, la distanță de focar, cu condiția să fie executate tardiv, la sfîrșitul creșterii, pentru ca să nu ducă la alte tulburări ale cartilajelor fertile (4).

Este cunoscută eventualitatea decolării epifizare obstetricale humerale superioare, trecută neobservată și vindecată cu decalaj, care fixează membrul

Scanned with OKEN Scanner

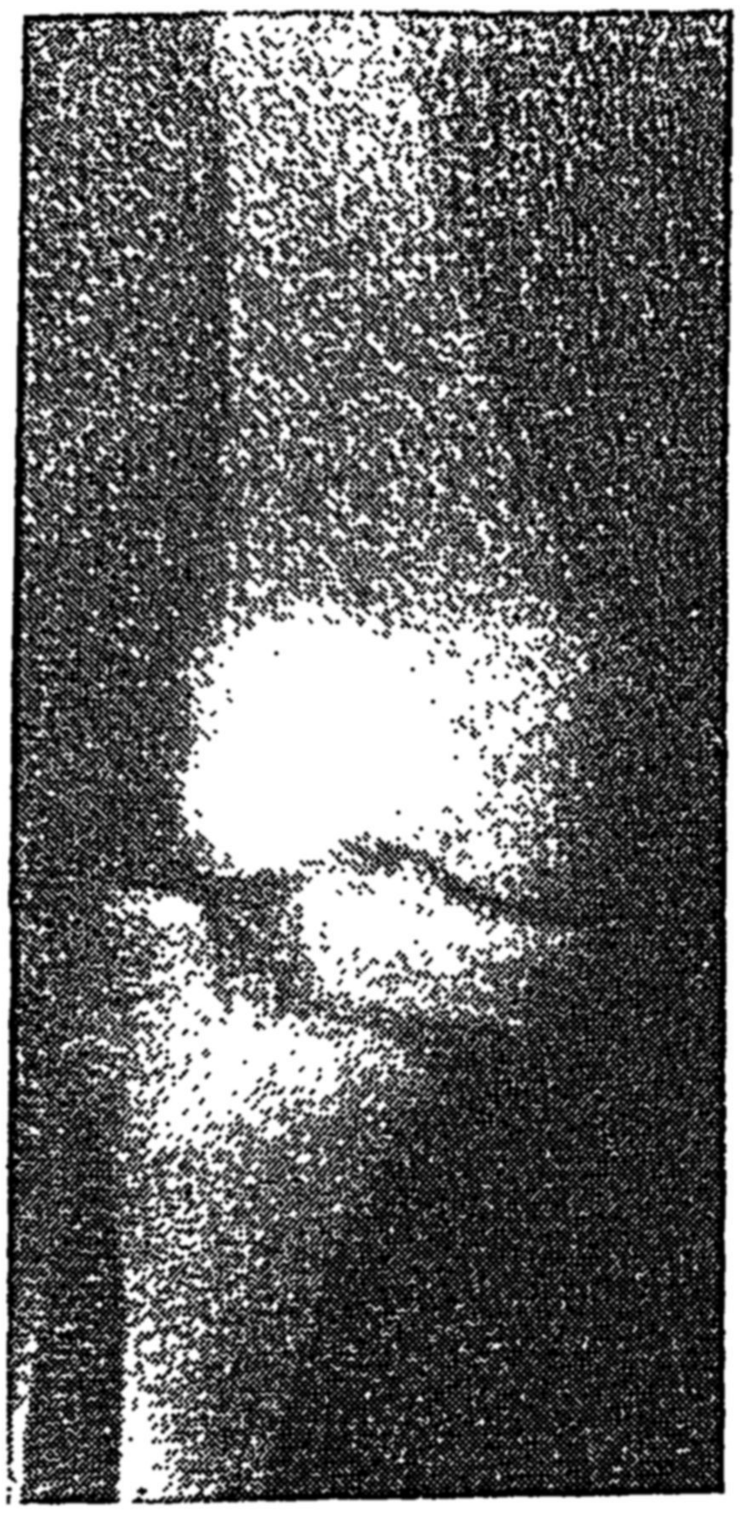

Fig. 33 — Radiografia articulației genunchiului de față. Fractura epifizei superioare a tibiei; tip Mac Farlan.

Fig. 34 — Radiografia articulației gîtului piciorului de profil. Fractura epifizei distale a tibiei, tip Mac Farlan.



Fig. 35 — Radiografia antebrațului de profil. Fractură diafizară a ulnei varietatea cu inflexiune „în lemn verde" asociată cu luxația capului radial. Fractură tip Monteggia-Stănciulescu.

Scanned with OKEN Scanner

superior în rotație internă permanentă. Această infirmitate necesită osteotomii subperiostale humerale pentru derotare, înspre extern, ale membrului superior.

Necroza epifizelor, decolate și dislocate, este inexistentă, deoarece epifizele au un sistem propriu, bogat vascular-arterial. Cu toate acestea, ea a fost observată după epifizioliza acută a capului femural la copiii mari.

Dislocările diafizei prin breșe periostală, vindecate în poziție vicioasă, pot să necesite operații de exercză pentru motive de ordin estetic sau funcțional (6).

Deși rar, traiectul de fractură poate să fie epifizar — fractura MAC FARLAN.

În acest caz după detașarea fragmentului osos, leziunea se continuă de-a lungul cartilajului de conjugare (fig. 33 și 34).

Toate aceste tipuri de leziuni, descrise, nu se întîlnesc la adulți, după cum la copii se întîlnesc excepțional unele fracturi caracteristice vîrstei adulte — fracturi epifizare cominutive fracturi ale gîtului femural, fracturi ale scafoidului carpian, fracturi tip DUPUYTREN ale oaselor gambei ș.a.

Un tip de fractură care se întîlnește deopotrivă și la copil și la adult, este fractura diafizei ulnare asociată cu luxația capului radial, tip MONTEGGIA-STĂNCIULESCU care beneficiază de același tratament atît la copil cît și la adult (fig. 35).

2.6. LEZIUNI FRACTURARE OSOASE CARACTERISTICE NOULUI NĂSCUT

Fracturile prin traumatisme obstetricale pot să se producă pe schelet integru sau pe schelet patologic. Fondul patologic este reprezentat de fragilitatea esențială — VROLIK. Boala se relevă prin zeci de fracturi care se produc încă „in utero".

Leziunile fracturare obstetricale întîlnite în mod curent sînt decolări epifizare sau fracturi diafizare.

Decolările epifizare obstetricale semnalate mai frecvent sînt cele localizate pe epifizele superioară și inferioară ale humerusului și pe epifiza inferioară a femurului.

Fracturile obstetricale de observație curentă sînt cele care afectează diafiza humerală, corpul femural sau clavicula. În general, la nivelul membrelor, leziunile rare sau multiple pe schelet integru nu se întîlnesc. Cu toate acestea, sîntem în măsură să semnalăm unele localizări excepționale ale fracturilor obstetricale, cum ar fi, la nivelul condilului humeral intern, la nivelul gîtului ulnar, sau asupra oaselor antebrațului, precum și localizări bilaterale în fracturile claviculei, ale diafizei humerale sau ale corpului femural, produse pe schelet integru.

Fracturile diafizare sînt mult mai frecvente decît decolările epifizare. În ordinea frecvenței, notăm fractura diafizară a claviculei, a corpului femural și a humerusului (5). Fracturile diafizare sînt de obicei complete, cu dislocări importante ale fragmentelor.

Caracteristic este faptul că unele leziuni fracturare obstetricale nu sînt întotdeauna recunoscute la naștere. Nou-născuții sînt aduși la consultație

Scanned with OKEN Scanner

după 2—3 săptămîni, pentru prezența unui calus voluminos la nivelul unui segment de membru. Cu toate acestea, chiar în lipsa oricărui tratament, fracturile noului născut se vindecă spontan, în timp foarte scurt (2—3 săptămîni), dar uneori cu dislocări considerabile. Pseudartroza nu se observă niciodată. Scurtări importante și unghiulații, chiar de 90°, se remaniază spontan în primii ani ai vieții. În schimb, decalajul restant nu beneficiază de procesul de remaniere spontană, de unde necesitatea unei intervenții operatorii, executată cît mai precoce.

2.6.1. DECOLAREA EPIFIZARĂ OBSTETRICALĂ HUMERALĂ SUPERIOARĂ

Această leziune (3), (4) poate să se producă în timpul nașterilor dificile, în cazul prezentărilor pelvine, prin manevre indirecte, pentru degajarea brațului sau a umărului, tracțiune cu mișcări de rotație. Alteori, decolarea epifizară humerală superioară se produce în timpul nașterilor laborioase, cînd devine necesară plasarea în axilă a unei degete al mamoșului.

În eventualitatea dislocării, se produce unghiulația caracteristică antero-externă, epifizo-metafizară, cu sinusul orientat postero-intern și cu o rotație internă a fragmentului diafizar față de epifiza care se rotește extern. Decalajul, care trece neobservat, poate să ducă la fixarea în rotație internă permanentă a membrului superior, sechelă care se întîlnește, uneori, la copiii mari.

Diagnosticul pozitiv se fixează exclusiv clinic. Acest diagnostic este sugerat de un braț inert, aplicat pe lîngă corp și orientat în rotație internă, în comparație cu cel sănătos.

Uneori, poate să existe o ușoară tumefacție a regiunii articulației umărului și durere la palpare. Alteori, poate să se decelez și o mobilitatea anormală a capătului superior al humerusului. În cazurile cu dislocare, prezentate de obicei tîrziu, după 2—3 săptămîni, membrul superior poate să se prezinte fixat în rotație internă, în urma unei vindecări vicioase cu decalaj.

Diagnosticul diferențial se face cu paralizia obstetricală a plexului brahial. Paralizia se elimină prin prezența mișcărilor brațelor la excitațiile cutanate ale extremității, sau la tentativele de mișcare. Celelalte semne clinice, tumefacția umărului, durerea la presiune asupra zonei cartilajului de conjugare, sau la mobilizarea umărului, eventual prezența unei crepitații de tonalitate joasă, contribuie la consolidarea diagnosticului clinic.

Radiografia rămîne negativă, deoarece punctul epifizar, secundar, de osificare a capului humeral, nu este vizibil la naștere.

Uneori, radiografia executată comparativ ar putea să evidențieze o oarecare lărgire a spațiului dintre scapulă și capătul superior al humerusului. La nou-născut, cu excepția epifizei inferioare a femurului, blocul cartilaginos epifizar al oaselor lungi este transparent în totalitate la razele X. Alteori, în decolările obstetricale, la o extremitate metafizară poate să se evidențieze radiologic două mici fragmente osoase marginale detașate, ca doi ghimpi (6).

Scanned with OKEN Scanner

După apariţia punctelor secundare, epifizare, de osificare, radiografia evidenţiază prezenţa epifizelor şi eventualele lor distanţări sau dezaxări faţă de metafize, în comparaţie cu partea sănătoasă.

După 10 zile, este posibil să se observe o dîră de osificare subperiostală la nivelul periostului decolat.

Tratamentul constă în bandajarea braţului de-a lungul corpului, pentru 10 zile. La cazurile cu dislocare, trebuie să se combată cu orice preţ decalajul, prin imobilizarea braţului în abducţie şi rotaţie externă, în poziţia de „salut militar".

2.6.2. DECOLAREA EPIFIZARĂ OBSTETRICALĂ HUMERALĂ INFERIOARĂ

În cazul decolărilor obstetricale humerale inferioare (4), cu dislocare, fragmentul epifizar, cartilaginos, se dislocă posterior şi lateral extern.

Diagnosticul nu poate să fie fixat decît pe baza semnelor clinice, deoarece punctul secundar de osificare al condilului humeral extern devine vizibil abia în primii 1—3 ani ai vieţii.

Impotenţa funcţională, atît activă, cît şi la solicitări pasive a membrului traumatizat, tumefierea versantului extern al articulaţiei şi durerea la palparc sînt singurele semne clinice care sugerează prezenţa leziunii.

Radiologic. După 10—14 zile, poate să se evidenţieze radiologic, un chenar de osificare, corespunzător hematomului subperiostal, la nivelul decolării postero-externe a periostului, în urma dislocării fragmentului decolat.

Tratament. Ca în majoritatea leziunilor traumatice osoase obstetricale, iniţial, se recurge la tratamentul prin extensie continuă. Se pare că cel mai bun sistem de tracţiune continuă se realizează prin extensia cu benzi adezive pe tub rigid — FÈVRE (4). După cîteva zile se va flecta articulaţia cotului în unghi de 90°, sau ceva mai închis şi se va imobiliza membrul superior la corp printr-un bandaj simplu.

Deformaţiile reziduale se şterg spontan în decursul primilor 2 ani ai vieţii.

2.6.3. DECOLAREA EPIFIZARĂ OBSTETRICALĂ FEMURALĂ INFERIOARĂ

În decolările obstetricale ale epifizei inferioare femurale (3), (4) cu dislocare, deasupra genunchiului, poate să se palpeze o deformaţie de aspect tumoral, de mărimea unei nuci, care corespunde capătului diafizar dislocat anterior, sau vindecat în poziţie vicioasă (4).

Diagnosticul de decolare epifizară femurală inferioară, cu dislocare, poate să se stabilească şi radiologic, deoarece nucleul secundar de osificare al epifizei femurale inferioare este evident la naştere. Pe radiografia de profil, poate să se observe dislocarea posterioară a epifizei decolate.

Scanned with OKEN Scanner

Deoarece teaca periostală se decolează posterior, de pe capătul metafizar femural, care se dislocă anterior, dacă leziunea nu este observată și fractura nu este redusă, hematomul subperiostal osifică fragmentele fracturate în poziție vicioasă. Secundar, în 2—3 ani, se poate să se urmărească, radiologic, resorbția progresivă a capătului inferior al diafizei originale femurale.

Tratamentul constă în reducerea dislocării prin tracțiune continuă a membrului inferior, cu piciorul la zenit. După 2—3 zile, după obținerea reducerii, se poate să se recurgă la imobilizarea articulației genunchiului pe o mică atelă ghipsată posterioară. Este important să se controleze tot timpul circulația periferică, pentru ca să se descopere la timp eventualele compresiuni asupra arterei poplitee (4).

2.6.4. FRACTURILE OBSTETRICALE ALE CLAVICULEI

Aceste fracturi (3), (4) se produc în 1/3 mijlocie a osului, de obicei prin traumatisme directe, în urma apăsării digitale în fosa subclaviculară, sau prin traumatisme indirecte, în cazul prezentărilor pelvine, în urma tracțiunii unui umăr, pentru ca să se degajeze capul fătului.

Fracturile obstetricale ale claviculei sînt complete și prezintă dislocări caracteristice ale fragmentelor, ca orice fractură de claviculă situată în 1/3 medie.

Totuși, fracturile obstetricale ale claviculei trec de obicei neobservate. După 2—3 săptămîni, anturajul descoperă prezența calusului hipertrofic, mărturie a vindecării spontane și consultă un specialist (fig. 36).

Fig. 36 — Radiografia umărului de față. Fractură obstetricală de claviculă. Imagine de calus exuberant pătat, de vindecare.

Tratamentul inițial al leziunii constă în imobilizări relative ale umărului, prin mijloace simple, de exemplu eșarfă, pentru 14 zile. În axila de partea imobilizată se va plasa un tampon pudrat cu talc (4).

Remanierea calusului hipertrofic se va produce spontan, în primele 6—12 luni ale vieții.

Scanned with OKEN Scanner

Fig. 37 — Radiografia humerusului de față. Fractură obstetricală de humerus, cu dislocare caracteristică a fragmentelor fracturare.



Fig. 38 — Radiografia humerusului de față. Fractură obstetricală de humerus. Imagine de calus exuberant pătat, de vindecare.

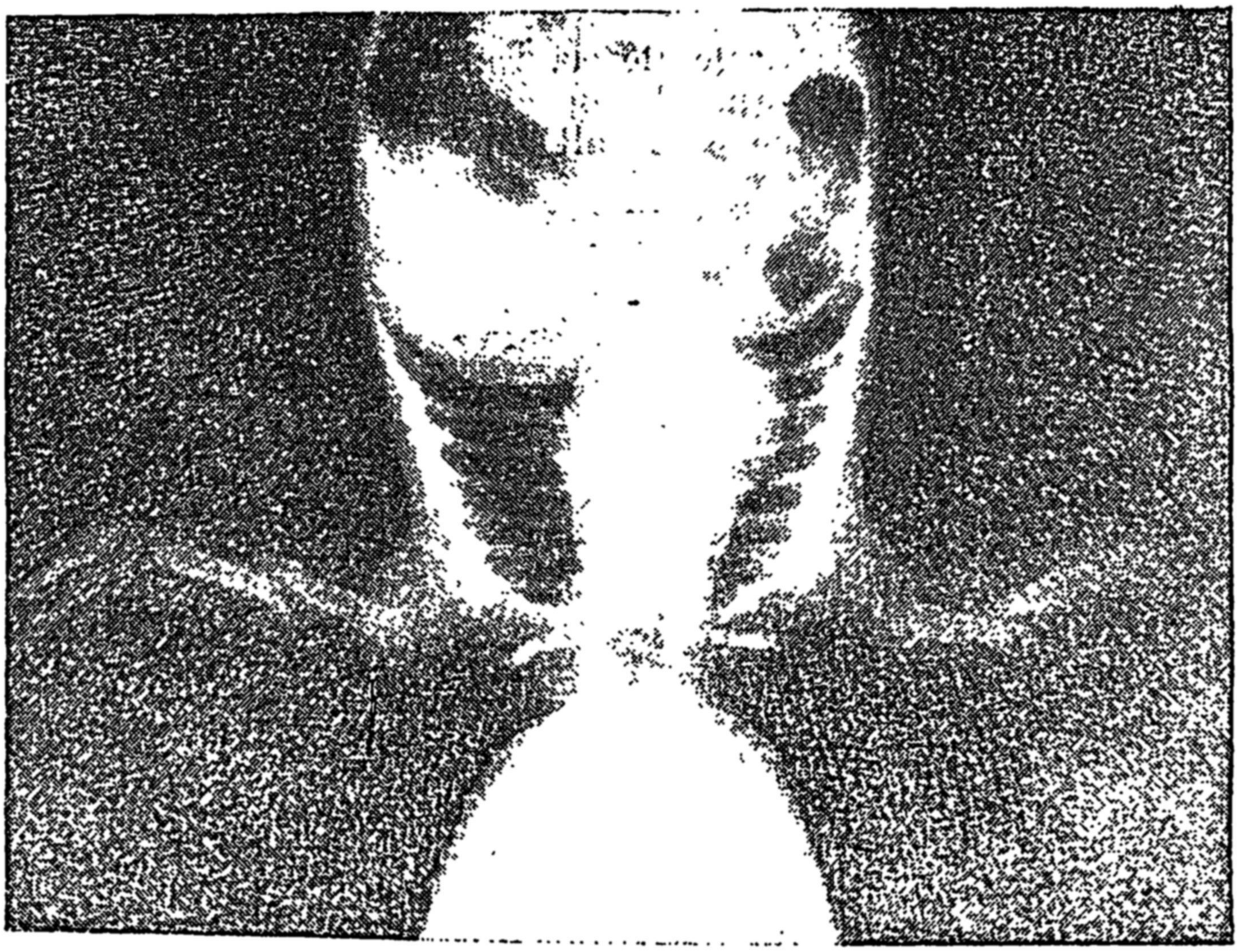

Fig. 39 — Radiografia comparativă a humerusului de față. Fracturi obstetricale bilaterale de humerus produse pe schelet integru.

Scanned with OKEN Scanner

2.6.5. FRACTURILE OBSTETRICALE ALE DIAFIZEI HUMERALE

Fracturile diafizare ale humerusului (3), (4), în urma manevrelor obstetricale, sînt furnizate mai frecvent de traumatisme directe; pentru coborîrea brațelor, în cazul prezentărilor podalice. Leziunea mai poate să fie determinată și de manevra de eliberare a unui umăr inclavat, prin tracțiuni în axilă, în prezentările craniene.

Traiectul fracturar poate să fie transversal, oblic sau spiroid și fractura poate să prezinte o unghiulație în spre extern prin acțiunea deltoidului asupra fragmentului fracturar superior (fig. 37, 38 și 39).

Prin decolarea periostului, se favorizează apariția unui calus hipertrofic, în 14—21 zile. Paralizia asociată, posibilă, a nervului radial, se vindecă spontan în 6—8 săptămîni.

Inițial diagnosticul clinic poate să se facă cu fractura obstetricală a claviculei sau cu paralizia obstetricală ERB a plexului brahial.

Radiografia consolidează diagnosticul.

Tratamentul constă în imobilizări relative ale brațului la trunchi, prin bandaje simple, cu tampon de tifon în axilă, pentru 14 zile, sau, mai bine, prin extensie continuă pe tub rigid — FÈVRE (4).

Unghiulații reziduale moderate, chiar unghiulații importante, pînă la 40°, se remaniază spontan în primii 2—3 ani ai vieții.

2.6.6. FRACTURILE OBSTETRICALE ALE CORPULUI FEMURAL

Fracturile obstetricale ale corpului femural (3), (4), (6) se produc prin traumatisme indirecte, în urma manevrelor de torsiune asupra unui picior, sau prin traumatisme directe, pe regiunea inghinală, în cazul prezentărilor pelvine. Am observat producerea acestei leziuni și în cursul unei extracții prin operație cezariană.

Diagnosticul de fractură obstetricală a diafizei femurale se fixează în timpul producerii ei. Ulterior, coapsa foarte deformată, prin plasarea în flexie a fragmentului superior, face ca diagnosticul să devină evident clinic (fig. 40).

Tratamentul constă în extensia continuă a membrului fracturat, în poziția cu piciorul „la zenit". Această poziție reduce complet unghiulația dintre fragmente. Pentru ca extensia să fie eficace, devine necesară o greutate de maximum 1 kg, care să ridice fesa de pe planul patului (4), (6). Se poate să se recurgă și la extensia continuă cu ambele membre inferioare la verticală. Circulația membrului traumatizat trebuie să fie supravegheată îndeaproape, în primele zile.

Vindecarea poate să se obțină în primele 2 săptămîni prin calus hipertrofic. Ulterior, membrul inferior poate să fie lăsat complet liber.

Cazurile tratate prin alte modalități de tratament pot să se vindece cu încălecare a fragmentelor, cu scurtări importante și cu unghiulații pînă la 90°. Aceste deformații, severe, necesită ani de zile pentru ca să se remanieze spontan.

Scanned with OKEN Scanner

Fig. 40 — Radiografia comparativă a femurului de față. Fractură obstetricală de femur. Imagine de calus exuberant pătat, de vindecare.

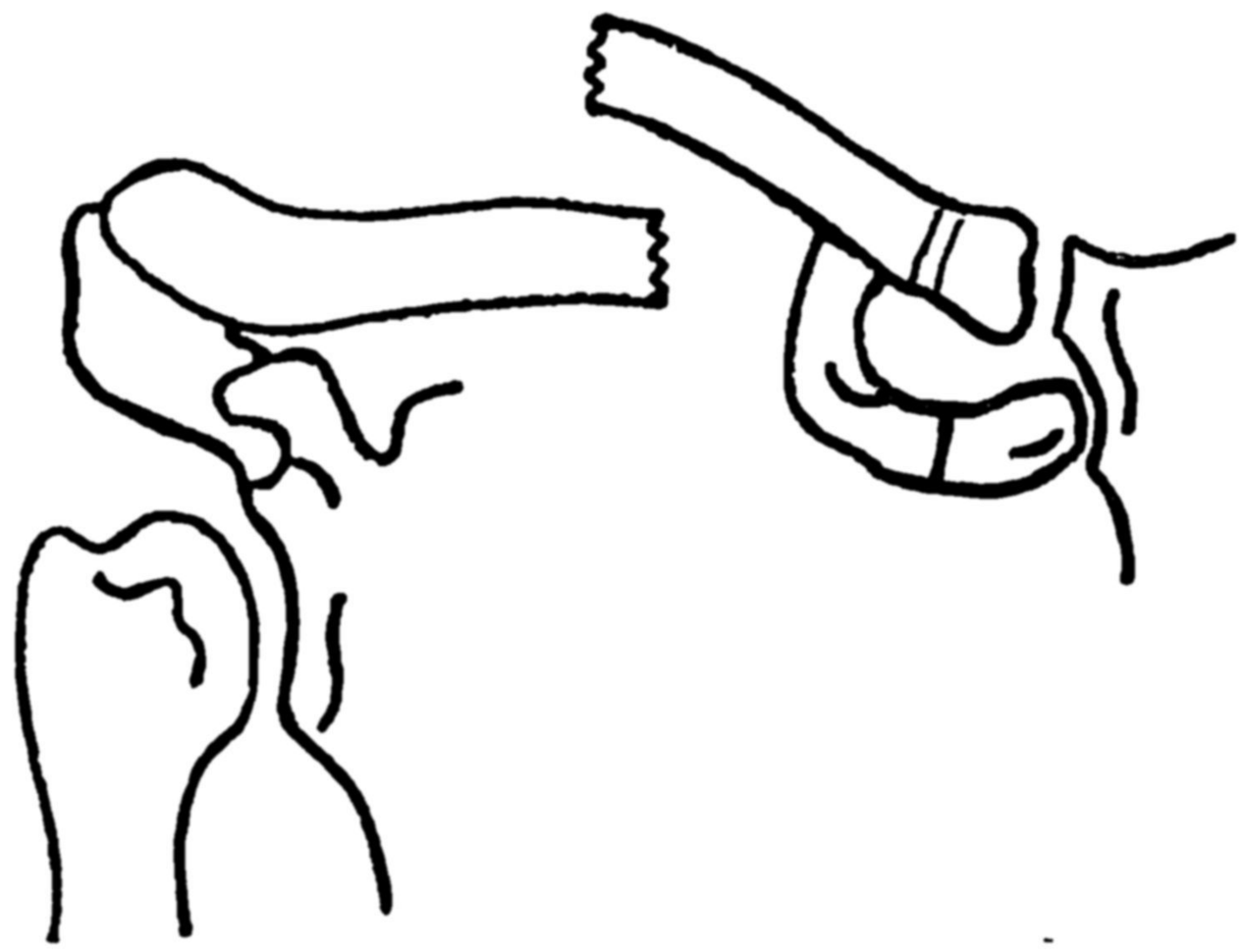

Fig. 41 — Fractură completă diafizară a claviculei, cu dislocare caracteristică a fragmentelor fracturare. (Schiță inedită)

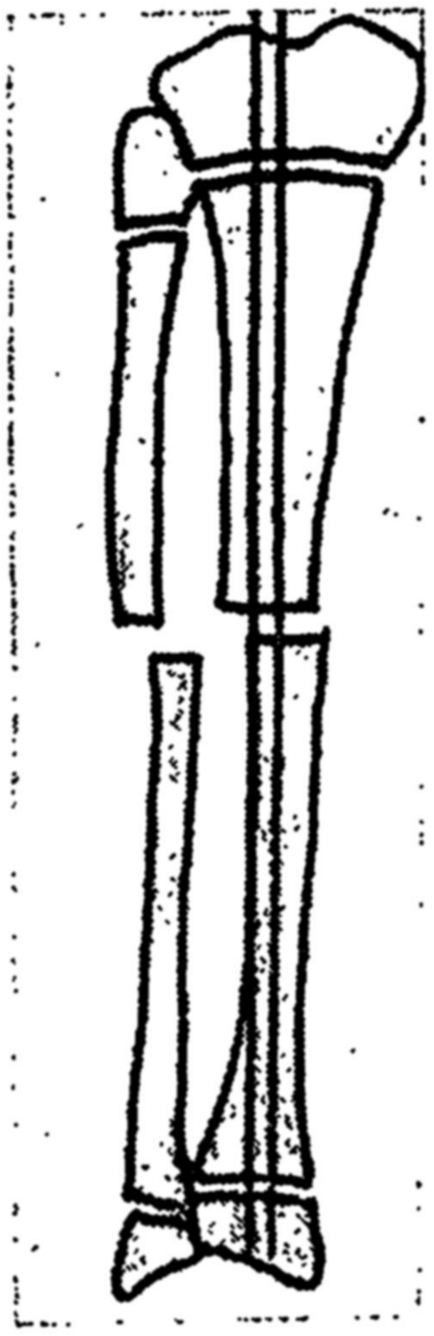

Fig. 42 — Fractură transversală diafizară a gambei. Dislocație laterală. (Schiță inedită)

Scanned with OKEN Scanner

2.7. LEZIUNI FRACTURARE OSOASE ASEMĂNĂTOARE CELOR ÎNTÎLNITE LA ADULȚI

Unele fracturi ale copiilor, asemănătoare celor care se întîlnesc la adulți (2), sînt fracturile diafizare complete, cu dislocări complexe ale fragmentelor fracturare (fig.41).

2.7.1. ANATOMIE PATOLOGICĂ

Dislocările fragmentelor fracturare pot să fie tipice sau atipice. Dislocările tipice sînt fie primitive datorite forței traumatice, fie secundare, produse prin contractura musculară reflexă posttraumatică, sau prin mobilizarea membrului fracturat imediat după accident. Dislocările atipice, sau terțiare, se produc fie prin poziții defectuoase de transport, fie prin aplicarea unor tipuri de tratament intempestiv (7).

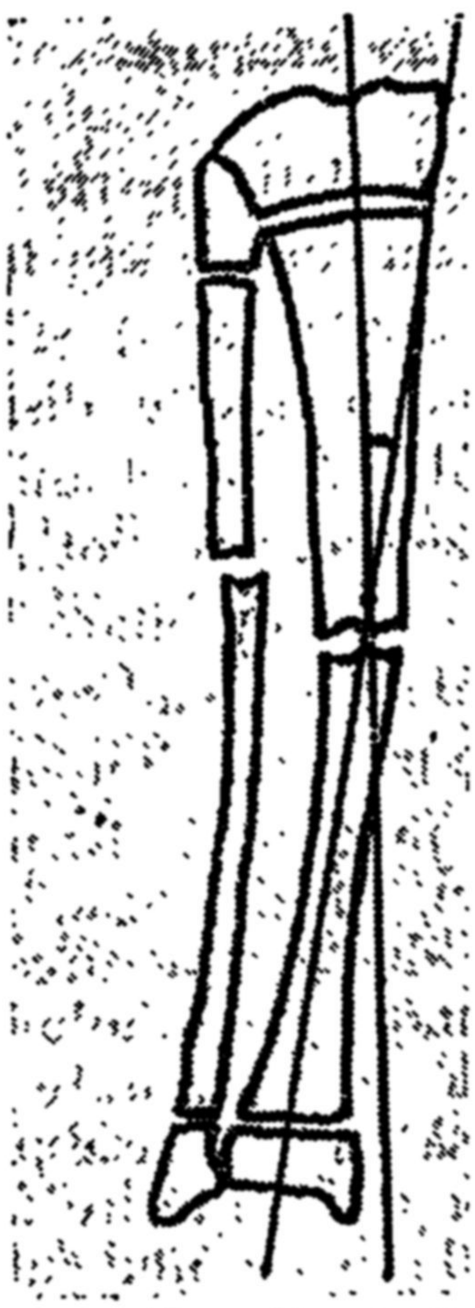

Fig. 43 — Fractură transversală diafizară a gambei. Unghiulație. (Schiță inedită)



Fig. 44 — Fractură transversală diafizară a gambei. Decalaj. (Schiță inedită)

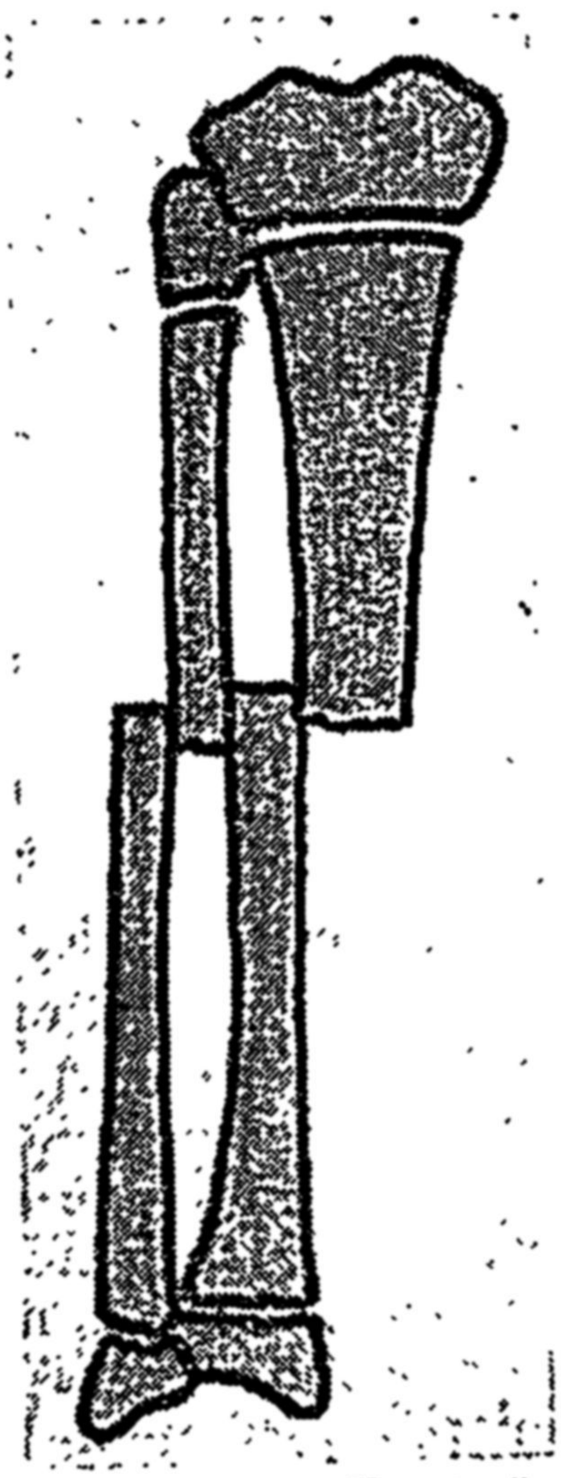

Fig. 45 — Fractură transversală diafizară a gambei. Scurtare. (Schiță inedită)

Schematic, se deosebesc patru tipuri de dislocări tipice ale fragmentelor fracturare ale unui os diafizar. Aceste dislocări pot să fie observate izolat, sau pot să se prezinte combinat (fig. 42, 43, 44 și 45).

Scanned with OKEN Scanner

2.7.7.1. **Dislocarea laterală** *(dislocatio ad latus)*

În acest tip de dislocare, fragmentele fracturare se dislocă lateral, unul față de celălalt, la nivelul planului de secțiune transversală. Aceste dislocații laterale pot să se producă în sens lateral, intern sau extern, dar și în sens antero-posterior. La copii, se admite că dislocații laterale pînă la 1/3 din diametrul osului, pot să fie conservate, dacă axele fragmentelor fracturare rămîn paralele și dacă aceste dislocații nu stînjenesc o anumită funcție a unui segment de membru, cum ar fi funcția de pronosupinație a oaselor antebrațului. Grație fenomenului de remaniere endostală, aceste dislocații laterale se corectează spontan, cu atît mai repede și mai perfect, cu cît copilul este mai mic. Un calus „în baionetă" își șterge unghiurile proeminente, își umple depresiunile, dispare progresiv și redă, în timp, forma inițială unei diafize, cu canal medular neoformat (fig. 46).



Fig. 46 — Radiografia gambei de față. Fractură oblică diafizo-metafizară a ambelor oase. Dislocație laterală.

2.7.7.2. **Unghiulația** *(dislocatio ad axim)*

Este foarte frecventă. Unghiulația poate să se producă în sens lateral (*varus* sau *valgus*) sau în sens antero-posterior (*recurvatus* sau *antecurvatus*) și poate să se prezinte izolată sau combinată cu alte dislocări. Unghiulațiile moderate la copilul mic, sub 4 ani, au o oarecare tendință să se remanieze spontan. Potențialul evolutiv plastic al osului în curs de dezvoltare, tinde să le redreseze progresiv, mai ales la membrul superior. Persistența unor unghiulații prezintă o importanță deosebită din punct de vedere funcțional, la nivelul membrului inferior. La nivelul oaselor antebrațului, unghiulația, unuia sau a ambelor oase, în spre spațiul interosos, pot să ducă la blocarea mișcării de prono-supinație sau la formarea unui calus sinostozant radio-ulnar. La copiii mai mari, peste 4 ani, unghiulațiile reziduale postfracturare nu se mai corectează spontan, mai mult, au chiar tendința să se exagereze progresiv în urma modificării presiunilor asupra cartilajelor de conjugare fertile. Unghiulațiile persistente la nivelul oaselor diafizare ale membrului inferior, devin cauze grave de artroze la vîrsta adultă. Aceste fapte demonstrează necesitatea obținerii unor corectări în ax a fragmentelor fracturare ale oaselor diafizare. În ceea ce privește corectarea spontană a unghiulațiilor, nu se recomandă același optimism ca în dislocațiile laterale. O unghiulație care depășește 10° pentru gambă și 20° pentru femur, la copilul mare, peste 12 ani, nu se mai corectează spontan și va duce în mod sigur la dezaxări articulare (fig. 47).

Scanned with OKEN Scanner

2.7.7.3. **Decalajul** *(dislocatio ad periferium)*

Este o dislocare care se produce prin rotaţie externă sau internă a unui fragment fracturar faţă de celălalt, în jurul axului lor longitudinal. Decalajul nu este influenţat de procesul de remaniere osoasă sau de creştere, la nici o vîrstă şi la nici un nivel al vreunui os diafizar. Decalajul trebuie să fie redus cu orice preţ. Dacă persistenţa unghiulaţiilor este foarte nocivă în fracturile situate la nivelul membrului inferior, corectarea decalajului trebuie să se efectueze cu grijă deosebită la membrul superior. O fractură de humerus, vindecată cu decalaj, periferic intern al fragmentului fracturar inferior, fixează membrul superior în rotaţie internă permanentă. O fractură diafizară de radius, vindecată în decalaj intern al fragmentului fracturar inferior, epuizează, mai mult sau mai puţin, posibilitatea efectuării mişcării de pronosupinaţie.

Fig. 47 — Radiografia gambei de faţă. Fractură cominutivă completă a ambelor oase. Unghiulaţie.

Fig. 48 — Radiografia femurului de faţă. Fractură spiroidă a corpului femural, cu dislocare. Scurtare.

2.7.7.4. **Scurtarea** *(dislocatio ad longitudinem cum contractione)*

Presupune mai întîi dislocaţia laterală totală a fragmentelor fracturare, pentru ca acestea să poată să alunece în sens opus şi să se încalece longitudinal. Dar, uneori scurtări moderate pot să se realizeze şi prin impactarea sau telescoparea fragmentelor fracturare. Neredusă, această dislocare duce la vindecări vicioase „în baionetă". Dacă acest tip de dislocare nu este combinată cu alte dislocări nocive — unghiulaţii sau decalaj, la copilul sub vîrsta de 6 ani şi la anumite niveluri, scurtarea poate să fie conservată, deoarece va beneficia de procesul de remaniere periostală, cu condiţia ca axele fragmentelor osoase dislocate să rămînă paralele. Un exemplu în acest sens îl constituie fractura transversală a gîtului humeral. Scurtările se compensează spontan cu atît mai bine cu cît copilul este mai mic. În fracturile diafizei femurale, compensările sînt observate în mod curent, chiar după scurtări de 2 cm (fig. 48). Peste această limită compensările scurtărilor devin întîmplătoare, deşi se observă des. În general, s-ar putea să se spună că, la copilul mare, peste vîrsta de 6 ani, scurtările care depăşesc 2 cm în fracturile diafizare ale femurului nu se mai compensează decît într-o proporţie de 50% din cazuri. Practic, la copilul mare, la care scurtarea de peste 2 cm nu se mai

corectează spontan după 1 an de zile, devine necesară corectarea pentru ca să se preîntîmpine atitudinile scoliotice generatoare de scolioze. Un tip de scurtare nocivă este cea observată la nivelul unui os al unui segment de membru prevăzut cu două oase, în special la nivelul antebraţului. Scurtările persistente pot să ducă la constituirea secundară a unei mîini strîmbe post-traumatice.

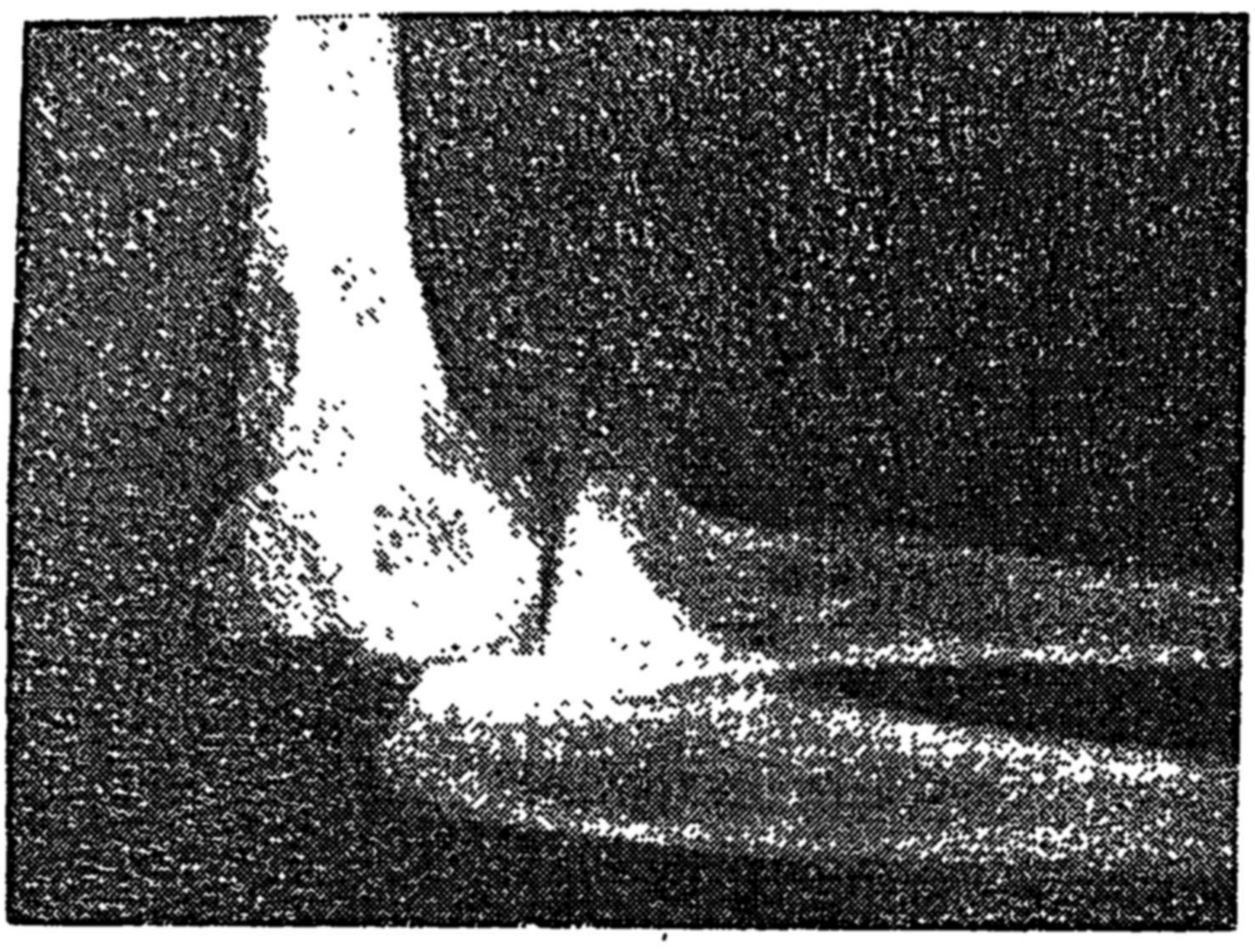

Fig. 49 — Radiografia articulaţiei cotului de profil. Fractura olecranului cu dislocare. Alungire.

2.7.7.5. Alungirea

Alungirea trofică postfracturară, în general, este constantă şi apare rapid. Ea s-ar explica prin mai mulţi factori : prin decolarea periostului de la nivelul focarului de fractură, şi la distanţă, prin lezarea vaselor diafizare, care favorizează o circulaţie distală modificată la nivelul cartilajelor de conjugare şi prin diminuarea presiunilor asupra întregului membru în urma imobilizării — DELPECH (6).

În anumite localizări ale fracturilor oaselor membrelor, cum ar fi fractura corpului olecranului, pot să existe dislocări secundare care distanţează fragmentele fracturare prin elementul contractură musculară. Aceste dislocări secundare sînt cunoscute sub denumirea de *dislocatio ad longitudinem cum distractione* (fig. 49).

2.7.2. STUDIU CLINIC

Clasic, semnele fracturilor diafizare complete, cu dislocare complexă a fragmentelor fracturare, sînt clasificate în : simptome absolute sau de certitudine şi simptome relative sau de probabilitate.

Simptomele absolute sînt : mobilitatea anormală locală, existenţa crepitaţiilor osoase şi lipsa de transmitere a mişcărilor în segmentul subjacent fracturii (8).

— *Mobilitatea anormală* poate să se constate prin mişcări active, spontane sau prin provocarea mişcărilor pasive.

Scanned with OKEN Scanner

Căutarea crepitaţiilor osoase şi a mobilităţii anormale sînt manevre dureroase, inutile pentru practică, chiar nocive, care pot să genereze dislocări sau să mărească dislocările existente, care pot să agraveze unele leziuni ale părţilor moi, sau să provoace leziuni vasculo-nervoase. Aceste manevre prezintă numai un interes de ordin istoric, în faţa posibilităţilor actuale de radiografiere a oricărei leziuni fracturare osoase.

Dar, şi lipsa posibilităţilor de radiografiere, în faţa unui segment de membru traumatizat, care prezintă deformaţie, impotenţă funcţională, tumefacţie sau echimoză, devine inutilă căutarea acestor semne clasice: crepitaţie osoasă şi mobilitate anormală.

— *Crepitaţiile osoase* se produc la tentativele de palpare sau de mobilizare, în focarul de fractură. Crepitaţia osoasă poate să se perceapă tactil sau poate să fie auzită. Crepitaţia osoasă poate să lipsească în fracturile incomplete sau în fracturile complete angrenate sau telescopate, dar şi în unele fracturi cu deformaţie evidentă (fracturi „în lemn verde") sau în fracturile cu dislocare complexă a fragmentelor fracturare, dar cu interpoziţie de părţi moi între capetele fragmentelor fracturare.

— *Imposibilitatea de transmitere a mişcărilor în segmentul de membru subjacent* focarului de fractură.

DUMITRU VEREANU mai include în simptomele absolute şi *diagnosticul radiologic* (8).

Semnele de probabilitate ale leziunilor fracturare osoase sînt: durerea spontană şi provocată, impotenţa funcţională a membrului fracturat, tumefacţia şi deformaţia locală, scurtarea segmentului de membru fracturat, echimozele tardive apărute la distanţă de focarul de fractură şi flictenele de distensie dermică (8).

— *Durerea locală*, spontană, se măreşte la manevrele de palpare sau la percuţie. Uneori durerea fracturară iradiază la distanţă.

— *Impotenţa funcţională* activă este un semn constant în leziunile fracturare diafizare ale oaselor membrelor. Prin dislocarea fragmentelor fracturare, punctele de sprijin ale inserţiilor musculare devin insuficiente, iar prin elementul durere, musculatura îşi inhibă în mod reflex contractura motorie. Orice mişcare musculară activă devine imposibilă. După o fractură a diafizei femurale, cu dislocare a fragmentelor fracturare, piciorul nu mai răspunde la nici o solicitare activă sau pasivă. Acest grad de stupoare musculară postfracturară poate să fie folositoare la reducerea unor fracturi, în primele ore de la accident.

— *Tumefacţia* şi *deformaţia locală*. Deformaţia este proporţională cu tipul şi gradul dislocărilor fragmentelor fracturare. Deformaţia lipseşte în cazul fisurilor subperiostale, dar poate să lipsească şi în cazul fracturilor complete, angrenate sau telescopate în poziţie bună. Hematomul fracturar important însoţeşte orice fractură completă, cu dislocare a fragmentelor osoase. În fracturile diafizare ale femurului, hematomul fracturar poate să conţină pînă la 1/3 din sîngele circulant (6), hemoragie internă care poate să pună în pericol chiar viaţa bolnavului. S-a afirmat că un hematom voluminos şi compresiv, fie dezvoltat sub o structură aponevrotică rezistentă, fie comprimat de un pansament ghipsat primitiv circular, poate să declanşeze tulburări

Scanned with OKEN Scanner

vasculare grave, generatoare de leziuni ireversibile gangrena extremității sau sindromul de ischemie periferică acută (WATSON-JONES).

— *Scurtarea* segmentului de membru fracturat în comparație cu cel integru.

— *Echimozele* se datoresc difuziunii și exteriorizării sîngelui din hematomul fracturar în țesuturile superficiale. Echimozele postfracturare apar mai tîrziu. Cu cît fractura este situată mai superficial, cu atît echimozele apar mai precoce, iar în fracturile situate mai profund pot să lipsească complet. În unele tipuri de fractură apariția echimozelor este caracteristică, patognomonică (exemplu : echimoza transversală liniară a plicii cotului descrisă de KIRMISSON (6) în fracturile transversale supracondiliene humerale). Echimozele fracturare trebuie să fie deosebite de cele produse prin contuzii ale țesuturilor superficiale.

— *Flictenele de distensie dermică* sînt caracteristice în facturile de cot și de gambă.

Față de toate aceste semne clinice, putem să afirmăm că un diagnostic de fractură diafizară, cu dislocare, poate să se fixeze numai pe baza anamnezei, a inspecției și a palpării.

Anamneza are o importanță deosebită pentru diagnostic, pentru aprecierea tipului de fractură, pur traumatică sau produsă pe un fond patologic.

2.7.3. STUDIU RADIOLOGIC

Diagnosticul pozitiv al unei fracturi diafizare, cu dislocare a fragmentelor fracturare, se fixează radiografic. Radiografia confirmă diagnosticul clinic, determină alegerea tipului de tratament, controlează eficacitatea terapiei și urmărește procesul de vindecare în timp.

Radiografia standard se execută cel puțin din două planuri perpendiculare, față și profil, și trebuie să cuprindă și articulațiile învecinate. Uneori, pentru aprecierea unor elemente de amănunt, radiografia trebuie să fie executată comparativ.

Poziția membrului pe placa radiografică are o importanță deosebită pentru aprecierea sau măsurarea dislocărilor.

BIBLIOGRAFIE

1. BROCA A. — Chirurgie infantile, Ed. G. Steinheil, Paris, 1914.
2. COSĂCESCU A. — Afecțiuni osoase, Ed. Welther, Sibiu, 1948.
3. ECONOMU TH. — Traumatologie infantilă, Ed. Medicală, București.
4. FÈVRE M. — Chirurgie infantile et orthopédie, Ed. Flammarion, Paris, 1967.
5. IONESCU L. C. — Leziuni fracturare osteocartilaginoase ale oaselor diafizare la copii, Teză de dizertație, I. M. Timișoara, 1972.
6. OMBRÉDANNE L. — Précis clinique et opératoire de chirurgie infantile, Ed. Masson, Paris, 1944.
7. VARNA AL. — Chirurgie infantilă și ortopedie, Ed. Didactică și Pedagogică, București, 1976.
8. VEREANU D., SOCOLESCU M., STEINBACH T. — Chirurgie infantilă de urgență, Ed. Medicală, București, 1958.

Scanned with OKEN Scanner

Scanned with OKEN Scanner

Capitolul 3

IMOBILIZAREA

L. C. Ionescu, Enikö-Vera Páll

Lipsa consolidării fracturilor este datorită mai mult eşecului chirurgului decît eşecului osteoblastelor.

Nu există decît o singură cauză de lipsă de consolidare a fracturilor cu hematom interfragmentar : absenţa consolidării este datorită imobilizării insuficiente (WATSON-JONES, 1967).

Din 10 pseudartroze, 9 sînt datorite erorilor de tratament (R. MERLE D'AUBIGNÉE, 1967).

3.1. FIZIOPATOLOGIA IMOBILIZĂRII

Din punct de vedere histologic, la copil şi la adolescent, ca şi la adult de altfel, în primele zile care urmează unei fracturi osoase, tabloul local este dominat de prezenţa hematomului fracturar pe cale de organizare (4) (5). Extremităţile osului, măduva, periostul decolat şi spaţiile adiacente, se scaldă în exsudatul traumatic, format din ser şi sînge fluid sau coagulat.

În jurul hematomului, capilarele dilatate încep să dezvolte un ţesut de granulaţie, care invadează hematomul.

După cîteva zile, în jurul şi de-a lungul vaselor sanguine ale acestui ţesut conjunctiv tînăr, se depun zone de os nou, dispuse în travee neregulate, încrucişate, care realizează o ţesătură de fibre, de unde şi termenul de os spongios, reticulat sau fibros, sau de calus fibros. La formarea acestui ţesut fibros contribuie deopotrivă celulele periostului, ale endostului şi celulele reticulare ale măduvei.

După 2—3 săptămîni, în condiţiile unei vindecări normale, traveele fibroase încep să fie resorbite de către osteoclaste şi să fie înlocuite în acelaşi timp de lamele dispuse paralel, care formează osul lamelar sau calusul osos.

Acest proces de apariţie şi apoi de modelare continuă a calusului osos, care tinde să restabilească forma iniţială a osului, se produce lent, durează timp îndelungat (pînă la 1 an) şi duce la consolidarea definitivă, la calusul definitiv.

Din punct de vedere biochimic, caracteristica de bază în repararea țesutului conjunctiv osos se materializează prin depozitarea calciului în țesutul de neoformare.

În cursul primelor săptămîni, în stadiul de calus fibros, concentrația în Ca și P din hematomul fracturar este mărită, deși valoarea calciului sanguin rămîne neschimbată. Calciul local provine din extremitățile fracturare, în urma fenomenului de resorbție osoasă. Această resorbție este determinată de hiperemia traumatică și condiționată de prezența histaminei și a acetilcolinei, eliminate din țesuturile traumatizate.

Cînd hiperemia dispare, încetează și resorbția osoasă și începe reosificarea. O imobilizare insuficientă, care duce la o traumatizare continuă a țesuturilor, face să persiste hiperemia, de unde și persistența fenomenului de resorbție osoasă și de absență a consolidării.

Fosfataza, enzimă osoasă secretată de celulele cartilaginoase și de osteoblastele pe cale de proliferare, se întîlnește întotdeauna acolo unde formarea osoasă devine mai activă. Prin hidroliza acidului fosforic organic din plasmă, fosfataza face să se ajungă la o suprasaturație în fosfat de calciu a lichidelor care înconjură osul. Valoarea fosfatazei din hematomul fracturar crește în cîteva zile de 7—8 ori. Acest exces de fosfatază persistă aproximativ 10 săptămîni, adică pe tot timpul proliferării active a celulelor cartilaginoase și a osteoblastelor.

În primele 2 săptămîni există o mărire a acidității hematomului fracturar, acidoză care virează ulterior spre alcalinitate și care este legată, probabil, tot de activitatea biochimică locală.

Schematizarea sumară a acestor cunoștințe, de ordin histologic și biochimic, duce la o înțelegere mai completă a fiziopatologiei fracturilor și la o interpretare mai cauzală a aspectelor clinice.

Aprecierea modului de vindecare a unei fracturi osoase, în cele trei stadii histologice: apariția țesutului de granulație, transformarea lui în calus fibros, și, în sfîrșit, în os adult, definitiv, deși constituie un singur proces continuu, se suprapune perfect altor 3 stadii, considerate din punct de vedere clinic, iar coroborarea lor conduce la raționamente fiziopatologice, fundamentale pentru tratament.

În cursul primului stadiu durerea este prezentă. Fragmentele osoase sînt mobile și țesutul de granulație foarte fragil. Acest țesut trebuie să fie menajat la maximum. De aici, necesitatea unei imobilizări imediate și complete.

În cel de-al 2-lea stadiu, apariția celulelor osoase tinere, care clădesc osul fibros, determină o aderență a fragmentelor, care duce la vindecarea clinică, caracterizată prin lipsa mobilității anormale și absența durerii. Dar, această vindecare clinică nu este solidă. Orice traumatism în focarul de fractură, prin încărcare sau printr-o manevră intempestivă este echivalent cu o refracturare, cu o întoarcere în stadiul de hematom. De aici, importanța continuării imobilizării și importanța modului în care se schimbă primul aparat ghipsat, manoperă care se efectuează de obicei în a treia săptămînă, cînd calusul fibros s-a constituit. Schimbarea primului aparat ghipsat nu

Scanned with OKEN Scanner

poate să fie evitată, deoarece prin retrocedarea edemului, resorbția hematomului și o oarecare atrofie musculară de inactivitate, aparatul ghipsat devine insuficient, chiar nociv, căci favorizează mișcarea fragmentelor în focar. Schimbarea primului aparat ghipsat necesită prezența chirurgului, care, el însuși, trebuie să conducă efectuarea manoperelor, în așa fel încît să menajeze calusul primar.

În al 3-lea stadiu, cel de consolidare definitivă, cînd apar semnele radiologice de vindecare osoasă, se permite suprimarea imobilizării.

Deși pentru fiecare tip și localizare de fractură s-a putut să se stabilească o durată de timp, aproximativă sau limitată, pentru vindecarea ei, această durată poate să fie influențată și modificată de o serie de factori: factori biologici individuali (subalimentație, denutriția îndelungată, caşexia, hipovitaminozele, fondul patologic genetic); factori legați de rasă; factori legați de vîrstă; factori legați de tipul de fractură și de poziția fragmentelor; de modalitatea de tratament; de prezența infecției și mai ales în legătură cu elementul vascularizație. Dar, și în cazul fracturilor de același tip, la pacienți de aceeași vîrstă și în condiții fizice și fiziologice asemănătoare, există variații individuale ale timpului de vindecare. De aceea, nu trebuie să se conchidă asupra unei vindecări anormale, dacă aceasta nu se încadrează într-un timp mediu apreciat. Procesul de unire al fragmentelor poate să dureze uneori mai mult, săptămîni sau chiar luni de zile, deși vindecarea fracturii se desfășoară perfect normal, numai ceva mai încetinit.

Vindecarea clinică trebuie să fie întotdeauna verificată și radiologic. Numai un calus continuu, omogen, și de mare intensitate osoasă, atît central cît și periferic, va permite suprimarea imobilizării. În cazurile de vindecare lentă, pierderea răbdării și recurgerea la alte metode de tratament traumatizant, fizioterapic sau operator, face să se reia totul de la început.

Cu toate acestea, se poate să se spună că la adult, în general, într-o fractură banală, necomplicată, cu hematom interfragmentar, stadiul de granulație durează circa 3 săptămîni, reunirea fragmentelor prin calus primar pînă la 2—3 luni, iar consolidarea definitivă osoasă pînă la 4—5 luni.

La copil și la adolescent, capacitatea de formare a țesutului osos nou este cu mult mai mare: o fractură a diafizei femurale, care la un adult de 50 ani se consolidează în 3—4 luni, la un adolescent este complet consolidată în 2 luni, iar la un nou-născut în 3 săptămîni.

Tipul de fractură influențează de asemenea procesul de vindecare. În fracturile oblice lungi sau spiroide, cu cavitatea medulară larg deschisă, întinderea regiunii vasculare contribuie la o vindecare mult mai rapidă decît în fracturile cu traiecte oblice scurte sau transversale.

Unirea se face mai repede dacă fragmentele sînt angrenate, decît dacă ele sînt distanțate. Totuși, și în caz de fragmente foarte îndepărtate vindecarea poate să se producă, prin punțe osoasă, dacă imobilizarea corectă este continuată timp suficient. Acest fapt se observă în special la copii. În legătură cu poziția fragmentelor, reiese valoarea scăzută a tratamentului fracturilor la adult prin metoda extensiei continue, care îndepărtează fragmentele, scade vitalitatea țesutului interfragmentar, favorizează microtraumatizarea lui continuă, și duce la vindecări lente. La copii, în schimb, acest neajuns este cu mult

Scanned with OKEN Scanner

mai puțin evident. Ca dovadă, eficiența maximă a metodei extensiei continue cu piciorul sau cu genunchiul la zenit, metodă aplicată curent în unele fracturi ale diafizei femurale la copii pînă la vîrsta de 6—8 ani.

Hiperemia se asociază întotdeauna cu osteoporoză, după cum ischemia se asociază cu scleroză. Orice hiperemie, de orice natură ar fi ea, fie traumatică (simplă contuzie osoasă, entorsă, luxație, fractură), infecțioasă (osteomielitică, tuberculoasă), neoplazică etc., duce la o resorbție osoasă temporară.

O imobilizare imperfectă a unei fracturi, care favorizează mișcările de lateralitate sau de torsiune în focar, care foarfecă și rupe mereu țesutul tînăr de granulație, generează hiperemia recidivantă și resorbția extremităților osoase, întîrzie vindecarea sau poate să ducă la absența ei. O simplă fisură osoasă, neimobilizată, poate să se transforme într-o mare lacună. Dar dacă se imobilizează țesutul traumatizat, indiferent în ce stadiu, hiperemia dispare complet, resorbția osoasă încetează, reosificarea începe, cavitatea primară sau secundară se umple cu țesut osos, fractura se vindecă. Invers, dacă forfecarea continuă timp îndelungat, vasele se degradează complet, ischemia duce la apariția țesutului fibros între suprafețele fracturare, iar osificarea se face numai acolo unde vasele sanguine persistă integre, adică pe suprafața fragmentelor fracturare, iar lamelele osoase nu se vor mai orienta longitudinal între fragmente, ci se vor aplica transversal pe suprafața fiecărui fragment în parte, și vor osifica ceea ce nu trebuie, adică vor uni marginile fiecărui fragment fracturar, vor închide canalele medulare și vor constitui astfel pseudartroza.

Imobilizarea unei fracturi trebuie să fie mai riguroasă și mai îndelungată, cînd la hiperemia fracturară se mai adaugă o componentă prin infecție osoasă (fracturi deschise, fracturi infectate, fracturi pe fond patologic de supurații cronice) sau printr-un alt factor generator de hiperemie.

Într-o fractură simplă, care este tratată corespunzător, hiperemia dispare în aproximativ 10 zile. Într-o fractură complicată, infectată, hiperemia continuă, intens și îndelungat, datorită elementului infecție. Numai cînd infecția s-a stins, poate să reînceapă osificarea. De aici, importanța tratamentului general al infecției (antibioterapie) și a celui local (drenaj și sechestrectomie precoce). Tratamentul local trebuie să fie cît mai puțin traumatizant și condus judicios, pentru ca să se împiedice reapariția sau exacerbarea infecției și a hiperemiei, iar imobilizarea ulterioară trebuie să fie continuă și riguroasă. În principiu, procesul de reparare a fracturilor pe fond patologic este identic cu cel al fracturilor simple. Orice fractură infectată este consolidată puternic de osul însuși, cu singura diferență că procesul de vindecare durează timp mai îndelungat, deci necesită o prelungire a imobilizării (fig. 50, 51 și 52).

Dar, unul din factorii cei mai importanți, în determinarea rapidității unirii fragmentelor unei fracturi, este vitalitatea, asigurată de vascularizația fragmentelor fracturare. Dacă cele două fragmente sînt bine vascularizate, consolidarea va fi mai rapidă ; dacă vascularizația unui fragment este alterată, consolidarea va fi mai lentă. Dezvoltarea rapidă a țesutului de granulație necesită un bun aport sanguin. La nivelul oaselor lungi ale membrelor, arterele nutritive care au o orientare precisă, și anume, la membrul superior îndreptate

Scanned with OKEN Scanner

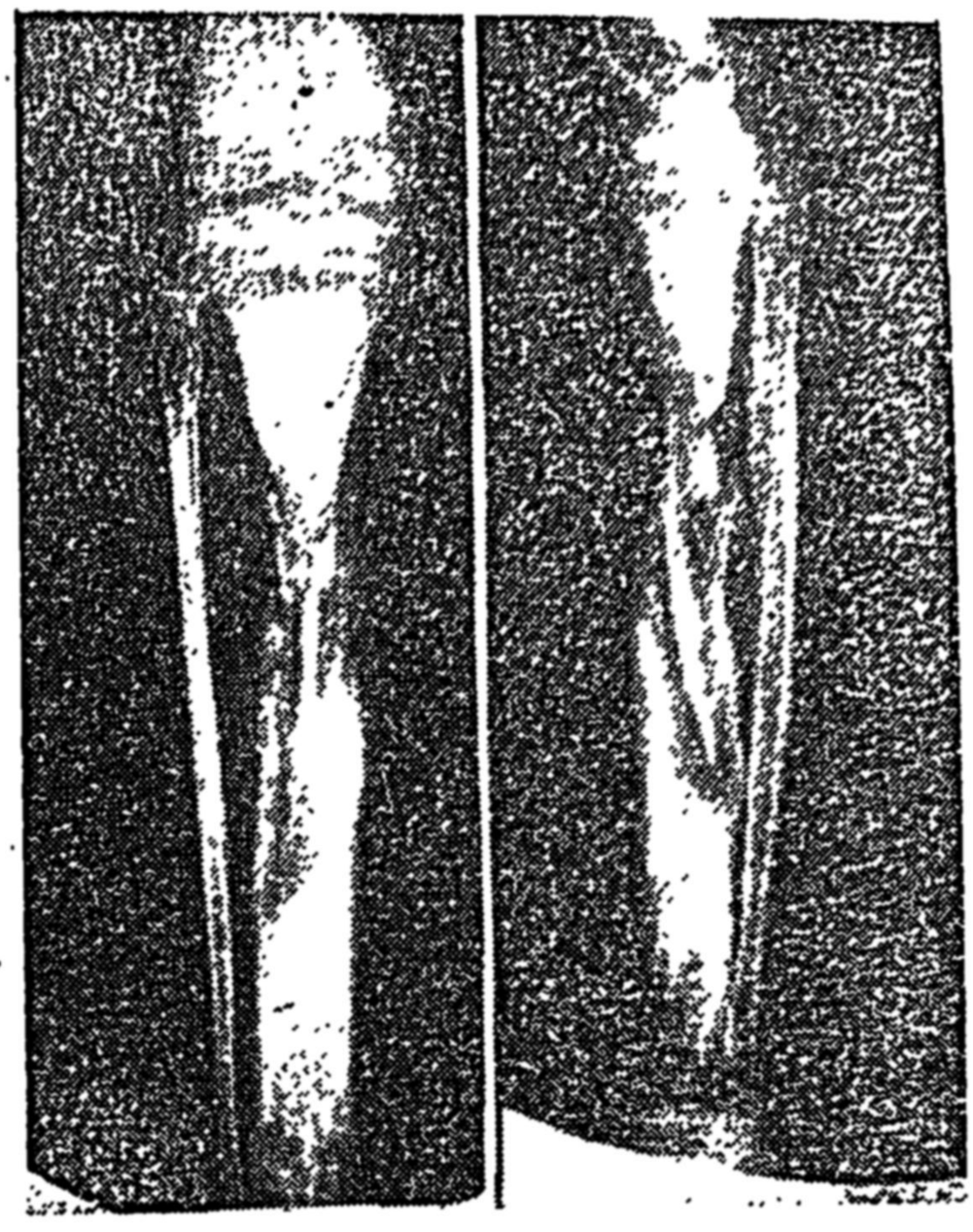

Fig. 50 — Radiografia gambei de față și de profil. Fractură cominutivă a tibiei. Fond patologic. Supurație osteomielitică cronică.



Fig. 51 — Radiografia gambei de față comparativ. Vindecare după sechestrectomie și imobilizare. (la același caz din figura 50)

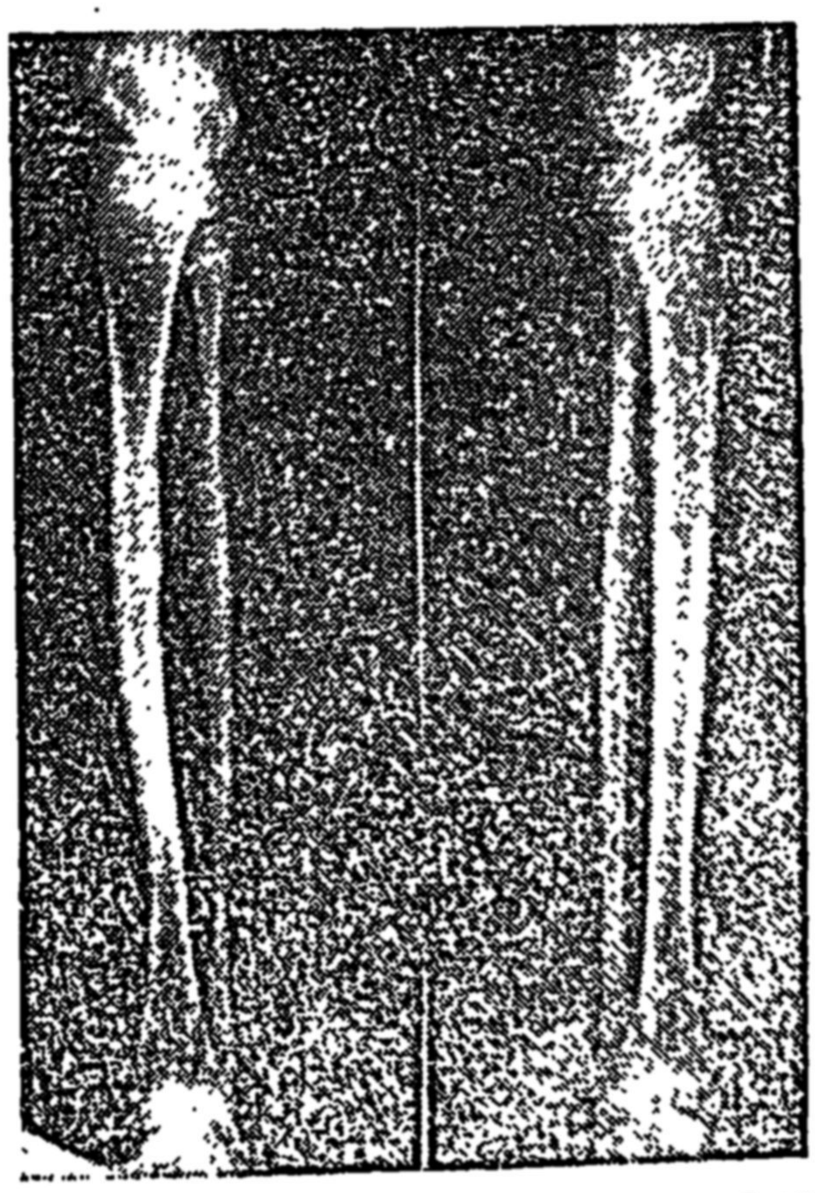

Fig. 52 — Radiografia gambei de față și de profil. Imagine de consolidare. (la același caz din figura 50)

Scanned with OKEN Scanner

spre cot, iar la membrul inferior îndepărtate de genunchi, pot să fie lezate în diverse localizări și tipuri de fracturi diafizare, leziuni vasculare de care trebuie să se țină cont.

Dar, vascularizația oaselor normale provine nu numai din vasele nutritive, ci și din vasele părților moi : capsulare, ligamentare, tendinoase de la nivelul epifizelor, apofizelor, metafizelor, deci și nivelul la care este situată o fractură decide asupra timpului de vindecare, prin același factor, vascularizație. Fracturile diafizare se vindecă mai lent decît cele metafizare ; metafizele sînt mai bine vascularizate, mai ales cele din vecinătatea epifizelor fertile — umăr, pumn, genunchi. Fracturile diafizare „în lemn verde", sau prin tasare sau telescopare a metafizelor, varietăți caracteristice copilului, se vindecă mult mai repede decît cele diafizare complete, cu dislocări mari, unde artera nutritivă, secționată, privează de aport sanguin un fragment fracturar sau decît fracturile cominutive, unde un fragment osos interpus rămîne complet avascular, fapte care pot să fie constatate și operator.

Dar oricare ar fi tipul de fractură și în orice condiții biologice s-ar situa, în afară de unele cazuri excepționale, ea se va vindeca într-un timp mai mult sau mai puțin îndelungat, dacă va fi tratată corespunzător. În acest sens, se poate să se afirme că lipsa vindecării unei fracturi se datorează mai mult tratamentului decît organismului.

Vîrsta, constituția, vascularizația, infecția, tipul de fractură și metodele de tratament sînt factori care pot să facă consolidarea dificilă sau ușoară, lentă sau rapidă. Dacă fracturile sînt favorabile, cum ar fi cele din apropierea epifizelor fertile, unde osul este bine vascularizat și dezvoltarea celulară importantă, ele pot să se consolideze chiar fără tratament, sau în ciuda unei imobilizări imperfecte. Dacă condițiile sînt nefavorabile și dezvoltarea celulară lentă sau dificilă, fractura nu se va mai consolida, decît dacă imobilizarea va fi riguroasă și suficient de prelungită. Cauza neconsolidării, în fracturile cu fragmente îndepărtate, în fracturile infectate, în cele operate cu plăci metalice sau cu alți corpi străini sau în cele rău vascularizate, nu rezidă în ele însele. Aceste cauze încetinesc consolidarea și în consecință impun o prelungire a imobilizării. Rapiditatea consolidării unei fracturi este în raport direct cu calitatea imobilizării, iar neconsolidarea este urmarea neimobilizării. Se obișnuiește să se fixeze un număr de zile pentru consolidarea unei fracturi, care, în mare, ar fi specific pentru fiecare localizare sau tip de fractură. Dar consolidarea poate să fie întîrziată, fie natural, fie datorită unei modalități inadecvate de tratament. În acest caz, tratamentul esențial constă în protejarea fracturii tot prin imobilizare corectă și continuă (fig. 53 și 54).

Singura cauză de neconsolidare și de apariție a unei pseudartroze rămîne interpoziția de țesuturi moi între fragmentele fracturare, mai ales în fracturile diafizare ale oaselor lungi. În acest caz, clinic, mobilitatea fragmentelor persistă timp îndelungat, iar radiologic, lacuna dintre fragmente, chiar dacă se astupă parțial, extremitățile osoase rămîn bine desenate, netede, osificate, cu canalele medulare închise. Aceasta înseamnă că activitatea celulară dintre fragmente a încetat (fig. 55).

În această fază, singura soluție rămîne să se restabilească condițiile unei fracturi recente. Aceasta nu poate să se realizeze decît printr-o intervenție

Scanned with OKEN Scanner

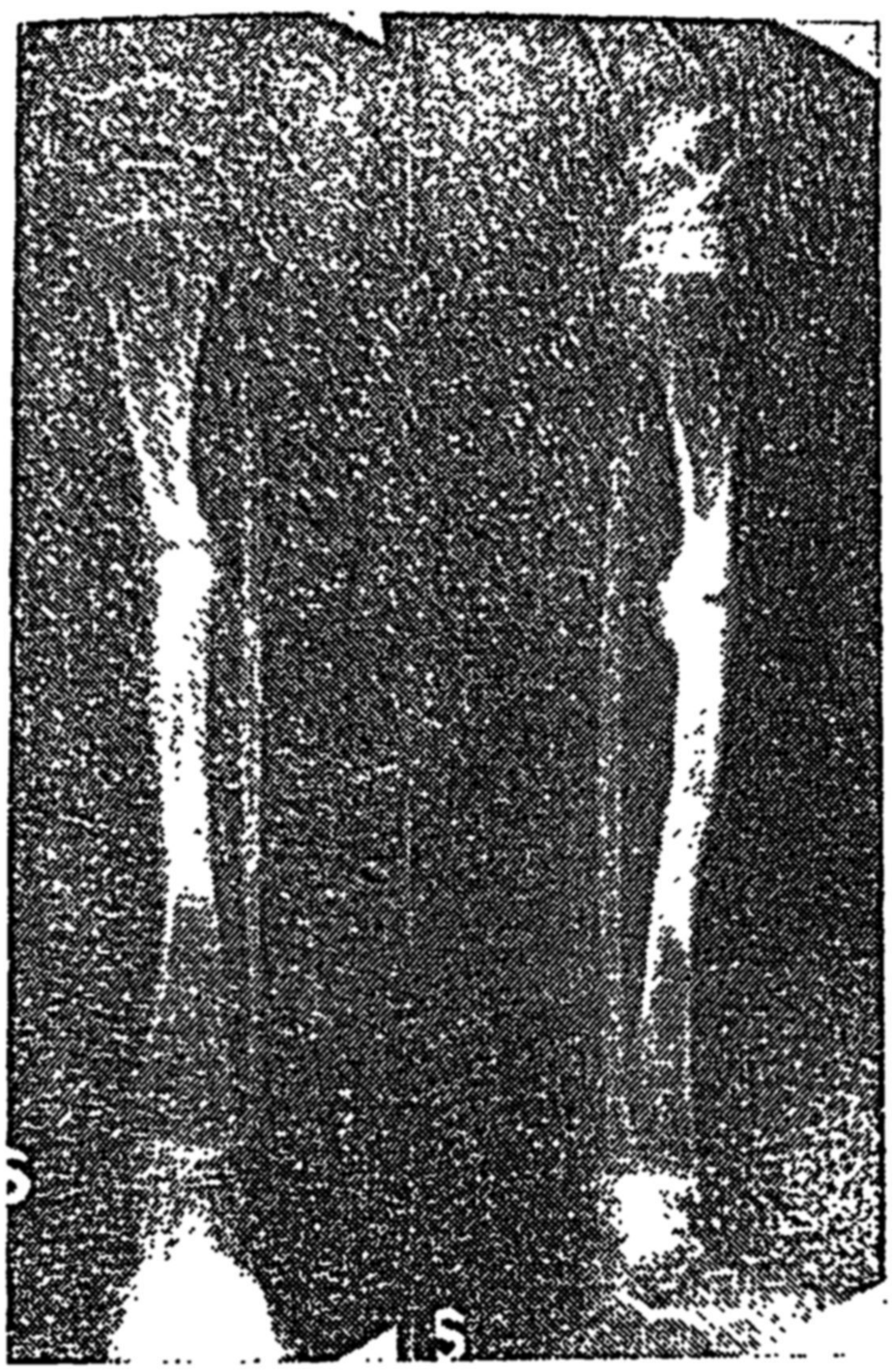

Fig. 53 — Radiografia unilaterală a gambei de față și de profil. Imagine de fractură transversală a diafizei tibiale. Pseudartroză constituită.

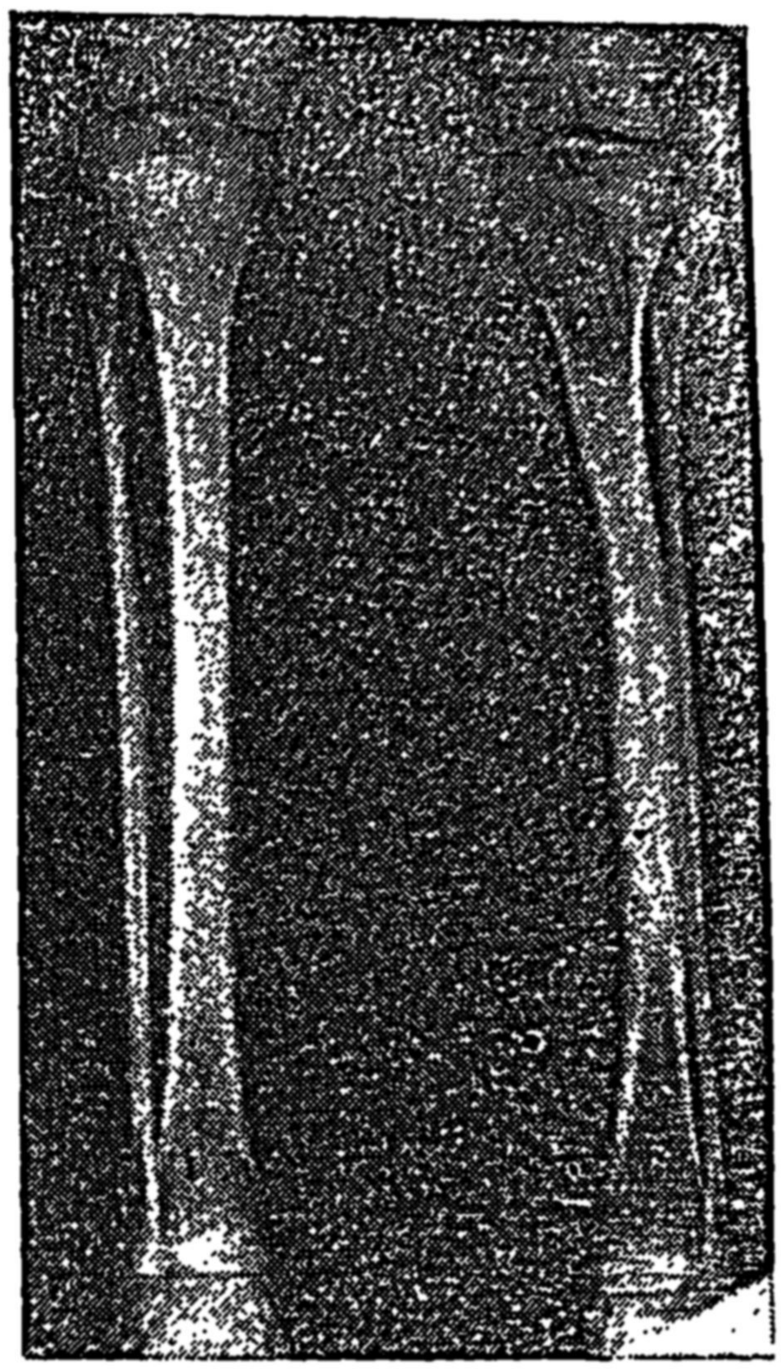

Fig. 54 — Radiografia bilaterală a gambei de față comparativ. Imagine de vindecare a pseudartrozei după tratament conservator — imobilizare. (la același caz din figura 53)

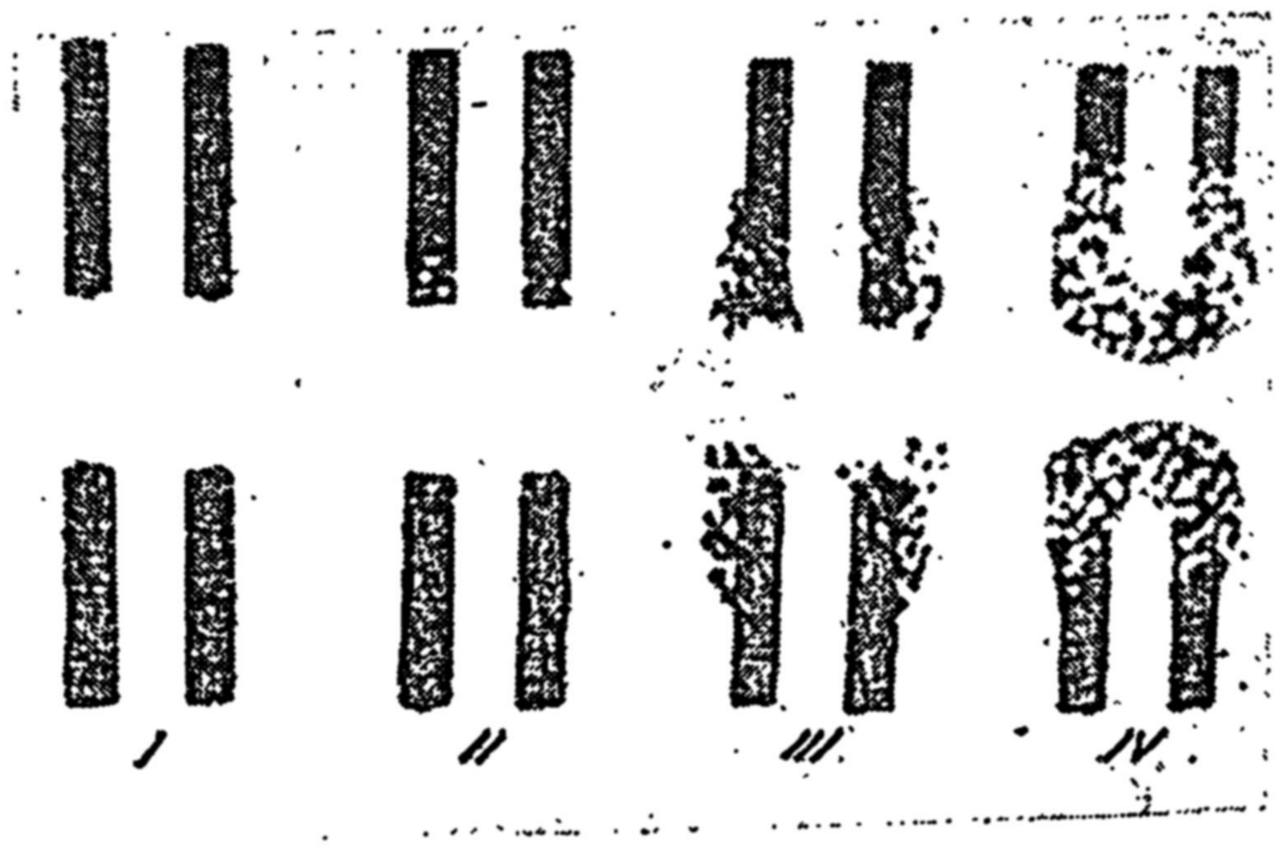

Fig. 55 — Schiță. Stadiile anatomopatologice de constituire a unei pseudartroze: I — stadiu de fractură recentă; II — stadiu de calus fibros incipient; III — stadiu de calus în jurul fragmentelor fracturare imobilizate insuficient; IV — stadiu de închidere a canalelor medulare. (după Cosăcescu A. — Afecțiuni osoase, Edit. Welther, Sibiu, 1948)

Scanned with OKEN Scanner

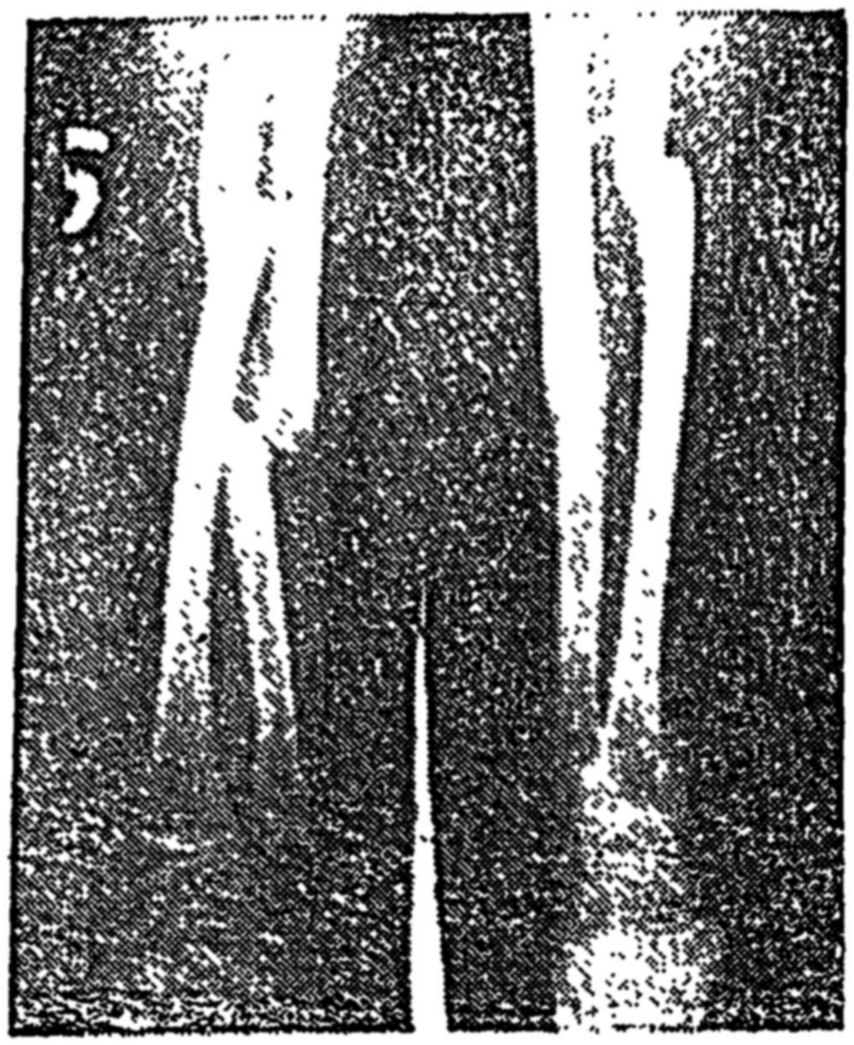

Fig. 56 — Radiografia oaselor antebraţului de faţă şi de profil. Leziunea iniţială : fractură diafizară a ambelor oase ale antebraţului cu dislocări complexe ale fragmentelor fracturare. Tratament conservator.

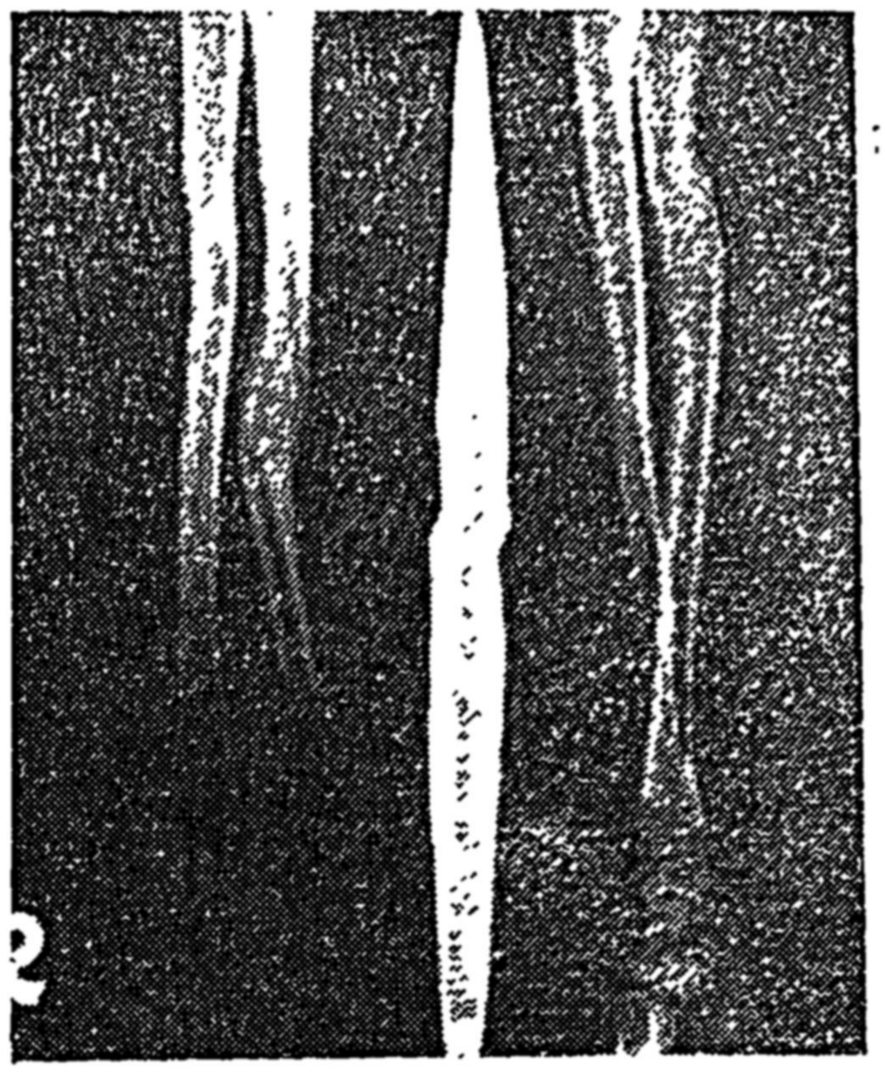

Fig. 57 — Radiografia oaselor antebraţului de faţă şi de profil. Remaniere la distanţă. (acelaşi caz ca în fig. 56)

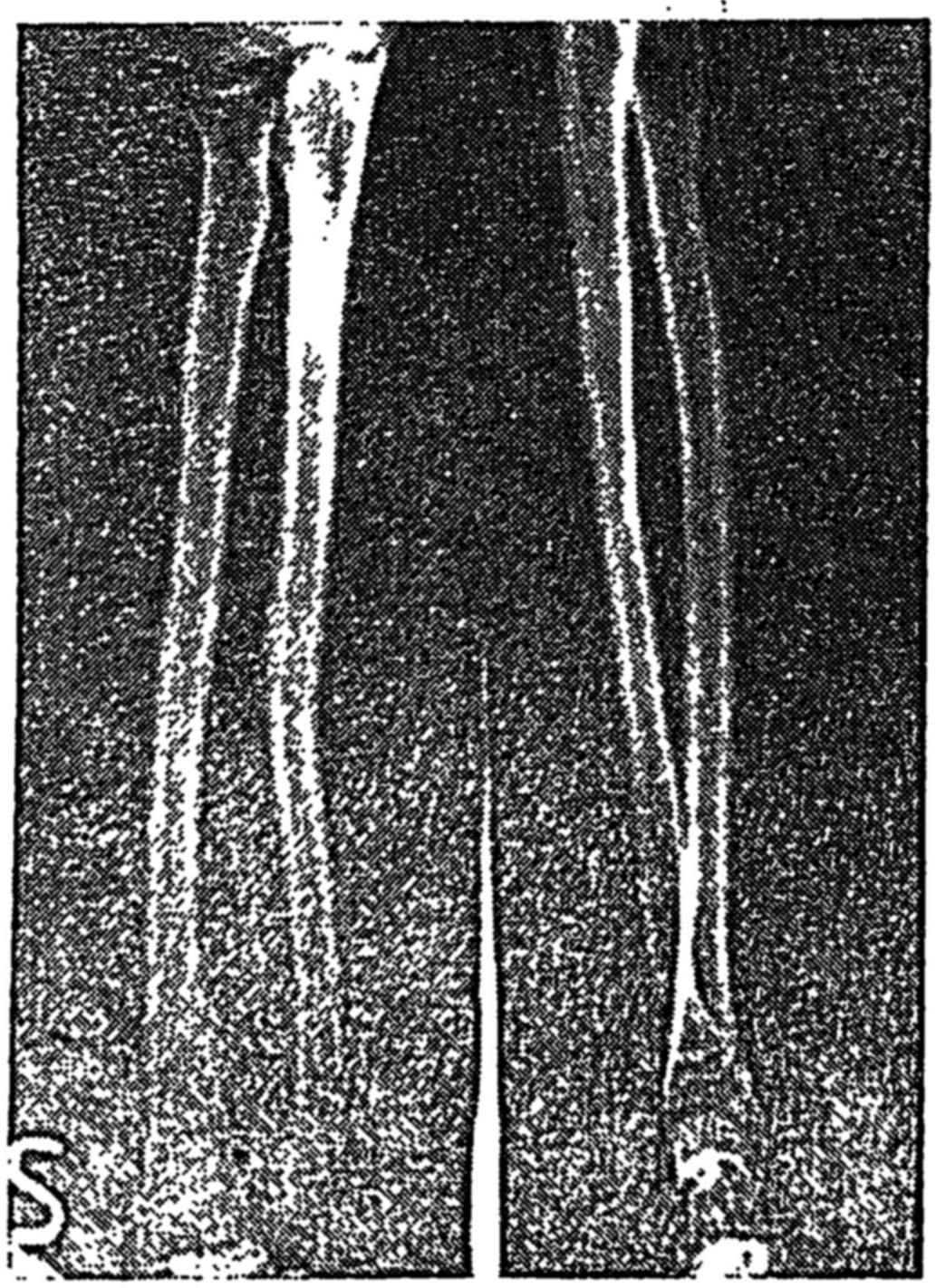

Fig. 58 — Radiografia oaselor antebraţului de faţă şi de profil. Rezultat final. (acelaşi caz ca în fig. 56)

Scanned with OKEN Scanner

sîngerîndă, care constă în următoarele : deperiostare largă și decorticare întinsă ; se îndepărtează țesutul fibros, scleros, avascular dintre fragmente; se rezecă cele două extremități osoase pînă în țesut osos sîngerînd ; se deschid astfel canalele medulare și se eliberează țesutul vascular, capabil să umple cu țesut de granulație și cu histiocite-osteoblaste, formatoare de os, spațiul dintre fragmente ; într-un cuvînt se revine la realizarea hiperemiei traumatice și la prezența hematomului fracturar interfragmentar. Dar, dat fiind faptul că focarul de fractură a trebuit să fie deschis, pare înțelept să se asocieze avivării și grefa osoasă de apoziție, tip PHEMISTER, și apoi să se imobilizeze de manieră continuă, așa cum ar fi trebuit să se procedeze de prima dată, fie prin ghipsare, fie prin osteosinteză.

În concluzie, o fractură osoasă este o soluție de continuitate a țesutului conjunctiv viu : repararea sa se realizează prin proliferarea celulară, care caracterizează repararea oricărui țesut lezat.

Țesutul osos, la copii, datorită faptului că este un țesut în continuă remaniere, este dotat cu o mare putere de regenerare. Aceasta se traduce prin tendința naturală la vindecare a unor fracturi, chiar în lipsa oricărei terapii.

După vindecarea unei fracturi urmează procesul de consolidare și reconstituție a formei inițiale a osului. Pentru reconstituția formei inițiale, întregul organism depune un efort spontan. Fenomenul de reconstituție este evident în special la copii, la care poate să se observe o refacere a contururilor osoase chiar după calusuri vicioase, unecri severe. Nu rareori se observă reconstituirea unui canal medular; după mai mulți ani, chiar după consolidări „în baionetă" (2) (fig. 56, 57 și 58).

Singura cauză de neconsolidare a unei fracturi cu hematom interfragmentar, tratată corect, este interpoziția de părți moi. Caracteristice, în acest sens, sînt interpoziția fibrelor de inserție ale rotundului pronator, în fracturile situate în 1/3 medie a diafizei radiale și interpoziția musculară în fracturile diafizei femurale, cu dislocare mare, primitivă, a fragmentelor fracturare.

Singurul tratament al pseudartrozei constituite este intervenția chirurgicală, care realizează avivarea capetelor fracturare și continuitatea osoasă prin apoziție și aliniere, dar și în acest caz vindecarea se face tot grație imobilizării.

BIBLIOGRAFIE

1. AUBIGNÉE R. M. d', TUBIANA R. — Traumatismes anciens, Ed. Masson, Paris, 1967.

2. FÈVRE M. — Chirurgie infantile et orthopédie, Ed. Flammarion, Paris, 1967.

3. IONESCU L.C. — Leziuni fracturare osteocartilaginoase ale oaselor diafizare la copii, Teză de dizertație, I. M. Timișcara, 1972.

4. WATSON-JONES sir R. — Fractures and Joint Injuries, Ed. F. S. Livingstone, Edinburg — Londra, IV, 1967.

5. ZUCMANN J. — L'élaboration du cal dans les fractures diaphisaires, *Rev. de Chir. Orthop.*, 1966, 52, 2, 109.

Scanned with OKEN Scanner

Scanned with OKEN Scanner

Capitolul 4

MODALITĂȚI DE TRATAMENT ÎN FRACTURILE OASELOR DIAFIZARE ALE MEMBRELOR LA COPII

L. C. Ionescu, C. A. Ionescu

La vîrsta copilului fracturile prezintă o remarcabilă rapiditate reparatorie și o tendință la restaurarea formelor osoase inițiale, grație unui potențial embrionar, care tinde să formeze un os de aspect normal „in utero", potențial care continuă și după naștere. Dar acest impuls natural, evolutiv plastic, se atenuează cu vîrsta (M. FÈVRE, 1967).

Dacă sînt admise unele imperfecțiuni de reducere, corectabile prin creștere, aceste imperfecțiuni nu pot depăși o anumită limită pe care trebuie să știm să o apreciem (DUMITRU VEREANU, 1973).

Tratamentul unei fracturi osoase urmărește să restabilească continuitatea cît mai perfectă a osului, să îi redea o formă cît mai apropiată de cea morfologică inițială și se străduiește, totodată, să asigure membrului traumatizat o capacitate funcțională cît mai apropiată de cea normală.

Aceste obiective ale tratamentului se obțin prin trei acte terapeutice fundamentale: reducerea dislocării fragmentelor fracturare, contenția reducerii prin imobilizare, pînă la formarea și consolidarea calusului fracturar și reeducarea membrului traumatizat, pentru redarea funcționalității.

Calusul copiilor este hipertrofic. Acest fapt reprezintă un alt factor important, care favorizează atît vindecarea, cît și remanierea osoasă postfracturară (33).

Calusul este cu atît mai important și apare cu atît mai rapid, cu cît copilul este mai mic. În 15 zile, o fractură obstetricală poate să fie complet consolidată, chiar în lipsa oricărui tratament (24).

În afară de factorul vîrstă, tot atît de esențial este și nivelul la care se situează o fractură. Leziunile care interesează metafizele și epifizele, mai bine vascularizate decît diafizele, se vindecă mult mai repede: pe cît de repede se vindecă o fractură a gîtului humeral sau o fractură transversală

supracondiliană humerală, pe atît de temut sînt calusurile întîrziate, fragilitatea persistentă a calusurilor și fracturile iterative, de la nivelul diafizelor oaselor antebrațului sau oaselor gambei, de unde și necesitatea unei imobilizări mai prelungite în fracturile situate la aceste niveluri.

În general, lipsa de consolidare a unei fracturi osoase se observă rar la copii. Cu toate acestea, deși rar, sînt semnalate pseudartroze, în special la copiii mari, mai ales la nivelul oaselor antebrațului.

O complicație, care poate să se soldeze cu urmări grave, este cointeresarea cartilajelor de conjugare de către traiectele fracturare. Aceste tipuri de leziuni pot să furnizeze tulburări ulterioare de osteogeneză, prin sterilizare totală sau parțială, a capacității osteoformatoare a cartilajelor fertile (13).

Capacitatea foarte mare de reconstituție a formei oaselor la copii, prin resorbție și prin apoziție osoasă subperiostală permanentă, face să se remanieze unele dislocări reziduale postfracturare, cum ar fi dislocațiile laterale, unele unghiulații sau scurtări (10). Dar această putere de reconstituție spontană a configurației și conformației inițiale a unui os infantil fracturat, nu trebuie să fie supraestimată (33). Decalajul postfracturar nu se remaniază spontan niciodată, la nici un nivel și la nici o vîrstă. De asemenea, nu se remaniază niciodată o consolidare în coxa vara după o fractură a gîtului femural (35).

Potențialul biologic mare al țesuturilor copilului nu reprezintă un motiv pentru ca tratamentul unei fracturi osoase să nu se efectueze cît mai corect sau cel puțin cît mai judicios (10).

Modalitățile de tratament în fracturile diafizare ale oaselor membrelor la copii pot să fie conservatoare, semiconservatoare sau operatorii.

4.1. TRATAMENTUL CONSERVATOR

4.1.1. REDUCEREA ORTOPEDICĂ

Reducerea unei fracturi reprezintă, în general, o urgență medico-chirurgicală.

Reducerea unei fracturi trebuie să se execute cît mai perfect și cît mai blînd. Pentru obținerea acestui deziderat, reducerea nu trebuie să fie dureroasă. Prezența durerii în timpul reducerii, prin contractura musculară reflexă, poate să producă dislocări importante ale fragmentelor fracturare sau să ducă la reduceri imperfecte, iar dacă se va căuta să se învingă prin manevre de forță contractura musculară reflexă, se poate să se ajungă la leziuni importante ale părților moi învecinate ; tentative de reduceri bruște sau în șocuri, pot să ducă la rupturi musculare, la leziuni nervoase sau vasculare, sau la producerea altor fracturi.

Este bine ca reducerea unei fracturi osoase să nu trebuiască să fie repetată. Reduceri efectuate zilnic sau tardiv, după 10—14 zile, în perioada de formare a calusului primar sau reduceri repetate fără succes, urmate de actul operator pentru osteosinteză, duc la rezultate rele, atît din punctul de vedere al evoluției unei fracturi, cît și din punct de vedere funcțional.

Scanned with OKEN Scanner

Actul chirurgical-ortopedic de reducere a unei fracturi osoase trebuie să fie pregătit cu minuțiozitate.

Reducerea se va executa numai sub anestezie. La copii, metoda cea mai adecvată de anestezie este cea generală. Uneori, pentru executarea unei bune reduceri, devine necesară asocierea substanțelor miorelaxante. Tensiunea musculară reflexă, care se opune reducerii, trebuie să fie combătută. În primele ore de la accident, există o stupoare reflexă posttraumatică, care face ca reducerile să se efectueze mult mai ușor. Ulterior însă, se instalează o contractură reflexă. Contractura musculară reflexă se combate prin : o anestezie adecvată, o extensie continuă, lentă, prelungită și intensificată gradat, plasarea în semiflexie a articulațiilor învecinate, poziție care relaxează deopotrivă grupele musculare antagoniste, și plasarea membrului traumatizat într-o poziție cît mai apropiată de axul corpului. Poziția de semiflexie a încheieturilor învecinate unui focar de fractură prezintă aceiași importanță și pe timpul contenției.

Uneori, reducerea unei fracturi nu poate să fie executată imediat. O stare de șoc, care trebuie să fie combătută în primul rînd, presupune amînarea reducerii, urmînd ca aceasta să fie executată ulterior. Alteori, reducerea prezintă numai o urgență relativă, cum ar fi în cazul fracturilor obstetricale ale noului născut. Reducerea unei fracturi mai poate să necesite o amînare din motive de ordin tactic local. În unele cazuri de fracturi care s-au prezentat tardiv, cu tumefacții importante, care în general împiedică reducerea de calitate, fracturi neglijate sau tratate intempestiv, poate să se aștepte cîteva zile, timp în care membrul va fi plasat într-o poziție înaltă, poziție care favorizează resorbția edemului și diminuarea hematomului fracturar, cu condiția să nu existe tulburări de natură vasculo-nervoasă.

Manopera propriu-zisă a reducerii se efectuează după un plan bine stabilit și în legătură cu specificul fiecărui tip de fractură în parte.

În general, mai întîi, prin extensie, se va căuta să se combată scurtările.

Dislocațiile laterale se vor reduce prin presiune directă asupra capetelor fragmentelor fracturare.

Decalajul se combate, uneori, prin plasarea membrului traumatizat în anumite poziții firești anatomice, alteori prin orientarea unor fragmente fracturare pe direcția rotării fragmentelor opuse.

În general, unghiulațiile reziduale pot să fie combătute prin plasarea membrului în atitudini de lateralitate, în diferite direcții și sensuri, manevre care pot să fie executate și sub aparat ghipsat.

În ceea ce privește extensia continuă preliminară reducerii, pentru ca aceasta să fie eficace, ea presupune o contraextensie sau un punct de sprijin opus fix. În general, este nevoie de cel puțin două persoane, pentru executarea unei manevre de extensie-contraextensie și de reducere. În lipsa unui personal suficient, contraextensia se poate să fie executată grație unui punct de sprijin din apropiere (cîrlig fixat în perete, clanță de ușe ș.a.).

Clasic, se recomandă unele aparate de tracțiune, cum ar fi aparatul de extensie cu șurub (BÖHLER), folosit în fracturile transversale supracondiliene humerale sau în fracturile transversale ale oaselor gambei.

Scanned with OKEN Scanner

4.1.2. MIJLOACE DE IMOBILIZARE EXTERNĂ. BANDAJUL GHIPSAT CĂPTUȘIT

Mijlocul la care se recurge cel mai frecvent pentru imobilizarea unei fracturi osoase este bandajul ghipsat (35).

Imobilizarea unei fracturi poate să fie realizată prin gutiere ghipsate simple sau prin aparate ghipsate circulare.

La copii, în general, se preferă aparatele ghipsate căptușite, bivalvice sau chiar circulare, dar despicate longitudinal, mai ales în primele zile care urmează unei reduceri.

O imobilizare ghipsată corectă trebuie să prevîntîmpine apariția tulburărilor circulatorii, comprimarea nervilor situați superficial sau comprimarea tegumentelor și să asigure totodată o stabilitate eficace a focarului de fractură.

Orice fractură recentă, la care s-a aplicat un aparat ghipsat circular, poate să provoace tulburări circulatorii. Aceasta din cauză că părțile moi continuă să-și mărească volumul în primele 24—48 ore de la fracturare, atît datorită prezenței hematomului fracturar, care în primele 12—24 ore continuă să se mărească, cît și edemului părților moi. Un bandaj ghipsat circular, care se aplică în aceste condiții, poate să comprime vasele unui segment de membru, poate să stînjenească sau chiar să oprească circulația. Această complicație, poate să ducă uneori la adevărate catastrofe: la instalarea contracturii musculare ischemice sau chiar la gangrena extremității. La copii, tulburările circulatorii devin mult mai grave decît la adulți, deoarece copilul nu poate să își exteriorizeze durerile, amorțelile și furnicăturile extremităților, sau reducerea mobilității degetelor, de unde și necesitatea ca acești copii cu fracturi ale oaselor membrelor, să fie internați, inițial pentru ca să poată să fie supravegheați (6).

Bandajele ghipsate circulare, necăptușite sau aplicate intempestiv, pot să comprime și nervii situați superficial, cum ar fi cazul nervului sciatic popliteu extern, comprimat la nivelul gîtului fibulei sau al nervului cubital, comprimat în șanțul medial al paletei humerale.

Bandajele ghipsate necăptușite sau aplicate pe proeminențe osoase neprotejate pot să ducă la necroze de compresiune ale tegumentelor. Aceste necroze se produc acolo unde între tegument și o proeminență osoasă se află interpus un strat redus de țesut intermediar. Zonele de predilecție pentru producerea escarelor sînt: la nivelul olecranului, a epicondililor humerali, la nivelul crestei posterioare a ulnei, pe marginile externe ale epifizelor distale ale oaselor antebrațului, pe marginile laterale ale condililor femurali, asupra capului fibulei, pe creasta anterioară a tibiei, pe maleole, sau pe tendonul calcanean (35).

Dacă totuși s-a produs o compresiune, ea nu trebuie să acționeze timp îndelungat, pentru ca să nu provoace ischemia tegumentelor. Un tegument ischemiat timp de 3—4 ore este sortit sechestrării. De asemenea se sechestrează, parțial sau total, tendoanele aflate sub tegumentul degradat. Ulterior, escarele de compresiune au tendință la vindecare lentă (35).

Scanned with OKEN Scanner

Pentru ca să se prevină aceste complicaţii, în primele două zile de la producerea unei fracturi, cînd edemul este important, recomandăm ca imobilizarea să se facă numai prin gutiere ghipsate căptuşite, iar în cazul unui aparat ghipsat circular, chiar căptuşit, acesta să fie despicat imediat pe toată întinderea lui.

Aparatele ghipsate se aplică numai după reducerea unui focar de fractură şi numai după controlul pulsului periferic, iar după aplicarea aparatului ghipsat, circulaţia periferică trebuie să fie atent supravegheată, în prima zi din oră în oră, apoi de două ori pe zi. De altfel, în zilele următoare cînd edemul s-a retras, iar aparatul ghipsat a devenit insuficient de continent, se poate să se recurgă la un aparat ghipsat chiar necăptuşit, bine mulat, dar şi acesta va fi despicat în sens longitudinal.

Pe tot timpul imobilizării unei fracturi se va supraveghea poziţia fragmentelor fracturare şi se va asigura imobilitatea fragmentelor în focarul de fractură. Imobilizarea trebuie să fie neîntreruptă, completă şi prelungită pînă la vindecare, vindecare care se caracterizează clinic prin lipsa durerii la nivelul focarului de fractură, iar radiologic prin prezenţa unui calus osos continuu, omogen şi de intensitate mare, atît periostal cît şi interfragmentar (35).

De principiu, se imobilizează şi articulaţiile supra- şi subjacente focarului de fractură în poziţia de semiflexie, chiar dacă o imobilizare mai puţin completă ar fi suficientă. În toate localizările în care pot să persiste mişcări de rotaţie între fragmente, cum ar fi regiunea inferioară a diafizei humerale şi ulnare, sau la nivelul regiunii superioare a diafizei tibiale, imobilizarea trebuie să fie efectuată foarte îngrijit şi să fie mai prelungită (35).

4.1.2.1. Imobilizarea ghipsată a humerusului

La nivelul humerusului (35), o fractură a metafizei superioare la copii, se caracterizează printr-o vindecare rapidă şi de bună calitate, chiar după o imobilizare imperfectă. Un bandaj DESSAULT, ghipsat, pentru 21 zile, devine suficient, chiar în cazurile cu dislocări mari şi cu scurtare la copilul pînă la 12 ani. În schimb fracturile situate în 1/3 inferioară a diafizei humerale, în lipsa unei imobilizări de calitate, pot să ducă la vindecări lente sau chiar la pseudartroze. Fiecare mişcare a antebraţului sau a mîinii, care tinde să îndepărteze cotul de torace, face să se răsucească fragmentul inferior al humerusului pe fragmentul superior, să refractureze calusul primar, să întîrzie vindecarea, care, datorită secţionării arterei nutritive şi aşa este de slabă calitate. De principiu, o imobilizare completă a fracturilor diafizare humerale situate în 1/3 inferioară, nu poate să se obţină decît printr-un aparat ghipsat toracobrahial, spica de umăr, care împiedică producerea acestor mişcări. Un aparat ghipsat întins pînă în axilă, este tot atît de nociv pentru focarul de fractură humerală situată în 1/3 inferioară a diafizei ca şi un aparat ghipsat care se întinde numai pînă în plica cotului în fracturile diafizare ale ulnei, sau ca aparatul ghipsat care ajunge numai pînă sub genunchi, în fracturile diafizare ale tibiei.

Scanned with OKEN Scanner

4.1.2.2. Imobilizarea ghipsată a antebraţului

Fracturile diafizare complete cu dislocare ale oaselor antebraţului (35) sînt frecvente la copiii mari. Aceste fracturi prezintă o tendinţă la consolidare încetinită datorită secţionării arterei nutritive. Dar, la încetinirea consolidării poate să contribuie şi o imobilizare imperfectă. În special fracturile inferioare ale ulnei se consolidează mai lent. Dacă aceste fracturi sînt tratate printr-o gutieră ghipsată scurtă, care se întinde de la nivelul mîinii pînă sub cot, aceste atele care reuşesc să împiedice producerea unghiulaţiilor, nu reuşesc să blocheze mişcările de prono-supinaţie ale radiusului. Fragmentele fracturare ale radiusului, care oscilează în acelaşi sens, rămîn totuşi solidare. În schimb, fragmentele fracturare ale ulnei sînt nevoite să se răsucească unul faţă de celălalt, în decalaj, deoarece fragmentul superior rămîne bine fixat în articulaţia cotului, în timp ce fragmentul inferior este solidarizat la radius prin atela ghipsată scurtă. O fractură a diafizei ulnare este mult mai solicitată într-un aparat ghipsat scurt, decît dacă ar fi lăsată neimobilizată. De aci, necesitatea aplicării unui ghips întins de la mînă pînă în axilă şi menţinut pînă la vindecarea completă, clinică şi radiologică. Schimbarea acestui aparat ghipsat mare, cu un aparat ghipsat scurt, de antebraţ, în decursul tratamentului, de teama redorii articulaţiei cotului, poate să facă să se piardă rezultatul parţial obţinut pînă la acea dată, poate să ducă la vindecare încetinită, la fracturi iterative, la inflexiuni secundare sau la pseudartroză.

4.1.2.3. Imobilizarea ghipsată a gambei

În fracturile oaselor gambei (35) ale copiilor mari, fie că sînt interesate ambele oase sau numai tibia, fie că este vorba de leziuni diafizare sau numai ale apofizelor maleolare, imobilizarea ghipsată, de principiu, trebuie să se întindă pînă la 1/3 mijlocie a coapsei. Această imobilizare, în cazul fracturilor diafizare ale gambei, trebuie să se facă în poziţia de semiflexie pe coapsă, căci numai astfel, femurul nu va putea să transmită mişcările sale de rotaţie asupra fragmentului fracturar superior al tibiei şi să compromită, în acest fel, stabilitatea focarului de fractură.

Imobilizarea ideală pentru o fractură diafizară a oaselor gambei, se realizează numai în aparat ghipsat pelvi-podalic, cu articulaţia genunchiului în semiflexie de 45°. Un aparat ghipsat care se întinde numai pînă sub articulaţia genunchiului, nu foloseşte la nimic, chiar în stadiul terminal al evoluţiei unui calus. Nici un aparat ghipsat pelvi-podalic nu reuşeşte să imobilizeze complet o fractură de tibia, dacă articulaţia genunchiului rămîne în poziţia de extensie.

4.1.2.4. Redresarea unghiulaţiilor reziduale sub aparat ghipsat

În cazul fracturilor transversale diafizare ale oaselor gambei, dislocaţiile „ad latus", pînă la 1/3 din diametrul tibiei, pot să fie neglijate, dacă axele fragmentelor fracturare rămîn paralele şi dacă nu există decalaj (35).

Dar unele unghiulaţii pot să persiste după ghipsare, unghiulaţii care s-ar reduce greu, dacă s-ar schimba aparatul ghipsat sau s-ar transfera în alte

Scanned with OKEN Scanner

sensuri. Unghiulaţiile persistente devin foarte nocive pentru dinamica articulaţiilor, deoarece peste anumite limite ele nu se mai corectează spontan.

Pentru prevenirea unghiulaţiilor în recurvatus, la copii se poate să nu se plaseze de la început piciorul în poziţie intermediară, de unghi drept, faţă de gambă. Conservarea unui oarecare grad de equinism este bine tolerat la copii, timp de 3 săptămîni. În acest interval de timp nu se produc retracţii musculare sau tendinoase. După constituirea calusului primar, 21 zile, cu ocazia schimbării primului aparat ghipsat, copilul singur, va putea să-şi redreseze articulaţia gîtului piciorului, în unghi drept, deoarece această mişcare nu mai este dureroasă.

Pentru redresarea unghiulaţiilor reziduale, în sens lateral sau antero-posterior, după ghipsare, se poate să se recurgă la artificiul WATSON-JONES (35). Unghiul dintre axele celor două fragmente unghiulare se măsoară pe radiografie cu raportorul. Apoi se secţionează cu ferăstrăul 2/3 din circum-

Fig. 59 — Fractura ambelor oase ale gambei. Imobilizare în aparat ghipsat cruro-podalic. Unghiulaţie reziduală.



Fig. 60 — Redresarea unei unghiulaţii reziduale prin frîngerea aparatului ghipsat.

ferinţa aparatului ghipsat la nivelul sinusului unghiulaţiei. Se frînge aparatul ghipsat şi i se deschide secţiunea, exact atîtea grade cît prezintă unghiulaţia. Pentru efectuarea acestui artificiu este nevoie de anestezie. Radiografia verifică redresarea. Se refac aparatul ghipsat în poziţia de redresare (fig. 59 şi 60).

Scanned with OKEN Scanner

4.2. TRATAMENTUL SEMICONSERVATOR

4.2.1. EXTENSIA CONTINUĂ

În unele fracturi, reducerea manuală devine inoperantă şi neindicată, deoarece fragmentele fracturare rămîn incontinente prin mijloacele de imobilizare externă. În astfel de situaţii, o extensie continuă, provizorie, pînă la apariţia calusului primar, înlesneşte aplicarea ulterioară a unei imobilizări, eficace, prin aparat ghipsat. În alte cazuri, extensia continuă trebuie să fie menţinută pînă la vindecare.

Extensia continuă, pentru reducerea şi pentru contenţia fracturilor, pînă la vindecare, este indicată în special în fracturile oaselor mari — femur, oasele gambei, humerus sau în unele fracturi deschise cu delabrări de părţi moi.

Fig. 61 — Atela Thomas pentru transport, în fracturile diafizare ale corpului femural. (Schiţă inedită)



Fig. 62 — Dispozitiv de extensie continuă, pe manşetă ghipsată, cu cotul la verticală, în fractura transversală supracondiliană a humerusului cu dislocare. (aparatură personală)

Fig. 63 — Poziţia firească a copilului în pat în timpul extensiei cu piciorul la verticală.

Aparatele de extensie utilizate la copii sînt variate. Extensia se realizează fie pentru transport, fie la pat, pentru tratament, prin benzi adezive, prin intermediul unor broşe transscheletice sau pe manşete ghipsate (fig. 61, 62 şi 63).

Scanned with OKEN Scanner

4.2.1.1. Extensia prin benzi adezive (14)

În fracturile diafizare ale femurului la copiii sub vîrsta de 6—8 ani. Prototipul de fractură care beneficiază de reducere și de contenție prin metoda extensiei continue cu benzi adezive este fractura diafizară a corpului femural, cu traiect oblic sau spiroid, începînd de la vîrsta noului născut și pînă la cea a copilului de 6—8 ani (14).

Aparatura este foarte simplă. Pe tegumentul bine degresat se aplică lateral, de o parte și de cealaltă a membrului traumatizat, capetele unor benzi adezive late de 5 cm, care se întorc în formă de „U" la nivelul plantei. Capetele fîșiilor adezive se întind proximal pe coapsă, pînă la nivelul sau puțin superior de nivelul focarului de fractură. La nivelul plantei fîșia adezivă este dublată intern de un patrulater de placaj, ca o scăriță de șa. La nivelul maleolelor se plasează două comprese de tifon, pentru ca să se evite producerea escarelor de compresiune. Scărița de lemn este prevăzută cu un orificiu prin care se trece un șnur, care se înnoadă puternic în interior. Aderența benzilor adezive va fi mărită prin alte benzi suplimentare, care se aplică oblic sau transversal, în nici un caz circular, pentru ca să nu provoace tulburări circulatorii.

După aderența benzilor adezive pe tegument, se recurge la plasarea membrului traumatizat cu piciorul la verticală. Șnurul de extensie trece prin mai mulți scripeți ai unui cadru de extensie. La extremitatea șnurului se atîrnă greutăți, în afara patului. Contraextensia va fi realizată de însăși greutatea copilului. Prin adăugarea progresivă de greutăți se ajunge la gradul de extensie eficace, care se apreciază prin faptul că șezutul de partea extensiei se ridică de la planul patului (24). Extensia cu piciorul la zenit are avantajul că ușurează circulația de întoarcere, suprimă staza venoasă, previne edemul părților moi, care ar putea să genereze fenomenul de garrot intern și asigură totodată efectuarea manoperelor de igienă, la noii născuți, la sugari și la copiii mici.

Extensia prin benzi adezive comportă și anumite dezavantaje, cum ar fi iritarea tegumentelor, producerea flictenelor, eczemelor, inflamațiilor, sau insuficiența tracțiunii la cazurile nesupravegheate, sau la copiii peste vîrsta de 6—8 ani. Totuși, în general, extensia la verticală, în fracturile corpului femural, la noii născuți, la sugari sau la copiii sub vîrsta de 6 ani și chiar la copiii peste această vîrstă, constituie o metodă excelentă de tratament.

În general, greutățile pentru tracțiune, se apreciază între a 10-a și a 5-a parte din greutatea corpului. Astfel, la un nou-născut tracțiunea se realizează prin greutăți de maximum 1 kg ; la copiii mici, greutatea necesară unei extensii eficace poate să ajungă pînă la 3—4 kg ; la copiii mari, peste vîrsta de 6—8 ani, se poate să se recurgă la extensia cu genunchiul la verticală, pe o broșă diafizară tibială, cu greutăți de 6—8 kg.

În acest tip de tratament, vindecarea se produce corect, deoarece prin ridicarea la „zenit" a piciorului sau a genunchiului, fragmentul fracturar inferior se orientează în axul celui superior, care fără această extensie, sub acțiunea musculaturii flexoare a coapsei, s-ar disloca în flexie, abducție și ușoară rotație externă.

Reducerea trebuie să fie suficientă, dar este inutil să fie riguroasă. Dacă axele fragmentelor fracturare rămîn paralele, chiar contactul lateral al celor

Scanned with OKEN Scanner

două fragmente este perfect tolerat. Dar această eventualitate se întîlnește în special în cazul fracturilor cu traiect transversal unde aplicarea acestei metode nu este indicată (14). Scurtarea, care poate să fie acceptată, în urma încălecării fragmentelor, este de maximum 2 cm, deoarece după vindecare, în fracturile diafizare ale corpului femural, la copiii sub vîrsta de 6 ani, se produc de regulă alungiri trofice, de aproximativ 2 cm.

Unii autori recomandă extensia continuă cu ambele picicare la zenit. Astfel, în fractura obstetricală a noului născut, extensia cu ambele picicare la zenit ar alinia mai bine fragmentele fracturare, ar doza mai perfect tracțiunea și ar combate mai complet decalajul (35). Alții recomandă aceiași tip de extensie asupra ambelor membre inferiorare la copilul sub 6 ani, pe broșe transcalcaneene înglobate în aparate ghipsate gambiere, solidarizate prin punte de ghips în poziția dorită.

Socotim că nu devin necesare astfel de excese, în tratamentul prin extensie continuă a fracturilor diafizare ale corpului femural. Observînd acești copii am remarcat felul în care ei își caută în mod reflex și își realizează singuri, cea mai adecvată poziție a corpului în pat, pentru ca să își corecteze spontan decalajul dintre fragmentele fracturare. La plasarea instinctuală a corpului într-o anumită poziție prin simțul kinestezic natural al copilului, contribuie probabil și evitarea elementului durere, cauzată de poziția nefirească dintre fragmentele fracturare. Mai mult, am observat că acești copii apreciază spontan calitatea eficacității extensiei, devenind neliniștiți în cazul unei extensii ineficace sau ținînd cu o mînă șnurul de tracțiune, pentru ca să o modereze, în cazul unei extensii excesive.

În fracturile obstetricale ale diafizei humerale. Sistemul de extensie T-T (tub-tracțiune), recomandat de FÈVRE (10), convine fracturilor obstetricale ale diafizei humerale. Acest tip de tratament combate dislocările: încălecarea fragmentelor, și scurtarea, unghiulația, în urma orientării fragmentului superior în abducție și decalajul, prin plasarea fragmentului inferior în rotație internă.

Fracturile obstetricale ale diafizei humerale se consolidează extrem de repede, în 15 zile. Tratamentul este dificil, dat fiind volumul redus al fragmentelor fracturare, dar la această vîrstă și o reducere aproximativă devine suficientă.

Sistemul T-T constă în plasarea membrului fracturat într-un tub de carton confecționat dintr-un dosar, bine căptușit la extremitatea axilară. Extensia se realizează prin benzi adezive, fixate pe tegument, care încep de la nivelul fracturii și se prelungesc pînă la extremitatea membrului. O fîșie de cauciuc elastic, le solidarizează la o baghetă de lemn, de calibrul unui creion, care se plasează transversal la extremitatea distală a tubului de carton. Tracțiunea, de obicei neînsemnată, aliniază fragmentele, iar tubul de carton împiedică producerea unghiulațiilor mari. Prin plasarea baghetei de lemn în poziția dorită pe extremitatea distală a tubului de tracțiune, se corectează decalajul (fig. 64 și 65).

În fracturile gîtului și ale diafizei humerale la copiii mari. Extensia continuă cu benzi adezive în poziția de abducție a brațului, pe aparate toraco-brahiale, tip BÖHLER; se aplică la copii în mod excepțional. În schimb semnalăm posibilitatea *extensiei continue în sens vertical, pe dispozitivul ortopedic ERNST-FISCHER* (25) (fig. 66).

Scanned with OKEN Scanner

Scanned with OKEN Scanner



Fig. 64 — Sistemul de extensie transversală T—T (tub-tracțiune) pentru fracturile obstreticale de humerus.

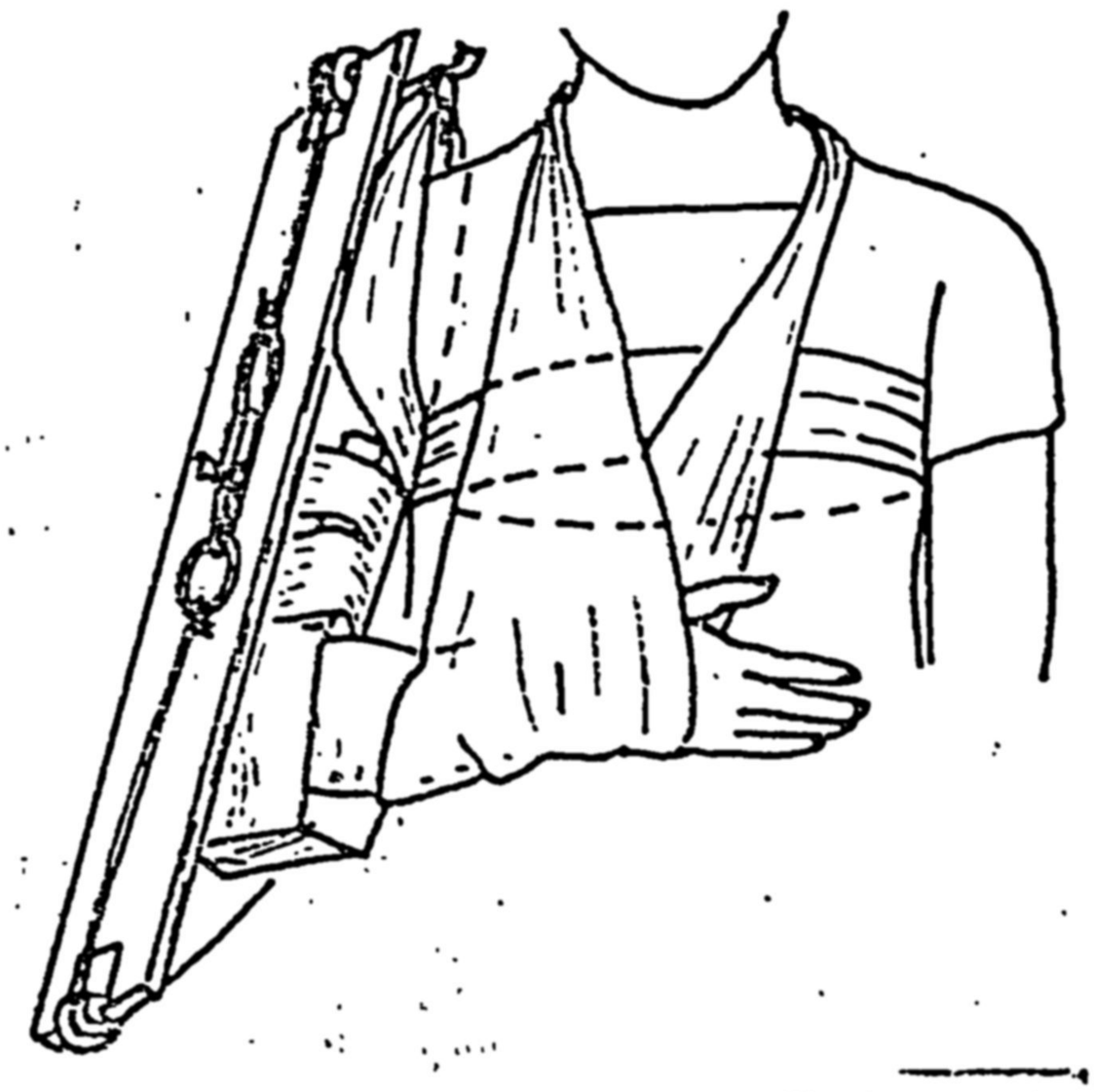

Fig. 66 — Schiță. Aparatul Ernst Fischer pentru extensia continuă verticală la podium, în fracturile gîtului și ale diafizei humerale la copiii mari. (după Popescu M. — Aparatul Ernst Fischer cu tracțiune continuă pentru fracturile membrului superior, Spitalul, București 1936, 12)



Fig. 65 — Radiografia scheletului membrului superior. Fractură obstetricală de humerus. Situația fragmentelor fracturare în dispozitivul de extensie contînuă T—T.

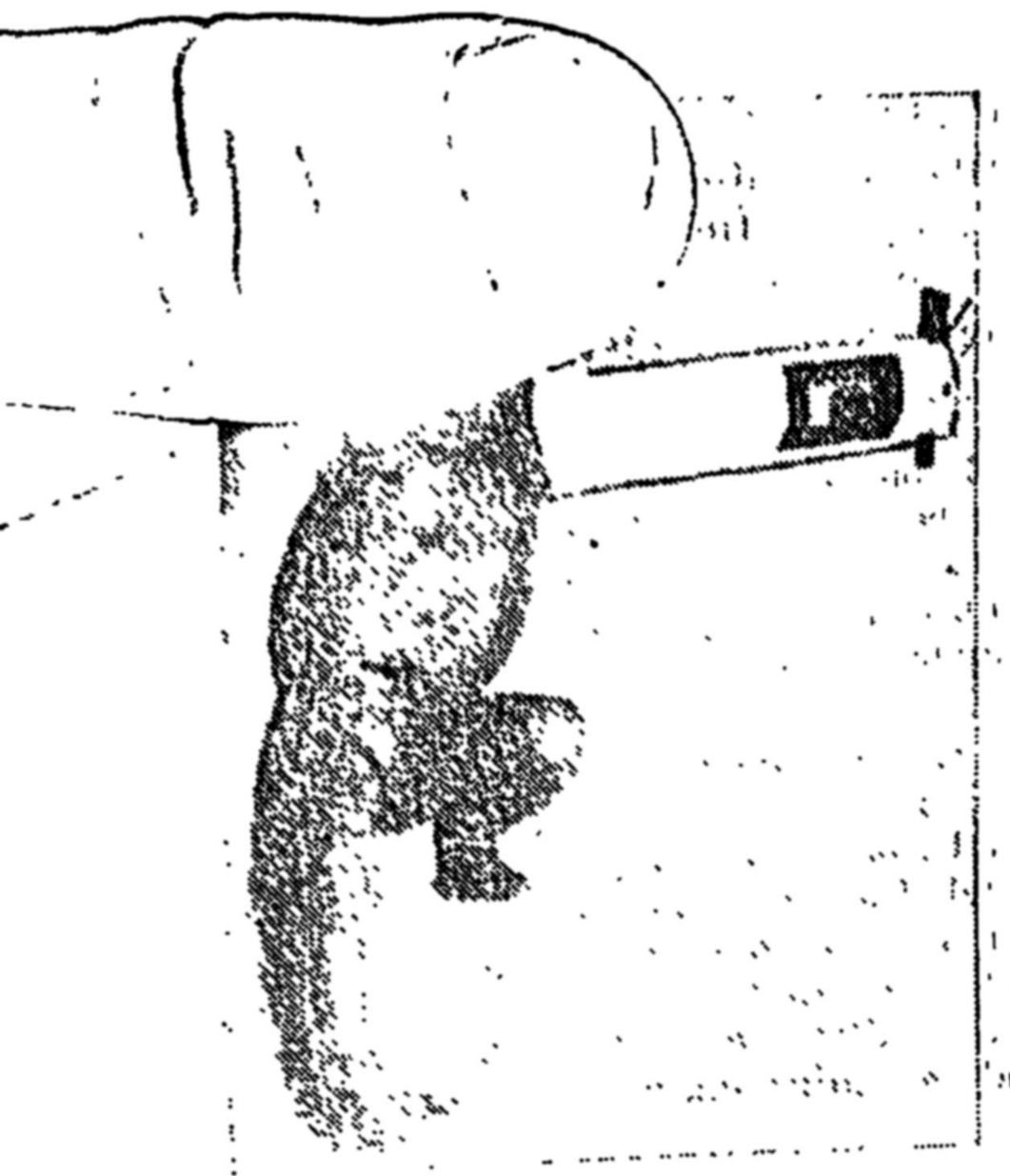

Fig. 64 — Sistemul de extensie transversală T—T (tub-tracțiune) pentru fracturile obstreticale de humerus.

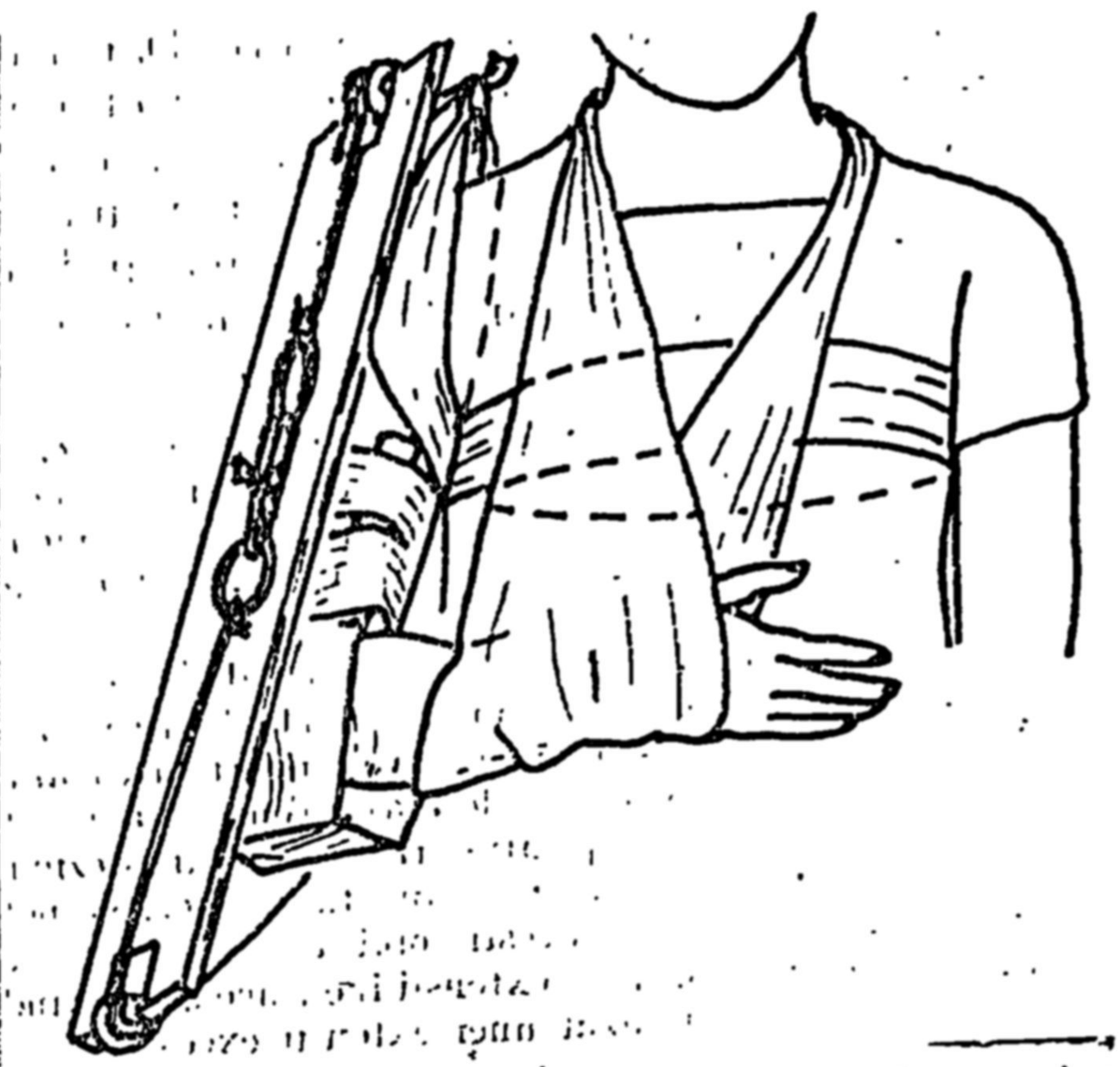

Fig. 66 — Schiță. Aparatul, Ernst Fischer pentru extensia continuă verticală la podium, în fracturile gîtului și ale diafizei humerale la copiii mari. (după Popovici M. — Aparatul Ernst Fischer cu tracțiune continuă pentru fracturile membrului superior, Spitalul, București 1936, 12)



Fig. 65 — Radiografia scheletului membrului superior. Fractură obstetricală de humerus. Situația fragmentelor fracturare în dispozitivul de extensie continuă T—T.

Scanned with OKEN Scanner

4.2.1.2. Extensia transscheletică

În acest tip de extensie, tracțiunea se aplică direct pe schelet, fie cu ajutorul cuiului STEINMANN, fie de preferință, prin intermediul unei broșe KIRSCHNER, cu scăriță de tracțiune (9), (18).

Această metodă de tracțiune continuă are o largă aplicare în tratamentul fracturilor la adulți.

Sistemul de tracțiune și manopera chirurgicală sînt foarte simple.

După anestezia locală a tegumentelor și a țesuturilor superficiale; se practică o incizie puncție, prin care se introduce o broșă, cu perforatorul electric. Broșa traversează substanța osoasă și se exteriorizează de partea opusă. Se aplică două comprese sterile la capetele exteriorizate ale broșei și se fixează ambele capete la o scăriță de extensie, la care apoi se atașează șnurul de tracțiune, care va trece peste scripeții unui cadru de extensie. La capătul șnurului, se aplică greutățile necesare pentru realizarea extensiei. Membrul traumatizat este plasat în poziția dorită pe cadre dislocabile metalice, de principiu cu articulațiile în semiflexie. Uneori devine necesară extensia în mai multe sensuri, verticale, oblice sau transversale. Dar și în acest caz, extensia se va monta mai întîi în sens longitudinal.

Extensia transscheletică are indicații în fracturile diafizare ale oaselor mari tubulare, humerus, femur, oasele gambei, în fracturile situate la extremitățile acestor oase, și poate să constituie un prim timp de tratament în fracturile deschise.

Introducerea broșelor se face în locuri de elecție bine stabilite și întotdeauna din sensul organelor importante, pentru ca să se evite lezarea lor (35).

Pentru fracturile de femur. Broșa se introduce imediat supracondilian, la locul de unire al diafizei femurale cu masivul condilian. Acest loc corespunde proiecției marginii superioare a patelei. Broșa se introduce din interior înspre exterior. În acest fel, se evită lezarea venei safene, a elementelor articulației genunchiului (recesul sinovial subcvadricipital sau area intercondiliană) și a vaselor femurale sau poplitee.

Extensia continuă, pentru fracturile diafizare ale femurului situate în 1/3 inferioară, poate să se realizeze și prin broșă introdusă în extremitatea superioară a tibiei. Nivelul la care ce introduce broșa, corespunde unui lat de deget sub capul fibulei. Pentru ca să nu se lezeze nervul sciatic popliteu extern și nervul tibial anterior, introducerea broșei se face dinspre exterior înspre interior.

Pentru fracturile oaselor gambei. Extensia continuă cu broșă transscheletică poate să se aplice pe metafiza inferioară a tibiei sau pe calcaneu. Pe calcaneu se pătrunde la două laturi de deget dedesubtul și înapoia vîrfului maleolelor, pentru ca să se evite lezarea arterei tibiale posterioare. Introducerea broșei se efectuează dinspre interior înspre exterior.

Pentru fracturile de humerus, ale gîtului și ale diafizei. Extensia transscheletică se aplică pe olecran. Locul perforației nu trebuie să depășească

Scanned with OKEN Scanner

trei laturi de deget, inferior de vîrful olecranului. În acest loc se evită atingerea nervului cubital. Perforarea osului se efectuează din interior înspre exterior.

Greutatea necesară extensiei va reprezenta 1/10 din greutatea corpului pentru femur, aproximativ 2—4 kg pentru oasele gambei și 2—3 kg pentru humerus.

Extensia continuă transscheletică presupune și inconveniente. Astfel, poate să se producă infecția canalului de perforație, complicație de altfel rară, care poate să fie datorită, fie unei tehnici imperfecte de montare a broșei, fie lipsei unei bune îngrijiri locale. Atunci cînd apar, infecțiile pot să ducă la complicații locale grave: osteite sau osteocondrite supurate, artrite supurate, abcese sau flegmoane ale părților moi. În aceste eventualități se va extrage broșa și se va trece la alt tip de tratament, care va permite și tratamentul local al complicației.

În extensiile orizontale sau oblice, aplicate pe membrul inferior, piciorul poate să cadă înainte și să se fixeze în ecvin sau în cavus. Această complicație poate să se prevină, prin plasarea piciorului în unghi drept, încă de la începutul tratamentului, printr-un dispozitiv ortopedic foarte simplu, cu tracțiune prin benzi adezive pe vîrful piciorului la verticală, și plăcuță de sprijin, din lemn, plasată plantar.

Leziunile articulare de la nivelul genunchiului și leziunile vasculo-nervoase pot să fie evitate prin introducerea corectă a broșelor la locul de electie.

Metoda extensiei continue pe broșe transscheletice asupra metafizelor sau asupra calcaneului, dată fiind structura osoasă puțin rezistentă a acestora, nu se folosește la copii, decît temporar și numai dacă broșele se înglobează în aparate ghipsate. Broșele plasate prea superficial pot să secționeze substanța osoasă și părțile moi, complicație care este însoțită de dureri, iar plaga rezultată din acest incident se vindecă greu. (10) O extensie prea puternică poate să ducă la disjuncția dintre fragmente, la întîrzierea formării calusului, la calusuri cu alungire a unui os diafizar sau chiar la pseudoartroză, complicații care nu sînt de dorit.

La copii, metoda extensiei transscheletice se folosește mai mult ca mijloc de reducere și de contenție temporară. După perioada de formare a calusului primar, extensia transscheletică poate să fie suprimată, iar pentru consolidarea definitivă a focarului de fractură se va recurge la imobilizarea ghipsată.

4.3. TRATAMENTUL OPERATOR. OSTEOSINTEZA

Să execute osteosinteza numai acela care a avut un maestru, care posedă instrumentarul necesar, care știe să opereze, care a învățat să opereze os, este pedant pînă la exagerare în asepsie, are un asistent bun și știe să nu sară peste cal cu indicațiile. Să opereze, dar să știe că răspunde (BÜRKLE DE LA CAMP, 1964).

Nu trebuie să se transforme sala de operație într-o uzină și bolnavul într-un depozit de materiale (WATSON-JONES, 1967).

Intervențiile sîngerînde trebuie să aibe indicații precise, să recurgă la mijloace simple și eficace de contenție și să fie executate cu ușurință. Un rol important îl are alegerea tipului de anestezie.

Scanned with OKEN Scanner

Osteosinteza constă în repoziția sîngerîndă a fragmentelor unei fracturi osoase, cu sau fără menținerea lor cu ajutorul unor materiale aloplastice sau osteoplastice. Cînd osteosinteza nu necesită bandajare ghipsată complementară, externă, se numește osteosinteză de tip stabil.

În prezent (1) folosirea materialelor și aliajelor în osteosinteză (7), care nu mai provoacă fenomene de coroziune (31), posibilitatea recurgerii la radioscopia peroperatorie, cu imagini mărite, pe ecrane de televiziune (17), o anestezie fără risc, aparatură și instrumentar adecvat (22), material plastic divers, bancă de os (20) și experiența acumulată, oferă osteosintezei condiții favorabile pentru efectuare.

Avantajele osteosintezei sînt mari. Fractura poate să fie redusă perfect, la lumină ; dacă osteosinteza este de tip stabil nu mai devine necesară imobilizarea externă (21) și se poate să se treacă imediat la efectuarea mișcărilor active ale membrului traumatizat. Astfel, se reduce perioada de recuperare funcțională.

Osteosinteza presupune o asepsie, perfectă, menajarea părților moi, un material adecvat și lăsarea de material străin cît mai puțin în organism.

Riscul major al osteosintezei este infecția. Osteomielita fracturară după osteosinteză este o complicație de înaltă gravitate, care poate să ducă la sechele importante ale membrului traumatizat și ale întregului organism, care uneori se soldează cu amputația unui membru sau chiar cu pierderea vieții bolnavului. O osteomielită fracturară, evolutivă, presupune un tratament îndelungat, ani de zile, și operații repetate, pentru îndepărtarea abceselor și a țesuturilor necrozate, sechestrelor, cure ale pseudartrozei, rezecții articulare în poziții fiziologice ș.a.

Alte incidente intraoperatorii ale osteosintezei țin de insuficiența de ordin tehnic, legate de aparatură, de instrumentar sau de materialul de osteosinteză.

Indicațiile osteosintezei sînt absolute și relative. Indicațiile absolute sînt furnizate de fracturile care, din cauza interpoziției de părți moi nu pot să fie reduse ortopedic și de fracturile, care prin forma și localizarea lor, nu pot să se vindece decît prin osteosinteză și la care lipsa osteosintezei ar duce la consecințe grave funcționale. Printre acestea enumerăm : fracturile gîtului femural cu dislocare, fracturile olecranului cu distracția fragmentelor, unele fracturi transversale supracondiliene humerale, fracturile condilului humeral extern cu basculă dublă și unele fracturi diafizare ale oaselor mari, cu dislocare complexă a fragmentelor fracturare (fracturile transversale ale diafizei femurale la orice vîrstă, fracturile oblice spiroide ale diafizei femurale la copiii peste vîrsta de 6—8 ani, fracturile complete ale ambelor oase ale antebrațului) ș.a.

Indicațiile relative ale osteosintezei sînt discutate în leziunile la care tratamentul chirurgical operator ar duce la rezultate mai bune decît tratamentul ortopedic. Exemplu : fracturile de humerus.

Majoritatea tipurilor de osteosinteză sînt codificate ; de exemplu : osteosinteza cu buclă de sîrmă pentru fracturile de olecran (4), osteosinteza cu broșă KIRSCHNER pentru fracturile de claviculă (27) și pentru oasele antebrațului (15), tija intramedulară KÜNTSCHER pentru fracturile diafi-

Scanned with OKEN Scanner

zare ale femurului (30) ; osteosinteza cu plăci fixate cu şuruburi pentru fracturile de radius sau de tibia (1) ş.a.

Materialul de osteosinteză trebuie să fie inoxidabil (7), iar pentru ca să se evite reacţiile osoase şi metaloza părţilor moi, trebuie să fie confecţionat din aliaje asemănătoare, cu sarcini electrice egale. În caz contrar, materialul de osteosinteză poate să împiedice vindecarea fracturii. Materialul aloplastic cel mai frecvent folosit (broşe, tije, cuie, scoabe, plăci, şuruburi, sîrmă) se confecţionează din aliaje metalice care nu suferă procese de coroziune, încărcare magnetică sau electroliză.

Materialul autoplastic, reprezentat de grefa osoasă, poate să fie proaspăt, autogen sau conservat în banca de os, os de cadavru (omogen), sau os dezalbuminat de viţel (eterogen).

Contenţia fragmentelor fracturare poate să se efectueze prin trei modalităţi : fixare interioară (intramedulară), fixare exterioară (la suprafaţa osului) sau fixare mixtă.

4.3.1. MIJLOACE CLASICE DE OSTEOSINTEZĂ

4.3.1.1. Osteosinteza prin îndinţare

În fracturile închise necomplicate, tendinţa la formarea şi la consolidarea rapidă a calusului şi posibilitatea de corectare spontană a unor unghiulaţii şi scurtări, fac, ca la copii, tratamentul ortopedic (5) să fie în general suficient şi să fie preferat reducerii sîngerînde şi osteosintezei. Bineînţeles, tratamentul ortopedic presupune o reducere perfectă a decalajului, a unghiulaţiilor şi, în măsura posibilităţilor, a scurtărilor. De altfel, fracturile care se consolidează cel mai repede la copil, nu sînt fisurile sau fracturile în care fragmentele sînt reduse perfect, ci fracturile cu hematom interfragmentar. De aceea, la copilul mic chiar juxta poziţiile „în baionetă" pot să fie conservate, dacă axele fragmentelor sînt paralele şi dacă poate să se evite decalajul. Coaptarea riguroasă a fragmentelor fracturare, care este de dorit la adulţi, pierde din interes la copil. Pentru aceste motive, reducerea sîngerîndă este cu mult mai rar folosită la copil, decît la adult.

Nu este corect să se deschidă o fractură, care poate să fie tratată conservator. Indicaţia maximă a osteosintezei rămîne interpoziţia musculară dintre fragmente, frecventă în fracturile diafizare ale corpului femural (35).

În ceea ce priveşte mijloacele de osteosinteză, plăcile fixate cu şuruburi nu par să fie atît de indicate la copil ca la adult ; de asemenea cerclajele sau şuruburile solitare ; acestea pot să fie îngropate, fie în substanţa osoasă a unui calus hipertrofic, fie în grosimea osului care creşte ; căutarea lor ulterioară poate să dea loc la operaţii prelungite (24). De aceea, la copii se poate să se recurgă, uneori, la simpla *reducere sîngerîndă a fragmentelor fracturare prin îndinţarea acestora, după procedeul COSICESCU* (5). Acest tip de reducere sîngerîndă ar avea indicaţie în unele fracturi oblice ale diafizelor humerusului şi ale oaselor gambei (fig. 67).

Scanned with OKEN Scanner

Scanned with OKEN Scanner

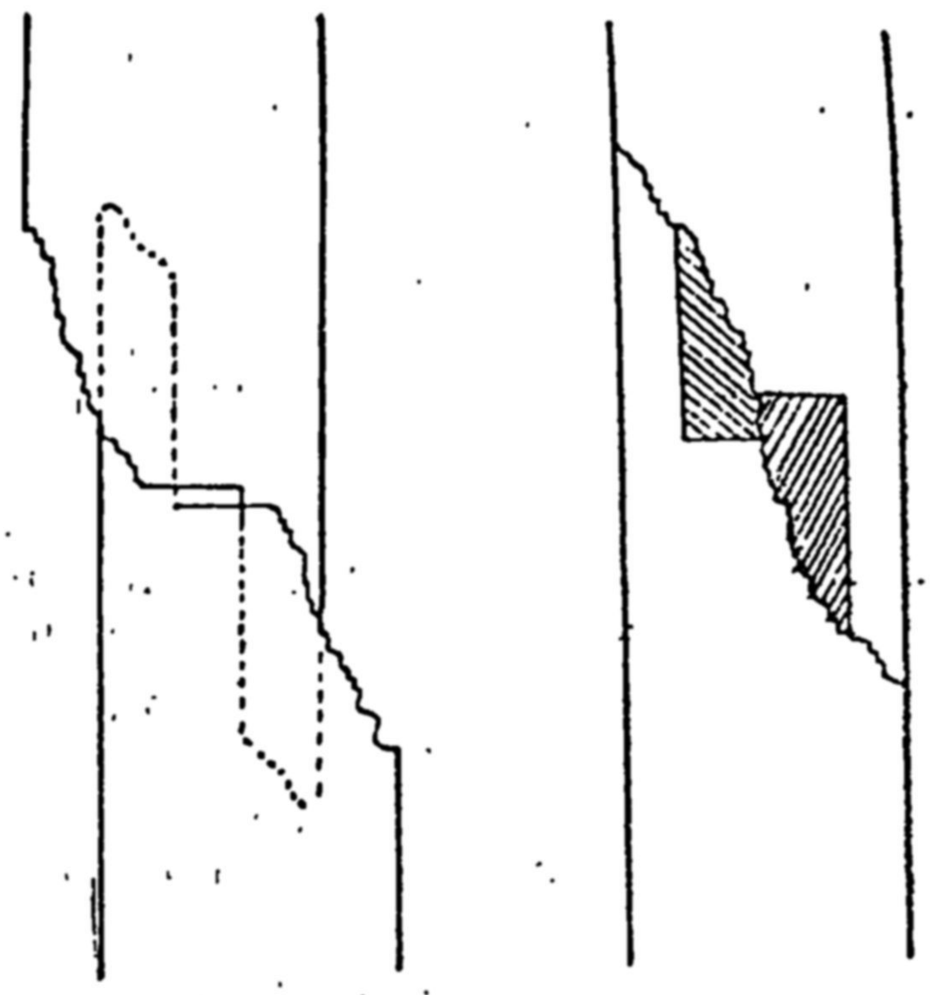

Fig. 67 — Schiță. Osteosinteză prin îndințare. (după Cosăcescu A. — Afecțiuni osoase, Edit. Welther, Sibiu, 1948)

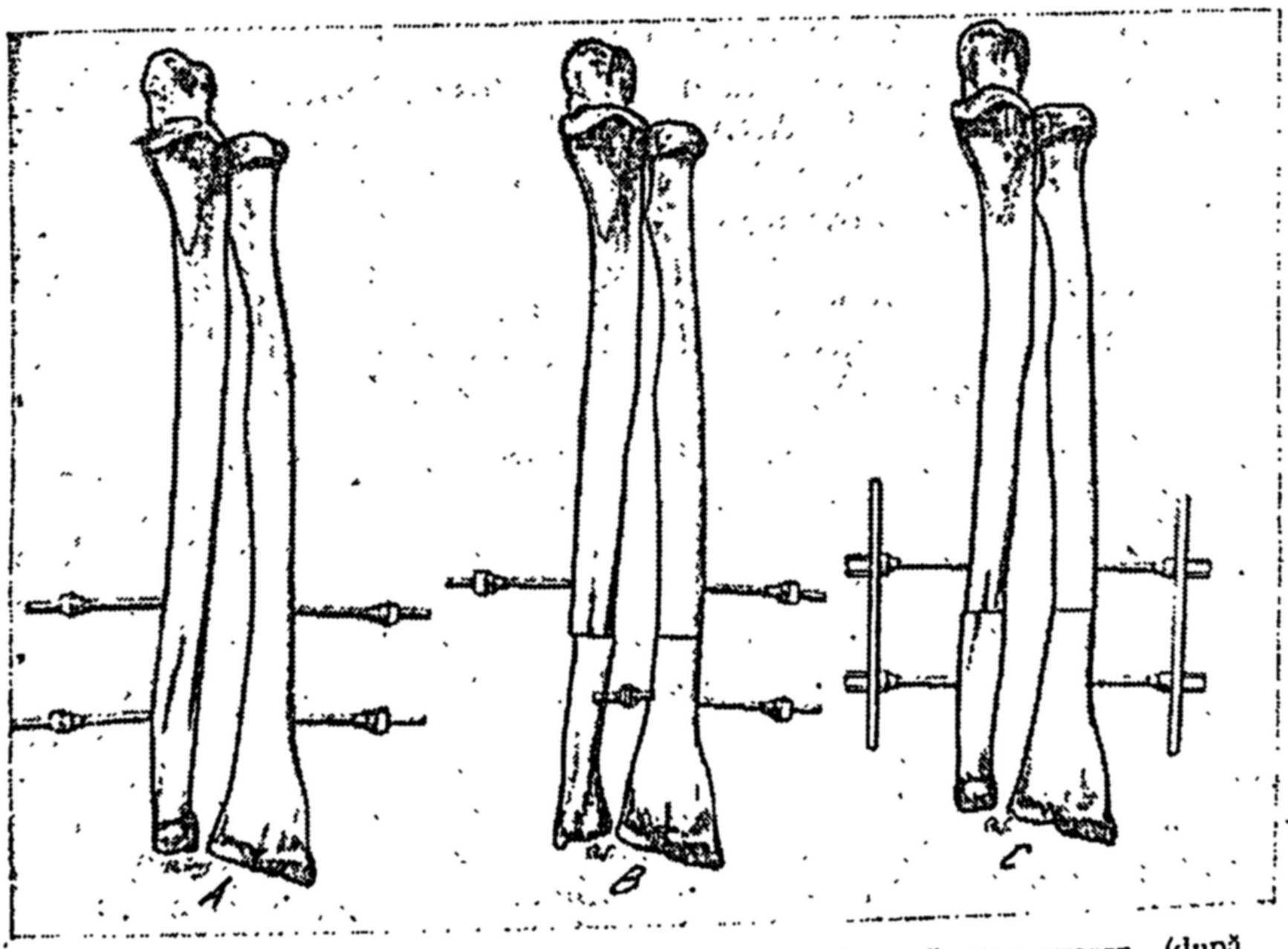

Fig. 68 — Schiță. Osteosinteza caselor antebrațului cu fixator extern. (după Ombrédanne L. — Precis clinique et operatoire de chirurgie infantile, Edit. Masson, Paris, 1944)

4.3.1.2. Osteosinteza cu fixatoare externe

Pentru osteosinteza fracturilor diafizare ale copilului (femur, antebraţ, gambă), odinioară se preferau fixatoarele externe (24). Deoarece este de dorit ca osteosinteza să lase în organism un minimum de material, care să fie uşor de extras, osteosinteza prin fixatoare externe se mai recomandă şi astăzi la copii (FÈVRE, JUDET) (10, 12).

Cel mai frecvent folosit este fixatorul extern tip OMBRÉDANNE (24) derivat din cel al lui CHALIER (fig. 68). Acest fixator se compune din două şuruburi confecţionate din oţel inoxidabil, de diverse dimensiuni şi lungimi şi dintr-o placă metalică care poate să le solidarizeze la exterior. În fiecare fragment fracturar se fixează cîte un şurub, în aşa fel încît, prin orientarea lor ulterioară, să se poată să se reducă perfect decalajul şi scurtările.

Traiectul şuruburilor se pregăteşte, pe corticala osoasă deperiostată, prin practicarea cu acul pătrat, a unor mici depresiuni şi apoi, cu un perforator, care crează orificiile, ceva mai înguste decît diametrul şuruburilor. Şuruburile se introduc cu ajutorul unei chei speciale, care se adaptează la capul lor. Şuruburile trebuie să pătrundă şi în corticala opusă. După reducerea decalajului, şuruburile se fixează extern la placa de oţel prin buloane. Plăcile sînt sudate şi sînt de diferite forme şi mărimi. Dacă devine necesar, curbura plăcilor poate să fie modificată, la cerere, şi intraoperator.

Dacă incizia tegumentului a fost bine orientată, inciziile laterale pe care le-ar cere poziţia şuruburilor devin inutile.

Clasic, la noi în ţară această metodă a fost folosită în mod frecvent, graţie fixatorului extern JUVARA (16).

După operaţie membrul se imobilizează pe o atelă ghipsată sau într-un aparat ghipsat circular provizoriu. Deoarece pot să persiste unele unghiulaţii, către a 15-a zi, după constituirea calusului primar, se recomandă suprimarea şuruburilor şi corectarea ortopedică a unghiulaţiilor restante, după care se aplică aparatul ghipsat definitiv, pentru o perioadă de 60 zile (24).

Rezultatele acestui mod de osteosinteză au fost excelente la copil.

Indicaţia majoră de osteosinteză cu fixator extern, a constituit-o : fractura diafizară completă a oaselor antebraţului şi a oaselor gambei, cu dislocarea fragmentelor fracturare. Acest tip de osteosinteză combate decalajul şi unghiulaţiile şi asigură conservarea mişcării de prono-supinaţie a radiusului.

În fracturile oaselor antebraţului, dislocarea transversală „ad latus" a fragmentelor fracturare, simetrică a ambelor oase, în general orientată înspre intern, mai rar înspre extern, nu este chiar atît de catastrofală cum apare radiologic, dacă spaţiul interosos este respectat. În schimb, orice inflexiune care modifică curbura pronatoare a radiusului, orice translaţie a fragmentelor unui os sau a ambelor oase înspre spaţiul interosos şi orice decalaj al fragmentelor fracturare ale radiusului, care epuizează posibilitatea lui de rotaţie în pronaţie, în jurul ulnei, dacă nu se poate să fie redusă ortopedic, trebuie să se corecteze prin osteosinteză. În aceste cazuri, clasic a fost necesară osteosinteza prin fixator extern pentru radius şi începuire cu brosă transolecraniană pentru ulna.

Scanned with OKEN Scanner

4.3.1.3. Cerclajele

Cerclajele fragmentelor fracturare, cu sîrmă sau cu alte materiale de sutură (catgut cromat), ar avea indicații de osteosinteză temporară, în unele fracturi cu traiecte oblice spiroide lungi ale oaselor antebrațului sau gambei.

De obicei, pentru realizarea acestui tip de osteosinteză sînt necesare 2—3 cerclaje, plasate subperiostal, dar, deoarece acest mod de contenție duce la întîrziere în consolidare, este absolută nevoie să se recurgă și la o imobilizare complementară în aparat ghipsat (fig. 69).

4.3.1.4. Șuruburile

La copii, materialul de cerclaj lăsat pe loc timp îndelungat, datorită creșterii în grosime a osului, riscă să fie înglobat în substanța osoasă. De aceea, în fracturile oblice spiroide ale oaselor lungi, ar fi mai favorabilă metoda contenției externe cu șuruburi lungi, plasate perpendicular pe suprafața fracturară pînă în corticala de partea opusă (fig. 70).

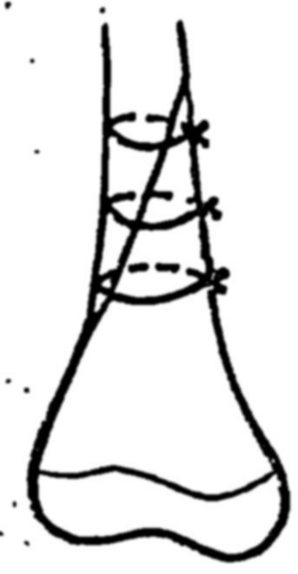

Fig. 69 — Tip de osteosinteză prin cerclaj metalic în fracturile oblice scurte juxtametafizare. (Schiță inedită)

Fig. 70 — Osteosinteză prin șurub solitar în fracturile oblice scurte juxtametafizare. (Schiță inedită)

4.3.1.5. Alte mijloace de osteosinteză

Alte mijloace : cuie, scoabe, vîrfuri de perforator metalic ș.a. sînt puțin folosite.

4.3.2. MIJLOACE MODERNE DE OSTEOSINTEZĂ

4.3.2.1. Osteosinteza intramedulară

4.3.2.1.1. **Tija Küntscher.** În ceea ce privește fixarea interioară, modalitățile de începuire intramedulară cele mai răspîndite sînt cele lansate de KÜNTSCHER și RUSH.

Osteosinteza prin începuire este indicată în fracturile oaselor lungi tubulare, cu indicația maximă în fracturile diafizare ale corpului femurului (17), (28), (35).

Începuirea intramedulară stabilă KÜNTSCHER (17), pentru fracturile diafizare ale femurului, este socotită cea mai perfectă metodă de osteosinteză de tip modern. În legătură cu valoarea ce i se atribuie, citățm :

> Cine execută o osteosinteză de femur prin alte mijloace decît începuirea centromedulară nu va ști niciodată să efectueze nu numai o osteosinteză de femur, dar nici alt tip de osteosinteză (WATSON-JONES, 1967).

Pentru realizarea osteosintezei se recurge la cuiul lung intramedular KÜNTSCHER, care se folosește astăzi pe întregul glob.

Scanned with OKEN Scanner

Cuiul se introduce din proximal înspre distal. Începe să pătrundă în substanța spongioasă a apofizei trohanterului mare, la nivelul fosetei digitale și traversează canalul medular în totalitate. Dar, cuiul KÜNTSCHER poate să fie introdus și retrograd, din focar, procedeu la care recurgem și noi și care presupune deschiderea focarului de fractură (metoda LEVEUF) (14), (35).

Osteosinteza intramedulară cu cui KÜNTSCHER, grație lungimii cuiului, elasticității sale și etanșeității, în urma posibilității de alesaj perfect al canalului medular, realizează o stabilitate perfectă a fragmentelor fracturare, mai ales în fracturile localizate în porțiunea mijlocie a corpului femural.

La nivelul tibiei, locul de elecție pentru introducerea cuiului KÜNTSCHER este tuberozitatea anterioară, iar la nivelul humerusului locul de elecție este zona de tranziție dintre cap și gît.

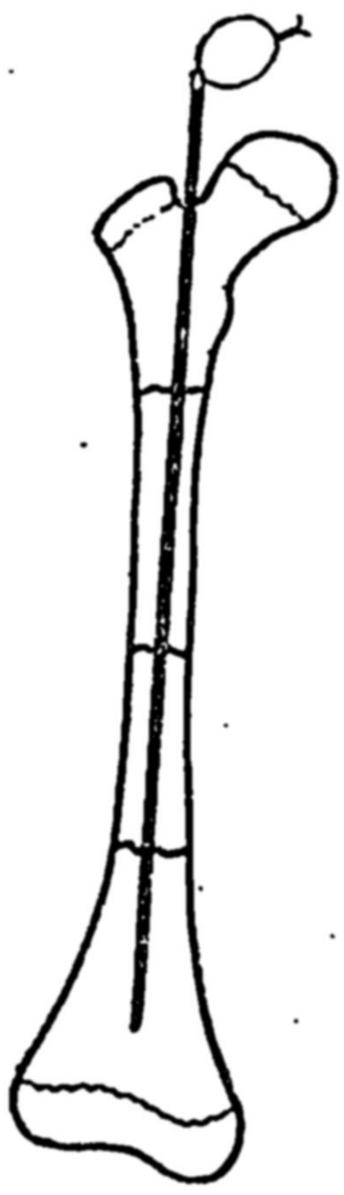

Fig. 71 — Osteosinteză prin începuire intramedulară cu tijă Küntscher în fracturile diafizare ale corpului femural. (Schiță inedită)

Fig. 72 — Radiografia articulației șoldului de față. Osteosinteză intramedulară cu tijă Küntscher pentru o fractură oblică trohanteriană.

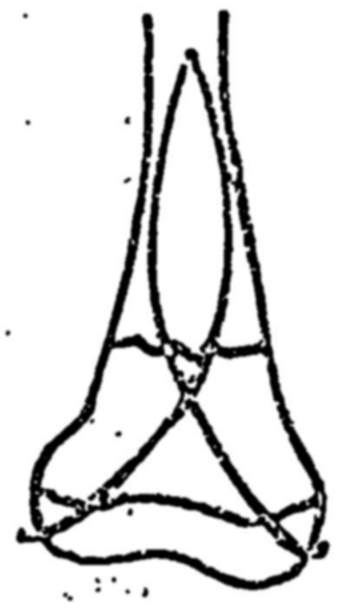

Fig. 73 — Tip de osteosinteză stabilă cu tijă elastică Rush pentru o fractură transversală joasă de femur. (Schiță inedită)

Cuiul KÜNTSCHER trebuie să se introducă progresiv, prin bătăi mici, pentru ca să se evite suprapresiunea în canalul medular, care ar putea să favorizeze mobilizarea emboliilor grăsoase (fig. 71 și 72).

4.3.2.1.2. **Tija Rush.** O varietate de începuire intramedulară este reprezentată și de metoda RUSH (fig. 73). Osteosinteza intramedulară RUSH se

Scanned with OKEN Scanner

bazează pe principiul aplicării unor tije mai subțiri, curbe și foarte elastice, pe mai multe puncte de sprijin ale cavității medulare. Prin elasticitatea mare longitudinală a tijei se realizează impactarea fragmentelor fracturare. Eventual, pot să se introducă mai multe tije. Acest tip de osteosinteză, bazat pe principiul tensiunii dinamice a tijei, realizează o stabilitate bună a fracturii.

Fig. 74 — Radiografia claviculei de față. Osteosinteză cu broșă intramedulară. Kirschner după tehnica Rădulescu.



Fig. 75 — Radiografia articulației pumnului de față și de profil. Osteosinteza radiusului cu broșă Kirschner scurtă pentru o fractură transversală diafizo-metafizară.

Indicațiile majore ale osteosintezei cu RUSH-pin o prezintă fracturile extremităților oaselor tubulare (fracturile condiliene: humerale, femurale, tibiale, fracturile maleolare ș.a.).



Fig. 76 — Radiografia antebrațului de profil. Osteosinteza intramedulară cu broșe Kirschner pentru o fractură transversală diafizară de ulna.

4.3.2.1.3 **Broșa Kirschner.** Osteosinteza intramedulară poate să se efectueze și cu simple broșe KIRSCHNER (26), (27), dar în acest caz nu poate să se realizeze decît alinierea fragmentelor fracturare, stabilitatea fracturii urmînd să fie obținută prin contenția complementară externă (fig. 74, 75 și 76).

Scanned with OKEN Scanner

Se poate să se recurgă la ambroşajul intramedular KIRSCHNER, în fracturile de humerus, în fracturile oaselor antebraţului, în fracturile oaselor gambei şi în general în toate fracturile diafizare la copii.

Teoretic, introducerea broşelor KIRSCHNER se face din anumite locuri şi în anumite sensuri pentru fiecare os: pentru claviculă, din articulaţia acromio-claviculară; pentru humerus, de la nivelul gîtului anatomic, imediat sub cartilagiul fertil de conjugare; pentru ulna, la două degete sub vîrful olecranului; pentru radius, de deasupra apofizei stiloide radiale; pentru tibia, de la nivelul apofizei tibiale anterioare.

4.3.2.1.4. **Broşele în snop.** Pentru realizarea unei contenţii mai perfecte se poate să se introducă mai multe broşe „în snop", modalitate de osteosinteză cu indicaţii în fracturile de humerus şi tibia (11).

Unele broşe subţiri pot să traverseze temporar şi cartilajele fertile fără ca să producă tulburări de osteogeneză. În acest caz, broşele plasate central, se vor menţine numai pînă la apariţia calusului primar (10—14 zile) (8), (13).

Este bine ca extremităţile broşelor să fie îngropate sub tegument, pentru ca să se preîntîmpine posibilitatea transmiterii unor infecţii de-a lungul lor, infecţii care ar putea să ducă la osteite sau la osteocondrite, uneori trenante şi rebele la tratament.

Fig. 77 — Tip de osteosinteză cu broşe încrucişate în fracturile transversale joase de femur. (Schiţă inedită)

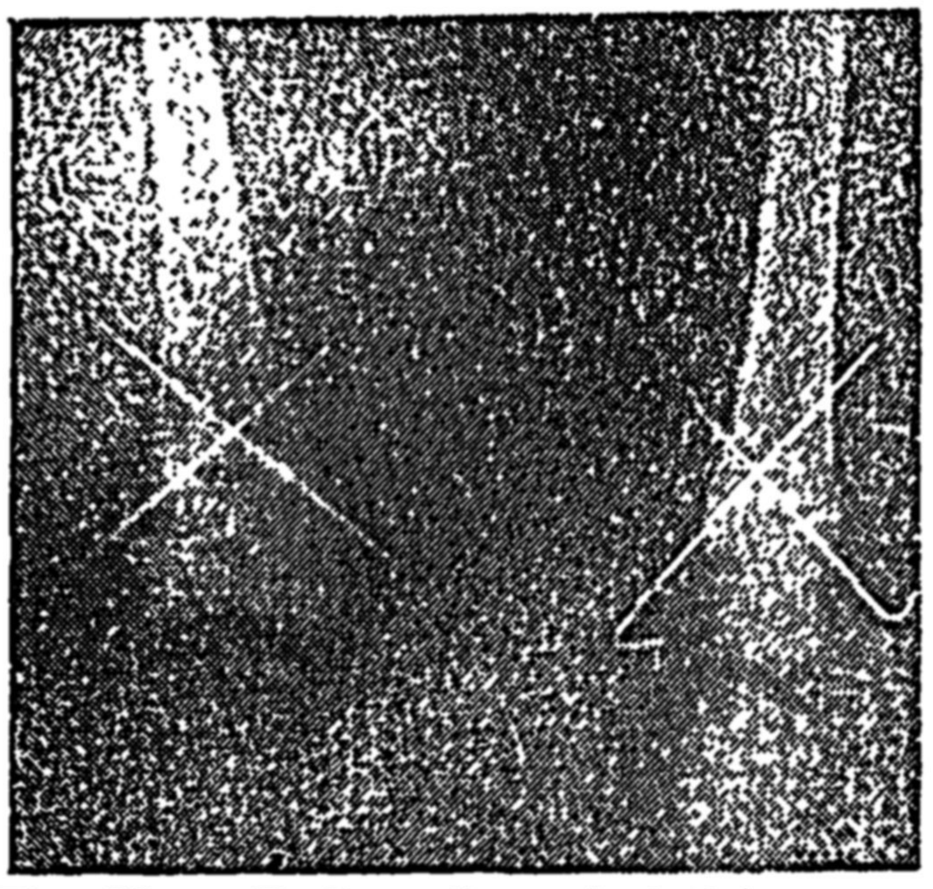

Fig. 78 — Radiografia articulaţiei genunchiului de faţă şi de profil. Osteosinteză cu broşe încrucişate pentru o fractură transversală supracondiliană joasă de femur.

4.3.2.1.5. **Broşele încrucişate** (27) ar fi indicate în fractura transversală supracondiliană humerală, în fractura condilului humeral extern, în fracturile epicondililor humerali, în fracturile maleolare sau în fracturile supracondiliene ale femurului (fig. 77 şi 78).

Scanned with OKEN Scanner

4.3.2.1.6. **Bucla de sîrmă în „U", în „O", în „X". Își** găsește indicație absolută în fracturile transversale ale olecranului cu distracție a fragmentelor fracturare (fig. 79) (4).

Bucla de sîrmă va fi trecută în „U" prin canale practicate cu perforatorul, în sens perpendicular pe axul longitudinal al osului și în plan frontal.

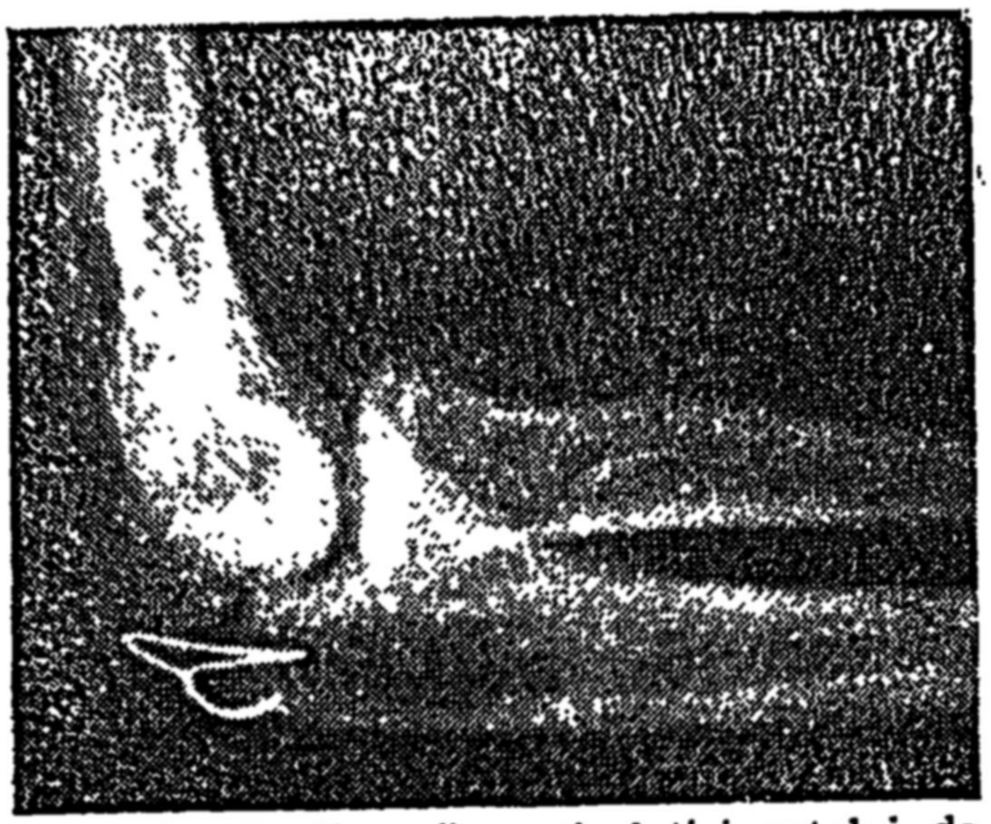

Fig. 79 — Radiografia articulației cotului de profil. Osteosinteza cu buclă de sîrmă în „O", pentru o fractură a corpului olecranului.

Fig. 80 — Tip de osteosinteză stabilă, cu placă metalică fixată cu șuruburi în fracturile transversale joase de femur. (Schiță inedită)

Reunirea capetelor buclei de sîrmă apropie suprafețele fracturare prin încrucișare. Dacă coaptarea fragmentelor nu se face pe toată suprafața, acțiunea buclei de sîrmă poate să fie completată prin imobilizarea articulațiilor cotului în diverse grade de flexiune.

4.3.2.2. Osteosinteza de tip stabil cu plăci de compresiune

Metodă recomandată și folosită în trecut de LANE, dar, din cauza lipsei aliajelor potrivite pentru confecționarea materialelor, mult timp dată uitării (7), (31), astăzi reluată, este socotită metoda de osteosinteză cea mai actuală (fig. 80).

Ideea osteosintezei de tip stabil, cu plăci de compresiune, fixate cu șuruburi, a fost reluată, în 1958, de un grup de chirurgi ortopezi elvețieni, cunoscuți sub denumirea de grupul A.O., care au studiat această problemă din punct de vedere fiziopatologic, anatomopatologic și metalurgic și au pus bazele actuale ale folosirii ei (1), (21), (22,) (23), (29).

Materialul utilizat este confecționat dintr-un oțel-aliaj, necorozibil și foarte rezistent, denumit 181 A, care conține crom 17,5%, nichel 12%, molibden 2,5%, mangan 3% și siliciu.

Pentru diversele tipuri de osteosinteză, au fost fabricate 5 feluri de implante A.O.: cuiul intramedular, plăcile plate, plăcile înclinate, șuruburile și cordonul de sîrmă.

Acest tip de osteosinteză stabilă, cu plăci, asigură o imobilizare perfectă a focarului de fractură, care permite mobilizarea precoce a bolnavului. Vindecarea fracturii se face „per primam", fără calus vizibil radiologic. Calusul rămîne localizat la nivelul canalelor HAWERS, fapt care reprezintă, fără îndoială, un progres enorm în ceea ce privește vindecarea unei fracturi după osteosinteză.

După grupul A.O., această vindecare ar reprezenta forma optimă de consolidare a unei fracturi (1), (21).

Scanned with OKEN Scanner

Din lipsă de material, instrumentar și experiență, la care se adaugă rezerva tradițională față de tot ceea ce este nou, metoda A.O. pentru osteosinteza de tip stabil, cu plăci și șuruburi, încă nu poate să fie folosită ca metodă generalizată, sau de rutină. Pe de altă parte, nu a trecut un timp suficient de lung, pentru ca să poată să se judece valoarea acestui tip nou de tratament.

Noi, în fracturile diafizare ale radiusului, pentru ca să combatem decalajul, am recurs la osteosinteza cu plăci și șuruburi, dar din motive de ordin tehnic, nu am putut să asigurăm focarului de fractură o stabilitate suficientă, încît să renunțăm la fixarea complimentară ghipsată.

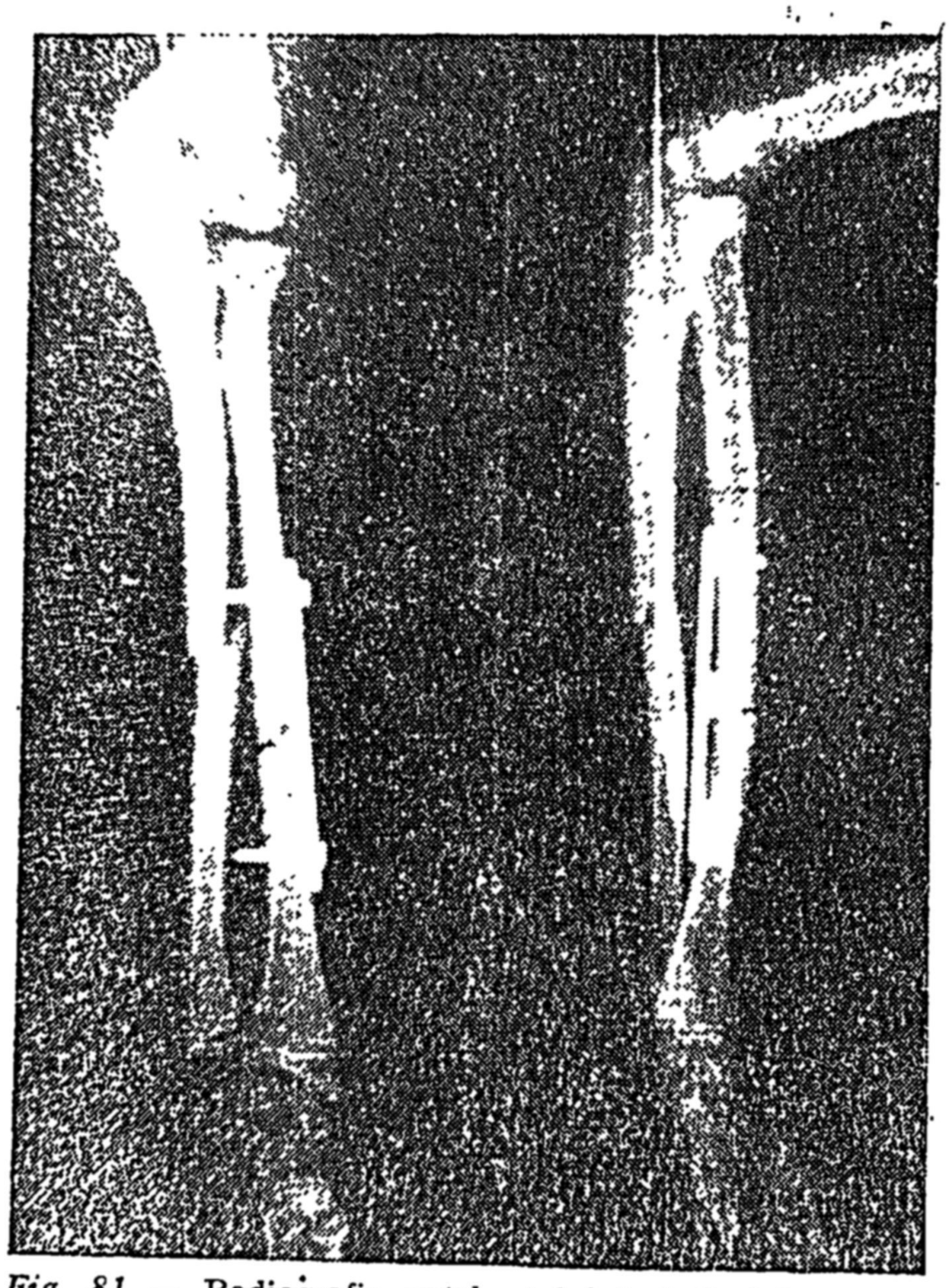

Fig. 81 — Radiografia antebrațului de față și de profil. Dublă osteosinteză: placă fixată cu șuruburi pentru radius; broșă intramedulară pentru ulna, pentru fracturi transversale diafizare ale ambelor oase.

4.3.2.3. Osteosinteza mixtă

Osteosinteza mixtă, cu placă externă și atelaj centromedular, este indicată în fracturile pertrohanteriene ale femurului.

În general, osteosinteza la copii are indicații mai restrînse decît la adult. Dar, deși limitată, indicația de osteosinteză la copii devine uneori imperativă.

La nivelul membrului superior recurgem foarte rar la osteosinteza de claviculă. Dacă se intervine totuși, în cazuri excepționale, recomandăm modalitatea intramedulară cu broșe (27).

La nivelul humerusului, recomandăm osteosinteza intramedulară în fracturile gîtului anatomic și ale gîtului chirurgical, fie cu broșă unică, cu snop de broșe sau cu tijă KÜNTSCHER. În fracturile diafizare se alege între tija KÜNTSCHER și placa fixată cu șuruburi (fig. 81).

La nivelul articulației cotului recomandăm osteosinteza cu broșă unică sau cu broșe încrucișate în fracturile transversale supracondiliene humerale, în fractura condilului humeral, în unele fracturi ale epicondililor humerali și în fracturile gîtului anatomic sau chirurgical al radiusului. Singura fractură care beneficiază de osteosinteză cu buclă de sîrmă este fractura corpului olecranului.

Scanned with OKEN Scanner

Pentru fracturile diafizare ale oaselor antebraţului recurgem la osteosinteza intramedulară cu broşe. Aceleaşi broşe le folosim şi în fracturile localizate în 1/4 inferioară a scheletului antebraţului. Uneori, am recurs la plăcile fixate cu şuruburi pentru radius.

Pentru fracturile oaselor metacarpiene şi falange am recurs la broşele simple sau încrucişate confecţionate din ace de seringă.

La nivelul membrului inferior folosim broşele simple sau multiple încrucişate în fracturile gîtului anatomic sau chirurgical al femurului.

În fracturile transversale ale corpului femural osteosinteza intramedulară KÜNTSCHER este indicată la orice vîrstă. Se recurge la tije mai moi sau mai puţin voluminoase sau chiar la broşa simplă, indicată la copiii mici, cu canal medular strîmt.

În acest caz, broşa trebuie să rămînă la o oarecare distanţă de cartilajul de conjugare fertil, să fie îndoită în afara osului şi să fie îngropată sub tegument. Pentru ca tija KÜNTSCHER să nu dispară în interiorul canalului medular, recomandăm să se fixeze la capătul ei o buclă de sîrmă, care rămîne în părţile moi (14). În afară de fracturile transversale, care se operează la orice vîrstă, osteosinteza intramedulară KÜNTSCHER în fracturile oblice şi spiroide ale corpului femural are indicaţii la copiii peste vîrsta de 6—8 ani (14).

În fracturile localizate în 1/4 inferioară a corpului femural sînt indicate broşele încrucişate pentru traiectele transversale şi buclele de sîrmă, etajate pentru fracturile oblice (27).

La nivelul oaselor gambei: folosim şurubul solitar sau osteosinteza cu sîrmă în fracturile tuberozităţii anterioare a tibiei, recurgem la osteosinteza cu placă fixată cu şuruburi în fracturile diafizare ale tibiei, dar se poate să se folosească şi tija KÜNTSCHER (3), (28). La nivel diafizar osteosinteza fibulei o neglijăm; pentru fracturile rare ale maleolelor recomandăm osteosinteza temporară cu broşe.

Este bine ca fracturile oaselor mici, metatarsiene şi falange, să nu fie neglijate. La acestea să se intervină pentru osteosinteză cu broşe fine confecţionate din ace de seringă.

Fracturile deschise necesită osteosinteza de urgenţă, fie prin simpla reducere, fie cu material străin.

Broşe fine pot să traverseze temporar, fără inconveniente cartilajele de conjugare sau articulaţiile adiacente (15).

BIBLIOGRAFIE

1. ALLGÖWER M. — Ostheosinthese und primäre knochen Heilung, *Langenbecks Arch. f. Chg.*, 1964, 308, 423.

2. AXHAUSEN W., SCHOLZ O., GOTTSCHALK E., ALLGÖWER M., LINDER I., KNOCH H. G. — Wissenschaftiche Chirurgen-Tagung der D.D.R., *Zbl. f. Chg. Sonderband-Chirurgie*, 1967, I.

3. BULUCEA A. — Valoarea osteosintezei centromedulare cu tijă Küntscher în fracturile deschise de tibia la copil, Vol. Activ. ştiinţ. I. M. Timişoara, 1967, 668.

4. CAMPBELL — Operative Ortopedix, IV, Ed. Mosby, St. Louis, 1963.

Scanned with OKEN Scanner

5. COSĂCESCU A. — Afecţiuni osoase, Ed. Welther, Sibiu, 1948.
6. CARLOS E. — Prophilaxie du syndrome de Volkmann dans les fractures supracondyliennes du coude chez l'enfant, *Rev. de Chir. Orthop.*, 1971, 97, 7, 517—528.
7. CASTRO R. — L'emploi des alliages metalliques en orthopedie, *Rev. de Chir. Orthop.*, 1965, 51, 8, 655.
8. CHIGOT P. L. — Les decolements epiphisaires de l'enfant, *G. M. de France*, 1971, 78, 34, 5921.
9. ÉTIENNE — Nouvelle tehnique de l'extension au zenith, *Rev. d'Orthop.*, 1928, 15, 5, 427.
10. FÈVRE M. — Chirurgie infantile et orthopedie, Ed. Flammarion, Paris, 1967.
11. HOFMAIER G., SCHWEIBORERE L. — Die Bündelnadelung bei Unterschenkel und Oberarmfrakture, *Zbl. f. Chg.*, 1966, 93, 1, 99.
12. HOUDARD L., JUDET J. — Valeur des methodes actualles d'osteosynthèse par fixateur externe chez l'adulte, *Journ. de Chir.*, 1934, 44, 5, 673.
13. IMBERT R. — Chirurgie et cartilage de conjugaison, *Rev. de Chir. Orthop.*, 1951, 37, 2, 166.
14. IONESCU L. C. — Leziuni fracturare osteocartilaginoase ale oaselor diafizare la copii, Teză de dizertaţie, I. M. Timişoara, 1972.
15. JUDET R., JUDET J. — Les fractures des membres chez l'enfant, Ed. Malcine, Paris, 1958.
16. JUVARA E. — Contribution à l'osteosynthèse des fractures des dyaphises, *Bull. et mem.*, 1928, 54, 3, 124—128.
17. KÜNTSCHER G. — Geschlossene Osteosynthese und geschlossene osteotcmie, *Wien. Med. Wchsr.*, 1968, 118, 7; 1929.
18. LEVEUF J., GODARD H. — Un procédé de traction progresive et continue des fractures du coude (supracondylienne et articulaires), *Rev. d'Orthop.*, 1936, 23, 6, 619—625.
19. MARCUS G. H., STADLER W. — Zur Technik der offenen marknagelung, *Der Kirurg.*, 1966, 37, 11, 508.
20. MEISSNER F. — Erfahrungen mit homologen Knochenkonserven bei Kindern, *Kinder. Chirurg.*, 1965, 2, 4, 475.
21. MUELLER M. E. — À propos de la guerison per primam des fractures, *Rev. Chir. d'Orthop.*, 1964, 50, 5, 697.
22. MÜLLER J. N. — Instrumentation nouvelle pour osteosynthèse par plaque coaptrice, La Presse Méd., 1969, 77, 19, 723.
23. MÜLLER M. E., NAZARIN S. — Classification et Documentation A.O. des fractures du femur, *Rev. de Chir. Orthop.*, 1981, 67, 3, 297—308.
24. OMBRÉDANNE L. — Precis clinique et operatoire de chirurgie infantile, Ed. Masson, Paris, 1944.
25. POPOVICI M. — Aparatul Ernst Fischer cu tracţiune continuă pentru fracturile membrului superior, *Spitalul*, 1936, 12.
26. POUYANNE L. — Un procede simple d'osteosynthèse temporaire dans les fractures obliques. Utilisation de la broche de Kirschner, *Rev. d'Orthop.*, 1936, 23, 1, 61—65.
27. RĂDULESCU AL. D., BACIU CL., ROBĂNESCU N. — Traumatismele osteoarticulare, Ed. Academiei, Bucureşti, 1967.
28. SCHVINGT E., WEIL D., BERGER J. — Fracture complexe du tibia traitee par enclouage à foier ferme selon Küntscher, *La Presse Méd.*, 1967, 75, 36, 1814.
29. SCHNEK R., WILLENEGGER H. — Zur Histolcgie der primären Knochenheilung, *Langenbecks Arch. f. Chg.*, 1964, 308, 440.
30. SEDAL L., CRISTEL P., DEWAS J., LERAY J. — Comparation entre l'ostéosynthèse centromedullaire et avec la plaque, *Rev. de Chir. Orthop.*, 1979, 65, 8, 165—174.
31. SICARD H., LAVARDE G. — Un nouvel exemple de fonte d'un cal osseux par alliage non identique des vis, au cours des ostéosynthèse, *Journ. de Chir.*, 1967, 94, 1—2, 95.
32. RUSSU T. — Rezultatul tardiv în refacerea diafizei tibiale prin autotransplant din tibia contro-laterală, *Tim. Med.*, 1957, 2, 1, 63.
33. VEREANU D. — Chirurgie şi ortopedia infantilă, Ed. Medicală, Bucureşti, 1973.
34. VOINEA A. — Osteosinteza centromedulară, Ed. Medicală, Bucureşti, 1957.
35. WATSON-JONES sir R. — Fractures and Joint Injuries, Ed. F. S. Livingstone, Edinburg — Londra, IV, 1967.
36. WILLENEGGER H., WOLF F., DEBUENNER A., SODENTHAL A., REHN J. — Sitzungberichte aus kirurgischen Gesellschaften, *Zbl. f. Chg.*, 1968, 93, 24, 910.

Scanned with OKEN Scanner

Scanned with OKEN Scanner

Capitolul 5

RECUPERAREA FUNCȚIONALĂ

L. C. Ionescu, Enikö-Vera Páll

Orice articulație a cărei imobilizare nu este necesară trebuie să fie mobilizată activ din prima zi a tratamentului.

Atunci cînd funcția de prehensiune a degetelor nu mai există, rațiunea de a fi a membrului este pierdută (R. WATSON-JONES, 1967).

Orice proces de consolidare al unei fracturi osoase este legat și de starea trofică și funcțională a părților moi, care pot să sufere alterări mai mult sau mai puțin pronunțate. Intensitatea modificărilor părților moi depinde de tipul de fractură, de durata imobilizării, de starea generală a organismului și de vîrsta pacientului (5).

Musculatura inactivă, imobilizată, tinde să se atrofieze. Această tendință este deosebit de pronunțată la nivelul unor mușchi, cum ar fi cvadricepsul sau deltoidul.

Pe de altă parte, prezența fracturii provoacă reflexe ale sistemului nervos vegetativ, care duc la tulburări de irigație ale membrului traumatizat, cu răsunet asupra țesuturilor și organelor locale : mușchi și tendoane, elemente componente ale articulațiilor, țesut celular subcutanat, tegumente, fanere și țesut osos. Mai mult, modificările locale se răsfrîng și asupra întregului organism imobilizat și necesită ulterior perioade lungi de recuperare morfologică și funcțională.

Toate aceste tulburări trofice, și în special atrofia musculară, pot să fie combătute numai prin mișcare. Imoblilizarea strictă a unui segment de membru este foarte importantă pentru vindecarea leziunii osoase, dar mișcarea întregului corp și a segmentelor de membre neimobilizate contribuie la rapiditatea și la calitatea vindecării unei fracturi și micșorează ulterior timpul necesar de restabilire a funcțiilor articulare.

Pentru refacerea troficității musculaturii este nevoie de mobilizarea ei prin mișcări, active, singurele care pot să fie dozate. Orice mișcare care pro-

voacă dureri devine nocivă. Mişcările încep imediat, din primele ore ale imobilizării ghipsate. Ele se referă la articulaţiile supra- şi subjacente, care nu au fost imobilizate şi la mişcări ale degetelor extremităţilor. Într-o fractură a oaselor antebraţului sau a articulaţiei cotului, se vor mişca activ articulaţia umărului şi articulaţiile degetelor. Într-o fractură a oaselor gambei se vor contracta activ cvadricepsul femural şi se vor pune în mişcare articulaţiile degetelor piciorului. În acelaşi timp se vor executa mişcări active ale celorlalte părţi ale corpului şi bineînţeles, se vor face exerciţii respiratorii.

În timpul unei imobilizări ghipsate se poate să se recurgă şi la masajul întregului corp, la masajul musculaturii paravertebrale, şi trebuie să se asigure în acelaşi timp şi condiţii optime de igienă. La acest tratament care vizează tonificarea musculaturii, se poate să se mai asocieze iradierea cu ultraviolete şi un tratament general cu vitamine.

Gimnastica medicală activă, supravegheată, va fi continuată şi după suprimarea imobilizării ghipsate; ea are drept scop recuperarea atrofiei musculare reziduale, înlăturarea redorilor articulare după imobilizare, înviorarea tuturor ţesuturilor care au fost imobilizate şi în final refacerea vitalităţii normale a osului însuşi, care a suferit un grad mai mare sau mai mic de osteoporoză.

Uneori, pentru obţinerea recuperării funcţionale a unui membru care a suferit o fractură, este nevoie de luni, chiar de ani de zile.

În recuperarea funcţională postfracturară a membrelor inferioare nu se folosesc bastoane sau cîrje. Copilul care execută singur exerciţiile de mers, poate să se sprijine de spătarul unui scaun sau de marginea patului.

În general, recuperarea funcţiilor articulare, după imobilizare, la copii este mult mai uşoară decît la adulţi. De principiu, reeducarea prin mişcări active, spontane, caracteristice vîrstei copilăriei, este suficientă. Mobilizarea în apă sau cu şnur şi greutăţi agăţate de scripeţi, ar fi uneori utile (4). Din contră, mişcările pasive, dureroase sau mişcările de forţă, cu haltere, greutăţi ş.a., nu fac decît să întîrzie obţinerea rezultatului dorit (2).

În nici un caz nu trebuie să se aplice masajul local. Calusul copiilor este şi aşa hipertrofic, iar masajele favorizează hipertrofia calusului, care poate să devină nociv, mai ales pentru segmentele de membre cu două oase (risc de blocaj al mişcării de prono-supinaţie), pentru fracturile articulare, sau pentru fracturile situate în apropierea unui nerv. Masajul mai favorizează apariţia şi dezvoltarea osteoamelor periostale juxtaarticulare sau a osteofitelor periarticulare, viciază mecanica articulară şi presupune intervenţii operatorii tardive (1); (3).

De asemenea, sînt contraindicate băile fierbinţi locale, sau orice mijloc terapeutic care realizează o congestie locală, cum ar fi mişcările articulare prelungite sau forţate (5).

Congestia duce la producerea exsudatului local, intraarticular şi al părţilor moi, la blocarea articulaţiilor congestionate prin apariţia elementului durere şi la întreruperea procesului de remaniere a calusului fracturar.

Scanned with OKEN Scanner

Scanned with OKEN Scanner

BIBLIOGRAFIE

1. FÈVRE M. — Chirurgie infantile et ortopedie, Ed. Flammarion, Paris, 1967.
2. IONESCU L. C. — Leziuni fracturare osteccartilagincase ale caselor diafizare la copii, Teză de dizertație, I. M. Timișoara, 1972.
3. OMBRÉDANNE L. — Precis clinique et opératoire de chirurgie infantile, Ed. Masson, Paris, 1944.
4. RĂDULESCU AL. D. — Fracturi și luxații, Ed. de stat, București, 1952.
5. WATSON-JONES sir R. — Fractures and Joint Injuries, Ed. F. S. Livingstone, Edinburg — Londra, IV, 1967.

Scanned with OKEN Scanner

Capitolul 6

COMPLICAȚIILE IMEDIATE ALE FRACTURILOR OASELOR DIAFIZARE ALE MEMBRELOR

L. C. Ionescu, C. A. Ionescu

Leziunile vasculare nedescoperite la timp și netratate, dacă nu duc la gangrena extremității și la amputație, pot să determine apariția unui sindrom de retracție musculară ischemică, infirmitate care în definitiv, este egală cu amputația (R. WATSON-JONES, 1967).

Intervenția de urgență pentru o fractură deschisă este mai imperioasă, decît cea pentru o apendicită acută (M. FÈVRE, 1967).

Cu ocazia prezentării unui traumatism musculo-scheletal, sau a examinării primare a unei fracturi, nu trebuie să se omită faptul, că există și posibilitatea de asociere a unor leziuni importante ale părților moi, vase, nervi, mușchi.

De principiu, tratamentul unei fracturi reprezintă o urgență. În cazul leziunilor asociate, vasculare, nervoase, musculare, cutanate, precum și în fracturile deschise, această urgență devine imperativă.

6.1. COMPLICAȚIILE VASCULARE

6.1.1. SINDROMUL ACUT DE ISCHEMIE ARTERIALĂ PERIFERICĂ

În general, leziunile vasculare care pot să se asocieze fracturilor, contuzii, plăgi sau rupturi, se întîlnesc rar în traumatologia infantilă. Dar, atunci cînd există, ele devin leziuni de prognostic foarte sever : complicațiile vasculare pun în joc vitalitatea membrului traumatizat (34).

În traumatologia civilă a adultului, numărul leziunilor vasculare s-a mărit în ultimul timp, datorită atît creșterii și gravității accidentelor de cir-

culație, precum și în urma parfecționării mijloacelor de diagnostic, care reușesc să deceleze leziuni cu simptomatologie atenuată, leziuni care altădată treceau neobservate și erau recunoscute numai în stadiul de sechelă (LENA și D' ALLAINES), (17)). Astfel în 1971, MAYEUX și colaboratorii comunică 64 cazuri de traumatisme ale vaselor mari ale membrelor (18), iar B. AHBOUTE raportează 59 cazuri (1).

6.1.1.1. Etiologie. Anatomie patologică

Pot să se întîlnească toate leziunile posibile: simplul hematom, care cînd este voluminos, poate să determine o compresiune asupra căilor vasculonervoase corespunzătoare, cu toate consecințele ei; contuzia simplă arterială, însoțită de spasm al segmentului arterial distal; compresiunea arterială directă printr-un fragment osos, cu întrerupere totală sau parțială a circulației arteriale; sau, ruptura incompletă sau completă a arterei, (ruptura completă cu hematom pulsatil, sau ruptura de intimă cu tromboză arterială secundară). Spasmul arterial reflex mai poate să fie generat și de stînjenirea circulației de întoarcere din rețeaua venoasă satelită (edem important, hematom progresiv, ghips constrictiv). În acest caz, punctul de plecare al reflexului arterial ar porni din peretele venos (26).

După MAYEUX (18), leziunile arteriale pot să fie întîlnite în fază acută, rupturi totale sau parțiale, plăgi unice sau multiple, dilacerări, rupturi subadventiciale, decolări ale intimei, smulgeri ale unei colaterale, uneori sub forma leziunilor cu focare multiple, sau în stadiul de sechelă (tromboză secundară, anevrism fals sau fistulă arterio-venoasă).

Leziunile vasculare se întîlnesc mai frecvent în două tipuri de fracturi specifice copilului: în fractura transversală supracondiliană a humerusului, în care capătul fragmentului fracturar proximal, atunci cînd se dislocă inferior și intern, poate să lezeze artera humerală la nivelul plicii cotului; și în leziunile fracturare supracondiliene femurale (fractura transversală, sau decolarea epifizei inferioare, în care fragmentul fracturar epifizar, basculat posterior, poate să lezeze artera femurală în spațiul popliteu) (17).

6.1.1.2. Studiu clinic și radiologic

În prezența leziunilor vasculare pot să apară semne de ischemie mai mult sau mai puțin evidente: dispariția pulsului periferic, apariția unui hematom progresiv, anestezia extremității și absența mișcării degetelor, toate semne de alarmă, care urgentează reducerea unor fracturi, sau determină explorarea operatorie a pachetului vasculo-nervos corespunzător. Prin urmare, ischemia poate să se prezinte sub formă acută evidentă și masivă, dar și sub o formă subacută, sau minoră, care face ca diagnosticul să devină dificil.

Hematomul voluminos, uneori pulsatil, asociat ischemiei, devine un simptom valoros. În fracturile deschise, leziunea arterială poate să fie relevată printr-o hemoragie externă importantă.

Scanned with OKEN Scanner

Deoarece unii copii politraumatizaţi, comoţionaţi, pot să fie aduşi în stare de inconştienţă, sau în stare de şoc, cu leziuni osoase multiple, sau cu un sindrom de ischemie periferică tranzitorie, angiografia complementară pentru diagnostic trebuie să se efectueze sistematic (1), (18), (34). În cazurile în care diagnosticul clinic este evident, angiografia este utilă, pentru ca să se precizeze sediul exact al leziunii arteriale şi pentru ca să se determine tipul intervenţiei chirurgicale.

6.1.1.3. Tratament (2), (12), (23), (24), (27), (29), (34)

În cazul compresiunilor prin garrot intern, devine necesară simpla aponevrotomie şi reducerea sîngerîndă a fragmentelor fracturare.

Alteori, ischemia poate să retrocedeze în urma îndepărtării unui factor de compresiune directă, cum ar fi capătul unui fragment osos fracturar.

În sfîrşit, intervenţia chirurgicală poate să ducă la simpatectomia periarterială, la ligatura unor colaterale, sau la simplă sutură a unui vas.

Ruptura unei artere necesită ligatura. Dar, ruptura unei artere, unde nu există posibilitatea de compensaţie a circulaţiei prin colaterale, cum ar fi cazul arterei poplitee, tratată prin simplă ligatură, duce la gangrena extremităţii şi la amputaţie. De aceea, în cazul leziunilor arteriale care presupun o ineficienţă a supleanţei circulaţiei colaterale, se impune rezecţia unui segment vascular şi restabilirea continuităţii, fie prin sutură cap la cap, fie prin grefă venoasă sau cu proteză sintetică (27).

În sfîrşit, uneori devine necesară operaţia pentru arteriotomie, trombectomie şi fixare a endarterei (12).

Cu ocazia executării intervenţiei pentru explorarea vaselor, se va trata şi fractura (osteosinteză prin simplă reducere sîngerîndă sau cu mijloace de fixare internă).

După reducerea unei fracturi, trebuie să se controleze existenţa şi calitatea pulsului periferic. În absenţa pulsului, dacă se bănuieşte un spasm arterial, poate să se recurgă, fie la infiltrarea periarterială, fie la injecţia intraarterială cu soluţie de novocaină, proximal de focarul de fractură (34). Dar, după H. AHBOUTE (1), folosirea vasodilatatoarelor periferice nu ar fi indicată, deoarece ele conferă numai o securitate falsă şi duc la pierderea timpului util pentru executarea intervenţiei chirurgicale operatorii, iar în lumina ultimelor cercetări, devine foarte important să se deceleze leziunile vasculare cele mai discrete, prin arteriografie. Orice caz suspect necesită o explorare chirurgicală operatorie, iar arteriografia poate să se execute atît per, cît şi postoperator. Dată fiind variabilitatea semnelor clinice, arteriografia capătă o importanţă deosebită, pentru ca intervenţia chirurgicală operatorie să poată să fie executată în timp util şi să ducă la satisfacţii.

Heparinoterapia postoperatorie devine indispensabilă.

Cura judicioasă a unei fracturi deschise şi antibioterapia previn fenomenele infecţioase, care pot să compromită rezultatul operator.

În faţa unui bolnav şocat, cu deficit circulator general, tratamentul reanimator capătă o importanţă deosebită (6), (7), (21).

Scanned with OKEN Scanner

In sindroamele de strivire, generatoare de complicaţii metabolice se ridică problema necesităţii instituirii epuraţiei renale sau a executării unei amputaţii precoce (34).

6.1.2. SINDROMUL CRONIC DE RETRACŢIE MUSCULARĂ PROGRESIVĂ POSTISCHEMICĂ VOLKMANN

6.1.2.1. Fiziopatologie. Anatomie patologică (11), (29), (34)

Nevoile în aport sanguin şi în oxigen ale ţesuturilor nu sînt uniforme. Terminaţiile nervoase, senzitive şi motorii, se degradează după 15—30 minute ischemie şi îşi pierd puterea de conducţie, de unde şi prezenţa precoce a anesteziei unei extremităţi.

Al doilea ţesut foarte sensibil la ischemie este cel muscular, deoarece acest ţesut în mod normal este foarte bine vascularizat. Dar, după o ischemie de 6 ore ţesutul muscular se degradează ireversibil. Deoarece puterea sa de regenerare este limitată, sechestrul muscular va fi înlocuit treptat cu ţesut fibros-elastic retractil, expresia cea mai inferioară a ţesutului conjunctiv, care realizează sindromul de retracţie musculară postischemică tip VOLKMANN (34).

Fig. 82 — Sindrom cronic de retracţie musculară postischiemică Volkmann.

Soarta unui membru traumatizat, după obstrucţie sau stînjenire a vascularizaţiei arteriale, depinde de rapiditatea cu care se restabileşte circulaţia. Peste 6 ore obstrucţie arterială, dacă circulaţia colaterală nu există, se instalează gangrena, dacă circulaţia colaterală există, dar este insuficientă, se dezvoltă sindromul de retracţie musculară postischemică. Odată instalat sindromul VOLKMANN, orice intervenţie pe arteră devine inutilă (fig. 82)

Scanned with OKEN Scanner

Perioada de transformare fibroelastică a mușchilor degradați durează apr oximativ 2 ani. În acest timp, se poate să se recurgă la unele artificii orto pedice pentru evitarea fixării extremității în poziții vicioase exagerate (20). După această perioadă de 2 ani, se efectuează unele operații plastice asupra tendoanelor și asupra scheletului, pentru redarea unei oarecare funcționalități, membrului infirmizat (4), (8), (19), (20).

Din descrierea acestor leziuni, reiese necesitatea și importanța prevenirii și combaterii tulburărilor vasculare acute, în fracturile extremităților: urgența și blîndețea cu care trebuie să fie redusă o fractură, necesitatea unei imobilizări ghipsate lejere, supravegherea circulației periferice după imobilizare, urgența efectuării arteriografiei, precum și a intervențiilor operatorii în cazul prezenței unui sindrom acut de ischemie arterială periferică.

6.2. COMPLICAȚII NERVOASE

În afara leziunilor nervoase determinate de ischemie, mai pot să se întîlnească, în cursul unor fracturi ale oaselor extremităților, unele leziuni nervoase, provocate prin compresiune, prin contuzie sau prin elongație directă a unui trunchi nervos (15), (16), (28), (30), (34).

În fracturile diafizei humerale este periclitat nervul radial. În fracturile articulației cotului, pot să fie afectați deopotrivă nervul median, radial sau cubital. Nervul sciatic popliteu extern poate să fie lezat în fracturile gîtului fibulei.

Trunchiurile nervoase pot să fie secționate, contuzionate sau elongate, printr-un fragment osos fracturar, sau mai rar, printr-un calus exuberant. Leziunea nervoasă se traduce prin instalarea unui sindrom paralitic, cu tulburări de sensibilitate și de motilitate, sau chiar de troficitate.

În cazul unei secțiuni incomplete a unui nerv *(axonotmesis)* cu pierderea temporară sau relativă a conductibilității, sau în cazul unei simple contuzii a unui nerv *(neurapraxia)* care se traduce clinic prin prezența unor senzații subiective, ca furnicături și amorțeli ale extremității, vindecarea poate să se producă spontan, în primul caz lent, deoarece leziunea presupune o degenerescență valeriană a cilindracșilor secționați, iar în cel de-al doilea caz mai repede, în 1—2 săptămîni.

În eventualitatea foarte rară a secționării complete a unui nerv *(neurotmesis)* se va instala o paralizie și o anestezie definitivă a extremității.

Leziunile nervoase periferice ale membrelor sînt ușor de recunoscut, după unele atitudini paralitice caracteristice și după existența zonelor corespunzătoare de anestezie.

Reducerea precoce a unui fragment fracturat îndepărtează factorul compresiune asupra unui nerv contuzionat.

O intervenție chirurgicală precoce urmărește îndepărtarea interpoziției de țesuturi dintre capetele unui nerv secționat și sutura primitivă a nervului.

Restabilirea tardivă a continuității unui trunchi nervos este o intervenție de domeniul specialității neurochirurgicale.

Scanned with OKEN Scanner

Existența unei paralizii primitive de radial, în cazul unei fracturi obstetricale de humerus, nu trebuie să fie prea neliniștitoare. În general mișcările extremității reapar în 3—4 săptămîni. În schimb paralizia secundară a nervului radial, prin înglobarea într-un calus voluminos, posibilitate rară, care se întîlnește totuși la copii, impune intervenția operatorie (10), (22).

Timpul de vindecare al unui nerv contuzionat sau secționat și operat, ține și de vitalitatea nervului. Cel mai rezistent și cu vitalitatea cea mai mare este nervul radial, cel mai puțin rezistent și cu puterea de regenerare cea mai scăzută este sciaticul popliteu extern.

6.3. LEZIUNI MUSCULARE

La nivelul unui focar de fractură sînt prezente și leziuni mai mult sau mai puțin importante ale musculaturii adiacente. Leziunile musculare sînt mai importante în special în fracturile produse prin traumatisme directe.

Interpoziția țesutului muscular între fragmentele fracturare impune intervenția operatorie pentru osteosinteză. Această complicație se observă mai frecvent în fracturile diafizare ale femurului și în unele fracturi ale oaselor antebrațului.

În fracturile deschise, atriția importantă a musculaturii constituie un teren propice pentru dezvoltarea infecției.

6.4. LEZIUNILE CUTANATE

Tegumentele subțiri ale copilului, întinse pe un fragment osos, sau compresate între două fragmente fracturare, pot să se perforeze cu ușurință, sau pot să se escarifice, să deschidă focarul de fractură și să îl expună infecției.

Două tipuri de fracturi, întîlnite la copii, expun în general la leziuni cutanate, imediate sau secundare: fractura transversală supracondiliană humerală, în care tegumentul subțire al plicii cotului este întins sau contuzionat pe capătul ascuțit, tăios, al fragmentului fracturar proximal și fractura oblică a diafizei tibiale, în care capetele osoase ascuțite sînt situate superficial, sub un tegument puțin mobil.

În fața acestor complicații, pe lîngă indicația de reducere imediată a fracturii, devine necesară și supravegherea atentă, ulterioară, a vitalității tegumentelor contuzionate, pentru ca să se observe apariția eventualelor escare.

6.5. FRACTURILE DESCHISE

O fractură deschisă se produce în urma distrugerii părților moi adiacente leziunii osoase, prin care fragmentele fracturare devin expuse mediului extern. Fractura deschisă este o complicație gravă (6), (13), (25), (31), (32).

Scanned with OKEN Scanner

O fractură deschisă este de la început inoculată cu germeni patogeni. Dar, deşi este contaminată, din punct de vedere chirurgical, ea nu se consideră infectată decît după 6 ore. Constituirea infecţiei poate să ducă la supuraţii ale părţilor moi şi la supuraţii osoase: abcese, flegmoane, osteite, osteomielite şi artrite supurate.

Supuraţia unui os fracturat prelungeşte timpul de vindecare de la 1—2 luni pînă la 1—2 ani, uneori pentru întreaga viaţă, abstrăgînd de sechelele pe care le lasă atît la nivelul membrului afectat, cît şi asupra întregului organism. În cazul declanşării osteomielitei fracturare, consolidarea unei fracturi nu mai poate să aibe loc. Sechestrele, abcesele tubulare, fistulele şi pseudartroza, necesită intervenţii chirurgicale repetate (fig. 83). Infecţia unei fracturi deschise poate să ducă la amputaţia unui membru, uneori chiar la moarte.

Fig. 83 — Radiografia humerusului de faţă. Osteomielită postfracturară.

La copii, cele mai multe fracturi deschise, sînt cele ale tibiei, ale oaselor antebraţului şi ale metafizei distale a humerusului.

Caracteristicile fracturilor deschise la copii sînt: rapiditatea cu care ele se infectează şi uşurinţa cu care se vindecă şi se consolidează, în cazul aplicării unui tratament judicios.

S-a constatat că leziunea musculară se infectează mult mai uşor. Osul se infectează secundar de la supuraţia musculară, de unde şi importanţa tratamentului chirurgical al leziunilor de părţi moi.

De aceea, tratamentul chirurgical operator va avea în vedere mai întîi leziunile părţilor moi, tegument şi muşchi, care domină prognosticul vital local şi prognosticul general şi numai secundar va ataca fractura, care condiţionează prognosticul funcţional.

Tratamentul cu antibiotice, în cazul unei fracturi deschise, nu va aştepta intervenţia chirurgicală, ci va fi instituit de la prezentarea bolnavului în serviciu.

În prezenţa unei plăgi mari cutanate, cu leziuni musculare întinse, în timpul aseptizării tegumentelor cu antiseptice, nu trebuie să se atingă ţesuturile moi subjacente sau osul, care traversează plaga. Ţesuturile deschise se vor spăla numai cu ser fiziologic călduţ. După excizia marginilor contuze ale plăgii, se vor schimba mănuşile şi instrumentarul şi se va lărgi plaga cutanată, la cerere. Se va proceda din nou la antisepsia tegumentelor

Scanned with OKEN Scanner

și la spălarea țesuturilor deschise cu ser fiziologic călduț. Apoi se vor exciza și se vor îndepărta atît fibrele musculare interpuse sau devitalizate, cît și cheagurile. Cu cureta se va degaja ușor extremitatea osului exteriorizat. Dacă extremitatea osului este foarte murdară, devine indicată rezecția ei, cu pensa ciupitoare, rezecție care va fi însă economicoasă. Echilele mici, libere, trebuie să fie îndepărtate. În schimb, eschilele mari, sau fragmentele cuneiforme, aderente la periost, se vor conserva. Se va respecta la maximum periostul. În majoritatea cazurilor, nu este nevoie de osteosinteză cu fixare internă, ci numai de o reducere corectă și îndințare a fragmentelor fracturare. Eventual, coaptarea va fi asigurată de un fir de catgut, fie chiar numai relativ. În plagă pot să se aplice antibiotice, nu însă sulfamide.

Ideal ar fi ca focarul de fractură, după toaleta corectă a plăgii, să fie acoperit cu tegument, prin alunecarea unui lambou cutanat de vecinătate, asociat cu drenaj aspirativ la distanță de focar. Cum însă, o fractură deschisă poate să fie infectată și cu germeni anaerobi, dat fiind pericolul apariției gangrenei gazoase, sau a unor abcese gangrenoase, este bine ca plaga să fie lăsată parțial deschisă. La copii, sub protecție de antibiotice, plaga în aceste condiții granulează extrem de repede, iar o lipsă de substanță cutanată poate să fie grefată și ulterior.

Nici în cazul unei fracturi deschise cu orificiu punctiform, abținerea de la intervenția operatorie nu este justificată sub nici un motiv : indiferent dacă plaga este recentă, aparent curată, fără leziuni musculare sau vasculare vizibile și fără hematom, indiferent că s-a recurs de la început la tratamentul general de acoperire cu antibiotice, trebuie să se opereze de urgență, iar sutura primară a tegumentelor lezate nu este indicată, iar dacă se va executa parțial; se va face numai sub protecția unui drenaj aspirativ controlat; plaga se va controla des.

După operație; dacă plaga a fost lăsată deschisă, se acoperă cu un pansament simplu neocluziv, iar segmentul de membru traumatizat se plasează pe o atelă ghipsată simplă, pentru ca în acest fel evoluția plăgii să poată să se urmărească timp de cîteva zile.

Ulterior se poate să se aplice un aparat ghipsat, circular, complet închis (34), față de aparatul ghipsat cu fereastră sau în ansă. În acest caz plaga se vindecă sub aparatul ghipsat închis, tratament preconizat de ORR. Pentru confecționarea aparatului ghipsat complet închis, după ,metoda ORR, se poate să se recurgă la rețeta ghipsului aseptic, după CUNEO (5 părți formol 40% la 100 părți apă).

În fracturile deschise, la care se așteaptă mai întîi vindecarea tegumentelor și unde se prevede necesitatea unei osteosinteze secundare plaga se va trata tot deschis. Se va lăsa membrul pe o gutieră simplă, dar cu tracțiune transscheletică pe broșă. În acest caz unde se prevede o extensie transscheletică prelungită, este bine să se ofere broșei un sprijin solid pe o corticală osoasă compactă. Pansamentele pot să se facă cu comprese îmbibate într-o soluție de antibiotice (exemplu : cloramfenicol 0,5%). Unii chirurgi recomandă perfuzii *goutte à goutte* în focar, cu soluție de antibiotice și prelevare repetată de secreție din plagă, pentru cultură. Pentru ca antibioterapia să nu fie empirică și pentru ca de la început să se aplice o terapie țintită este

Scanned with OKEN Scanner

bine ca antibioterapia să fie orientată de antibiogramă. De aceea, încă din timpul operației inițiale se vor face recoltări de secreții, iar pe parcurs aceste recoltări se vor repeta.

Fracturile deschise devin deosebit de grave la pacienții aflați în stare de șoc sau comă, la care nu se poate să se efectueze cura operatorie a plăgii în primele ore.

Copiii fac mai ușor față unei plăgi lăsată deschisă sau parțial deschisă. La cazurile la care am adoptat această atitudine granulația plăgii s-a produs foarte repede, iar vindecarea fracturii a decurs în timpul obișnuit al vindecării unei fracturi închise. Important este ca toaleta operatorie a plăgii să se efectueze cît mai curînd de la accident, chiar în cazurile cu deschideri punctiforme.

Am văzut doi copii, proveniți din alte servicii, cu fracturi diafizare ale oaselor antebrațului, deschise punctiform, care au fost neglijate din punct de vedere al operației și care au dus la dezvoltarea gangrenei gazoase, pentru care a fost necesar să se procedeze la dezarticularea scapulo-humerală într-un caz, iar în celălalt caz la amputația brațului. De asemenea, într-un alt serviciu de adulți am văzut o gangrenă gazoasă dezvoltată după o fractură deschisă, operată de gambă, care a necesitat amputația din 1/2 mijlocie a coapsei.

Aceste catastrofe ne fac să fim foarte prevăzători în ceea ce privește modul de executare al toaletei primare și față de eventualitatea închiderii operatorii a unui focar de fractură deschisă.

Cu toate acestea, ca și în ortopedia adultului, majoritatea autorilor nu au căzut de acord asupra a două puncte de vedere: închiderea plăgii cutanate și osteosinteza, deși în ceea ce privește explorarea unei fracturi deschise, punctiform sau larg, în antibioterapia generală sau locală, în seroterapia antitetanică și antigangrenoasă, nu mai există divergențe.

În deschiderile punctiforme, dinăuntru-în afară, majoritatea autorilor sînt pentru închiderea plăgii (ECONOMU, 1958; AL. VARNA, 1965; D. VEREANU, 1973; N. GORUN și O TROIANESCU, 1979 (9), (13), (31), (32)); împotriva închiderii se pronunță COSĂCESCU, 1948; FÈVRE, 1967; de aceeași părere sîntem și noi (4), (10), (15)).

În ceea ce privește osteosinteza, în favoarea practicării ei este numai AL. VARNA, N. GORUN și O. TROIANESCU (13), (31); noi sîntem partizanii osteosintezei primare in condiții de execuție ireproșabilă (15).

În deschiderile largi produse prin agenți traumatici care acționează dinafară înăuntru, în legătură cu închiderea plăgilor părerile sînt de asemenea împărțite. D. VEREANU, N. GORUN și O. TROIANESCU sînt eclectici (13), (32); ECONOMU și Al. VARNA recomandă închiderea (9), (31); COSĂCESCU și FÈVRE se pronunță împotriva închiderii (5), (10).

În ceea ce privește osteosinteza primară în deschiderile largi, D. VEREANU, N. GORUN, O. TROIANESCU și Al. VARNA sînt pentru osteosinteză (13), (31), (32), iar ECONOMU, COSĂCESCU și FÈVRE nu o recomandă (4), (9), (10).

Față de aceste puncte de vedere contradictorii, uneori prea rezervate, alteori prea îndrăznețe, căutăm să conchidem discuția cu următoarea concluzie: nu este o greșeală să se practice osteosinteza primară într-o fractură deschisă recent, dar este foarte periculos să se închidă complet tegumentul contuzionat (15).

BIBLIOGRAFIE

1. AHBOUTE B. — Contribution a l'étude des traumatismes arterielles recents des membres, Thèse, Marseille, La Presse Méd., 1971, 79, 33.

2. CHAUZAC M., JUNG F. — Contusion de l'artère humèrale. Spasme vasculaire. Syndrom de VOLKMANN., *Rev. de Chir. Orthop.*, 1946, 32, 5, 241.

Scanned with OKEN Scanner

3. CORMIER J. M., DEVIN R. — Traitement des oblitérations artericlles aigues des membres, *J. Chir.*, 1960, 98, 1—2, 101.
4. COSĂCESCU A. — La résection diaphisaire des os de l'avantbras dans le syndrome de Volkmann, *J. Chir.*, 1940, 56, 1.
5. COSĂCESCU A. — Afecțiuni osoase, Ed. Welther, Sibiu, 1948.
6. DANICICO I. și colab. — Considerații asupra fracturilor deschise în legătură cu urgențele din Clinica I Chirurgicală Timișoara, Tim. Med., 1956, 1, 3—4, 381—383.
7. DANICICO I. — Politraumatizații, diagnostic și conduită terapeutică, Tim. Med., 1966, 11, 2, 135.
8. DECOULX P., RAZEMON J. P., VENDEVEL P. — Traitement des sequelles du syndrome de Volkmann., *Rév. Chir. d'Orthop.*, 1972, 58, 2, 111—122.
9. ECONOMU Th. — Traumatologie infantilă, Ed. Medicală, București, 1958.
10. FÈVRE M. — Chirurgie infantile et ortopédie, Ed. Flammarion, Paris, 1967.
11. FONTAINE R., KUNLIN J. — Contribution a l'etude de syndrome de Volkmann de cause vasculaire. Son traitement prophilactique ou abortif par l'interventicn immediate ou précoce sur l'artère lesée, *J. Chir.*, 1936, 48, 2, 161—172.
12. GAUBERT J. — Un syndrome de Volkmann traité par trombectomie de l'artère humerale, *Rév. Chir. Orthop.*, 1961, 47, 1, 104.
13. GORUN N., TROIANESCU O. — Fractura deschisă, Ed. Medicală, București, 1979.
14. IMBERT R., AHBOUTE B., DI MARIUS V., TOURNIGAND P. — A propos des traumatismes arterielles récents des membres, *Mem. Acad. Chir.*, 1971, 97, 8, 518.
15. IONESCU L. C. — Leziuni fracturare osteocartilaginoase ale oaselor diafizare la copii, Teză de dizertație, I. M. Timișoara, 1972.
16. KREINDLER A., PRUSKAUER-APOSTOL B. — Neurologie infantilă, Ed. Medicală, București, 1963.
17. LENA A., D'ALLAINES Cl. — Complications artérielles des traumatismes fermées des membres, *J. Chir.*, 1963, 86, 5, 197.
18. MAYEUX C. et colab. — 64 cas des traumatismes des gros troncs vasculaires de membres, *J. Chir.*, 1971, 101, 5—6, 543.
19. MASSABOAU G. — Un cas de rétraction isquemique traité par l'appareil à torniquet modifié, *Rev. d'Orthop.*, 1925, 21, 1, 57—63.
20. MASSABOAU G. — Le redressement progressif intégral de l'attitude vicieuse dans le syndrome de Volkmann, *Rev. d'Orthop.*, 1932, 19, 3, 239—259.
21. NICULESCU GH., BACIU D., DANCIULOIU AL., SAVU ST., DIACONESCU S. — Politraumatismele membrelor în condiții de catastrofe, București, 1982.
22. OMBRÉDANNE L. — Précis clinique et opératoire de chirurgie infantile, Ed. Masson, Paris, 1944.
23. PATEL J., CORMIER J. M., FLORENT J. — Les problèmes de therapéutique de lésions artérielles et ostéoarticulaires traumatiques des membres, *J. Chir.*, 1967, 93, 2, 145.
24. PETIT P., DOBOUSSET J., LERIQUE J. — A propos du traitement préventif du syndrome de Volkmann, *Rev. Chir. Orthop.*, 1969, 55, 8, 763.
25. RĂDULESCU AL. D. — Fracturi și luxații, Ed. de stat, București, 1952.
26. RĂDULESCU P., IONESCU L. C., STĂNESCU R. — Cercetări asupra relațiilor vasomotorii veno-arteriale (reflexul veno-arterial), Tim. Med., 1957, 2, 3, 317—325.
27. RIQUNAULT D., MOINE D. — Suture artérielle humérale par fracture et luxation du coude. Restauration vasculaire primitive, *Rév. de Chir. Orthop.*, 1972, 57, 2, 155—158.
28. SOFLETEA AL. — Neurclogie clinică, Ed. Medicală, București, 1967.
29. SALMON M. — La pathogénie et prophilaxie du syndrcme de Volkmann, *Rév. Chir. Orthop.*, 1957, 43, 1, 3.
30. SORRELL E., SORRELL D. — Les lésions nerveusse dans les fractures fermées récente de l'extrémité inférieure de l'humerus, *Rév. Chir. Orthop.*, 1938, 25, 6, 609.
31. VARNA AL. — Chirurgie infantilă și ortopedie, Ed. Didactică și Pedagogică, București, 1976.
32. VEREANU D., SOCOLESCU M., STEINBACH T. — Chirurgie infantilă de urgență, Ed. Medicală, București, 1958.
33. VEREANU D. — Chirurgie și ortopedie infantilă, Ed. Medicală, București, 1973.
34. WATSON-JONES sir R. — Fractures and Jcint Injuries, Ed. F. S. Livingstone, Edinburg — Londra, IV, 1967.
35. WHOLE, M. H., BOCHER J. — Angiography in musculoscheletal trauma, *Surg. Ginec. Obstr.*, 1967, 125, 4, 730.

Scanned with OKEN Scanner

Scanned with OKEN Scanner

Capitolul 7

FRECVENȚA CLINICĂ A FRACTURILOR OASELOR DIAFIZARE ALE MEMRELOR LA COPII

L. C. Ionescu, Marioara Conda

Procentul fracturilor între leziunile traumatice este destul de important, dar greu de arătat exact numeric, din cauză că o bună parte din traumatisme nu sînt înregistrate (COSĂCESCU, 1948).

Numărul copiilor îngrijiți pentru traumatisme osteoarticulare este în continuă creștere. Dacă în perioada 1950—1954 au fost internate 2 134 de asemenea cazuri, în intervalul 1965—1969 numărul lor a ajuns la 4 003, ceea ce reprezintă cu 87% mai mulți copii internați, după un interval de timp de 15 ani (DUMITRU VEREANU, 1973).

Această realitate evidentă confirmată de lucrările lui DUMITRU VEREANU a fost observată și de noi.

În 1958, pe o statistică inițială urmărită timp de 5 ani (1950—1954), VEREANU D., SOCOLESCU M. și STEINBACH T. au adunat 1 713 fracturi observate în clinică (74% din toate leziunile traumatice) și au dat următoarea frecvență (7):

Antebraț	358	21,0%
Cot	288	16,8%
Femur	281	16,4%
Tibia	200	11,7%
Humerus	163	9,5%
Claviculă	142	8,2%
Radius	109	6,3%
Gambă	65	3,8%
Ulna	36	2,1%
Fibulă	17	1,0%
Oase mici, bazin, coaste	54	3,2%

În ceea ce privește decolările epifizare traumatice, 64 cazuri (3%), acestea au fost apreciate la :

Humerus	43%
Radius	31%
Tibia	12%
Femur	8%
Fibula	4%
Ulna	2%

DUMITRU VEREANU revine, în 1973, cu o statistică urmărită tot timp de 5 ani (1965—1969) și raportează 3 308 fracturi ale membrelor (82,7% din totalul leziunilor traumatice observate în clinică), cu următoarea frecvență (8) :

Cot	787	23,8%
Antebraț	636	19,0%
Femur	529	16,0%
Humerus	349	10,6%
Gambă	226	6,9%
Radius	203	6,1%
Tibia	171	5,2%
Claviculă	120	3,7%
Oase mici	113	3,4%
Bazin	94	2,8%
Ulna	41	1,3%
Fibula	39	1,2%

În ceea ce privește decolările epifizare, citează 43 cazuri decolări epifizare pure (1,1%), care au interesat mai frecvent humerusul, radiusul, tibia și femurul.

În 1958, ECONOMU (Iași) pe o statistică urmărită timp de 7 ani (1949—1955), tot în clinică, din 5 253 cazuri de leziuni traumatice, remarcă existența leziunilor fracturare ale oaselor la copii în 2 369 cazuri (45,10%), repartizate asupra scheletului după cum urmează (2) :

Oasele antebrațului	640	27,02%
Humerus	501	21,15%
Oasele gambei	401	16,93%
Femur	267	11,27%
Claviculă	263	11,10%
Oasele mîinii	160	6,75%
Craniu	70	2,95%
Oasele piciorului	41	1,73%
Oasele bazinului	17	0,72%
Coloana vertebrală	9	0,38%

Comparativ cu aceste clasificări pe elemente ale scheletului, sîntem în măsură să raportăm următoarele date (tabelul 2) :

Radius	16 830	45,4%
Ambele oase ale antebrațului	6 003	16,23%
Humerus	4 656	12,59%
Ulna	3 203	8,66%
Clavicula	1 684	4,55%
Tibia	1 275	3,45%
Femur	920	2,49%
Ambele oase ale gambei	551	1,50%
Falange mînă	508	1,37%

Scanned with OKEN Scanner

Metatarsiene	423	1,14%
Metacarpiene	382	1,03%
Fibula	132	0,36%
Bazin	87	0,24%
Carpiene	87	0,24%
Craniu	76	0,20%
Falange picior	72	0,19%
Tarsiene	44	0,12%
Coaste, stern	19	0,05%
Coloană	15	0,04%
Patela	12	0,03%
Scapula	9	0,02%

Noi, în acest studiu statistic, care se referă la o perioadă de timp de 20 ani (1964—1983) și care cuprinde un număr de 36 988 leziuni traumatice fracturare ale scheletului, tratate atît în dispensarul policlinic, precum și în Clinica de chirurgie și ortopedie pediatrică din Timișoara, am observat că fracturile craniului, ale coloanei vertebrale și ale toracelui, precum și fracturile scapulei, ale bazinului sau ale oaselor scurte ale extremităților au fost foarte rare (tabelul 2).

Tabelul 2

Localizarea, frecvența și clasamentul în fracturile osoase la copii 1964—1983

Nr. crt.	*Localizarea leziunilor*	*Total leziuni*	*Frecvență*	
			%	*Clasament*
1	Craniu	76	0,21	XI
2	Coloană	15	0,04	XV
3	Coaste-stern	19	0,05	XIV
4	Scapula	9	0,02	XVII
5	Claviculă	1 684	4,55	IV
6	Humerus	816	2,21	VI
7	Articulație cot	4 520	12,22	II
8	Antebraț	25 356	68,55	I
9	Carpiene	87	0,24	X
10	Metacarpiene	382	1,03	IX
11	Falange mînă	508	1,37	VII
12	Bazin	87	0,24	X
13	Femur	920	2,49	V
14	Patela	12	0,03	XVI
15	Gambă	1 958	5,29	III
16	Tarsiene	44	0,12	XIII
17	Metatarsiene	423	1,14	VIII
18	Falange picior	72	0,19	XII
	TOTAL	36 988	100%	

Scanned with OKEN Scanner

În schimb, leziunile fracturare care au afectat scheletul membrelor au fost frecvente și au interesat în special oasele diafizare (99,06%).

Studiul de față se referă la aceste leziuni (36 639 cazuri). Scheletul membrului superior a fost afectat mult mai frecvent, 33 266 cazuri (90,79%), față de cel al membrului inferior, 3 373 cazuri (9,21%) (fig 84 ; tabelul 3).

Tabelul 3

Localizarea leziunilor fracturare ale oaselor diafizare asupra membrelor

Total leziuni ale oaselor diafizare ale membrelor	*Membrul superior*	*Membrul inferior*
36 639	33 266	3 373
100%	90,79	9,21

În ceea ce privește repartiția leziunilor fracturare asupra segmentelor membrelor, cele mai frecvente fracturi au interesat oasele antebrațului, 69,20% și au fost urmate în ordinea frecvenței de fracturile de gambă, 5,34%, de fracturile de claviculă, 4,60%, de fracturile femurului, 2,51% și de cele ale humerusului, 2,23%.

Pe de altă parte, noi am recurs la o clasificare proprie, pe care o considerăm mai apropiată de realitățile morfo-funcționale ale scheletului. În acest sens, am inclus în leziunile articulației cotului atît fracturile localizate la extremitatea inferioară a humerusului, precum și pe cele ale extremităților superioare ale oaselor antebrațului (tabelul 4).

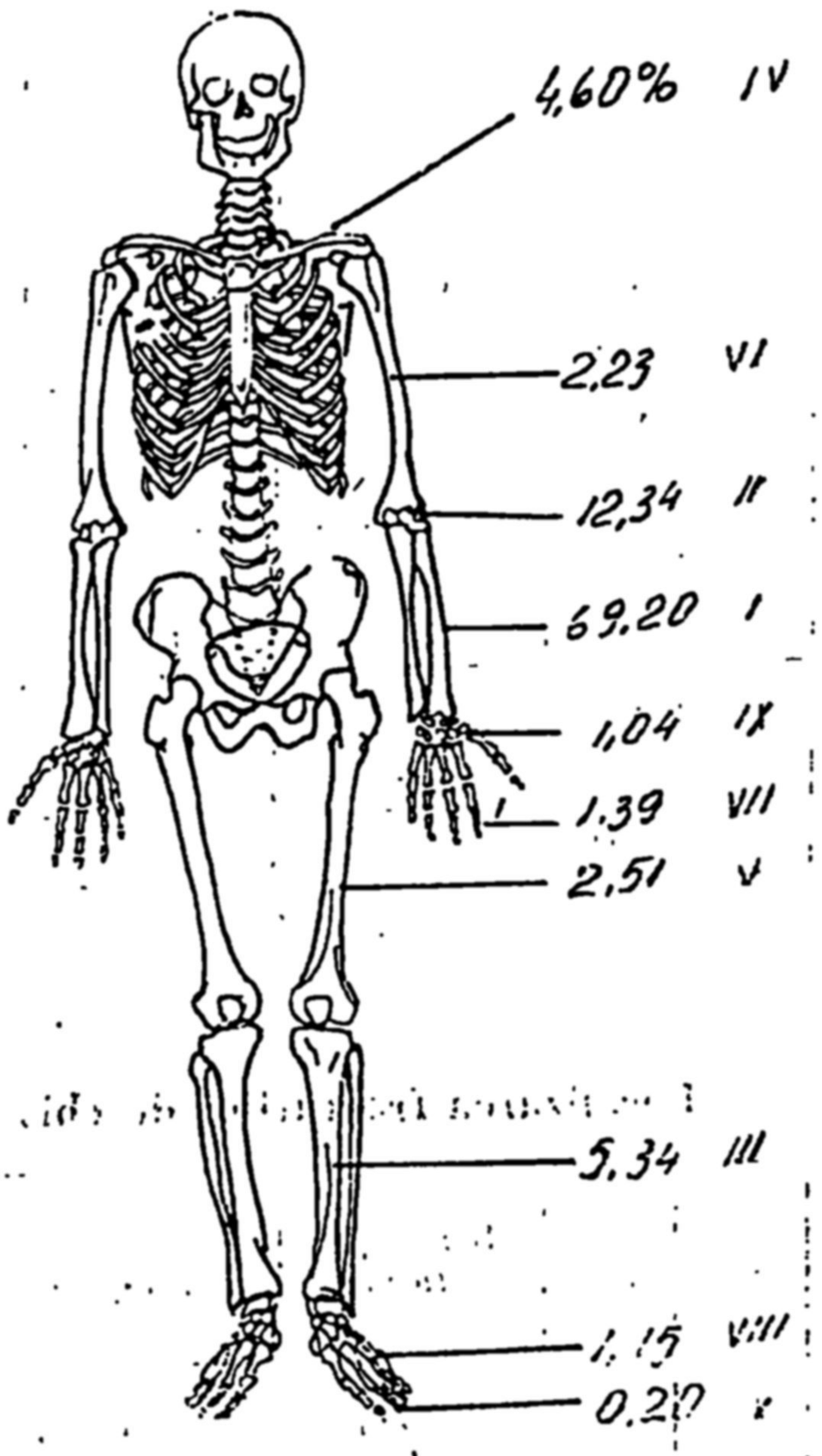

Fig. 84 — Leziunile fracturare ale oaselor diafizare ale membrelor la copii. Procentaj și clasament (Schiță inedită).

Fracturile-decolări epifizare au fost incluse în această statistică și vor fi discutate la fiecare capitol.

Din totalul leziunilor fracturare ale oaselor diafizare ale membrelor, 117 (0,32%) au fost deschise și au interesat, în special, falangele mîinii (26,49%), oasele antebrațului (23,08%), oasele gambei (21,37%), paleta humerală (11,97%), femurul (9,40%), falangele piciorului și humerusul (tabelul 5).

Stările patologice care au furnizat, au favorizat sau au coincis cu leziunile fracturare ale oaselor diafizare ale membrelor, au fost observate în 517 cazuri (1,41%).

Scanned with OKEN Scanner

Tabelul 4

Localizarea, frecvența și modalitățile de tratament în leziunile fracturare ale oaselor diafizare ale membrelor la copii (1964—1983)

Nr. crt.	*Localizarea leziunilor*	*TOTAL*	%	*Modalități de tratament conservator*	%	*Modalități de tratament sîngerînd*	%
1	Claviculă	1 684	4,60	1 671	4,56	13	0,035
2	Humerus	816	2,23	772	2,11	44	0,120
3	Articulație cot	4 520	12,34	4 168	11,38	352	0,961
4	Antebraț	25 356	69,20	25 098	68,50	258	0,70
5	Metacarpiene	382	1,04	377	1,03	5	0,14
6	Falange mînă	508	1,39	467	1,27	41	0,112
7	Femur	920	2,51	664	1,81	256	0,699
8	Gambă	1 958	5,34	1 882	5,14	76	0,207
9	Metatarsiene	423	1,15	422	1,15	1	0,003
10	Falange picior	72	0,20	64	0,17	8	0,022
TOTAL		36 639	100	35 585	97,12	1 054	2,873

Tabelul 5

Localizarea fracturilor deschise asupra scheletului extremităților

Localizare	*Humerus*	*Articulația cotului*		*Oasele antebrațului*					*Metacarpiene*	*Falange mînă*	*Femur*	*Oasele gambei*		*Falange picior*	*Total*
		supracondiliene humerale	epitrohlee humerală	diafizare			1/4 inferioară					ambele oase	tibia		
				Ambele oase	Radius	Ulna	Diafizo-metafizară	Metafizară							
	3	13	1	4	4	3	10	6	1	30	11	12	13	6	117
Total	3	14		27					1	30	11	25		6	117
%	2,56	11,97		23,08					0,85	25,64	9,40	21,37		5,13	100

Scanned with OKEN Scanner

Leziunile asociate sau multiple au fost întîlnite în 345 cazuri (0,94%). În aceste eventualităţi a fost vorba de politraumatisme, mai ales prin accidente de circulaţie.

Leziunile fracturare osoase au fost repartizate pe ani calendaristici în mod progresiv crescînd (tabelul 6 ; graficul 1).

Graficul 1

Repartiţia leziunilor fracturare ale oaselor diafizare ale membrelor pe ani calendaristici (36 639 cazuri)

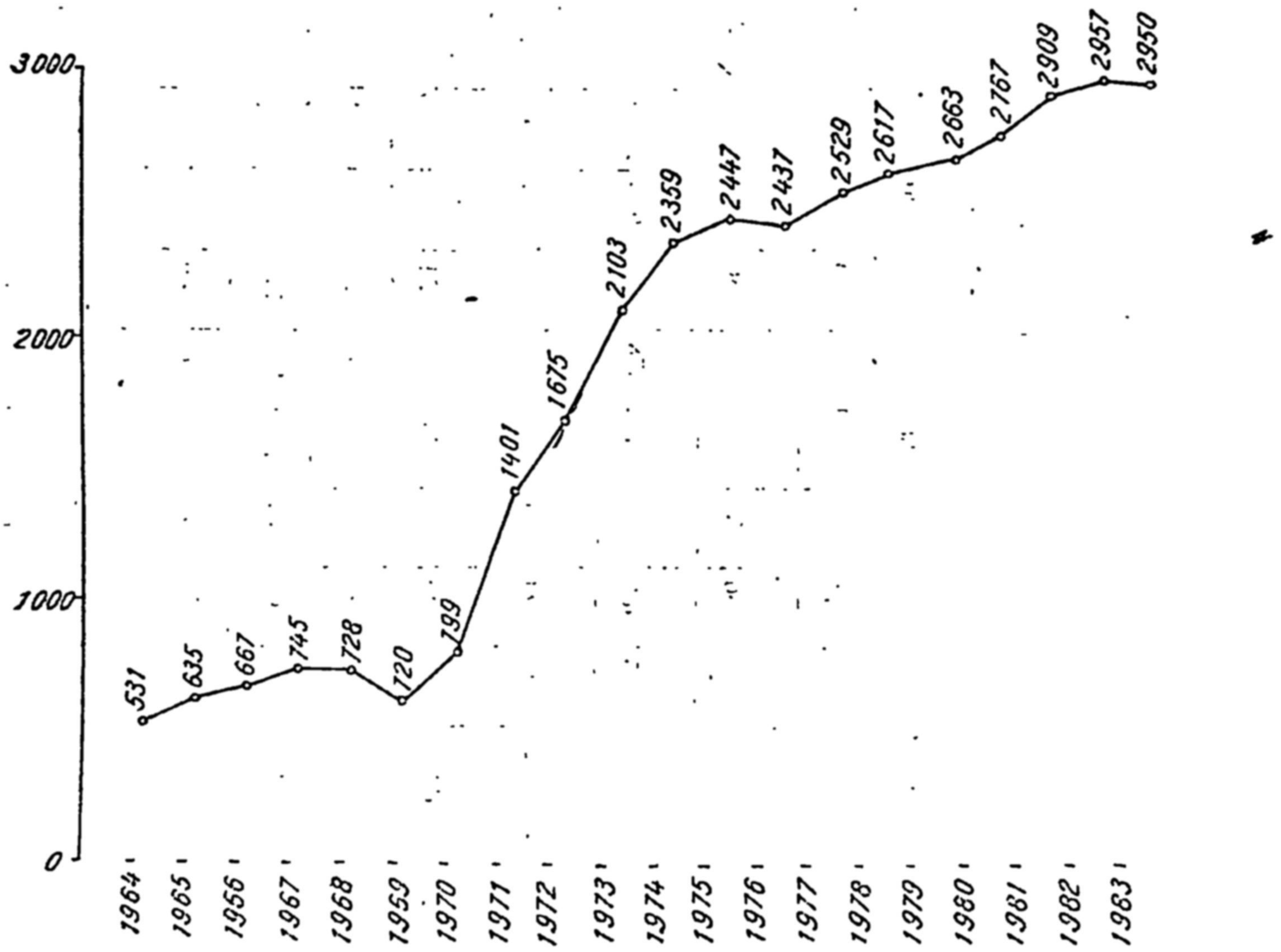

În ceca ce priveşte vîrsta, 264 leziuni au fost întîlnite la noul născut, (0,72%). În aceste leziuni de origine obstetricală a fost vorba de fracturi ale claviculei (81), ale humerusului (54) şi ale femurului (43). Localizări rare de fracturi obstetricale le semnalăm la nivelul oaselor antebraţului, oaselor gambei şi articulaţiei cotului.

La sugar am înregistrat 320 fracturi (0,87%). Dintre acestea, multe au fost leziuni obstetricale prezentate tardiv. La această vîrstă clavicula şi oasele antebraţului au fost atinse cel mai frecvent.

Scanned with OKEN Scanner

Tabelul 6

Repartiția fracturilor oaselor diafizare ale membrelor pe ani calendaristici 1964—1983

Nr. crt.	*Localizarea*	*1964*	*1965*	*1966*	*1967*	*1968*	*1969*	*1970*	*1971*	*1972*	*1973*	*1974*	*1975*	*1976*	*1977*	*1978*	*1979*	*1980*	*1981*	*1982*	*1983*	*TOTAL*
1	Clavicula	33	37	41	36	57	64	81	91	81	72	80	77	87	90	119	111	127	122	135	143	1 684
2	Humerus	30	28	39	46	39	38	35	38	41	40	42	44	50	43	41	43	47	44	42	46	816
3	Articulația cotului	98	120	118	181	157	166	162	153	160	183	192	208	230	265	292	302	323	350	367	493	4 520
4	Oase antebraț	270	335	340	344	339	275	312	893	1 180	1 573	1 818	1 878	1 828	1 903	1 925	1 964	2 003	2 105	2 124	1 947	25356
5	Metacarpiene	2	7	8	10	14	17	23	25	24	21	23	21	20	20	19	19	24	26	27	32	382
6	Falange mînă	10	9	8	18	26	18	35	40	32	43	30	25	21	19	25	27	30	29	31	32	508
7	Femur	32	38	41	40	26	39	40	41	42	47	51	53	57	47	51	53	49	55	51	67	920
8	Oase gambă	49	51	61	53	51	74	80	102	98	101	102	123	119	109	114	112	131	143	138	147	1 958
9	Metatarsiene	5	7	9	16	19	19	26	15	14	19	16	14	20	27	28	27	29	32	40	41	423
10	Falange picior	2	3	2	1	—	10	5	3	3	4	5	4	5	6	3	5	4	3	2	2	72
TOTAL		531	635	667	745	728	720	799	1 401	1 675	2 103	2 359	2 447	2 437	2 529	2 617	2 663	2 767	2 909	2 957	2 950	36 639

Scanned with OKEN Scanner

Tabelul 7

Frecvența fracturilor oaselor diafizare ale membrelor pe ani vîrstă

Localizarea	*0—30 zile*	*30 zile 1 an*	*1*	*2*	*3*	*4*	*5*	*6*	*7*	*8*	*9*	*10*	*11*	*12*	*13*	*14*	*15*	*Total*
Clavicula	81	77	139	130	130	134	90	81	94	81	68	94	90	77	77	125	116	1 684
Humerus	54	33	28	21	34	48	49	47	46	58	60	50	55	68	59	55	51	816
Articulația cotului	5	13	69	197	194	252	266	308	388	386	284	367	351	387	368	383	302	4 520
Oasele antebrațului	44	88	700	1 490	1 406	1 428	1 514	1 738	1 759	1 988	2 116	2 142	2 062	2 035	1 816	1 657	1 373	25 356
Metacarpiene	—	—	—	4	4	8	6	8	20	40	41	36	40	40	45	43	47	382
Falange mînă	—	—	20	25	29	29	28	29	33	35	33	34	37	43	40	48	45	508
Femur	43	71	43	71	57	57	55	56	56	51	52	57	54	52	54	52	39	920
Oase gambă	37	38	72	97	99	95	104	93	105	101	137	150	134	175	178	186	157	1 958
Metatarsiene	—	—	5	20	12	12	29	30	29	33	29	36	31	35	43	33	46	423
Falange picior	—	—	—	—	2	3	3	4	9	5	5	5	6	8	7	7	8	72
TOTAL	264	320	1 076	2 055	1 967	2 066	2 144	2 394	2 539	2 778	2 825	2 971	2 860	2 920	2 687	2 589	2 184	36 639
%	0,72	0,87	2,94	5,61	5,37	5,64	5,85	6,53	6,93	7,58	7,71	8,11	7,81	7,97	7,33	7,07	5,96	100

Scanned with OKEN Scanner

Numărul fracturilor a crescut progresiv, pe ani în vîrstă, pentru ca să devină foarte frecvent între 10 și 12 ani (23,88%). Majoritatea leziunilor au fost repartizate între 5 și 15 ani (78,85%) (tabelul 7 ; graficul 2).

Graficul 2

Frecvența fracturilor oaselor diafizare ale membrelor pe ani vîrstă

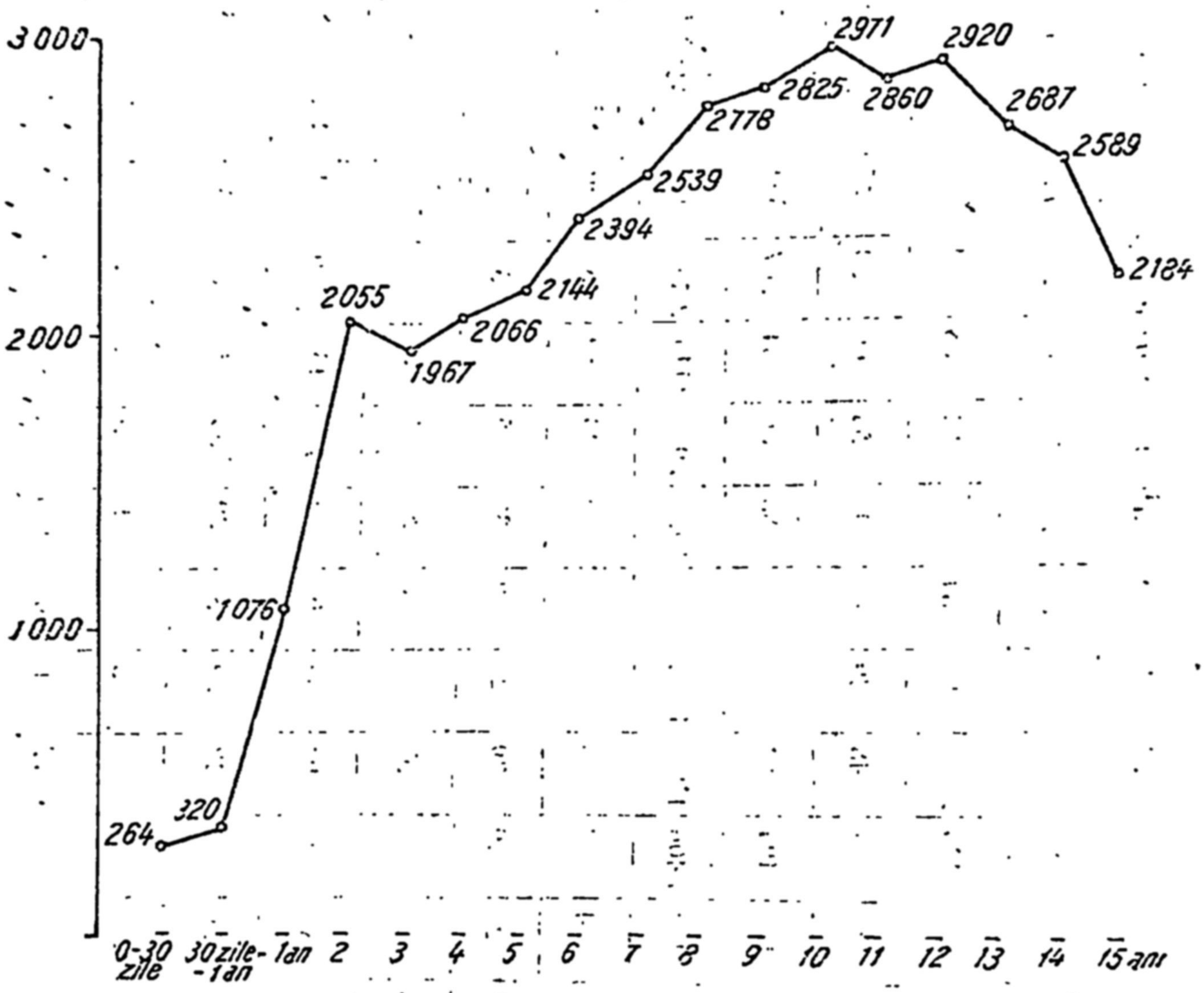

Cele mai multe leziuni fracturare au fost tratate prin mijloace ortopedice externe — 35 585 cazuri (97,12%). Au beneficiat de tratament chirurgical operator numai 1 054 leziuni (2,87%) (tabelele 4, 8 și 9). În majoritatea

Tabelul 8

Frecvența leziunilor fracturare ale oaselor diafizare ale membrelor care au necesitat internare și intervenție. 1 054 leziuni

Nr. leziuni fracturare	*Total bolnavi internați în clinică*	%	*Total intervenții chirurgicale op.*	%
1 054	44 792	2,35	28 760	3,66

Scanned with OKEN Scanner

Tabelul 9

Localizarea fracturilor care au necesitat tratament sîngerînd

An	*Clavicula*	*Humerus*	*Supracondiliană humerală*	*Condil humeral extern*	*Epitrohlee humerală*	*Condil humeral intern*	*Cap radial*	*Gît radial*	*Olecran*	*Total fracturi articulația cot.*	*Antebraț diafizare*	*Antebraț 1/4 inferior*	*Total fracturi antebraț*	*Metacarpiene*	*Falange mînă*	*Femur*	*Gambă*	*Metatarsiene*	*Falange picior*	*Total gen.*
1964	2											1	1		1	4	2			10
1965	2		1	1	1		1			4		1	1			1	1			9
1966			1	1	1		1	2	2	8	1	5	6		1	5				20
1967			1	1	1				1	4	2	3	5		1	4				14
1968			1	2	2	1	2			8	1	5	6		1	3	2			20
1969	1	2	3	6	2			1		12	1	3	4		2	9	2		1	33
1970		1	3	7	1	1	2		1	15	3	1	4		1	9	5		2	37
1971		1	1	4				1		6	4	1	5			6	2		1	21
1972			1	5	2		4		4	16	2	2	4		1	6	2			29
1973	2	1	1	7	1					9	1	3	4			6	8			30
1974		1	5	5	1				3	14	1	5	6	2	3	10	1			37
1975	1	3	19	3	1	2	1		1	27	8	8	16		1	11	1			60
1976		1	9	7	4	1	1			22	13	3	16		1	21	4			65
1977	2	1	8	7	7	1		1		24	12	14	26	1		15	4			73
1978	1	3	9	6	1		4	2	1	23	9	7	16		3	22	4			72
1979	1	5	7	6	3		3			19	4	6	10	1	4	15	3		1	59
1980		6	8	8			2	2		20	9	12	21		1	31	4		1	84
1981	1	4	22	8	5		4		1	40	13	19	32		5	20	10			112
1982		7	17	8	4		5	1		35	12	20	32	1	5	28	14	1	2	125
1983		8	21	10	4	2	5	3	1	46	25	18	43		10	30	7			144
Total	13	44	138	102	41	8	35	13	15	352	121	137	258	5	41	256	76	1	8	1054

Scanned with OKEN Scanner

cazurilor a fost vorba de fracturi localizate la nivelul articulației cotului (352), la nivelul oaselor antebrațului (258) și la nivelul femurului (256) (tabelul 9 ; graficul 3). Dintre acestea 117 fracturi au fost deschise (0,4%).

Scopul principal pe care îl urmărește monografia prezentă este încercarea de codificare a conduitei terapeutice în leziunile fracturare ale oaselor diafizare ale scheletului membrelor la copii.

Graficul 3

Repartiția fracturilor oaselor diafizare ale membrelor tratate sîngerînd pe ani calendaristici

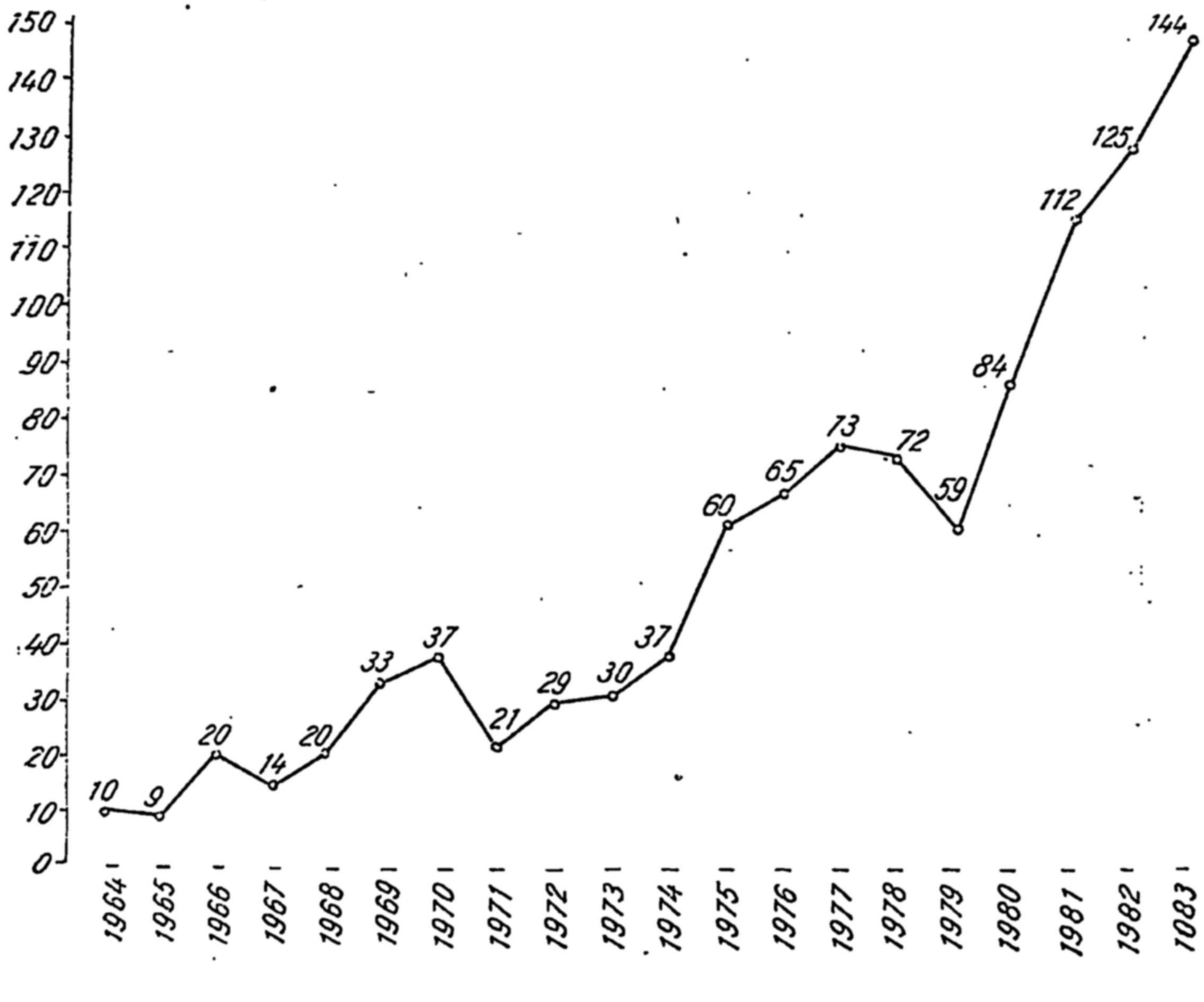

Această codificare care se referă la fiecare tip de leziune fracturară în parte s-a elaborat în lumina datelor clasice și actuale din literatură, a experienței serviciului și a noastră personală și justifică soluțiile pe care le propune cu date de fiziopatologie clinică. În general, punctul nostru de vedere în tratamentul leziunilor fracturare ale oaselor diafizare ale membrelor la copii, este conservator. Dar, atitudinea noastră devine eclectică, în cazul unor fracturi care, prin tipul lor, capătă indicații de tratament chirurgical operator. În aceste cazuri recurgem fără ezitare la acest mod de rezolvare.

Scanned with OKEN Scanner

În general, sîntem adepții tratamentului conservator, în fracturile de claviculă, de humerus și în fracturile oaselor gambei și recurgem la tratamentul operator în unele fracturi ale articulației cotului, ale oaselor antebrațului sau ale femurului, în unele leziuni întîlnite rar și oricum în fracturile deschise.

În cazuistica prezentată, am înregistrat 12 (0,03%) complicații majore, ivite în urma tratamentului operator al fracturilor oaselor membrelor — supurații osoase — 3 (0,008%) și pseudartroze — 9 (0,02%). În cele 3 cazuri de osteomielită fracturară gravă, un caz s-a produs după o fractură deschisă a oaselor antebrațului cu lipsă întinsă de substanță cutanată și cu leziuni importante de părți moi. La celelalte 2 cazuri infecția a apărut după operații pentru osteosinteză de femur, practicate pe tegumente improprii.

Am văzut două cazuri de gangrenă gazoasă a membrului superior, după fracturi deschise ale oaselor antebrațului, cazuri provenite din alte servicii, care au necesitat, într-un caz dezarticularea scapulo-humerală, în celălalt amputația în 1/3 mijlocie a brațului.

De asemenea am văzut două cazuri constituite de sindrom de retracție musculară cronică postischemică, tip VOLKMANN, o dată după o fractură transversală supracondiliană humerală, a 2-a oară după o fractură a antebrațului situată în 1/3 superioară, ambele cazuri transferate din alte servicii.

Complicațiile minore și sechelele pe care le-am remarcat după tratamentul fracturilor oaselor diafizare ale membrelor la copii, sînt semnalate la capitolele respective. Deși numărul complicațiilor majore este de 0,03% (supurații grave și pseudartroze), socotim că el este mare și că trebuie să fie redus la zero. În acest sens, precum și în ceea ce privește combaterea complicațiilor minore și prevenirea sechelelor, monografia de față, prin conținutul ei, caută să își aducă contribuția sa.

BIBLIOGRAFIE

1. COSĂCESCU A .— Afecțiuni osoase, Ed. Welther, Sibiu, 1948.
2. ECONOMU TH. — Traumatologie infantilă, Ed. Medicală, București, 1958.
3. IONESCU L. C. — Leziuni fracturare osteocartilaginoase ale oaselor diafizare la copii, Teză de dizertație, I. M. Timișoara, 1972.
4. RUSSU T. și colab. — Prevenirea și tratamentul fracturilor membrelor la copii, Timișoara, Med., 1957, 2, 1, 63.
5. RUSSU T. și colab. — Prevenirea și tratamentul fracturilor membrelor la copii, Timișoara Med., 1962, 7, 1, 23—28.
6. VARNA AL. — Chirurgie infantilă și ortopedie, Ed. Didactică și Pedagogică, București, 1976.
7. VEREANU D., SOCOLESCU M., STEINBACH T. — Chirurgie infantilă de urgență, Ed. Medicală, București, 1958.
8. VEREANU D. — Chirurgie și ortopedie infantilă. Urgențe, Ed. Medicală, București, 1973.

Scanned with OKEN Scanner

B. PARTEA SPECIALĂ

Capitolul 8

LEZIUNILE FRACTURARE ALE CLAVICULEI

L. C. Ionescu, Gyöngyi Tatrai-Gabor

Tratamentul chirurgical de urgență poate să fie indicat numai în cazurile complicate: fracturi deschise, fragmente intermediare care nu permit reducerea și amenință tegumentul, leziuni vasculare sau nervoase (DUMITRU VEREANU, 1958).

Tratamentul chirurgical este rareori necesar, atunci cînd fragmentele amenință tegumentele cu perforația sau cînd dislocarea este foarte importantă și nu poate fi ameliorată prin manevre conservative (ALEXANDRU VARNA, 1976).

Am întîlnit foarte frecvent fracturi complete, cu deplasare și unghiulații, și sîntem convinși că principiile de tratament ale fracturilor trebuie respectate cu aceeași rigurozitate și la copil (ECONOMU, 1958).

Fracturile de claviculă sînt cele mai frecvente și cele mai benigne leziuni traumatice, care ating oasele diafizare ale membrelor la copii. În afară de unele forme, care se întîlnesc în mod excepțional, în general, aceste leziuni beneficiază de tratament conservator, date fiind posibilitățile mari de remaniere spontană a unor deformații reziduale pînă la vîrsta de 25 ani (8).

Față de aceste puncte de vedere opuse, considerăm că acest capitol necesită o dezbatere mai largă.

8.1. NOȚIUNI GENERALE. ETIOPATOGENIE

Aceste fracturi banale se întîlnesc aproape zilnic în practica ortopedică.

Statistic, cele 1 684 leziuni fracturare ale claviculei au reprezentat 4,60% din totalul de 36 639 fracturi ale oaselor diafizare ale scheletului membrelor, 5,06% din cele 33 266 fracturi ale oaselor diafizare ale membrului superior și au ocupat locul al IV-lea ca frecvență, după fracturile oaselor diafizare ale antebrațului, după fracturile articulației cotului și după fracturile oaselor diafizare ale gambei (tabelul 10).

Scanned with OKEN Scanner

Tabelul 10

Leziunile fracturare ale claviculei. Frecvență, procentaj, clasament

Număr total leziuni	*% din totalul fracturilor diafizare ale membrelor (36 639)*	*% din totalul fracturilor diafizare ale membrului superior (33 266)*	*Clasament*
1 684	4,60	5,06	IV

Graficul 4

Repartiția leziunilor fracturare ale claviculei pe ani calendaristici (1 684 cazuri)

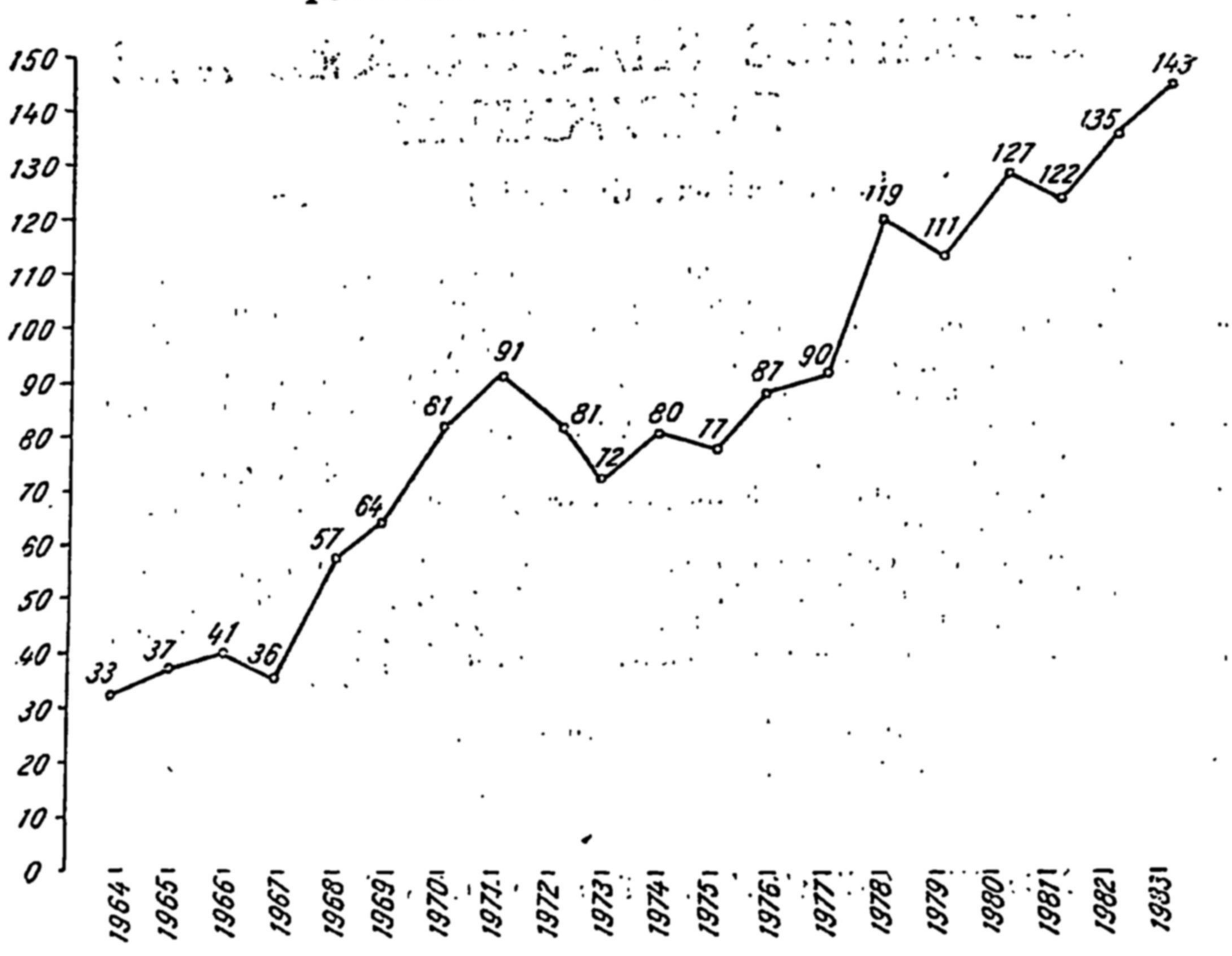

În realitate, frecvența acestor fracturi este cu mult mai mare, deoarece pentru benignitatea lor, aceste leziuni nu sînt văzute întotdeauna de medicul specialist, sau sînt tratate ambulatoriu în dispensarul policlinic sau chiar în dispensarele circumscripțiilor teritoriale.

Creșterea anuală a numărului fracturilor de claviculă este evidentă (graficul 4).

Majoritatea autorilor (3), (4), (8), (13), (14) apreciază frecvența fracturilor de claviculă între 5 și 15%. Marea frecvență a fracturilor de claviculă poate să se explice prin mai mulți factori (5) :

— prin situația sa topografică : clavicula este situată într-o regiune foarte expusă traumatismelor ;

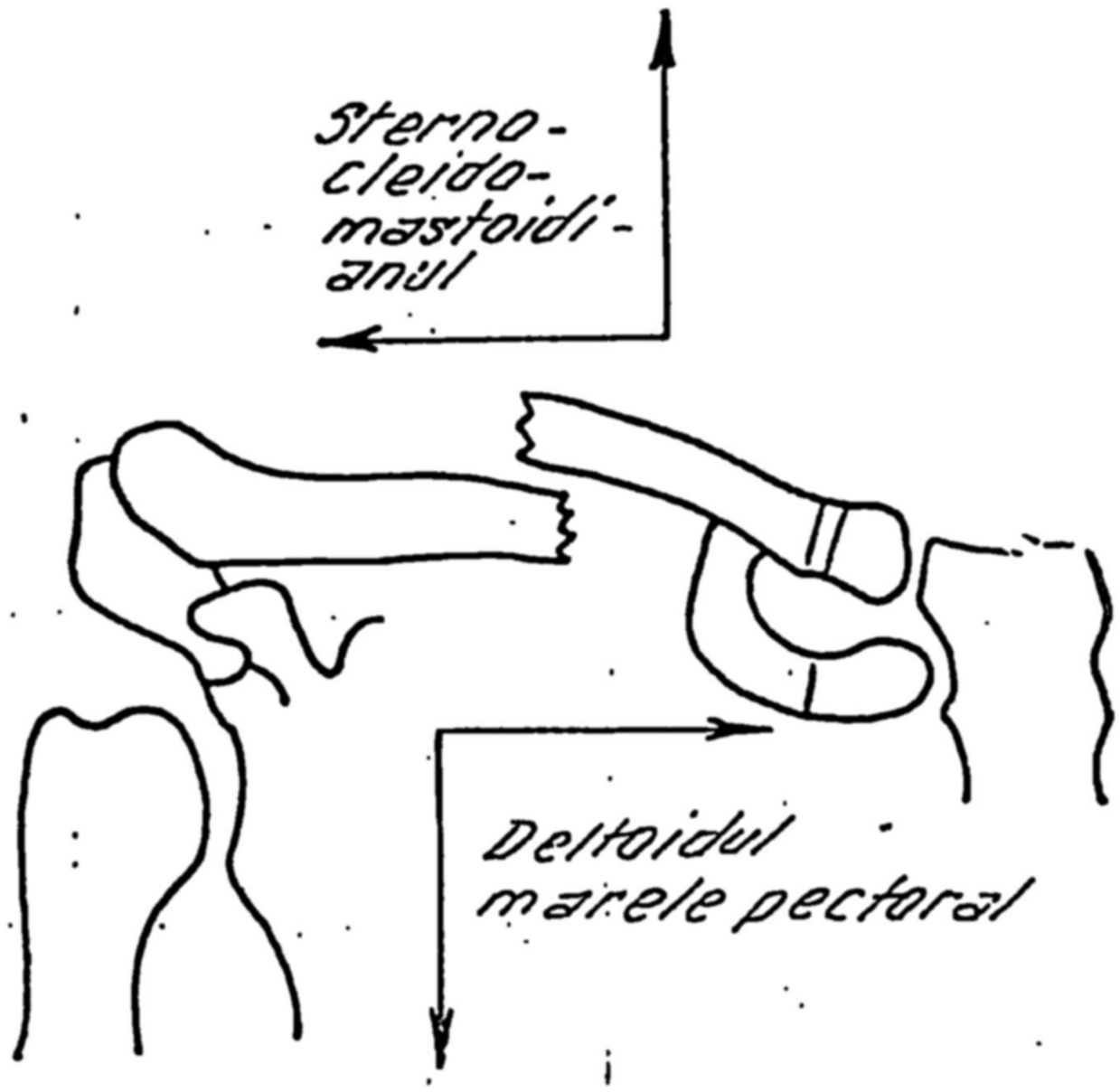

Fig. 85 — Modul de acțiune a mușchilor asupra dislocării fragmentelor în fracturile complete de claviculă. (Schiță inedită)

— prin faptul că reprezintă singurul os de legătură dintre membrul superior și trunchi ;

— prin forme și prin structura sa ;

— prin acțiunea de forfecare a mușchilor care se inseră pe ea (fig. 85).

Am întîlnit incidența acestei leziuni mai frecvent la sexul masculin — 62,41% (graficul 5). Explicația ar consta în felul de joacă mai agitat al băieților.

Majoritatea autorilor semnalează partea stîngă afectată mai des, fapt observat la toate traumatismele centurii scapulare și care ar ține de o oarecare neîndemînare a membrului superior stîng în timpul căderii. Noi am constatat o ușoară preponderență a localizării leziunilor de partea dreaptă (55,88%) (graficul 5).

O altă caracteristică a cazurilor văzute a fost faptul că diagnosticul, de obicei evident clinic, a făcut ca peste 50% din cazurile fără dislocare să nu necesite radiografierea. Și acest fapt demonstrează benignitatea leziunilor fracturare de claviculă la copii.

Pe ani vîrstă, cazurile au fost repartizate aproape egal. O oarecare creștere a incidenței pe ani vîrstă a fost observată între 1 și 4 ani (31,65%) și între 14 și 15 ani (14,31%) (tabelul 11).

Scanned with OKEN Scanner

Graficul 5

Frecvența fracturilor de claviculă pe sex și parte afectată

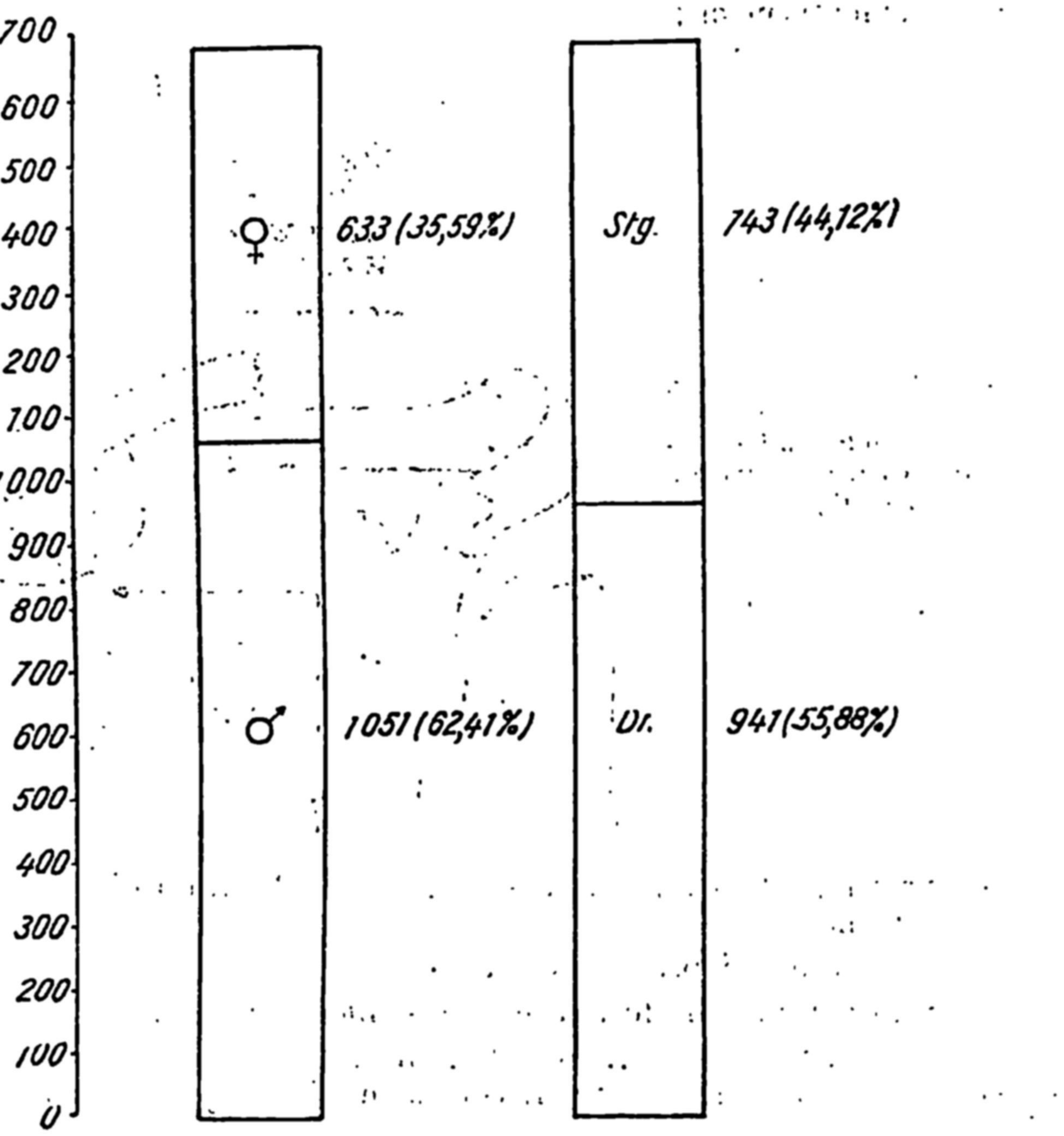

Tabelul 11

Frecvența fracturilor de claviculă pe ani vîrstă

0—30 zile	30 zile 1 an	1	2	3	4	5	6	7	8	9	10	11	12	13	14	15	Total
81	77	139	130	130	134	90	81	94	81	68	94	90	77	77	125	116	1 684
4,81	4,57	8,25	7,72	7,72	7,96	5,34	4,81	5,58	4,81	4,04	5,58	5,34	4,58	4,58	7,42	6,89	100%

Scanned with OKEN Scanner

Pe grupe de vîrstă, frecvența maximă s-a evidențiat la copilul școlar mare, între 11 și 15 ani (28,81%) (tabelul 12).

Tabelul 12

Frecvența fracturilor de claviculă pe grupe de vîrstă

0—30 zile	*30 zile—1 an*	*1—3 ani*	*4—6 ani*	*7—10 ani*	*11—15 ani*	*TOTAL*
81	77	399	305	337	485	1 684
4,81	4,57	23,69	18,11	20,01	28,81	100%

Ca mecanism, fracturile de claviculă se produc prin traumatisme indirecte ; la copii, traumatismele directe se întîlnesc în mod excepțional (5), (8), (14).

Fracturile obstetricale, pe schelet integru, sînt furnizate de nașteri dificile, în special în cazul prezentărilor pelvine și se produc fie prin traumatisme indirecte, cînd se tracționează brațul pentru ca să se extragă capul fătului, fie prin traumatisme directe, în urma aplicării greșite a manevrei MORICEAU, cînd degetul mamoșului, în loc să fie introdus în gura fătului, este plasat în fosa subclaviculară pe care o comprimă. Am întîlnit de 47 ori (58,02%) fractura obstetricală produsă pe schelet integru. Unele afecțiuni cu evoluție intrauterină, cum ar fi sifilisul matern, nu au fost întîlnite, dar boli de origină genetică, ca *osteogenesis imperfecta congenita* — VROLIK, poate să determine fracturi spontane ale claviculei, fie *in utero*, fie în timpul nașterii, eventualități observate de 33 ori (1,98%). Alte aspecte patologice (5,6) au fost constituite de : un caz de artrogripoză (0,06%) și un caz de disostoză cleido-craniană (0,06%) (8).

În fracturile sugarului — 77 cazuri (4,57%) — mecanismul întîlnit în mod obișnuit este cel al traumatismului indirect lateral al umărului, în urma scăpărilor din brațe sau a căderilor din pat.

În fracturile copilului — 1 526 cazuri (90,62%) — mecanismul întîlnit în mod foarte frecvent este tot cel al îndoirii prin traumatisme indirecte. Astfel, fracturile pot să rezulte în urma căderilor laterale, deopotrivă pe umăr, pe fața radială a brațului în poziția de adducție, pe articulația cotului cu brațul în abducție sau pe palmă cu articulația cotului în extensie. Clavicula presată între sol și greutatea corpului este supusă unei acțiuni de îndoire în 1/3 medie, la locul de unire al curburilor sale. Dintre aceste mecanisme cele mai frecvent observate au fost traumatismele indirecte ale umărului, prin căderi laterale.

Repetăm că traumatismele directe se întîlnesc în mod excepțional la copii. Le semnalăm de 4 ori (0,24%). În această eventualitate, bolnavul cade pe un plan dur proeminent, sau este lovit pe claviculă cu un corp tare (băț, piatră, zid). În unul din cazurile semnalate, subiectul școlar a căzut înainte, cu clavicula pe o proeminență a solului. În celelalte 3 cazuri a fost vorba de lovituri directe prin corpuri grele (zid, poartă, autovehicul).

Scanned with OKEN Scanner

Nu am întîlnit niciodată fractura deschisă sau prin armă de foc.

La copil, ca și la noul născut sau la sugar, fondul patologic predispune la o fracturare mai lesnicioasă a claviculei (osteomielită, osteită, neoplasm, calus imperfect consolidat ș.a.).

8.2. ANATOMIE PATOLOGICĂ

Leziúnile se întîlnesc deopotrivă la noii născuți, la sugari și la copii și îmbracă unul dintre aspectele caracteristice : fracturi incomplete (fisuri subperiostale simple sau cu inflexiune în lemn verde) sau fracturi complete cu dislocări complexe ale fragmentelor fracturare.

La cazurile observate, formele mai frecvent întîlnite au fost inflexiunile în lemn verde (46,79%), urmate de fracturile complete cu dislocări ale fragmentelor fracturare (27,02%) și, în sfîrșit, de fisurile subperiostale (26,19%) (tabelul 13).

Tabelul 13

Repartiția pe forme anatomopatologice a leziunilor fracturare de claviculă

Fisuri subperiostale	*Inflexiuni în lemn verde*	*Fracturi complete cu dislocare*	*TOTAL*
441	788	455	1684
26,19	46,79	27,02	100%

Fisurile subperiostale au fost repartizate în mod egal la toate grupele de vîrstă, cu excepția noului născut ; fracturile în lemn verde au apărut de la naștere, au crescut pînă la 15 ani și au atins maximum de frecvență la grupa 1—3 ani ; în schimb, fracturile complete, cu dislocări ale fragmentelor fracturare, au crescut progresiv, începînd tot de la naștere, dar au atins maximum frecvenței la grupa 11—15 ani (graficul 6).

Sediul de elecție al fracturilor de claviculă este 1/3 mijlocie. Leziunile situate în 1/3 externă sau în 1/3 internă se întîlnesc foarte rar. Fracturile de claviculă se localizează în 1/3 medie a osului, atît la copii, cît și la adulți (7), (8), (11). La adulți, liniile de fractură se prezintă de obicei oblic, de sus în jos și dinafară înăuntru. Dar, la copii, traiectele fracturare apar frecvent transversale. La cazurile observate, leziunile s-au produs aproape exclusiv în porțiunea mijlocie a osului (97,39%). Localizările în 1/3 juxtasternală (1,54%) și în 1/3 juxtaacromială (1,07%) au fost excepționale (tabelul 14).

La noul născut și la sugar leziunile se caracterizează în special prin două din cele trei aspecte anatomo-patologice caracteristice : fracturi incomplete cu inflexiune „în lemn verde" (fig. 87) sau fracturi complete cu dislocări ale fragmentelor (fig. 87 și 89). În cîteva zile, leziunea este invadată de un calus

Scanned with OKEN Scanner

Graficul 6

Repartiția pe tipuri anatomopatologice și pe grupe de vîrstă a fracturilor de claviculă

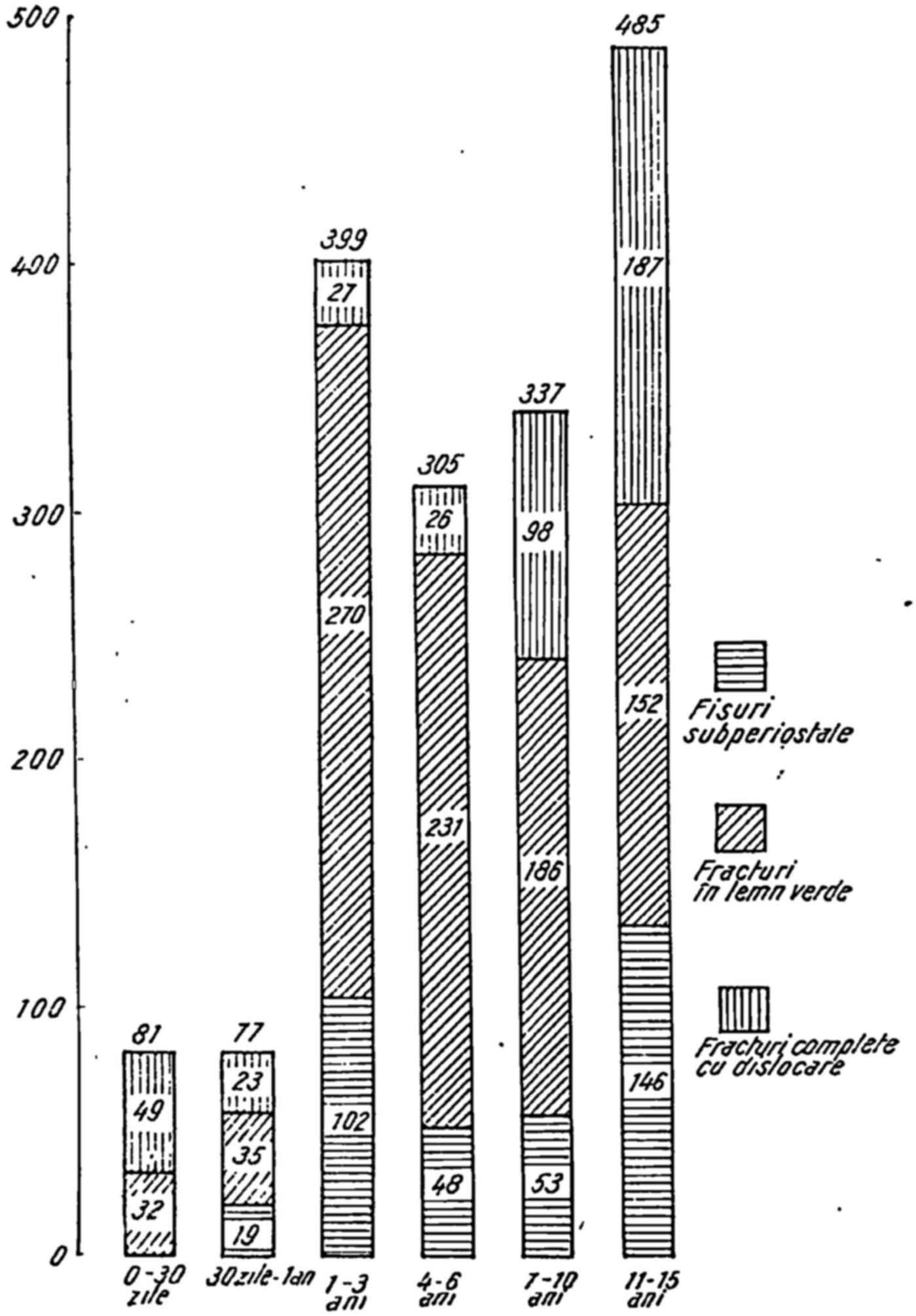

Tabelul 14

Localizarea leziunilor fracturare ale claviculei

1/3 sternală	*1/3 medie : 97,39%*			*1/3 acromială*	*TOTAL*
	1/3 medie	*Unirea 1/3 medie cu 1/3 sternală*	*Unirea 1/3 medie cu 1/3 acromială*		
26	1618	8	14	18	1684
1,54	96,08	0,48	0,83	1,07	100%

Scanned with OKEN Scanner

primar, exuberant (fig. 87). Aceste fracturi se consolidează în 15 zile (fig. 88), chiar în absența oricărui tratament, iar remanierea clusurilor se produce spontan în decurs de cîteva luni de zile.

La copii, se întîlnește unul din cele trei aspecte caracteristice : fisura subperiostală (fig. 90), fractura incompletă cu inflexiune „în lemn verde" (fig. 91 și 92) sau fractura completă cu dislocări ale fragmentelor (fig. 93 și 94). Unghiulația superioară a fragmentelor, cu sinusul orientat inferior, prezentă în fracturile în lemn verde și dislocarea cu încălecare a fragmentelor, caracteristică fracturilor complete, sînt guvernate de forțele musculare care acționează asupra claviculei (fig. 85). Contracția musculară reflexă, atît din timpul traumatismului, cît și după ce acesta s-a produs, face să acționeze, concomitent, sterno-cleido-mastoidianul într-un sens, iar în sens opus pectoralul mare și deltoidul. Astfel, capătul fragmentului acromial este atras caudal și anterior, prin greutatea membrului superior și prin inserțiile pectoralului și deltoidului, iar fragmentul sternal se orientează cranial și posterior, sub acțiunea inserției claviculare a sterno-cleido-mastoidianului (fig. 85).

Într-un singur caz am observat o fractură completă, produsă prin traumatism direct, cu unghiulație de tip invers, cu sinusul orientat superior.

Prin încălecarea fragmentelor, se realizează și o scurtare a lungimii osului, de maxim 2 cm și o deformație externă evidentă (fig. 94).

Localizarea focarului de fractură în 1/3 proximală sau distală a claviculei am întîlnit-o în 44 cazuri (2,61%) (fig. 95).

Aceste localizări, juxtasternale sau juxtaacromiale pot să ridice discuții de diagnostic cu luxația traumatică sternoclaviculară sau acromio-claviculară, dar aceste leziuni excepționale sînt caracteristice vîrstei adulte (9).

Leziunile localizate juxtasternal pot să se asocieze cu decolarea epifizară a fragmentului intern, leziune echivalentă luxației traumatice sterno-claviculare a adultului. Am observat această leziune excepțională o singură dată (0,06%). Această leziune deosebită nu am găsit-o descrisă sau specificată în literatura consultată.

Fracturile 1/3 externe se situează între articulația acromio-claviculară și inserția ligamentului coraco-clavicular, porțiune acoperită de inserțiile fibro-musculare ale deltoidului și trapezului. Cînd leziunile se produc foarte extern, juxtaarticular, de obicei nu există dislocări. Pe de altă parte, la acest nivel nu se înîntîlnește decolarea epifizară, deoarece extremitatea externă a claviculei nu posedă un nucleu propriu de osificare. Fragmentele fracturare de volum mic se consolidează rapid. Am întîlnit de 18 ori acest tip de fractură juxtaarticulară externă, fractură tip DELBET (fig. 95 ; tabelul 14).

Fracturile cominutive cu fragment, intermediar (fig. 96), sau leziunile bilaterale (fig. 89) se întîlnesc foarte rar la copii. Semnalăm de 2 ori (0,12%) fracturi ale claviculei situate în 1/3 mijlocie, cu fragmente intermediare.

Leziunile bilaterale se produc, de obicei, pe un fond patologic. Fondul patologic l-am întîlnit la noul născut de 33 ori (1,98%). A fost vorba de *osteogenesis imperfecta congenita*-VROLIK, cu fracturi multiple ale oaselor membrelor și fracturi ale ambelor clavicule. Mai semnalăm un caz de fractură obstetricală a claviculei, în care leziunea concomitentă a fost artrogripoza

Scanned with OKEN Scanner

(0,06%) și un caz de disostoză cleido-craniană, în care fractura s-a produs intraoperator (0,06%).

La copil semnalăm 5 cazuri de calus imperfect cu fracturi iterative (0,30%) un caz de calus încetinit (0,06%) și o pseudartroză (0,06%).

Atingerile nervoase concomitente se întîlnesc excepțional ; de asemenea, leziunile vasculare asociate sau leziunile pleurei. Nu am observat astfel de leziuni. Dar leziunea fracturară poate să coincidă, la noul născut cu o paralizie obstetricală a plexului brahial, coincidență semnalată de noi o singură dată (0,06%).

8.3. STUDIU CLINIC

Diagnosticul fracturilor de claviculă este evident și ușor (4), (5), (13), (14). Singura caracteristică deosebită a leziunilor traumatice de claviculă este frecvența cu care trec neobservate fracturile la vîrsta noului născut și a sugarului. Adeseori, ni se prezintă la consultație noi născuți sau sugari mici, pentru apariția unor tumorete dure, ce țin de o claviculă, tumoretă puțin dureroasă la palpare și acoperită de tegument ușor tumefiat. În cazul în care noii născuți sînt văzuți de chirurg după 1—2 săptămîni, singurul simptom rămîne descoperirea unui calus exuberant, mărturie a vindecării spontane. Aparținătorii sînt, de obicei, nemulțumiți de prezența calusului inestetic, de faptul că leziunea nu s-a diagnosticat de la naștere, că nu s-a făcut nici un tratament și că nu se face nici un tratament în continuare. De aceea, după o naștere dificilă, dacă noul născut nu își mișcă simetric brațele — reflex de apucare — ar fi sarcina obstetricianului, să caute dacă nu există un punct dureros la nivelul unei clavicule, o tumefacție, o ușoară deformație sau mobilitate anormală caracteristică în porțiunea mijlocie a osului, simptome prezente, după cum va fi vorba de o fractură în lemn verde, sau mai frecvent, de o fractură completă cu dislocare a fragmentelor.

Fracturile sugarului sînt analoage, ca simptomatologie și diagnostic, cu fracturile noului născut. De obicei, aparținătorii nu pot să precizeze momentul traumatismului, dar relatează că, în urmă cu 2—3 săptămîni, mișcările brațului au fost mai reținute și mai dureroase cîteva zile. Anamneza, săracă în detalii, atît la noul născut cît și la sugar, nu are importanță practică. Medicul, chiar nespecialist, dacă a văzut vreodată prezența unui astfel de calus voluminos, situat în 1/3 mijlocie a unei clavicule, poate să fixeze diagnosticul imediat, fără să se gîndească la alte eventualități patologice (osteomielită, tumoră ș.a.).

În ceea ce privește copilul mare, este caracteristic felul în care el se prezintă la consultație, după un traumatism al umărului. Copilul preșcolar sosește însoțit de mai mulți aparținători, agitați, cu antebrațul susținut într-o eșarfă și mîneca hainei neîmbrăcată. Copilul școlar se prezintă, de obicei, însoțit, de colegi, speriat și palid, fără imobilizare provizorie, într-o atitudine antalgică caracteristică, cu capul plecat de partea traumatizată, cu umărul căzut și orientat anterior, cu brațul în adducție, lipit de torace, susținîndu-și

Scanned with OKEN Scanner



Fig. 86 — Radiografia umărului de față. Fractură obstetricală de claviculă, cu dislocarea fragmentelor.

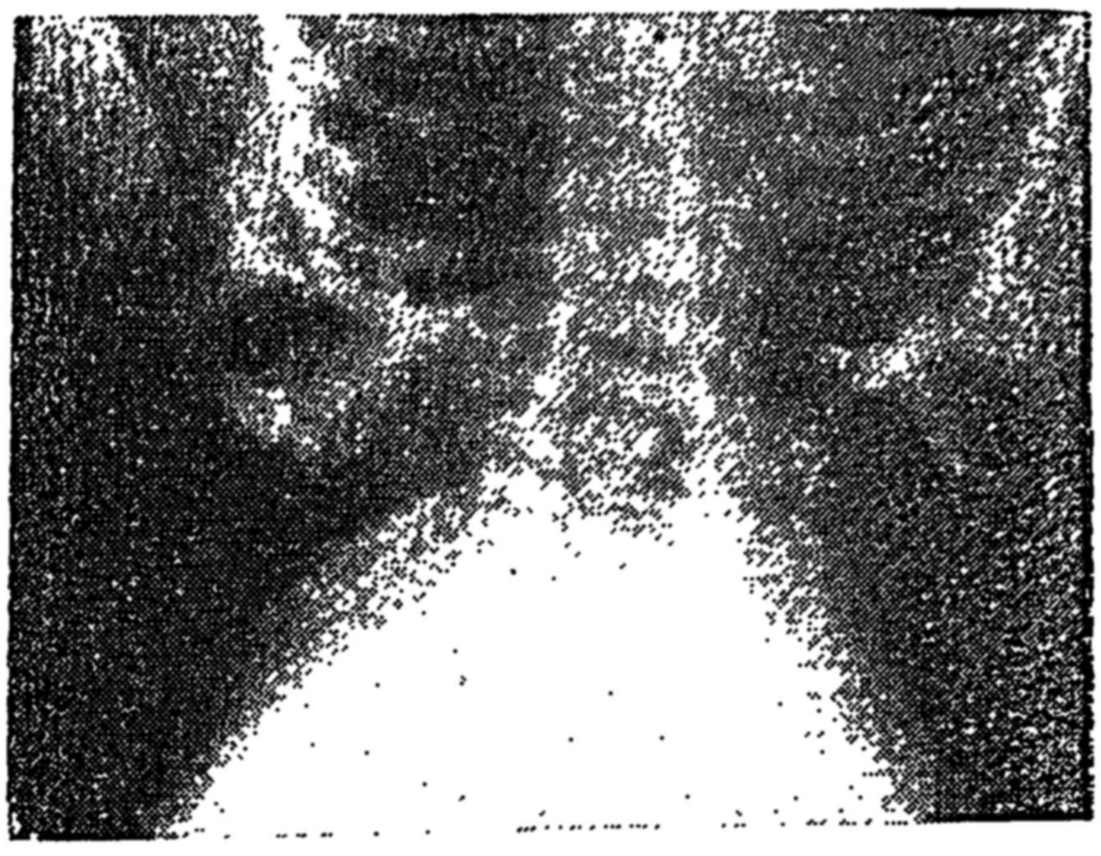

Fig. 87 — Radiografia umărului de față. Fractură obstetricală de claviculă. Vindecare. Calus exuberant pătat

Fig. 88 — Radiografia umărului de față. Fractură obstetricală de claviculă. Consolidare.

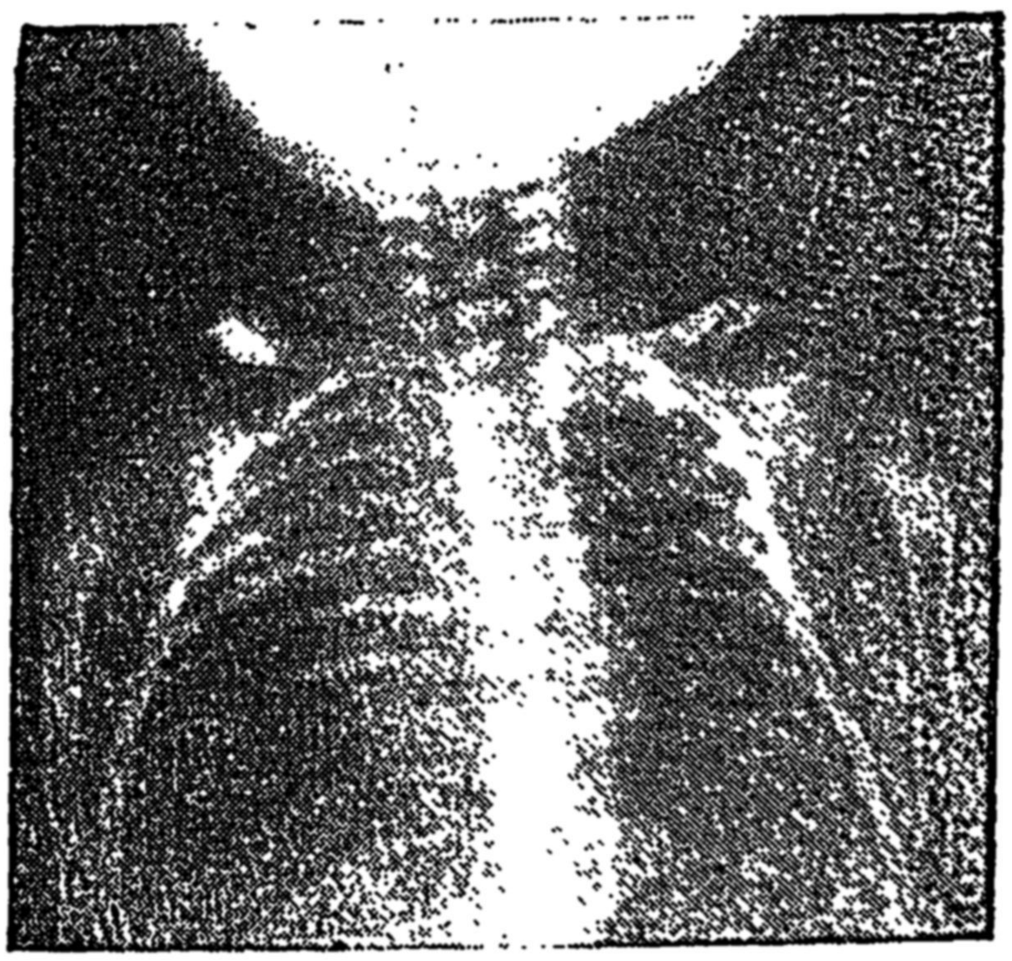

Fig. 89 — Radiografia umerilor de față. Fracturi obstetricale bilaterale de claviculă, produse pe schelet integru.

Scanned with OKEN Scanner

antebraţul cu mîna şi cu antebraţul de partea sănătoasă ; el păşeşte cu precauţie, pentru ca să-şi diminueze durerile.

În cazul unei fisuri subperiostale, simptomatologia este săracă. Regiunea nu este deformată. Durerea nu poate să fie localizată de copil cu precizie. Există o uşoară tumefacţie la nivelul porţiunii mijlocii a claviculei, o impotenţă funcţională relativă, iar după cîteva zile poate să apară şi o echimoză.

În fracturile cu inflexiune în lemn verde, se adaugă prezenţa proeminenţei osoase anormale, iar presiunea digitală asupra ei provoacă o durere vie. În general, în aceste fracturi fără dislocare, simptomatologia se reduce la tumefacţia locală, la durerea provocată, pe care uneori, de teamă, copilul o ascunde, şi la palparea unei proeminenţe osoase corespunzătoare unghiulaţiei superioare.

În schimb, în fracturile complete, cu unghiulaţie şi cu încălecare a fragmentelor, deformaţia devine foarte evidentă şi complexă : umăr căzut şi orientat anterior, înclinarea vîrfului scapulei către linia mediană, scurtarea distanţei sterno-acromiale, tumefacţia supraclaviculară, hematom voluminos, care şterge fosele supra- şi subclaviculară şi, uneori, proeminenţa superioară a capătului fragmentului intern, care poate să fie palpat sub tegument. Orice tentativă de abducţie sau de rotaţie externă a braţului provoacă o durere vie, cu prezenţa crepitaţiilor osoase la nivelul focarului de fractură, semne care nu mai trebuie să fie căutate, deoarece sînt dureroase, şocante şi pun în pericol organele vasculo-nervoase de vecinătate (vase subclaviculare, plex brahial). În schimb, trebuie să se aprecieze circulaţia membrului superior, prin cercetarea pulsului radial, comparativ cu cel de partea sănătoasă, precum şi sensibilitatea regiunii deltoidiene, pentru depistarea unei eventuale leziuni concomitente a nervului circumflex. Diagnosticul, evident clinic (prin durere spontană şi provocată, gradul de impotenţă funcţională, tumefacţia, uneori mobilitatea anormală şi crepitaţiile osoase), este confirmat prin radiografiere.

8.4. STUDIUL RADIOLOGIC

Examenul radiologic confirmă diagnosticul clinic. Examenul radiologic unilateral, de faţă, este suficient şi demonstrativ.

La noul născut şi la sugar, în fracturile recente este bine ca radiografia să fie executată bilateral, dat fiind aspectul sinuos al claviculelor la această vîrstă (fig. 86). După cîteva zile, această experienţă nu mai este necesară, deoarece, mai ales dacă fractura a fost imobilizată, radiografia evidenţiază un calus voluminos şi neomogen — calus pătat (fig. 87), deosebit de calusul compact, de consolidare (fig. 88 şi 89).

La copil, examenul radiologic, al umărului traumatizat, poate să evidenţieze unul din cele trei aspecte ale leziunii : fisura subperiostală (fig. 90), inflexiune în lemn verde cu unghiulaţie superioară (fig. 91 şi 92) sau mai frecvent, fractura completă cu dislocarea fragmentelor fracturare (fig. 93 şi 94). În cazurile cu dislocare după imobilizare este bine să se verifice radiologic gradul reducerii (alinierea fragmentelor şi reducerea încălecării).

Scanned with OKEN Scanner

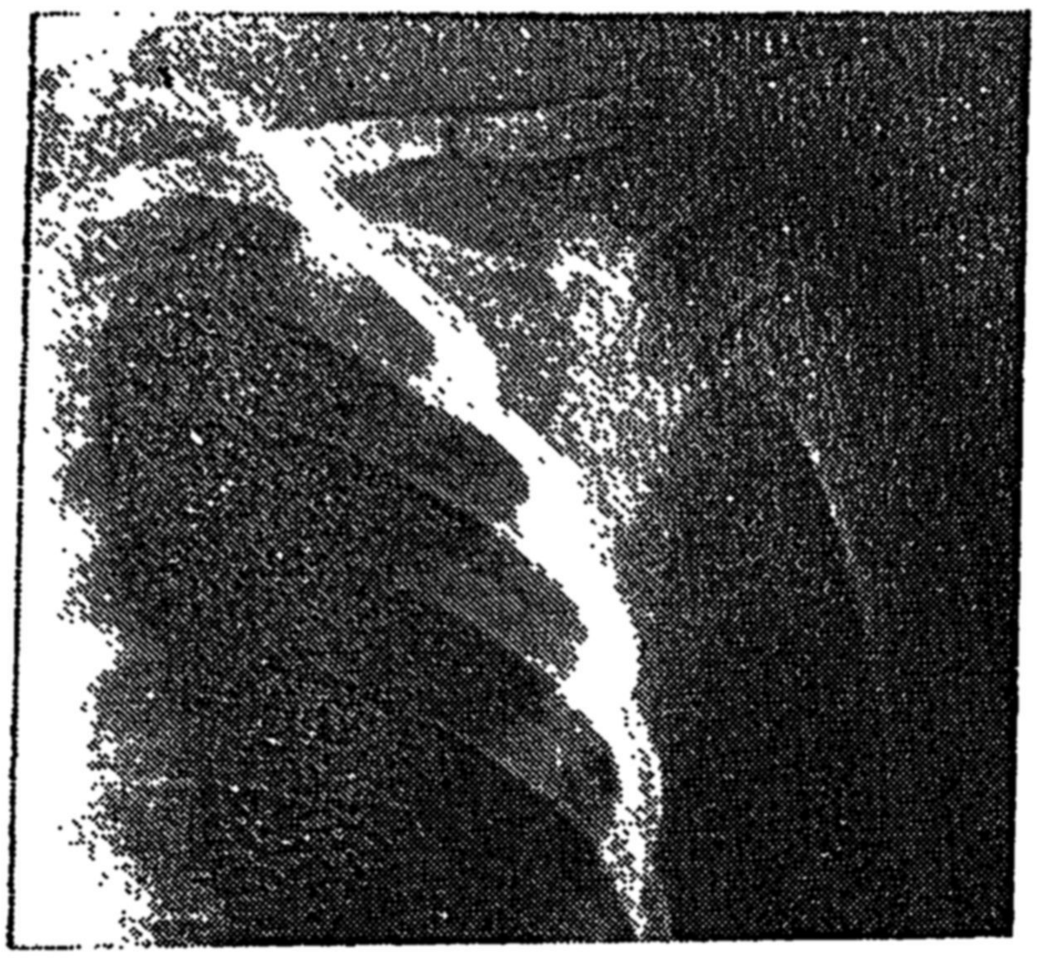

Fig. 90 — Radiografia umărului de față. Fisură subperiostală caracteristică de claviculă.

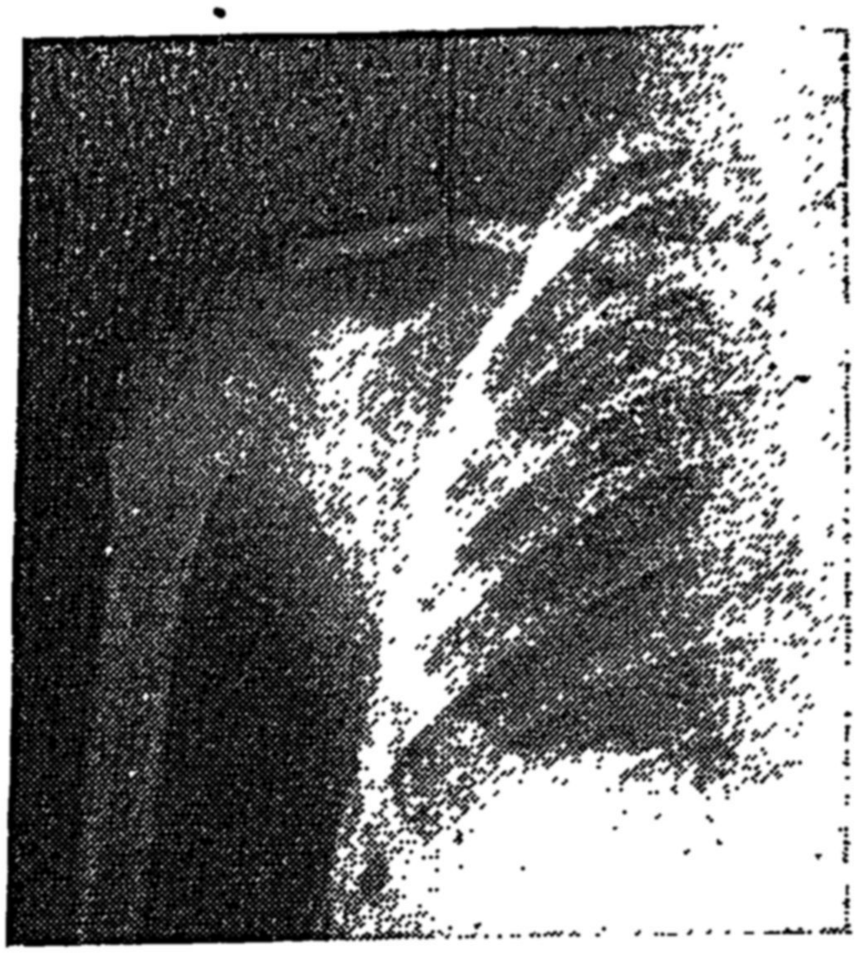

Fig. 91 — Radiografia umărului de față. Fisură subperiostală de claviculă, cu inflexiune neînsemnată caracteristică.

Fig. 92 — Radiografia umărului de față. Fractură de claviculă cu inflexiune importantă caracteristică „în lemn verde".

Fig. 93 — Radiografia umărului de față. Fractură completă de claviculă, cu dislocare neînsemnată, caracteristică a fragmentelor fracturare.

Scanned with OKEN Scanner

Deşi teoretic, examenul radiologic ar fi indispensabil, chiar în cazurile în care diagnosticul clinic de fisură sau de fractură cu inflexiune în lemn verde este evident, benignitatea acestor leziuni face ca el să nu fie obligatoriu. În statistica noastră au fost dispensate de examenul radiologic, pentru diagnostic 68,85% din cazuri.



Fig. 94 — Radiografia umărului de față. Fractură completă de claviculă cu dislocare importantă a fragmentelor fracturare.

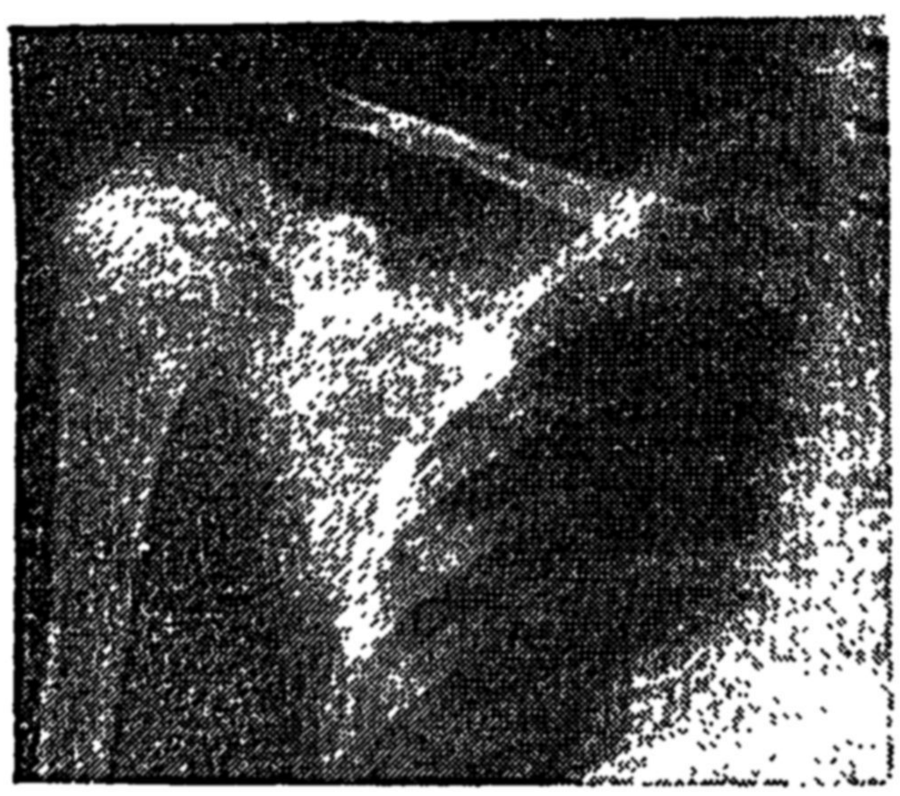

Fig. 95 — Radiografia umărului de față. Fractură juxtaacromială de claviculă.

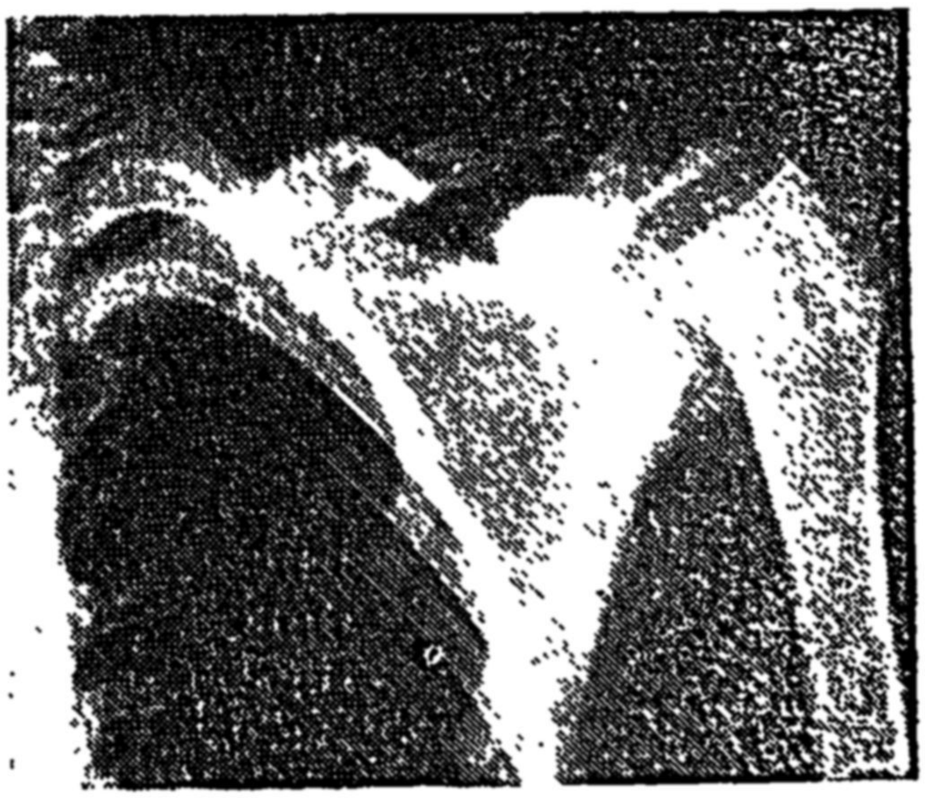

Fig. 96 — Radiografia umărului de față. Fractură de claviculă cu fragment intermediar. (traumatism direct)

La copii, în fracturile complete de claviculă, de obicei, dislocările fragmentelor fracturare nu sînt importante, de unde și indicațiile de tratament mai puțin pretențios.

Uneori însă unele aspecte patologice, mai rare, pot să fie evidențiate numai prin radiografiere (fig. 95 și 96).

Scanned with OKEN Scanner

Scanned with OKEN Scanner

8.5. TRATAMENT

8.5.1. TRATAMENTUL CONSERVATOR (4), (5), (10), (11); (13), (14)

Principiile care călăuzesc tratamentul corect al fracturilor de claviculă sînt : asigurarea unei bune reduceri, contenția cu mijloace cît mai simple și micșorarea la maximum a timpului de imobilizare, pentru a evita redorile scapulohumerale consecutive (RĂDULESCU (11)).

Cu toate acestea, la copii, principiile de mai sus se aplică numai relativ și în raport cu vîrsta.

Fracturile de claviculă sînt cele mai benigne fracturi ale copilului. La noul născut și la sugar, ele se vindecă fără urmări, în timp scurt, chiar în lipsa oricărui tratament, sau cu un tratament puțin pretențios. La copii, modalitățile de tratament, exclusiv ortopedic, sînt atît de simple, încît ele devin de fapt, metode de vindecare prin mobilizare precoce, iar reducerea sîngerîndă capătă indicații excepționale, deoarece chiar prin osteosinteză, imobilizarea strictă a fragmentelor fracturare este imposibilă. Mișcările respiratorii, mișcările din timpul tusei, sau orice mobilizare a mîinii sau a antebrațului, se transmit în focraul de fractură. Modalitățile la care recurge imobilizarea ortopedică sînt foarte sumare, iar relativa lor ineficiență corespunde fiziologiei recuperării oscase și comportamentului vîrstei copilăriei.

La noii născuți, cu fracturi obstetricale, sau la sugarii la care poate să se întîlnească una din cele trei leziuni, fisura, inflexiunea sau fractura cu dislocare, leziuni care se vindecă și spontan, tratamentul cel mai simplu devine suficient. Astfel, FÈVRE (5) recomandă imobilizarea brațului la corp, printr-o fașă simplă, cu cotul flectat, timp de 7 zile, mai mult ca să diminueze durerea, decît pentru ca să se trateze leziunea. SPITZI recurge la o imobilizare mai pretențioasă; el plasează transversal, dorsal, o atelă ușoară, confecționată din material plastic sau din aluminiu, bine căptușită cu vată sau cu tifon ; umerii se atrag posterior și se imobilizează la această atelă prin benzi adezive; în 4—5 zile se obține vindecarea (4). Oricum, după 5 zile, sugarul începe să-și miște simetric ambele brațe. Remanierea calusului se produce în cîteva luni. Pentru ca să nu se contribuie la hipertrofia calusului, se contraindică masajul local (10).

Pentru imobilizarea fracturilor de claviculă, s-au imaginat nenumărate bandaje. S-au recomandat bandaje sau aparaturi, în cifră de 8, încrucișate la spate (OMBRÉDANNE, WATSON-JONES, RĂDULESCU), (10), (11), (15). Sistemul celor două inele (HIDDEN, DELBERT), (4) confecționate din vată și tifon sau din cauciuc moale și trecute în jurul umerilor ca niște curele de rucsac, cu tracțiune elastică posterioară, constituie un mijloc eficace de aliniere și de imobilizare relativă a fracturilor. Deoarece dispozitivul are tendința să se relaxeze și să alunece în sus, tracțiunea elastică este bine să fie dublată și controlată (FÈVRE (5)) sau poate să se fixeze la centura pelvină (RĂDULESCU (11)). Tracțiunea nu trebuie să fie exagerată, pentru ca să nu se comprime axila. Degetele mîinilor trebuie să fie colorate normal și să-și păstreze mobilitatea. Copilul trebuie să poată să-și depărteze cotul de corp. S-au notat paralizii, de obicei benigne, trecătoare, ale nervului circumflex, datorite unor tracțiuni excesive.

Un alt sistem de imobilizare este bandajul DESSAULT-GERDY, simplu sau uşor ghipsat (fig. 97). ECONOMU şi RĂDULESCU (4), (11) insistă asupra confecţionării unui bandaj DESSAULT corect (fig. 98). În axila de partea traumatizată se plasează o periniţă, confecţionată din vată şi tifon, care îndeplineşte rolul de sprijin pentru pîrghia braţului, încît atunci cînd cotul se apropie de trunchi, umărul se orientează în afară şi tinde să restabilească lungimea osului fracturat: sistemul bandajării urmăreşte să apropie cotul de trunchi, să ridice cotul pentru ca să ridice umărul, să plaseze umărul posterior şi să apese pe claviculă cît mai intern, pentru ca să împingă fragmentul medial în jos.

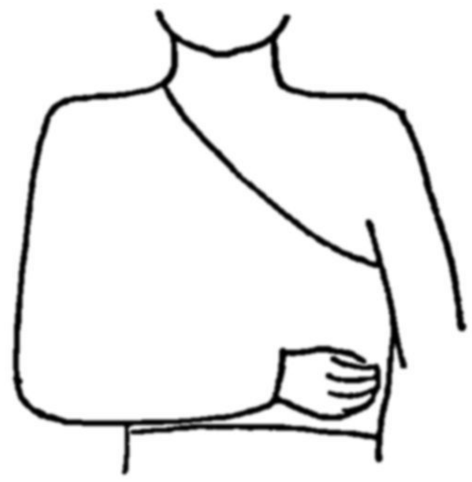

Fig. 97 — Bandaj ortopedic Dessault-Gerdy, pentru tratamentul conservator al fracturilor de claviculă. (Schiţă inedită)

Alte bandaje (PICCHIO) (4) recurg tot la perna axilară şi la ridicarea umărului şi a braţului, prin benzi adezive late, care încep de pe faţa internă a braţului, apoi parcurg faţa anterioară şi posterioară şi se continuă pe faţa posterioară a toracelui, pînă sub axila opusă. Cu o altă bandă adezivă se fixează în diagonală clavicula fracturată, trecînd peste focarul căptuşit cu o mică periniţă, din regiunea pectorală pe partea fracturată pînă în regiunea omoplatului opus.

La copiii mari, cu fisuri subperiostale sau cu inflexiuni în lemn verde, sînt suficiente mijloacele cele mai simple de imobilizare: eşarfă simplă, bandaje în cifra 8 încrucişate la spate, bandajul ortopedic DESSAULT-GERDY, pansamente compresive prin benzi adezive ş.a.

Timpul de imobilizare nu depăşeşte 14—21 zile.

Fig. 98 — Schiţă. Modul de confecţionare corect al unui bandaj ortopedic Dessault pentru imobilizarea umărului. (după Rădulescu Al. — Fracturi şi luxaţii, Edit. de Stat, Bucureşti, 1952).

Dintre toate aceste modalităţi de tratament ortopedic recomandăm bandajul DESSAULT-GERDY.

În fracturile complete, cu dislocare a fragmentelor, principiul tratamentului este alinierea fragmentului extern pe direcţia dislocării fragmentului intern, prin orientarea umărului cranial şi posterior. Această aliniere se obţine prin trac-

Scanned with OKEN Scanner

ţiunea umerilor înapoi. Dacă totuşi devine necesară o reducere activă, este bine ca aceasta să se execute cu blîndeţe, sub narcoză. Unii autori recomandă reducerea prin apăsare cu pumnul în axilă (BÖHLER) (4) ; alţii, după anestezie locală cu novocaină în focar, recomandă reducerea prin apăsare cu genunchiul în spatele accidentatului, în timp ce tracţionează, simetric ambii umeri înapoi (BRÜCHNER) (2).

Unele bandaje imobilizează membrul superior pe faţa anterioară a toracelui. Braţul se menţine îndepărtat de torace prin periniţă axilară, pentru ca să se poată să se ridice umărul, iar cotul se ridică şi se aplică pe faţa anterioară a toracelui, cu mîna sprijinită pe umărul sănătos (4).

Alte sisteme de bandajare imobilizează braţul posterior (10). OMBRÉDANNE recomandă bandajarea braţului de partea fracturată, la torace, cu cotul şi cu antebraţul aplicate la spate (10). Bandajul trebuie să strîngă cotul, pentru ca să oblige capătul superior al humerusului să se deplaseze în afară. În acest mijloc de imobilizare, foarte logic, recomandat de autor, am observat că poziţia este greu suportată de copii. După 1—2 zile, copiii sau aparţinătorii revin şi reclamă schimbarea sistemului de bandajare.

O metodă interesantă de tratament este cea a lui COUTEAUD, denumită şi tratamentul funcţional. Prin aceasta, COUTEAUD recomandă atitudinea braţului căzut vertical, pe lîngă pat, la copilul culcat pe spate. Dar, această atitudine, care dă o bună corecţie, se realizează greu la copii, chiar şi pentru cîteva zile (11).

Au mai fost imaginate o serie de aparate ortopedice, complicate, greu de suportat, în tratamentul fracturilor de claviculă la adult. Unele aparate ortopedice toraco-brahiale, cum ar fi cel al lui HUCK sau BÖHLER (10), aplicate mult posterior, deşi pot să fie eficace, devin inutile la copil. Aparatul ghipsat toraco-brahial, cu braţul în abducţie de 90° şi retropulsie de 10°, greu suportat şi de adulţi, ar avea unele indicaţii teoretice în fracturile cu dislocare ale copiilor mari şi ale adolescenţilor

8.5.2. TRATAMENTUL SÎNGERÎND (8)

Teoretic, singura metodă de reducere anatomică şi de imobilizare a unei fracturi de claviculă cu dislocare este osteosinteza. Dar intervenţia chirurgicală comportă şi inconveniente : traumatismul anestezic şi operator, deschiderea focarului de fractură cu posibilitatea infecţiei, calusul întîrziat şi pseudartroza, mărirea timpului de imobilizare, artrita postfracturară, redoarea articulaţiei scapulo-humerale şi prezenţa cicatricii operatorii, inestetică, mai ales la fetiţe. De aceea, astăzi, majoritatea autorilor nu mai recomandă intervenţia operatorie la copii şi consideră că o vindecare cu o scurtare de 1—1,5 cm constituie un rezultat şi o rezolvare mai acceptabilă decît operaţia.

Ca metode de contenţie în intervenţiile operatorii s-a recurs la cerclaje cu nylon, cu setolină, cu catgut cromat sau cu sîrmă, la osteosinteza cu broşă intramedulară RUSH sau KIRSCHNER, cu plăci metalice, cu şuruburi sau cu grefoane osoase. Dintre toate aceste metode recomandăm osteosinteza centromedulară cu broşe KIRSCHNER (8). Ca execuţie tehnică, după deschiderea focarului de fractură, broşa se introduce mai întîi dinăuntru-înafară în frag-

Scanned with OKEN Scanner

mentul extern, pînă cînd perforează tegumentul, apoi dinafară-înăuntru, pentru ca să fixeze şi fragmentul intern. Este bine ca extremitatea broşei să nu rămînă în afara tegumentelor, pentru ca să se evite ulceraţia şi posibilitatea de propagare a infecţiei la focarul de fractură. Broşa se suprimă după 14—21 zile (RĂDULESCU) (11) (fig. 99).

Dar, osteosinteza are indicaţii excepţionale la copii, deoarece dislocarea mare a fragmentelor, pericolul de perforare a tegumentelor, fractura deschisă, complicaţiile vasculo-nervoase, asocierea luxaţiei sau fractura cominutivă, nu se întîlnesc decît în mod excepţional la această vîrstă. La copii, un tratament conservator, bine aplicat, devine mult superior tratamentului sîngerînd. Acesta din urmă mai comportă şi riscul complicaţiilor infecţioase.

Fig. 99 — Radiografia umărului de faţă. Osteosinteză cu broşă Kirschner pentru o fractură de claviculă.

- Ni se pare exagerată atitudinea unor chirurgi pediatri, foarte intervenţionişti în fracturile de claviculă (4). ECONOMU, de exemplu, indică şi execută osteosinteza, nu numai în toate cazurile de fracturi complete cu dislocare a fragmentelor, dar şi în fracturile cu inflexiune în lemn verde. El pledează pentru reducerea strictă a oricăror inflexiuni de claviculă şi pentru imobilizarea îndelungată controlată. După acest autor, o unghiulaţie persistentă ar stînjeni mai tîrziu anumite activităţi (curea de rucsac sau de armă). De aceea, el internează toate cazurile, reduce sistematic orice unghiulaţie, chiar şi pe cea din fracturile în lemn verde, iar în cazul unui eşec practică osteosinteza... Pe un lot de 263 fracturi urmărite, a operat 64 cazuri (24,6%). A operat în focar deschis şi a folosit în 78% cazuri broşa centromedulară, iar în rest, îndinţarea fregamentelor şi sutura cu catgut cromat sau cu mătase, urmate de imobilizarea în aparat ghipsat DESSAULT, pentru 30—60 zile, ca în fracturile adulţilor. El a operat copii începînd de la vîrsta de 2—3 ani, în anestezie locală sau generală şi a lăsat broşa exteriorizată sub aparatul ghipsat. Totodată semnalează complicaţiile osteosintezei: neangajarea broşei în fragmentul intern; ruperea broşei sub tegument; supuraţii ale părţilor moi; calusuri osteitice; osteita fistulizată şi îngroşări accentuate de claviculă.

Noi ne plasăm la polul opus al acestei atitudini. După noi, începuirea intramedulară are indicaţii excepţionale (8).

8.6. EVOLUŢIE. COMPLICAŢII. SECHELE. REZULTATE

Evoluţia fracturilor de claviculă la copii este foarte simplă. Complicaţiile care au fost semnalate în literatură ţin mai mult de interventia operatorie sau de lipsa oricărui tratament (4).

Scanned with OKEN Scanner

Fracturile noului născut și ale sugarului, se vindecă în 7 zile și se consolidează în 14 zile, chiar în lipsa oricărui tratament (10). Remanierea calusului exuberant se produce spontan, în decurs de cîteva luni de zile. De aceea, la cazurile tratate, timpul de imobilizare a fost foarte scurt : la noul născut și la sugar 7 zile ; la copii, în cazul fisurilor și a inflexiunilor în lemn verde, 14 zile ; iar în cazul fracturilor cu dislocare, deși vindecarea s-a produs în același timp, aparatura s-a menținut 21 zile, pînă cînd calusul a devenit indolor.

Modalitățile de imobilizare au fost foarte simple. În fisurile subperiostale și în fracturile în lemn verde s-au folosit benzile adezive sau eșarfa simplă ; în fracturile complete, cu dislocare, s-au utilizat uneori inele de extensie, pansamentele în cifra 8, încrucișate la spate, dar în majoritate s-au preferat bandajele DESSAULT, de preferat ușor ghipsate.

În ceea ce privește timpul de imobilizare, majoritatea autorilor sînt de acord asupra imobilizărilor de scurtă durată (tabelul 15) (3), (4), (5), (8), (10), (11), (13), (14).

Tabelul 15

Aprecierea timpului de imobilizare în zile, în fracturile de claviculă la copii, după diverși autori

Autor		*Ccsă-ccscu*	*Rădulescu*	*Economu*	*D. Vereanu*	*Al. Varna*	*Ombrédanne*	*Fèvre*	*Media*
Nou-născut și sugar				14—18	12—14		12—15	15	7
Copil și adolescent	**Fisuri și inflexiuni în lemn verde**	Sub 21	10—12—30	21—25	14—21	12—21	15	21	7—14
	Fracturi complete cu dislocare								14—21

Singurul tip de fractură care a presupus oarecare discuții, în legătură cu necesitatea tratamentului operator, a fost fractura completă a copiilor mari, cu încălecare a fragmentelor și cu scurtare peste 2 cm. Dar, și în aceste cazuri, reducerea s-a executat cu ușurință, prin simpla ridicare a umărului și plasarea lui în sens dorsal. În această poziție dislocarea fragmentelor a rămas puțin importantă. Nu au fost necesare metodele de reducere în narcoză sau în anestezie locală. Pe o perioadă de timp de 20 ani, s-au executat numai 13 osteosinteze de claviculă.

În ceea ce privește scurtările secundare, care ar împiedica ulterior o bună funcție a articulației umărului sau ar impieta asupra esteticii — ECONOMU (4), noi putem să afirmăm că, în fracturile cu încălecare a fragmentelor, vindecate cu o scurtare de 1—1,5 cm, prin calusuri în baionetă, nu rezultă nici un inconvenient de ordin estetic sau funcțional (8). La copilul sub vîrsta de 15 ani, calusurile proeminente și inflexiunile restante se șterg spontan în decurs de 12—24 luni.

Scanned with OKEN Scanner

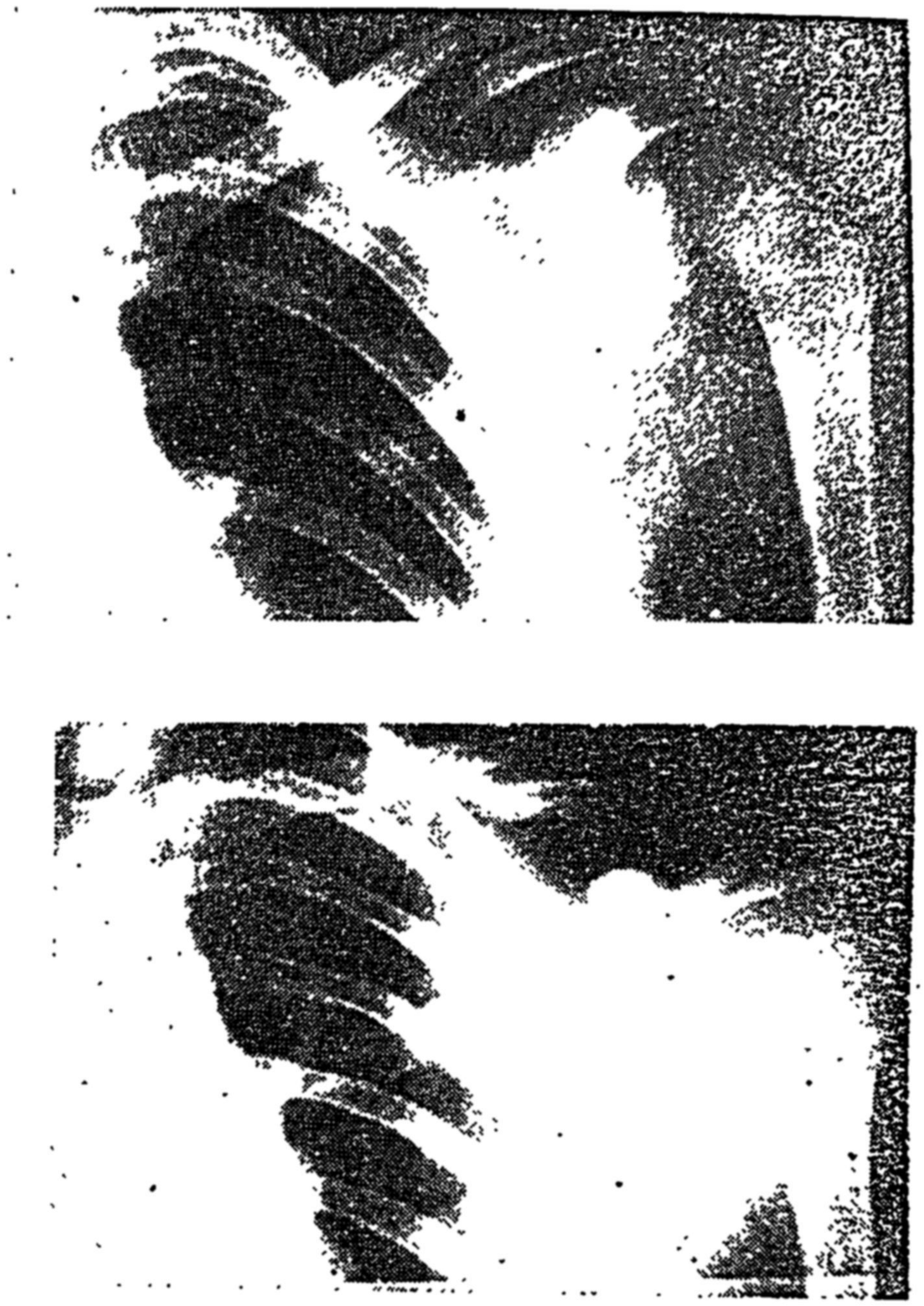

Fig 100 — Radiografia umărului de față. Fractură completă de claviculă, cu dislocarea fragmentelor și cu scurtare. Leziunea inițială.

Fig. 101 — Radiografia umărului de față. Fractură de claviculă. Remaniere. (același caz ca mai sus)

Fig. 102 — Radiografia comparativă a umerilor de față. Rezultat final. (același caz ca in fig. 100)

Scanned with OKEN Scanner

În schimb, la noul născut, fractura de claviculă poate să coincidă cu o paralizie obstetricală a plexului brahial, al cărui tratament devine mult mai important decît cel al fracturii, coincidență întîlnită de noi o singură dată (0,06%).

În legătură cu fracturile obstetricale, după OMBRÉDANNE (10) unele fracturi de claviculă, care s-au produs la vîrsta sugarului și au trecut neobservate, vindecate cu scurtare mare, de peste 2 cm, ar putea să stea la originea unui umăr mai ridicat unilateral puțin accentuat, leziunea care se observă pe la vîrsta de 8—12 ani, dar care este încadrată de majoritatea autorilor, între malformațiile congenitale ale umărului (TRIDON, BROCA, KIRMISSON, LANCE) (1).

Se mai întîlnesc și fracturi iterative, după imobilizări insuficiente și căderi repetate, care însă, dacă sînt supuse unei imobilizări corecte, se vindecă în timpul obișnuit. Am observat astfel de cazuri de 5 ori — 0,30% (8).

Tratamentul funcțional, după imobilizările de scrută durată, 21 zile, constă în mișcări active, spontane ale articulației scapulo-humerale.

La cazurile tratate conservator, funcția articulației umărului a rămas neinfluențată. Nu a devenit necesar tratamentul de reeducare supravegheată. Cazurile de fractură completă cu dislocare a fragmentelor, vindecate prin calus defectuos sau hipertrofic, au prezentat o remaniere spontană (117 cazuri — 7,02%).

În cazuistica analizată, nu am întîlnit pseudartroza la cazurile tratate ortopedic, complicație de altfel excepțională la copii, care să necesite intervenție pentru osteosinteză, grefare și imobilizare strictă. Semnalăm totuși două cazuri văzute, amîndouă prezentate tîrziu și care nu au beneficiat de nici un tratament ortopedic. Aceste cazuri au prezentat primul (0,06%) o vindecare lentă, iar al doilea (0,06%) o pseudartroză constituită. La aceste două cazuri s-a intervenit operator.

În ceea ce privește fracturile complete cu dislocare și cu încălecare a fragmentelor fracturare tratate conservator, am putut să demonstrăm că la copiii sub 16 ani scurtări pînă la 1,5 cm cu calus „în baionetă" sau cu unghiulații restante, rămîn fără urmări de ordin estetic sau funcțional după vindecare. Grație procesului de remaniere osoasă, spontană, caracteristică scheletului în curs de dezvoltare, care la claviculă durează pînă la 23—25 ani, aceste deformații dispar în decurs de cîțiva ani. Exemplificăm, cu radiografii, evoluția unor astfel de fracturi, consolidate vicios.

1. Subiect de sex feminin în vîrstă de 12 ani (fig. 100, 101 și 102). Calus „în baionetă" și scurtare de 1,5 cm.

2. Subiect de sex masculin în vîrstă de 13 ani, cu fractură transversală a claviculei, cu unghiulație importantă și cu scurtare severă peste 1,5 cm (fig. 103 și 104).

Din această cauză, intervenția chirurgicală operatorie pentru osteosinteza fracturilor de claviculă devine excepțională. În 20 de ani, în serviciul de chirurgie și ortopedie infantilă Timișoara s-au executat numai 13 osteosinteze de claviculă (0,077%). Prezentăm aceste cazuri, pe care le-am împărțit în trei grupe:

Grupa I. Cazuri cu indicație relativă și cu rezultat postoperator rău: 4 (0,24%), 30,8% din cazurile operate.

Scanned with OKEN Scanner

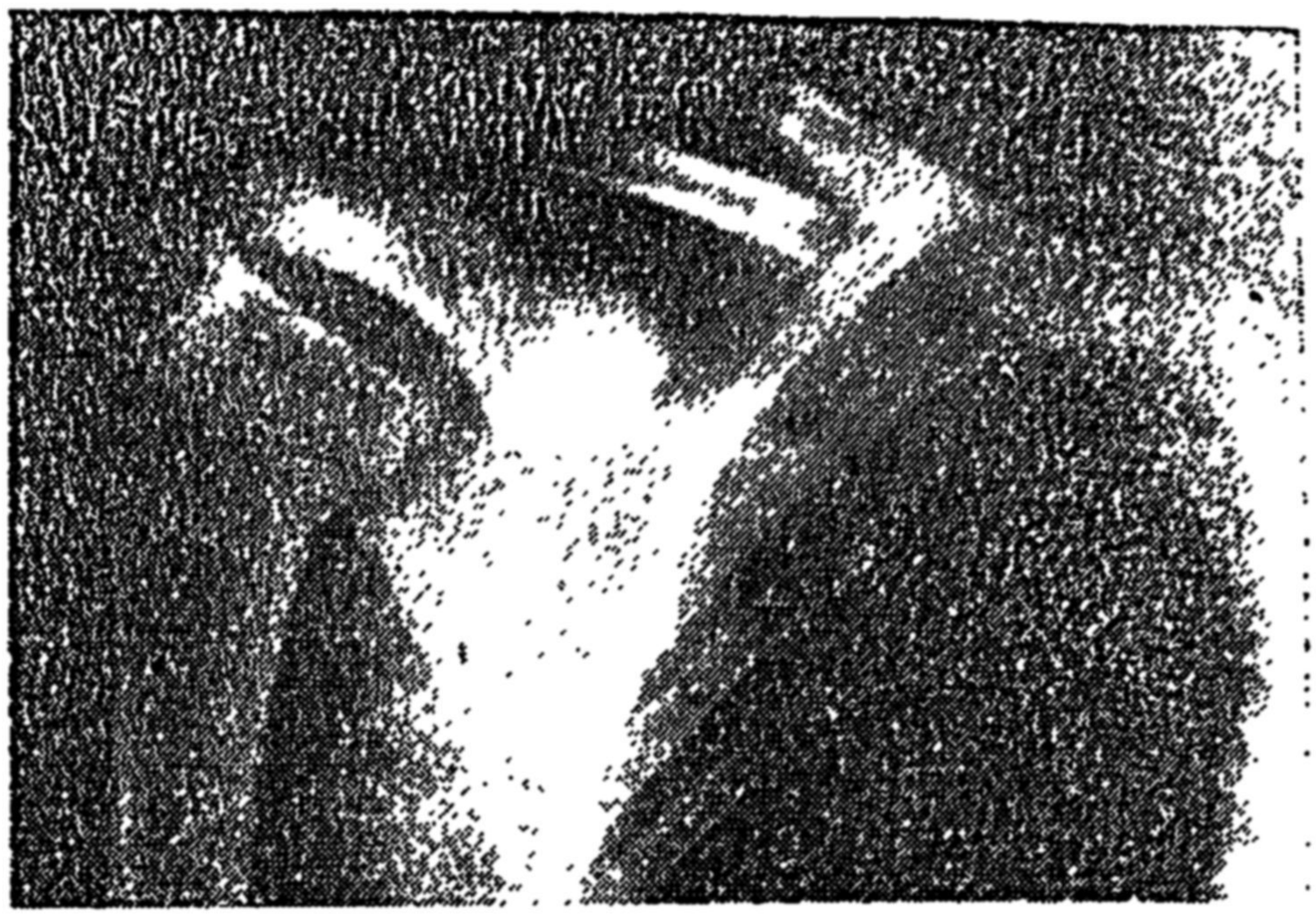

Fig. 103 — Radiografia umărului de față. Fractură de claviculă cu dislocarea fragmentelor fracturare și cu scurtare.

Fig. 104 — Radiografia umărului de față. Fractură de claviculă. Remaniere. (același caz ca în fig. 103)



Fig. 105 — Radiografia umărului de față. Fractură de claviculă. Caz neglijat. Pseudartroză incipientă.

Scanned with OKEN Scanner

1. *U.N.*, 12 ani, sex M., F.O. 2 948/24.IV.1964. Diagnostic: fractură transversală. Op. nr. 313/25.IV.1964: osteosinteză cu fir de nylon transfixiant. Evoluție postoperatorie rea: osteită pe fir. Vindecare cu unghiulație. Remaniere spontană.

2. *L.R.*, 10 ani, sex. M., F.O. 2 498/14.V.1965. Diagnostic: fractură transversală. Op. nr. 226/18.V.1965: osteosinteză cu fir de nylon transfixiant. Evoluție postoperatorie rea: osteită pe fir. Cazul a fost reoperat în alt serviciu. Vindecare cu unghiulație. Remaniere spontană.

3. *I.M.*, 14 ani, sex M., F.O. 6 802/15.VIII.1978. Diagnostic: fractură transversală. Op. nr. 1 239/16.VIII.1978: osteosinteză cu buclă transfixiantă de sîrmă. Vindecare cu unghiulație. Remaniere spontană.

4. *K.A.*, 14 ani, sex F., F.O. 9 486/3.X.1981. Diagnostic: fractură transversală cu eschilă. Op. nr. 1 685/5.X.1981: Dublu cerclaj cu fire de catgut cromat. Postoperator calus încetinit. Reinternare. F.O. 2 701/2.XII.1981. Op. nr. 1 882/5.XII.1981: eschilectomie, chiuretaje. Vindecare cu unghiulație. Remaniere spontană.

Grupa II. Cazuri cu indicație relativă și rezultat postoperator bun: 4 (0,24)%, 30,8% din cazurile operate.

1. *P.A.*, 15 ani, sex M., F.O. 3 548/27.VII.1964. Diagnostic: fractură transversală. Op. nr. 407/29.VII.1964: osteosinteză centromedulară cu broșă. Rezultat bun.

2. *R.R.*, 14 ani, sex M., F.O. 1 204/27.II.1965. Diagnostic: fractură transversală. Op. nr. 104/5.III.1965: osteosinteză centromedulară cu broșă. Rezultat bun.

3. *N.G.*, 13 ani, sex M., F.O. 7 727/7.X.1975. Diagnostic: fractură transversală cu fragment intermediar. Op. nr. 1 190/9.X.1975: osteosinteză centromedulară cu broșă. Rezultat bun.

4. *M.T.*, 15 ani, sex M., F.O. 1 858/7.III.1977. Diagnostic: fractură transversală. Op. nr. 221/10.III.1977: osteosinteză centromedulară cu broșă. Rezultat bun.

Grupa III. Cazuri cu indicație absolută și rezultat postoperator bun: 5 (0,30%), 38,4% din cazurile operate (8).

1. *A.E.*, 15 ani, sex M., F.O. 3 886/12.V.1977. Diagnostic: fractură recidivată, neglijată. Vindecare lentă. Op. nr. 498/13.V.1977: osteosinteză centromedulară cu broșă. Rezultat bun (fig. 105).

2. *I.V.*, 14 ani, sex F., F.O. 5 199/19.VI.1978. Diagnostic: fractură transversală neglijată: pseudartroză constituită. Op. nr. 911/22.VI.1978: avivarea și osteosinteza centromedulară cu broșă. Rezultat bun (fig. 106).

3. *C.I.*, 15 ani, sex M., F.O. 614/23.I.1973. Diagnostic: fractură oblică cominutivă, produsă printr-un traumatism direct — accident de circulație. Fragmentul intermediar a fost dislocat în plan sagital, s-a plasat transversal față de celelalte două capete fracturare, a fost înțepenit în derm și a devenit ireductibil. Op. nr. 23/24.I.1973: osteosinteza centromedulară cu broșă: fragmentul intermediar a fost conservat și fixat cu catgut cromat. Rezultat bun (fig. 107).

4. *A.T.*, 13 ani, sex F., F.O. 33/2.I.1968. Diagnostic: fractură transversală completă a claviculei drepte, localizată în 1/3 internă, asociată cu o decolare epifizară a fragmentului intern și cu o dislocare superioară de 40° a acestui fragment. De remarcat este faptul că această leziune rară s-a produs printr-un traumatism indirect (cădere pe umăr). Op. nr. 1/4.I.1969: osteo-epifizo-artro-sternosinteza centromedulară cu broșă. Rezultat bun (fig. 108).

5. *C.I.*, 1 an 9 luni, sex F., F.O. 8 348/3.XII.1973. Diagnostic: osificare congenitală aberantă a claviculei stîngi cu simfiză cleido-occipitală. Disostază. Op. nr. 1 088/11.XII.1973: exereza formației osoase aberante și osteotomia segmentară a claviculei, fracturată intraoperator. Osteosinteză cu brosă centromedulară. Rezultat bun (fig. 109 și 110).

După analiza cazurilor prezentate, se poate să se observe următoarele: dacă considerăm că numai 5 cazuri au avut indicație majoră pentru osteosinteză, procentajul real al intervențiilor justificate devine 0,30%; este bine să se evite mijloacele de osteosinteză inadecvate — 4 cazuri — bucle de sîrmă, de nylon sau de catgut, generatoare de complicații; osteosinteza ideală pentru claviculă rămîne broșa centromedulară, executată după tehnica descrisă de RĂDULESCU (11).

Scanned with OKEN Scanner

Fig. 106 — Radiografia umărului de față. Fractură de claviculă. Pseudartroză constituită.



Fig. 107 — Radiografia umărului de față. Fractură cominutivă de claviculă, ireductibilă prin manevre ortopedice externe.

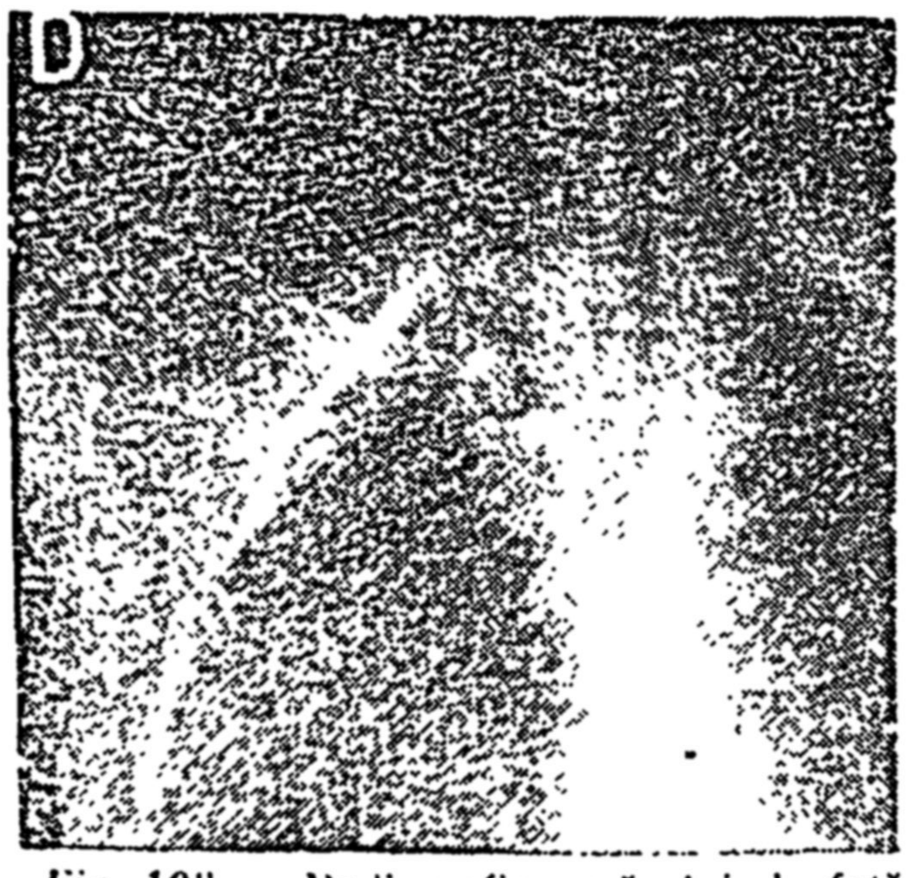

Fig. 108 — Radiografia umărului de față. Fractură-decolare traumatică epifizară juxtasternală de claviculă cu dislocarea inferioară a epifizei 45°.

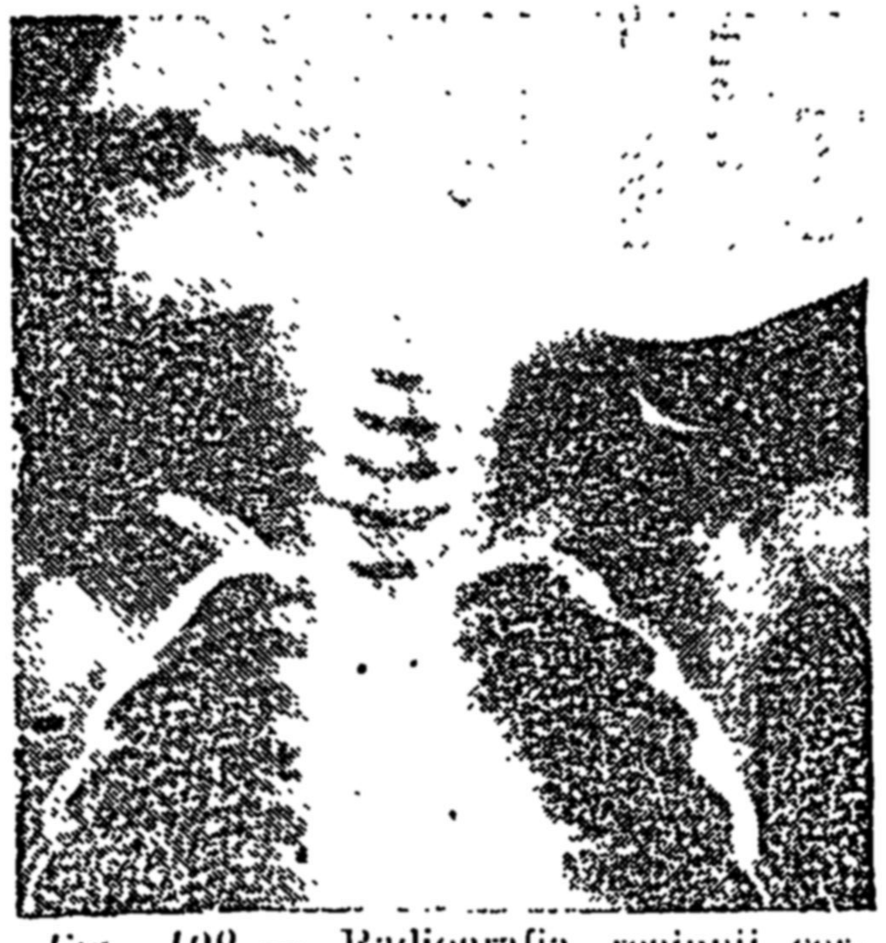

Fig. 109 — Radiografia regiunii cervicale. Disostoză cleidocraniană.

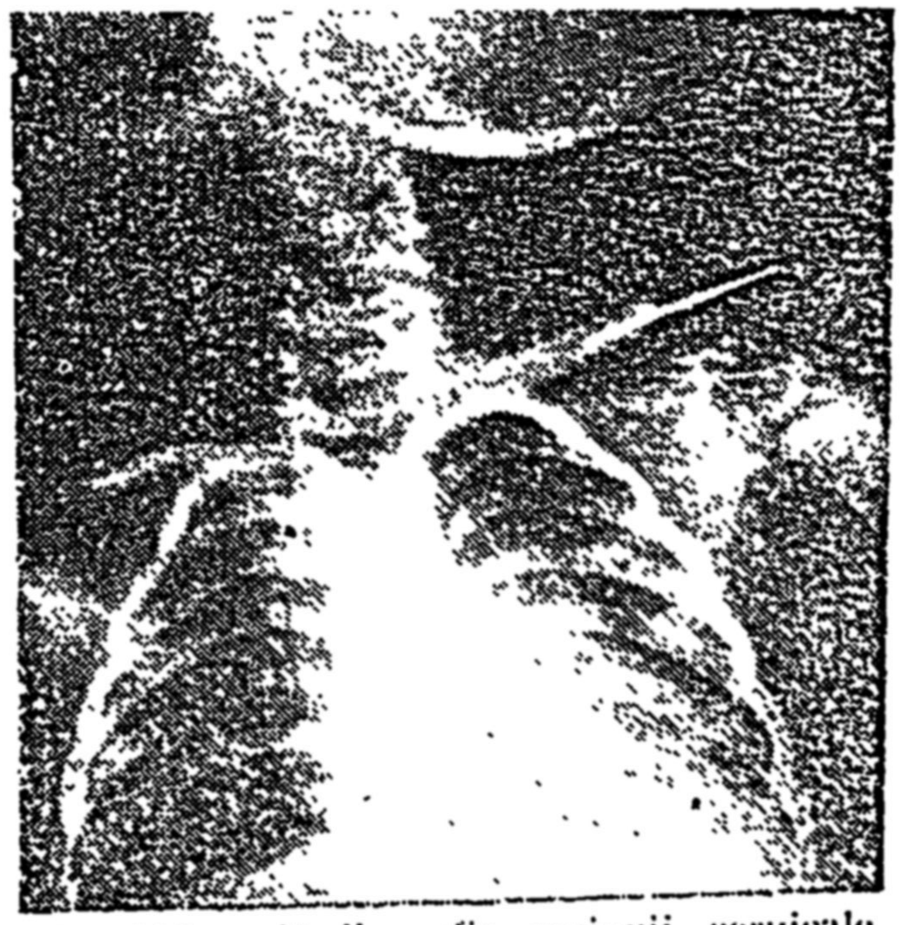

Fig. 110 — Radiografia regiunii cervicale. Osteosinteză cu broșă a claviculei, pentru o fractură accidentală intraoperator.

Scanned with OKEN Scanner

BIBLIOGRAFIE

1. BROCA A. — Chirurgie infantile, Ed. G. Steinheil, Paris, 1914.
2. BRÜCHNER H. — Frakturen und Luxationen, Ed. Volk und Gesundheit, Berlin, 1969.
3. COSĂCESCU A. — Afecțiuni osoase, Ed. Welther, Sibiu, 1948.
4. ECONOMU TH. — Traumatologie infantilă, Ed. Medicală, București, 1958.
5. FÈVRE M. — Chirurgie Infantile et Ortopedie, Ed. Flammarion, Paris, 1967.
6. FONTAINE R., MAITRE R. — Osteomyelite aigue de la clavicule. Resection totale sousperiostee de cet os, *Rev. Orthop.*, 1935, 22, 4, 339—342.
7. GOINARD P. — Notes sur les fractures de la clavicule chez l'adulte, *Rev. Orthop.*, 1935, 22, 6, 649—668.
8. IONESCU L. C. — Leziuni fracturare osteocartilaginoase ale oaselor diafizare la copil, Teză de dizertație, I. M. Timișoara, 1972.
9. MOUCHET A. — Luxation de l'extremite acromiale de la clavicule chez un enfant, *Rev. Orthop.*, 1929, 16, 1, 50—52.
10. OBRÉDANNE L. — Precis clinique et operatoire de chirurgie infantile, Ed. Masson, Paris, 1974.
11. RĂDULESCU AL. D., BACIU CL., ROBĂNESCU N. — Traumatismele osteoarticulare, Ed. Academiei, București, 1967.
12. TATRAY GABOR GYÖNGYI — Fracturile de claviculă la copii, Lucrare de diplomă, I. M. Timișoara, 1981.
13. VARNA AL. — Chirurgie și ortopedie pediatrică, Ed. Didactică și Pedagogică, București, 1984.
14. VEREANU D., SOCOLESCU M., STEINBACH T. — Chirurgie infantilă de urgență, Ed. Medicală, București, 1958.
15. WATSON-JONES sir R. — Fractures and Joint Injuries, IV, Ed. F. S. Livingstone, Edinburgh — London, 1967.

Scanned with OKEN Scanner

Scanned with OKEN Scanner

Capitolul 9

LEZIUNILE FRACTURARE ALE HUMERUSULUI

L. C. Ionescu, Sabina Condrea

Sînt fracturi frecvente la toate vîrstele, dar mai ales la copii (ECONOMU, 1958).

Clasic fracturile humerusului sînt împărţite după sediu în : fracturi ale extremităţii superioare ; ale diafizei ; ale extremităţii inferioare (COSĂCESCU, 1948).

În leziunile fracturare ale humerusului, localizate la orice nivel : gît anatomic, gît chirurgical sau diafiză, în care există dislocări complexe ale fragmentelor fracturare, pentru confortul pacientului şi al chirurgului, osteosinteza nu are contraindicaţii. Osteosinteza scurtează timpul de vindecare, împiedică atrofia muşchiului deltoid şi se efectuează prin mijloace tradiţionale simple. Singurul obstacol în calea osteosintezei, care, de altfel poate să fie evitat cu uşurinţă, este prezenţa nervului radial (17).

ECONOMU (11) împarte leziunile fracturare ale humerusului în: fracturi ale extremităţii superioare, în leziuni diafizare şi în leziuni ale extremităţii distale.

Noi (17) am înglobat, în cadrul fracturilor de humerus, numai leziunile extremităţii proximale (decolările epifizare şi fracturile gîtului chirurgical) şi leziunile diafizare.

Leziunile fracturare ale humerusului sînt relativ frecvente la copil. Ele se localizează mai ales la extremitatea proximală a osului, (la nivelul epifizei superioare şi la nivelul gîtului chirurgical, regiunea corespunzătoare metafizei osului în dezvoltare), dar şi în porţiunea diafizară, deşi fracturile diafizare se observă mai rar (11).

Fracturile gîtului anatomic, care se întîlnesc la adulţi, corespund decolărilor epifizare traumatice ale copilului. Fracturile parcelare, ale capului humeral sau fracturile tuberozitare (trohiteriene sau trohiniene), nu se observă la copii (9).

Leziunile fracturare ale humerusului la copii prezintă importanţă din punct de vedere al diagnosticului şi al tratamentului. În anumite cazuri, lipsa unui tratament corect poate să se soldeze cu sechele grave şi permanente.

Numărul fracturilor studiate a fost de 816 și a reprezentat 2,22% din toate leziunile oaselor diafizare ale membrelor, 2,45% din fracturile diafizare ale membrului superior și s-au încadrat, ca frecvență în a VI-a leziune fracturară a scheletului (tabelul 16).

Tabelul 16

Leziunile fracturare ale humerusului : frecvență, procentaj, clasament

Nr. total leziuni	*% din totalul leziunilor scheletului*	*Clasament*	*% din totalul fracturilor diafizare ale membrelor*	*% din totalul fracturilor diafizare ale membrului superior*
816	2,21%	VI	2,22%	2,45%

Leziunile întîlnite cel mai des au fost cele ale extremității superioare : 611 cazuri (74,88%), în majoritate fracturi ale gîtului chirurgical — 438 cazuri (53,68%). Decolările epifizei proximale a humerusului au fost mult mai rare — 173 cazuri (21,2%), iar fracturile diafizare au fost mai frecvente decît decolările epifizare și mai puțin frecvente decît fracturile gîtului chirurgical humeral — 205 cazuri (25,12%) (tabelul 17, graficul 7).

Graficul 7

Frecvența fracturilor de humerus pe sex, parte afectată și leziuni importante

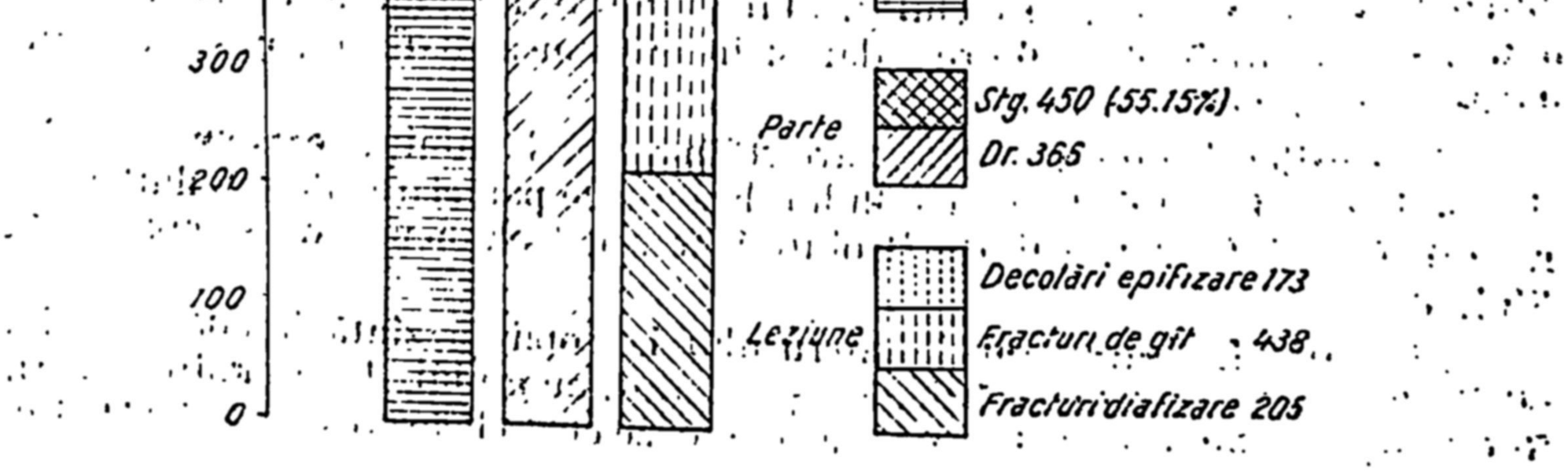

Tabelul 17

Repartiția pe ani vîrstă a leziunilor fracturare importante ale humerusului

Tipul leziunii	*0—30 zile*	*30 zile 1 an*	*1*	*2*	*3*	*4*	*5*	*6*	*7*	*8*	*9*	*10*	*11*	*12*	*13*	*14*	*15*	*Total*	*%*
Decolarea epifizară	9	11	4	4	13	9	6	6	8	11	12	11	11	19	9	14	16	173	21,2
Fracturile gîtului chirurgical	4	8	12	13	11	20	32	31	29	40	39	27	37	42	37	30	26	438	53,68
Fracturi diafizare	41	14	12	4	10	19	11	10	9	7	9	12	7	7	13	11	9	205	25,12
TOTAL	54	33	28	21	34	48	49	47	46	58	60	50	55	68	59	55	51	816	100%
%	6,62	4,04	3,43	2,57	4,17	5,88	6	5,76	5,64	7,11	7,35	6,13	6,74	8,33	7,23	6,74	6,25		100%

Scanned with OKEN Scanner

În cadrul leziunilor gîtului chirurgical, au predominat fisurile subperiostale cu tasare a trabeculației osoase — 249 cazuri (56,85%) (tabelul 18).

Am întîlnit de 54 ori leziuni, obstetricale (6,62%), localizate de 9 ori la nivelul epifizei, de 4 ori la nivelul gîtului și de 41 ori diafizar (6,62%). În schimb, la vîrsta sugarului am remarcat numai 33 leziuni care au reprezentat 4,04% (Tabelul 17).

Tabelul 18

Repartiția leziunilor fracturare ale humerusului după localizare și tip

(clasificare)

I. *Leziuni caracteristice ale extremității superioare:* (74,88%)			611
1. Decolări epifizare 173 (21,2%)		Obstetricale	9
		Fără dislocare	116
		Cu fractură și dislocare	48
2. Fracturi ale metafizei superioare (gît chirurgical): 438 (53,68%)	Fără dislocare	subperiostale	173
		în lemn verde	23
		cu tasare trabeculară	102
		cu telescopaj	55
	Cu unghiulație		30
	Cu dislocări complexe și scurtare		55
II. *Leziuni diafizare:* 205 (25,12%)			
1. Fracturi transversale	subperiostale		15
	cu dislocare		54
2. Fracturi oblice	subperiostale		65
	cu dislocare		41
3. Fracturi oblice-spiroide	subperiostale		20
	cu dislocare		10
		Total:	816

Stările patologice, generatoare de fracturi, au fost semnalate de 58 ori (7,11%). La nivelul gîtului chirurgical semnalăm 10 procese pseudotumorale benigne, din care 8 chisturi esențiale și 1 chist anevrismal, precum și un sarcom osteogenic. La nivelul diafizei amintim cele 33 cazuri de *osteogenesis imperfecta congenita* VROLIK, 10 cazuri de supurații cronice osteomielitice, 3 cazuri de condroame solitare centrale migrate diafizar, precum și un caz, de pseudartroză.

Mai semnalăm prezența a trei fracturi deschise — 0,37%, toate trei situate la nivelul diafizei, produse prin acceidente de circulație.

Pe ani calendaristici, leziunile fracturare ale humerusului au fost repartizate aproape egal (graficul 8).

Repartizarea pe ani vîrstă, leziunile fracturare ale humerusului au fost mai frecvente pînă la 1 an, datorită prezenței fracturilor diafizare obstetricale și apoi foarte frecvente, între 8 și 15 ani, prin fracturile gîtului chirurgical și au atins maximum frecvenței la vîrsta de 12 ani (tabelul 19).

Scanned with OKEN Scanner

Graficul 8

Repartiția leziunilor fracturare ale humerusului pe ani calendaristici (816 cazuri)

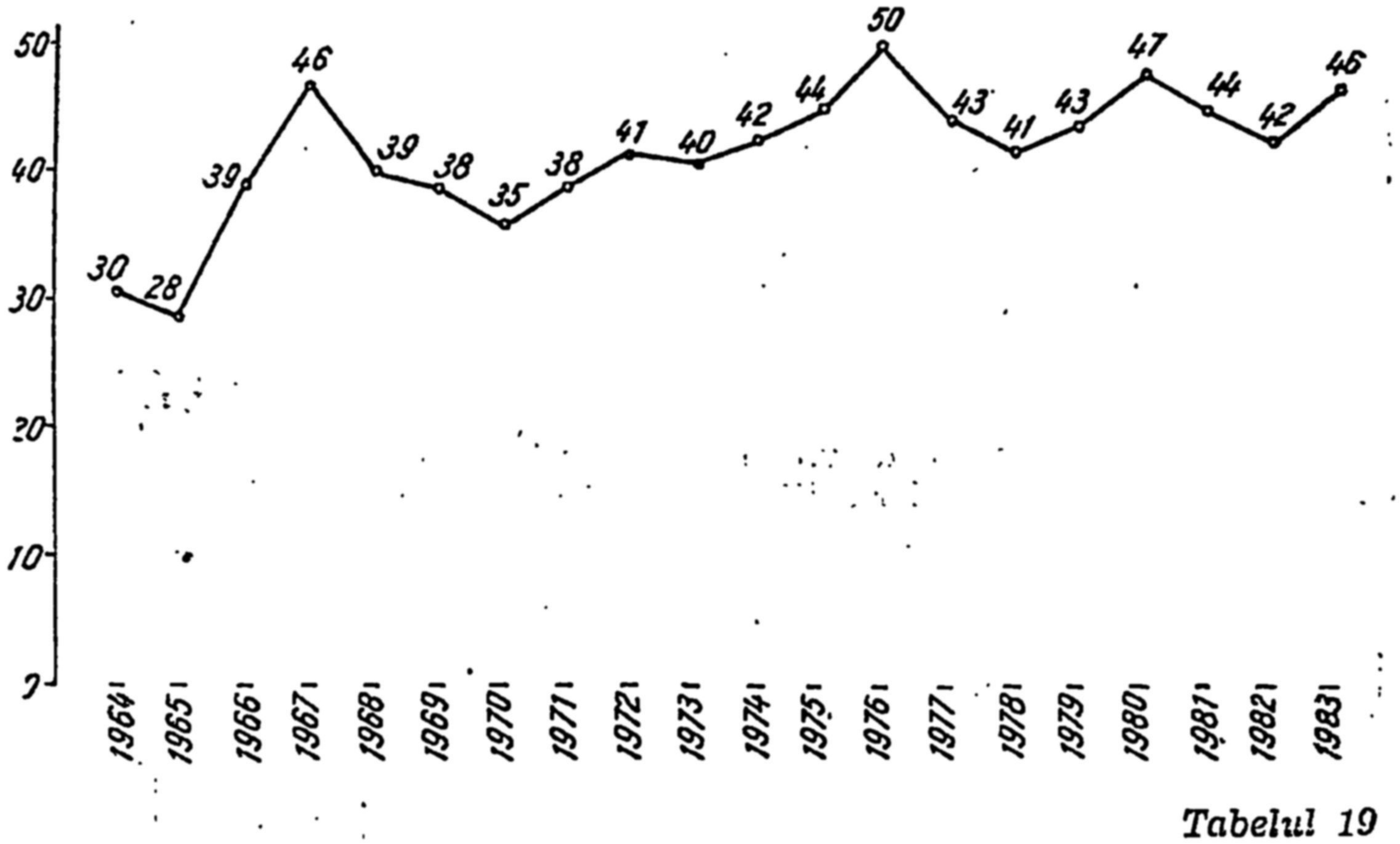

Tabelul 19

Frecvența fracturilor de humerus pe ani-vîrstă

0—30 zile	30 zile 1 an	1	2	3	4	5	6	7	8	9	10	11	12	13	14	15	Total
54	33	28	21	34	48	49	47	46	58	60	50	55	68	59	55	51	816
6,62	4,04	3,43	2,57	4,17	5,88	6	5,76	5,64	7,11	7,35	6,13	6,74	8,33	7,23	6,74	6,25	100%

9.1. DECOLAREA TRAUMATICĂ A EPIFIZEI SUPERIOARE HUMERALE (6), (9), (11), (12), (13), (23), (29), (31), (32).

9.1.1. ETIOPATOGENIE

Raportate la fracturile gîtului chirurgical, leziunile întîlnite foarte frecvent, decolările epifizare ale extremității superioare a humerusului sînt leziuni mai rare (Tabelul 17).

Decolările traumatice ale epifizei proximale humerale au reprezentat 21,2% din totalul leziunilor humerale studiate; 0,52% din toate leziunile

Scanned with OKEN Scanner

fracturare ale oaselor diafizare ale membrului superior și 0,47% din toate leziunile oaselor diafizare ale scheletului.

În ceea ce privește vîrsta, teoretic, decolarea epifizei superioare a humerusului poate să se producă de la naștere și pînă la vîrsta sinostozării epifizo-diafizare (20—22, chiar 25 ani) și este întîlnită procentual mai frecvent la nou-născut și la copilul de vîrstă școlară. Am înregistrat 9 cazuri la noul născut (5,20%), 11 cazuri la sugar (6,36%) și 153 cazuri la copii ; acestea din urmă au reprezentat 88,44% din totalul de 173 cazuri decolare epifizară și 18,75% din totalul fracturilor de humerus și au atins mai ales copilul între 4 și 15 ani, cu maximum de frecvență 8—15 ani. Dintre cazurile observate, 125 au fost fără dislocare (72,25%), iar 48 au fost cu fractură metafizară asociată și cu dislocări (27,75%) (tabelele 17, 18 și 20).

Tabelul 20

Repartiția pe grupe de vîrstă și pe tipuri anatomopatologice a decolărilor epifizei superioare humerale

Tipul leziunii	*0—30 zile*	*30 zile 1 an*	*1—3*	*4—6*	*7—10*	*11—15*	*Total*	*%*
Decolare epifizară pură (fără dislocare)	9	1	—	—	22	5	37	21,39
Decolare epifizară cu fisură metafizară	—	10	10	21	8	39	88	50,87
Decolare epifizară cu fractură și dislocare	—	—	11	—	12	25	48	27,74
TOTAL	9	11	21	21	42	69	173	100

Sexul masculin a fost atins mai frecvent 64,19% din cazuri. La cazuril observate, distribuția leziunilor de partea afectată a fost aproape egală — 51,61% pentru partea stîngă.

În ceea ce privește etiologia, decolarea obstetricală humerală poate să se producă deopotrivă prin traumatisme directe sau indirecte, în timpul nașterilor dificile, mai ales cînd devin necesare tracțiunile unui membru superior. Aceste tracțiuni, asociate cu mișcări de rotație, devin utile pentru degajarea unui braț sau al unui umăr, în cazul prezentărilor pelvine. Alteori, în nașteri laborioase, devine necesar să se plaseze în axilă un deget al mamoșului.

După aceste manevre, din timpul nașterilor laborioase, se impune examinarea atentă a nou-născutului, pentru descoperirea unor eventuale leziuni fracturare (11).

— La sugari, mecanismul observat cel mai frecvent este cel al mișcării pasive, forțate, de abducție a brațului, cu ocazia îmbrăcării, a gimnasticii ș.a. (23).

— Decolările epifizare ale copiilor și adolescenților, se produc frecvent, fie prin traumatisme directe, în urma loviturilor sau căderilor laterale pe umăr,

Scanned with OKEN Scanner

fic, mai frecvent, prin traumatisme indirecte, prin căderi pe mînă sau pe articulația cotului, sau prin mișcări combinate de abducție și torsiune ale membrului superior (17), (31), (32).

9.1.2. ANATOMIE PATOLOGICĂ

Decolarea epifizară pură, cu dislocare, este rară. Ea poate să se întîlnească totuși sub vîrsta de 10 ani. La cazurile observate de decolare epifizară pură, a fost vorba numai de deslipiri incomplete ale epifizei, bineînțeles, fără dislocarea acesteia. După vîrstă, cele 37 cazuri de decolare epifizară pură, au fost repartizate, la nou născut de 9 ori, la sugar o dată, apoi între 7 și 15 ani, cu maximum de frecvență între 7 și 10 ani (tabelul 20).

Decolarea epifizară asociată cu fractură este considerată leziunea caracteristică. Fractura se produce în „ic" m etafizo-diafizar, cu baza superioară fragmentul diafizar, cuneiform, se localizează de ob icei intern (11), (32)

După datele din literatură, aceasta ar fi leziunea cea mai frecventă. Am întîlnit această leziune numai de 136 ori, de 28 ori cu fisură metafizară internă și fără dislocare, de 60 ori cu traiecte de fractură și dislocări limitate și de 48 ori cu dislocări importante (tabelul 20).

Legile producerii decolării epifizare, în general, și a decolării epifiz ar humerale, au fost descrise de BROCA și OMBRÉDANNE (4), (23). Faptul că la nivelul extremității superioare humerale se întîlnesc de obicei fracturi, care se continuă cu traiecte transversale de-a lungul cartilajului de conjugare, se datorește dispoziției inserției capsulei articulare, care se atașează parțial extern, pe epifiză și parțial intern, pe metafiză. De aceea, la nivelul extremității superioare humerale, decolarea epifizară pură ar fi excepțională ; leziunea se prezintă de obicei mixt, în parte decolare, în parte fractură.

În decolarea epifizară fără dislocare, dezordinile anatomice sînt neînsemnate. În cazurile cu dislocări mari, în porțiunea antero-externă se creează o butonieră periostală, prin care poate să se angajeze capătul metafizar și să se realizeze de obicei o unghiulație postero-internă. În acest caz, în porțiunea postero-externă, la nivelul sinusului unghiulației, prin dislocarea metafizei și decolarea periostului se poate să se ajungă la consolidări în poziție vicioasă.

Unghiulației mai poate să i se asocieze și decalajul, prin rotația internă a diafizei. Și în decolarea epifizară obstetricală, cu dislocare, fragmentul epifizar se rotează în afară, iar cel diafizar înăuntru. Decalajul trecut neobservat poate să fie cauza limitării rotației externe sau a unei poziții de rotație internă permanentă a membrului superior, sechelă întîlnită la unii copii mari, care necesită ulterior osteotomii de derotare.

Sînt posibile și dislocări complete ale metafizei cu scurtare, mai rar înspre medial și în mod excepțional posterior. Cînd există dislocări, incomplete, laterale-interne, o parte din suprafața epifizei decolate rămîne descoperită în afară. Au fost semnalate cazuri de decolare coinplétă, cînd capătul metafizar s-a dislocat mult lateral și s-a oprit fie subdeltoidian, fie chiar în axilă com-

Scanned with OKEN Scanner

primînd nervii, rupînd artera, perforînd tegumentul. Şi în dislocările externe ale fragmentului metafizar se poate să se observe perforarea deltoidului şi a tegumentului (9), (11).

Fragmentul superior, decolat, poate să se roteze 45° în plan sagital şi să îşi orienteze faţa decolată în afară. Unii autori au semnalat basculări de 180° ale epifizei decolate, trecute neobservate, care au necesitat ulterior osteotomii pentru redresare (13).

Cele 48 cazuri de decolare epifizară humerală superioară, asociate cu fractură metafizară şi cu dislocare, au aparţinut subiecţilor între 3 şi 15 ani. Am reţinut următoarele şase aspecte rare : de trei ori decolarea fractură cu fragmentul metafizar intern mic ; de trei ori asocierea decolării cu fracturi metafizare atipice (o dată cu traiect de fractură în „Z", o dată cu fractură metafizară în snop de fisuri şi o dată cu fisură metafizară longitudinală).

9.1.3. STUDIU CLINIC.

La noul născut (13) am întîlnit decolarea epifizară obstetricală fără dislocare, de 9 ori. La această vîrstă diagnosticul se stabileşte exclusiv clinic. Cînd copilul prezintă un braţ inert, în comparaţie cu cel sănătos, aplicat pe lîngă corp şi plasat în poziţia de rotaţie internă, este posibilă prezenţa a două leziuni : fie o paralizie obstetricală a plexului brahial, fie o decolare obstetricală a epifizei humerale superioare. Mai întîi, trebuie să se elimine posibilitatea paraliziei. Excitaţiile cutanate ale extremităţii sau tentativele de mobilizare, care provoacă oarecare mişcări ale braţului, elimină eventualitatea paraliziei şi determină suspectarea prezenţei decolării epifizare obstetricale. Dar, aceste două leziuni pot să coexiste. De aceea, trebuie căutate şi alte semne locale, cum ar fi tumefacţia umărului, durerea la presiune la nivelul cartilajului de conjugare sau durerea la mobilizarea membrului, cu care ocazie, rareori poate să se perceapă şi o crepitaţie blîndă, de tonalitate joasă, grăsoasă.

— La sugari (13) semnele clinice sînt asemănătoare cu cele ale noului născut. Am întîlnit 11 cazuri de decolare epifizară la această vîrstă.

— La copil şi la adolescent decolarea epifizară a fost observată în 117 cazuri, dintre care decolări cu lipsa dislocării au fost semnalate în 105 cazuri (tabelul 20).

La copilul mic, examenul clinic trebuie să înlăture posibilitatea prezenţei osteomielitei. Dacă nu există dislocare, simptomele decolării epifizare sînt atenuate. Deoarece leziunile periostului şi rupturile vasculare sînt minime, tumefacţia este puţin accentuată, echimoza lipseşte sau este neînsemnată şi de apariţie tardivă, impotenţa funcţională este relativă, iar deformaţia este inexistentă (23).

În decolările epifizare fără dislocare, întîlnite mai frecvent sub 10 ani, gradul de suferinţă, materializat numai prin impotenţă funcţională şi prin durerea situată la nivelul cartilajului de conjugare, la circa 1 cm sub acromion, chiar în absenţa tumefacţiei locale, evocă diagnosticul. Dar, de obicei tumefacţia subdeltoidiană este evidentă. Uneori, s-ar putea să se obţină

Scanned with OKEN Scanner

și o flexibilitate anormală a mișcărilor de abducție ale brațului, manevră pe care nu am căutat-o niciodată și nu o recomandăm. În aceste cazuri, fără dislocare, semnele clinice pot să se confunde cu cele ale unei contuzii sau entorse de umăr. Dar, intensitatea suferinței, tumefacția și durerea la presiune, localizată sub articulație, la circa 1 cm sub marginea acromionului, uneori o ușoară flexibilitate anormală a mișcării de abducție elimină posibilitatea entorsei și permite să se fixeze diagnosticul de decolare epifizară (11).

În ceea ce privește luxația umărului, deși aspectul clinic o sugerează, acest diagnostic este îndepărtat, pentru simplul motiv că la copii această leziune nu se întîlnește decît în mod cu totul excepțional.

În cazurile grave de decolare-fractură, cu dislocare a metafizei anterior și în același timp, fie intern (simulînd luxația anterioară humerală, practic inexistentă la copii) (6), (28), (29), fie mai frecvent extern, simptomatologia este evidentă. Deformația este foarte accentuată. Prin edemul umărului tumefiat se palpează proeminența metafizică situată de obicei antero-extern. În cazurile grave, cu dislocare mare a metafizei superior și antero-intern, capătul metafizei poate să se palpeze subcoracoidian sau în axilă, în timp ce sub acromion se percepe o depresiune. Brațul se află în atitudinea de abducție și retropulsie. Este inutil să se mai vadă dacă proeminența capătului metafizar balansează la mișcările executate asupra cotului, precum și dacă există crepitații la mișcările de rotație ale membrului, iar faptul că aceste semne clinice sînt asemănătoare cu cele ale fracturilor înalte ale gîtului chirurgical cu dislocare nu mai are atîta importanță clinică, deoarece oricum se va executa radiografia.

Durerea este vie, atît spontană cît și la atingere, și impotența funcțională evidentă. Cu ocazia reducerii, poate să fie prezentă o crepitație atenuată, definită moale, grăsoasă, de cauciuc îndoit și frecat. Dar, față de celelalte semne clinice, evidente, crepitația devine inutil să mai fie căutată.

9.1.4. STUDIU RADIOLOGIC

La noul născut, radiografia, bineînțeles comparativă, nu poate să evidențieze punctul de osificare secundar epifizar, deoarece epifiza rămîne cartilaginoasă pînă la vîrsta de 6—12 luni. Totuși, uneori, la fetițe, acest punct de osificare poate să fie evidențiat radiologic în primele 30 zile de viață, și să se prezinte de dimensiunile unei boabe de piper. Dar la început, radiografia executată perfect simetric, poate să arate o lărgire a spațiului dintre omoplat și segmentul osificat al extremității superioare a diafizei, semn de altfel neconcludent. După 10 zile, este posibil să se observe de-a lungul diafizei, o umbră corespunzătoare osificării unui hematom subperiostal sau începutul formării unui calus, semne care fac să se presupună asocierea unei leziuni metafizare minime, invizibilă radiologic inițial. Opacitatea radiologică, care apare în urma decolării periostale la copilul mic, trebuie să fie deosebită de cea observată în maladia COFFEY, în scorbut, în sifilis sau în unele osteomielite.

● *La copilul mic,* dar uneori și la sugar, este posibil să se observe o mică smulgere a unuia din unghiurile terminale ale metafizei. În acest caz, diag-

Scanned with OKEN Scanner

nosticul radiologic este concludent. Începînd de la 6—12 luni, timp în care nucleul epifizar al capului humeral devine vizibil radiologic, poate să fie pusă în evidență mai ușor o eventuală dislocare. Am înregistrat 10 cazuri de decolare epifizară la sugar cu fragment metafizar lateral-intern mic.

● *La copii*, în cazul decolării epifizare fără dislocare, mai frecventă după 7 ani, radiografia rămîne, bineînțeles, negativă. Ea devine pozitivă numai cînd există o dislocare minimă transversală a capului față de metafiză sau o ușoară deviație axială. În schimb, în cazurile grave de fractură-decolare cu dislocare mai mult sau mai puțin importantă (48 cazuri observate), radiografia de față confirmă decolarea și evidențiază un traiect fracturar banal, care detașează un ic osos minim sau important, situat de obicei intern (fig. 111 și 112), dar observat uneori și extern, sau traiecte atipice observate în 6 cazuri. De profil, se pune în evidență proeminența anterioară a capătului metafizar și unghiul cu sinus orientat posterior, pe care acesta îl poate face cu capul humeral.

Fig. 111 — Radiografia umărului de față. Fractură-decolare epifizară humerală superioară fără dislocare.

Fig. 112. Radiolgrafia umărului. Fractură decolare-epifizară humerală cu dislocare externă subdeltoidiană a capătului metafizar.

Diagnosticul radiologic este foarte important pentru tratament. În unele cazuri, s-au observat în primele 15 zile, dislocări secundare ale metafizei, probabil sub acțiunea musculaturii, chiar sub aparatura de imobilizare, ceea ce sugerează necesitatea efectuării radiografiilor de control în timpul tratamentului.

Scanned with OKEN Scanner

9.1.5. TRATAMENT.

În decolările epifizare ale extremității superioare a humerusului, în marea majoritate a cazurilor, dislocările metafizei sînt inexistente sau moderate ; vindecările se produc fără sechele, prin modalități de tratament ortopedic puțin pretențioasc. Facultatea de adaptare a articulației umărului, compensează unele deviații restante epifizo-metafizare. Uneori, în urma sterilizării cartilajului fertil de creștere, leziunea poate să ducă la scurtări importante ale humerusului, fără tulburări ale funcționalității membrului superior. Decolarea epifizară cu dislocări importante ale extremității superioare a humerusului este o leziune întîlnită în mod excepțional (48 de cazuri).

Cu toate acestea, indicațiile de tratament în decolarea epifizară humerală superioară sînt foarte discutate și controversate.

Din cauza dificultăților de diagnostic la vîrsta noului născut, a datelor imprecise din literatură și a rarității cazurilor, nu am reușit să fim categorici în ceea ce privește codificarea modalităților de tratament în decolarea epifizară obstetricală humerală superioară cu dislocare. Totuși, considerăm că singurul parametru important al tratamentului, care prezintă o importanță absolută este combaterea decalajului intern al fragmentului fracturar inferior, prin modalități ortopedice. La noul născut și la sugar, dacă nu există rotație a membrului superior, tratamentul constă în aplicarea brațului de-a lungul corpului, printr-un bandaj sau eșarfă simplă pentru 10 zile — FÉVRE (13). În cazurile cu dislocare completă, modalitățile de tratament sînt foarte controversate. În acest tip de leziune atitudinea terapeutică nu este codificată ; în general, se admite că se poate să se încerce tracțiunea și reducerea, acționînd pe fragmentul inferior, prin plasarea lui în abducție forțată. În cazul rotației interne a diafizei și deci a membrului superior în întregime este mai logic să se aplice o aparatură asemănătoare celei care se folosește în paraliziile obstetricale ale plexului brahial, în poziția de „salut militar", care redresează humerusul în rotație externă și îl coaxează pe direcția fragmentului epifizar rotat extern. Cu ocazia acestei redresări trebuie să se acționeze cu multă blîndețe, pentru ca să nu se piardă contactul dintre capul humeral și metafiză. Dacă nu există dislocare, tracțiunea pare contraindicată, deoarece ar contribui la distanțarea dintre epifiză și metafiză.

— La sugari și la copiii mici, la care se întîlnește, de obicei, decolarea epifizară fără dislocare, este suficientă imobilizarea în eșarfă simplă sau în pansament banal tip DESSAULT, pentru 14 zile. Am înregistrat aceste leziuni de 11 ori la sugari și de 105 ori la copii. Toate cazurile s-au vindecat fără incidente. După 14 zile sugarii au început să-și miște, degajat, ambele brațe.

În cazurile cu dislocare, în care nu există rotație internă a fragmentului inferior, tratamentul este identic cu cel al fracturilor gîtului chirurgical, dar mult mai urgent decît al acestora. Un tratament corect evită scurtările secundare în urma tulburărilor de osteogeneză. Reducerea trebuie să se facă foarte îngrijit. Dată fiind absența prizei pe fragmentul proximal, trebuie să se acționeze numai pe fragmentul distal. Reducerea se face manual, sub anestezie generală și presupune o tracțiune puternică în axul brațului, plasat în abducție de 90°, chiar 180°, cu cotul în anteducție. Reducerea poate să se mai

Scanned with OKEN Scanner

obţină şi prin tracţiune progresivă pe broşe temporară, trecută prin ulna — JUDET (18). Contenţia prin ghips toraco-brahial, în poziţia care a permis reducerea, abducţie de 45—90° şi antepoziţie de 25—45°, este în general bună. Contenţia, după unii poate să se obţină şi în poziţia de abducţie extremă —135° şi flexie de 80° (BLOUNT).

— La copiii mari, 10—15 ani, în toate cazurile fără dislocare, braţul trebuie imobilizat la torace prin eşarfă, bandaj simplu sau bandaj DESSAULT. În cazurile cu dislocare, dacă reducerea este stabilă, este suficient bandajul simplu sau spica ghipsată, pentru 30 zile, cu braţul în abducţie şi antebraţul în flexie volară. În cazurile în care reducerea este instabilă, se poate să se recurgă la extensia prin broşe înglobată în ghips.

În cazurile cu dislocare, prezentate tîrziu, vîrsta copilului determină atitudinea terapeutică (3).

În cazurile prezentate tîrziu, BÖHLER recomandă o manevră de forţă pentru ca să se corecteze dislocarea laterală sau scurtarea. Această atitudine terapeutică este recomandată şi descrisă şi de ECONOMU (11): se aşază şi se fixează bolnavul pe sol, culcat cu faţa în sus. Medicul se plasează la capul copilului, apucă membrul superior de la nivelul articulaţiei pumnului şi în timp ce îl plasează în abducţie maximă, apasă cu talpa piciorului pe umăr. Socotim că accastă manevră este periculoasă, cel puţin la copii; aplicată cu blîndeţe, nu realizează reducerea, aplicată cu brutalitate, poate să producă leziuni ale părţilor moi, în special vasculo-nervoase.



Fig. 113. — Radiografia umărului de faţă. Fractură-decolare epifizară humerală superioară. Osteosinteză cu broşă Kirschner unică.

Reducerea sîngerîndă, la cazurile recente, este o modalitate de tratament la care se recurge rar. Totuşi, ireductibilitatea reprezintă o indicaţie pentru operaţie, care trebuie să fie efectuată cît mai precoce (14). Calea de abord este cea anterioară, prin şanţul deltopectoral (17), (18). După excizia periostului interpus, care se opune reducerii, reducerea se realizează prin „manevra levierului". Contenţia poate să se asigure prin broşă temporară, pentru 21 zile — JUDET (18), (26) (fig. 113). Dacă operaţia se face tardiv, trebuie să se rezece punctul diafizar exteriorizat prin breşa periostală, să se îndepărteze osul nou produs de teaca periostală rămasă goală, obstacole care se opun reducerii (20), şi să se practice osteosinteza cu grefon, transcapital (15), (23), (30).

În intervalul de timp la care ne referim au fost operate 6 cazuri de decolare epifizară superioară de humerus, care au fost repartizate sporadic pe ani calendaristici şi au aparţinut vîrstelor 5—13 ani. Cazurile au afectat în

Scanned with OKEN Scanner

mod egal ambele sexe și au fost repartizate egal de partea stîngă și de partea dreaptă. Contenția s-a efectuat de 5 ori cu broșă centromedulară și o singură dată cu tijă KÜNTSCHER (tabelul 21).

Tabelul 21

Situația decolărilor epifizare superioare de humerus, operate: 6 cazuri

Nr. crt.	*Anul*	*Vîrsta*	*Sex*	*Parte afectată*	*Modalitate operatorie*
1	1971	9	M	S	broșă centrală
2	1982	5	M	S	broșă centrală
3	1982	13	M	D	tijă Küntscher
4	1983	12	F	D	broșă centrală
5	1983	9	F	D	broșă centrală
6	1983	12	F	S	broșă centrală

9.1.6. EVOLUȚIE. COMPLICAȚII. SECHELE

În ciuda frecventei sale benignități, decolarea obstetricală a epifizei superioare a humerusului, nu trebuie să fie neglijată, deoarece rar, pot să se întîlnească forme cu dislocare. Neredusă, o decolare-fractură se vindecă, dar rareori leziunea poate să genereze atitudini vicioase, care să necesite ulterior osteotomii, de redresare a unghiulațiilor, sau a decalajului intern al fragmentului fracturar inferior. La cazurile neglijate, prezentate în faza de sechelă, osteotomia devine indispensabilă. Pe de altă parte, lezarea cartilajului de conjugare poate să ducă la tulburări de creștere, mai ales la scurtări, care vor fi cu atît mai importante cu cît leziunea s-a produs la o vîrstă mai mică.

Decalajul, prin rotația internă a fragmentului fracturar inferior, trecut neobservat, poate să devină cauza fixării membrului superior în rotație internă permanentă, cu limitarea mișcării de rotație externă, sechelă întîlnită la unii copii mari și care necesită osteotomia de derotare.

În alte cazuri, dislocarea laterală și basculărea epifizei, încă poate să ducă la unghiulații, prin tulburări de creștere, care necesită ulterior osteotomii pentru redresare.

Se mai semnalează existența scurtărilor secundare în urma tulburărilor de osteogeneză, prin sterilizarea cartilajului de conjugare, tulburări care însă pot să apară independent de ținuta terapeutică.

Scanned with OKEN Scanner

9.2. FRACTURILE GÎTULUI CHIRURGICAL AL HUMERUSULUI

(2), (5), (9), (11), (24), (31), (32)

9.2.1. ETIOPATOGENIE

Fracturile gîtului chirurgical humeral au fost cele mai frecvente leziuni fracturare ale humerusului întîlnite la cazurile observate. Aceste fracturi au reprezentat: 53,68% din totalul leziunilor humerusului; 1,32% din fracturile diafizare ale membrului superior și 1,19% din toate leziunile fracturare ale oaselor diafizare ale scheletului.

Acest tip de fractură a fost întîlnit la toate vîrstele, inclusiv la nou născut și la sugar (12 cazuri — 2,74%), dar a predominat între 7 și 15 ani și a atins maximum numeric la 12 ani (9,59%) (tabelul 22).

Tabelul 22

Repartiția pe grupe de vîrstă și tipuri anatomopatologice a fracturilor gîtului chirurgical humeral

Tipul leziunii		*N.N.*	*30 z.—1 an*	*1-3*	*4-6*	*7-10*	*11-15*	*Total*	*%*
Fracturi fără dislocare 80,59%	Fisuri subperiostale simple					10	83	93	21,23
	Fisuri subperiostale cominutive			14	53	3	10	80	18,26
	Fracturi cu inflexiune tip „în lemn verde"			3	5	5	10	23	5,25
	Fracturi cu tasare a trabeculației osoase		8	11	14	65	4	102	23,29
	Fracturi cu telescopare diafizo-metafizară					23	32	55	12,56
Facturi cu dislocare 19,41%	Cu unghiulație			1	3	10	11	25	5,71
	Cu dislocație laterală	4				1		5	1,14
	Cu dislocări complexe și scurtare			7	8	18	22	55	12,56
TOTAL		4	8	36	83	135	172	438	100

Sexul masculin a fost afectat mai des — 51,65%. Leziunile au fost mai frecvente de partea stîngă — 54,94%.

Majoritatea leziunilor au fost fără dislocare — 80,59%. În aceste localizări, fondul patologic a fost întîlnit de 10 ori — 2,28%.

Scanned with OKEN Scanner

Fracturile gîtului chirurgical al humerusului survin în condiţiile în care la adult se produc luxaţiile articulaţiei umărului; fie prin traumatisme directe, fie prin traumatisme indirecte. La copii în traumatismele directe leziunea poate să fie produsă din orice direcţie şi cu intensităţi variate, dar de obicei este vorba de căderi laterale, pe umăr, în poziţia de adductie a

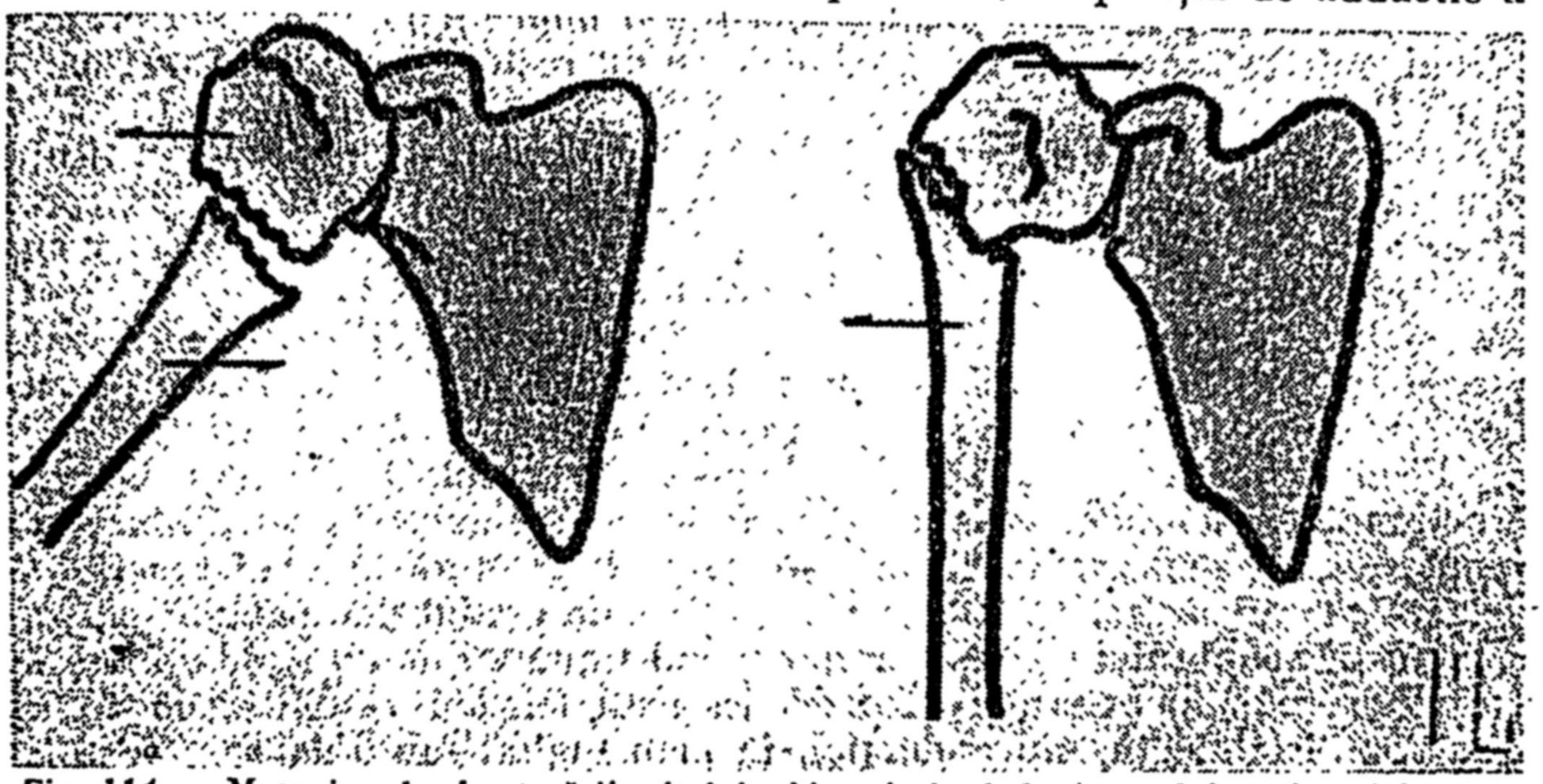

Fig. 114 — Mecanismele fracturării gitului chirurgical al humerusului. prin abducţie şi prin adducţie. (Schiţă inedită)

braţului. Majoritatea traumatismelor indirecte se produc prin căderi, fie prin cotul flectat 90° cu membrul superior în abducţie de 90° şi rotaţie internă maximă, fie prin căderi pe mînă, cu articulaţia cotului în extensie. Fracturile prin agresiune dorsală, se produc în căderile pe spate, cu sprijin instinctiv pe membrul superior întins. S-au descris şi mecanisme mai rare, cum ar fi cel prin agăţare, cînd copilul cade pe spate şi este susţinut brusc de mînă.

În general, mecanismul de pîrghie stă la baza determinării tipului de fractură, denumită clasic prin abducţie sau adducţie, după cum acţionează asupra osului, punctul de sprijin şi forţa traumatică — BRÜCHNER (5) (fig. 114).

Dată fiind sinostozarea tîrzie a epifizei proximale humerale (20—25 ani), fracturile gîtului chirurgical humeral pot să se asocieze cu decolări epifizare pe toată perioada copilăriei şi a adolescenţei. Am întîlnit aceste asocieri şi le-am discutat în cadrul decolărilor epifizare traumatice humerale superioare (Cap. II).

9.2.2. ANATOMIE PATOLOGICĂ

Clasic la adulţi, prin fractura extremităţii proximale a humerusului, se înţeleg leziunile cuprinse între articulaţia scapulo-humerală şi inserţia inferioară a deltoidului sau limita inferioară a V-ului deltoidian (COOPER). În afară de cele 48 cazuri de decolare epifizară asociate cu fracturi metafizare importante, fracturile cele mai frecvente ale extremităţii superioare humerale

Scanned with OKEN Scanner

la copil și-au avut sediul la nivelul gîtului chirurgical. Fracturile capului humeral, fracturile tuberozitare sau ale gîtului anatomic constituit, nu se întîlnesc la copii. Vîrstei copilărici îi sînt caracteristice fracturile subtuberozitare, fracturi ale gîtului chirurgical, care se produc în zona metafizo-diafizară, zonă de tranziție dintre osul spongios și cel compact.

Majoritatea fracturilor gîtului chirurgical humeral observate au prezentat un traiect transversal sau ușor oblic, și au realizat trei tipuri anatomopatologice :

— fracturi fără dislocare — 353 cazuri (80,59%), cu varietățile : fisură subperiostală (21,23%) ; inflexiune în lemn verde (5,25%); și fractură prin tasare a trabeculației osoase (23,29%) sau cu telescopare a diafizei mai compacte în metafiza lărgită și de structură mai moale (12,56%);

— fracturile complete cu dislocare — 85 cazuri (19,41%) : fie angrenate și unghiulate, în general antero-intern 30 cazuri (6,85%) ; fie fracturi complete cu dislocări complexe și scurtare — 55 cazuri (12,56%).

Felul traumatismului, direcția și nivelul traiectului de fractură, precum și acțiunea contracțiilor musculare, determină unghiulațiile sau dislocațiile complexe ale fragmentelor. Tipul traiectului de fractură ar fi în funcție de violența cu care acționează forța traumatică, de gradul de abducție sau de adducție al membrului superior în momentul traumatismului și de gradul de rotație internă sau externă a diafizei. În acest fel, iau naștere dislocări în plan frontal (abducție sau adducție), în plan sagital sau axial.

De principiu tipurile de fractură descrise clasic, prin abductie sau adducție, au importanță practică pentru tratament. Dar, direcția și nivelul traiectului de fractură poate să determine și aspecte intermediare.

Fragmentul superior se rotează întotdeauna în afară prin acțiunea mușchilor care se inseră pe tuberculul mare (micul rotund, supraspinosul și subspinosul). Fragmentul inferior se rotează înăuntru prin inserțiile mușchilor marele pectoral, marele dorsal și marele rotund. Fractura se unghiulează într-un sens sau altul, după cum fragmentul distal pătrunde în cel proximal, în varus sau în valgus. În general, fragmentul distal se plasează anterior și mai adeseori lateral intern, decît lateral extern — 30 cazuri observate (54,55%). Dislocarea antero-externă se observă deopotrivă. Această dislocare este caracteristică decolărilor epifizare superioare. Cînd dislocarea este mare, capătul fragmentului distal poate să proemine subpectoral sau subdeltoidian. În acest caz, fragmentul distal străpunge teaca periostală, care ulterior se opune reducerii. Pe lîngă unghiulația antero-internă cu sinus orientat postero-extern, se realizează și o scurtare, prin încălecarea fragmentelor și un decalaj. Dacalajul constă în rotirea înspre extern a fragmentului fracturar proximal și rotația internă a fragmentului distal.

9.2.3. STUDIU CLINIC

După o fractură de gît humeral, copilul se prezintă la consultație în atitudinea caracteristică a traumatismelor umărului, cu antebrațul flectat, aplicat pe lîngă corp, susținut cu mîna de partea opusă, cu umărul coborît, cu capul înclinat înainte și de partea traumatizată, pășind cu precauție (11).

Scanned with OKEN Scanner

În fracturile fără dislocare, subperiostală, simptomele sînt atenuate. Durerea și edemul sînt moderate, impotența funcțională este relativă, echimoza este absentă sau minimă și de apariție tardivă. Dar, mișcările de abducție pasivă ale brațului sînt limitate. În fracturile complete, dar angrenate și cu unghiulație mai mult sau mai puțin accentuată, există o deformație importantă, prin prezența proeminenței unghiulației, de obicei antero-internă, cu unghiul deschis postero-extern. La palpare, durerea maximă este situată ceva deasupra apofizei coracoide. Echimoza apare destul de precoce (1—2 zile) și este mai întinsă.

În fracturile complete, cu fragmente libere, cu dislocare mare și cu scurtare, extremitatea fragmentului distal poate să proemine sub pectoral sau în axilă, unde uneori poate să se palpeze. Diformitatea devine foarte vizibilă, durerea este vie și impotența funcțională foarte accentuată. Umărul este deformat, atît prin prezența capătului osos diafizar, cît și prin hematomul important. Echimoza, care apare precoce, se întinde mult pe fața internă a brațului, și coboară uneori pînă în vecinătatea cotului ; alteori, poate să se întindă și pe fața laterală a toracelui, chiar pînă la nivelul crestei iliace (HENNEQUIN). Membrul superior apare mai scurt decît cel sănătos. Uneori, se percepe mobilitate anormală și crepitații osoase, semne care nu trebuie să fie căutate, pentru ca să nu disloce o fractură angrenată sau pentru ca să nu se exagereze dislocațiile existente. În schimb, devine necesar să se examineze pulsul periferic, mobilitatea și sensibilitatea întregului membru, dar mai ales, să se caute semnele de leziune ale nervului circumflex (sensibilitatea feței externe a umărului și prezența forței de contracție, prin posibilitatea schiării abducției).

În cazurile de fractură completă, cu dislocări complexe și cu scurtare, de cele mai multe ori diagnosticul diferențial se face foarte greu, cu decolarea epifizară — fractură humerală superioară cu dislocare completă. Diagnosticul diferențial se mai discută : cu alte leziuni traumatice ale umărului — contuzii sau entorse ale umărului, cu echimoză sau, uneori, cu paralizia deltoidului, prin leziuni ale nervului circumflex ; cu fracturile de claviculă ; cu decolările epifizare humerale superioare fără dislocare, sau cu dislocare și cu fractură ; cu artrita osteomielitică a sugarului ; cu osteomielita metafizară a copilului mic (această leziune este destul de greu de diferențiat clinic deoarece, o fractură cu hematom, poate să fie însotită în primele zile de febră pînă la 38°C). Pe de altă parte, stările febrile intercurente pot să coincidă cu episodul traumatic, iar anamneza este de obicei insuficientă ; luxația scapulo-humerală nu intră în discuție, deoarece ea nu se întîlnește decît excepțional la copii, ca de altfel și celelalte tipuri de fracturi intraarticulare, caracteristice adultului — capitale, subcapitale, tuberozitare.

Dacă diagnosticul clinic prezumptiv se stabilește pe baza semnelor clasice de fractură, diagnosticul pozitiv se face numai prin radiofotografiere.

Scanned with OKEN Scanner

9.2.4. STUDIU RADIOLOGIC

Radiografia confirmă leziunea, precizează tipul de fractură și evidențiază toate detaliile anatomo-patologice, atît pe schelet normal cît și pe schelet patologic.

Mai întîi se execută radiografia de față. Dacă devine necesară radiografia de profil, aceasta poate să se realizeze, fie prin rotația internă maximă a membrului superior, fie prin plasarea tubului în axilă și a plăcii pe umăr sau prin plasarea unei casete de formă semicilindrică în axilă și a tubului pe umăr, în poziția de abducție a brațului. Îndepărtarea în abducție a brațului, manevră dureroasă, necesită anestezie și comportă un oarecare risc, deoarece poate să contribuie la dislocarea fragmentelor fracturate.

În fracturile fără dislocare, radiografia confirmă fractura și precizează varietatea, cea mai frecventă aceea prin tasare a trabeculației osoase metafizare ; mai poate să se evidențieze fisura transversală subperiostală, denumită

Fig. 115 — Radiografia umărului de față. Fractură prin tasare a corticalei osoase metafizare. Fond patologic. Proces pseudotumoral benign.

Fig. 116 — Radiografia umărului. Fractură transversală a gîtului humeral chirurgical. Fragmente fracturare unghiulate în humerus valgus.

„în tubercul", mai rar tipul de fractură prin inflexiune „în lemn verde" sau fractura cu telescopaj diafizo-metafizare (fig. 115 și 116).

În fracturile complete, angrenate și cu unghiularea fragmentelor, radiografia evidențiază existența unghiulației, aproape întotdeauna în crosă anterioară. Pe radiografia de față cele două fragmente pot să formeze un

Scanned with OKEN Scanner

unghi deschis extern (fractură produsă prin mecanismul abducției) sau, mai recvent, intern (fractură produsă prin mecanismul adducției). De profil, în ambele forme se evidențiază o unghiulație anterioară, cu sinusul orientat posterior.

Radiografia devine foarte necesară, în special în fracturile cu fragmente libere și cu dislocări mari, deoarece prin ea se evită căutarea semnelor clinice cu ajutorul unor manevre care ar face copilul să sufere sau chiar să-i provoace leziuni noi. Radiografia poate să precizeze de la început gradul dislocărilor și al încălecării fragmentelor, gradul unghiulațiilor și gradul decalajului. Iar, dacă devine necesară reducerea, tot radiografia de control verifică rezultatul.

9.2.5. TRATAMENT

Tratamentul urmărește o bună funcționalitate a încheieturii umărului, chiar dacă reducerea anatomică nu este perfectă. Conservarea funcționalității mușchiului deltoid se obține printr-o imobilizare în poziția de abducție a brațului, pentru 21 zile (23). Dar la copii și imobilizările cu brațul în adducție pot să se mențină 21 zile, fără ca să ducă la redori importante ale articulației.

În fracturile subperiostale, fără dislocare, vindecarea are loc rapid, chiar și în urma unui tratament puțin pretențios. La sugari brațul se imobilizează la corp printr-o eșarfă sau un pansament simplu pentru 14 zile. La copiii mici se aplică brațul la corp tot cu ajutorul unei eșarfe simple sau cu pansament ghipsat, pentru 14—21 zile. Unii recomandă imobilizări mai pretențioase, cu atele ghipsate brahi-antebrahiale fixate la trunchi, sau prin bandaje tip DESSAULT (ECONOMU) (11).

La copii în fracturile complete, angrenate, dar cu unghiulație, tratamentul depinde de gradul unghiulației. Dacă unghiulația nu depășește 20°, tratamentul va fi tot atît de simplu ca și în fracturile fără dislocare, deoarece în urma procesului de remaniere osoasă, unghiulațiile moderate se redresează spontan. Unghiulațiile care depășesc 20° este bine să fie reduse. Reducerea se practică în narcoză, prin apăsare directă, blîndă și treptată pe proieminența unghiulației antero-internă, sau antero-externă, subdeltoidiană, în timp ce un asistent trage ușor de membrul superior și orientează progresiv, anterior și lateral intern sau extern, cotul și antebrațul (11). Manevra trebuie să se execute cu precauție pentru ca să se conserve angrenarea fragmentelor. Contenția se va obține prin imobilizare în aparat ghipsat toraco-brahial, de abducție, care la copil poate să se mențină 21 zile.

În fracturile cu fragmente libere și cu dislocare complexă, cu încălecare a fragmentelor și cu scurtare, de principiu, se recomandă să se încerce reducerea sub narcoză, deși în fracturile transversale situate la 1—2 cm de cartilajul de conjugare, reducerea minuțioasă nu este atît de indispensabilă ca în decolările epifizare cu dislocare, dacă axele fragmentelor sînt paralele și decalajul este inexistent. Cu cît copilul este mai mic, cu atît mai bune vor fi rezultatele după reduceri mediocre, imperfecte. Pînă la vîrsta de 12 ani un contact al fragmentelor „în baionetă" poate să fie conservat. La

Scanned with OKEN Scanner

12 ani, o reducere de 50% din diametrul diafazei și o unghiulație sub 10—20°, se consideră un rezultat bun — BLOUNT, FEVRE (13); dar și peste această vîrstă rezultatul poate să fie considerat bun, deoarece creșterea osului este încă importantă (fig. 117 și 118).

Dacă devine necesară reducerea, dată fiind lipsa de priză pe fragmentul proximal, trebuie să se actioneze pe fragmentul distal și în general să se

Fig. 117 — Radiografia umărului de față. Fractura gîtului chirurgical humeral. Leziunea inițială.

Fig. 118 — Radiografia umărului de față. Același caz ca în fig. 117. Vindecarea în baionetă cu scurtare neînsemnată. Remaniere.

plaseze brațul în abducție și cotul în antepoziție. Reducerea se face manual, sub anestezie generală și necesită mai întîi o puternică tracțiune a brațului în ax, apoi plasarea lui în abducție de 45°, cu cotul în anteducție de 25—30°. O presiune pe unghiulație ar efectua angrenarea, care în general se obține greu, dar se menține bine.

După RĂDULESCU (27), fractura unghiulată cu sinus lateral se imobilizează la torace, fractura cu sinus intern și cu puternică abductie a fragmentului proximal, se imobilizează clasic. Aceste poziții de imobilizare sînt foarte logice. La ele am recurs și noi.

După clasici, ghipsul toraco-brahial se aplică în poziția care a permis reducerea — de obicei abducție a brațului de 45°—70°—90° și antepoziție a cotului de 25°—30°—45°, cu articulația flectată în unghi drept și cu antebrațul în poziție intermediară.

BLOUNT recomandă abducția extremă de 135° și flexia de 80°, care uneori ar oferi o mai bună contenție (13).

Scanned with OKEN Scanner

Uneori, pentru menținerea contenției, ar deveni necesară extensia cu benzi adezive în poziția clasică — ECONOMU (11).

În ceea ce privește extensia continuă, aceasta ar fi indicată numai în cazurile care prezintă o încălecare minimă și o axare bună a fragmentelor. În acest sens ar intra în discuție ghipsul care atîrnă, o metodă teoretică bună, de reducere spontană, dar care nouă nu ne-a dat rezultate.

În poziția verticală a brațului, extensia continuă ar putea să fie executată și cu ajutorul unui dispozitiv de tracțiune continuă, aparatul ERNST FISCHER. În acest dispozitiv de tracțiune continuă, extensia se practică prin benzi adezive pe braț, iar punctul de sprijin se realizează în axilă printr-un colac de tifon căptușit (25).

Aparatele toraco-brahiale de tip POULIQUEN sau BÖHLER, ar asigura o reducere progresivă. În general însă, ele nu se mai folosesc (23).

Sistemul tub-tracțiune (T—T) — FÈVRE este operant la copiii mici (13).

Tracțiunea poate să se efectueze și prin benzi adezive sau cu ajutorul unei broșe temporare trecute prin ulna (JUDET).

În timpul extensiei se recomandă efectuarea controlului radiografic repetat. Uneori, devine necesară o presiune pe o unghiulație, pentru ca să se obțină angrenarea fragmentelor.

Cînd reducerea nu poate să se obțină pe cale ortopedică, sau cînd contenția se dovedește instabilă după reducere, ECONOMU recomandă extensia continuă la pat, cu broșe trecută prin olecran, cu antebrațul situat orizontal, în poziția intermediară și cu policele orientat înspre gura bolnavului. El folosește contragreutăți de 0,5—2 kg timp de 1—2 săptămîni, dar nu raportează rezultatele acestor modalități de tratament la vîrsta copilului (11).

Oricum, prin extensia transscheletică se poate să se obțină o repoziție perfectă a fragmentelor (17).

Dar, credem că exigențele unei reduceri perfecte nu devin necesare în acest tip de fractură.

Pînă la vîrsta de 12 ani, există posibilități mari de remaniere ; peste vîrsta de 12 ani remanierea devine mai lentă, dar este posibilă.

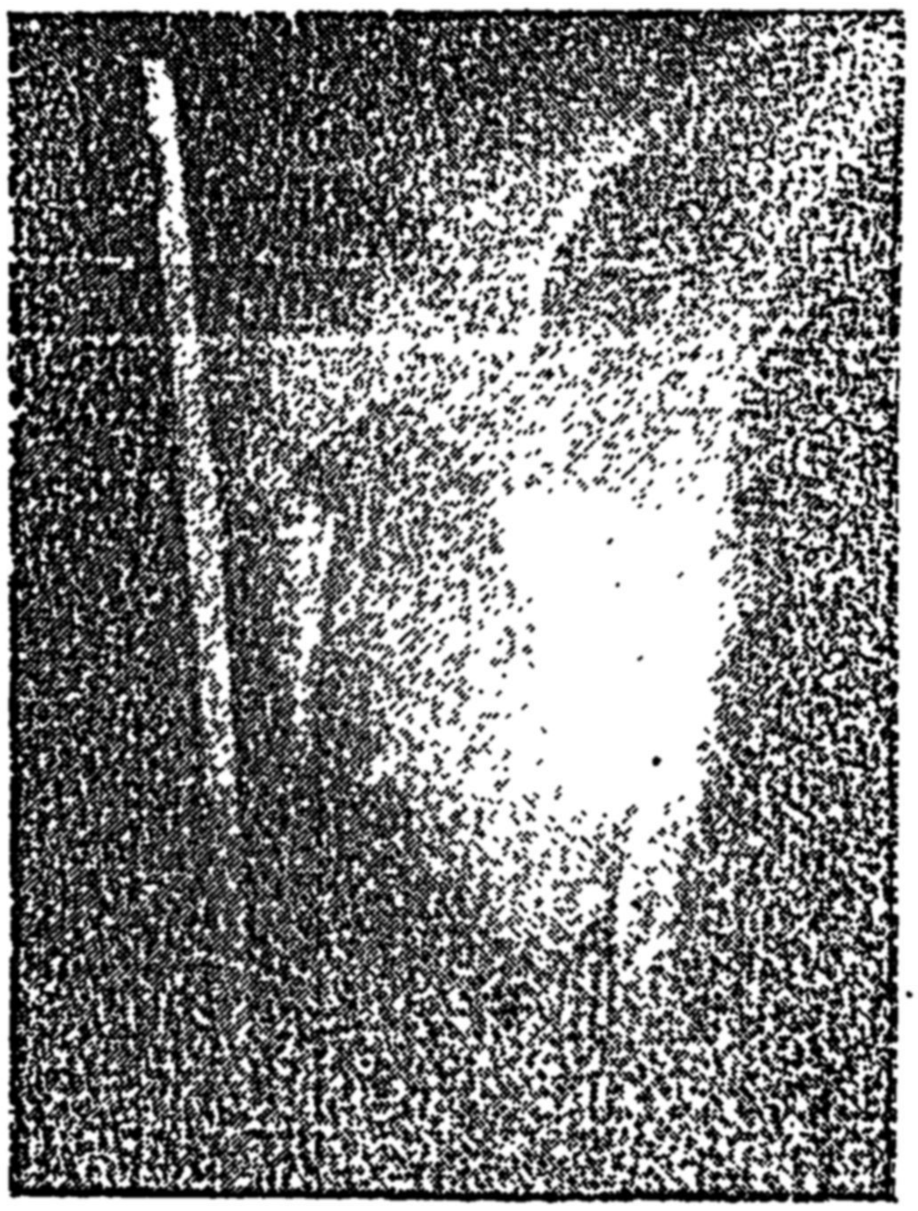

Fig. 119 — Radiografia umărului. Fractura gîtului chirurgical al humerusului. Osteosinteză intramedulară cu tijă.

Tratamentul chirurgical operator este folosit rar la copii, dar nu este contraindicat. Cînd reducerea nu se poate să se obțină pe cale ortopedică, ECONOMU recomandă osteosinteza prin începuire intramedulară (8), (11) (fig. 119). Sînt cazuri de facturi, cu dislocări mari, cînd capătul superior al fragmentului inferior părăsește teaca periostală și în care periostul se opune

Scanned with OKEN Scanner

apoi unei reduceri ortopedice, sau cazuri cu dislocări mari, prezentate tîrziu, în care devine necesară reducerea sîngerîndă. În aceste cazuri, se preferă calea de acces anterioară, prin şanţul delto-pectoral, care dă o lumină bună (7). Pentru ca să se angreneze fragmentele cap la cap, se recurge la manevra levierului (23). Pentru contenţie, se recomandă broşa centrală exteriorizată, care este mai uşor de extras — JUDET (18), snopul de broşe, tija KÜNTSCHER ş.a.; materialul se menţine 21 zile, iar imobilizarea ghipsată tot atît, prin bandaj DESSAULT sau pe aparat ghipsat de abducţie (15), (16), (20), (26).

În perioada de timp la care ne referim au fost operate un număr de 22 fracturi de gît humeral repartizate inegal pe ani calendaristici (tabelul 23);

Tabelul 23

Repartiţia fracturilor pe gît humeral, operate, pe ani calendaristici

An	*1975*	*1976*	*1978*	*1979*	*1980*	*1981*	*1982*	*1983*	*Total*
Nr.	3	1	1	4	3	4	4	2	22

Din cele 22 cazuri, 6 s-au produs pe un fond patologic de distrofii chistice localizate, la care s-a aplicat trepanaţia şi plombajul cu os spongios. Celelalte 16 cazuri au prezentat vîrsta între 4 şi 15 ani, au aparţinut preponderent sexului masculin (12 cazuri) şi au afectat deopotrivă ambele membre (cîte 8 cazuri). Modalităţile tehnice de rezolvare a leziunilor au constat în: simpla îndinţare, tija KÜNTSCHER, placa cu şuruburi şi snopul de broşe — cîte un caz, broşele încrucişate — 2 cazuri şi broşele intramedulare unice — 10 cazuri (tabelul 24).

Tabelul 24

Situaţia fracturilor de gît humeral, operate: 22 cazuri

Nr. crt.	*Vîrsta*	*Sex*	*Parte afectată*	*Traiect*	*Fond patologic*	*Modalitate operatorie*
0	1	2	3	4	5	6
1	7	M	S	oblic		îndinţare
2	11	M	D	transversal	chist anevrismal	plombaj os spongios
3	13	M	S	„		tijă Küntscher
4	15	M	D	„		broşă centrală
5	10	M	D	„		broşă centrală
6	14	M	D	„	chist esenţial	plombaj os spongios
7	10	M	D	„		broşe încrucişate

Scanned with OKEN Scanner

Tabelul 24 (continuare)

0	1	2	3	4	5	6
8	10	M	S	„		broșă centrală
9	7	M	S	„		broșă centrală
10	12	M	D	„	chist esențial	plombaj os spongios
11	4	F	S	„		broșă centrală
12	11	M	D	„		placă șuruburi
13	4	M	S	„	chist esențial	plombaj os spongios
14	7	M	S	„		broșă centrală
15	12	M	D	„		broșă centrală
16	8	F	D	„		broșă centrală
17	7	F	D	„		broșă centrală
18	5	F	S	„	chist esențial	plombaj os spongios
19	15	M	S	„	chist esențial	plombaj os spongios
20	15	M	D	„		snop de broșe
21	5	M	S	„		broșe încrucișate
22	12	M	S	„		broșă centrală

9.2.6. EVOLUȚIE. COMPLICAȚII. SECHELE. REZULTATE

În fracturile de gît humeral leziunile cele mai dificile, din punct de vedere al tratamentului sînt cele cu dislocare. Dat fiind faptul că este vorbe de fracturi metafizare, situate la aproximativ 2 cm distanță de cartilajul de conjugare, unde o reducere imperfectă poate să rămînă fără urmări, la copilul sub 12 ani, admitem chiar calusul „în baionetă". Peste vîrsta de 12 ani, o reducere de 50%, în ceea ce privește corectarea unghiulațiilor, care nu trebuie să depășească 20°, o considerăm satisfăcătoare.

Din cele 55 cazuri de fracturi metafizare cu dislocări complexe și cu scurtare, în 39 s-a încercat reducerea ortopedică fără succes. Dintre acestea, la 23 cazuri sub vîrsta de 10 ani, vindecarea s-a produs prin calus „în baionetă", cu scurtare, dar fără decalaj sau unghiulație. Pentru această vîrstă rezultatul tratamentului poate să fie considerat bun.

Alte 16 cazuri, la care tentativele de reducere au rămas infructuoase, au avut vîrsta între 12 și 14 ani. La această vîrstă, vindecarea prin calus „în baionetă" o considerăm un rezultat bun. Doi dintre subiecți au fost de sex feminin. Aceste cazuri ar fi avut indicații de reducere sîngerîndă.

În sfîrșit, un alt caz, cu fractură prin accident de călărie, în care diafiza a perforat antero-extern teaca periostală și s-a dislocat subdeltoidian și la care nu s-a recurs nici la reducerea ortopedică, nici la cea sîngerîndă, îl considerăm un caz neglijat. Vindecarea cu scurtare și cu unghiulație ines-

Scanned with OKEN Scanner

tetică a necesitat rezecția ulterioară a capătului osos dislocat subdeltoidian, cu rezultat funcțional bun (23).

16 cazuri au fost operate, din care 9 cazuri sub vîrsta de 10 ani (tabelul 24).

După suprimarea imobilizării, mobilizarea articulației umărului s-a făcut activ, de către copilul însuși, dar sub supraveghere. Nu am observat redori articulare sau paralizii de nerv axilar.

Evoluția depinde de forma anatomo-patologică a fracturii. În general, evoluția fracturilor gîtului humeral este benignă. Un tratament bine condus poate să contribuie la scurtarea timpului de vindecare, pentru ca să nu influențeze funcția articulației umărului.

9.3. FRACTURILE DIAFIZARE ALE HUMERUSULUI (9), (11), (13), (17), (31), (32)

9.3.1. ETIOPATOGENIE

Fracturile diafizare ale humerusului se observă relativ frecvent la copii. În cazuistica analizată, am întîlnit aceste leziuni de 205 ori. Acestea au reprezentat 25,12% din totalul leziunilor fracturare humerale; 0,62% din fracturile oaselor diafizare ale membrului superior și 0,56% din toate leziunile oaselor diafizare ale membrelor.

Fracturile diafizei humerale au fost mai puțin frecvente decît fracturile gîtului chirurgical (53,68%) și ceva mai frecvente decît decolările traumatice ale epifizei superioare humerale (21,2%) (tabelul 25).

Tabelul 25

Repartiția pe grupe de vîrstă și pe tip anatomopatologic a fracturilor diafizare humerale

Tipul leziunii		*0—30 zile*	*30 zile 1 an*	*1—3 ani*	*4—6 ani*	*7—10 ani*	*11—15 ani*	*Total*	*%*
Fracturi transversale	Fisuri	—	—	—	—	—	—	—	—
	Unghiulație	—	—	1	6	8	—	15	7,32
	Dislocări complexe	33	—	2	4	—	15	54	26,34
Fracturi oblice scurte	Fisuri	—	—	8	9	11	7	35	17,07
	Unghiulație	—	4	6	11	—	9	30	14,63
	Dislocări complexe	8	10	—	—	7	16	41	20
Fracturi oblice spiroide	Fisuri	—	—	—	—	6	—	6	2,93
	Unghiulație	—	—	5	4	5	—	14	6,83
	Dislocări complexe	—	—	4	6	—	—	10	4,88
TOTAL		41	14	26	40	37	47	205	100

Scanned with OKEN Scanner

În ceea ce privește repartiția după vîrstă, leziunile noului născut, prin manevre obstetricale, au fost foarte frecvente — 41 cazuri (20%). Dintre acestea, un caz a prezentat o fractură bilaterală (2,44%) (fig. 120). În cadrul leziunilor obstetricale, pe fond patologic semnalăm *osteogenesis imperfecta congenita* — VROLIK, 33 cazuri văzute (80,49%), cu fracturi diafizare bilaterale (fig. 121).

Fig. 120 — Radiografia humerusului de față. Fractură obstetricală a diafizei humerale. Dislocare caracteristică a fragmentelor fracturare.

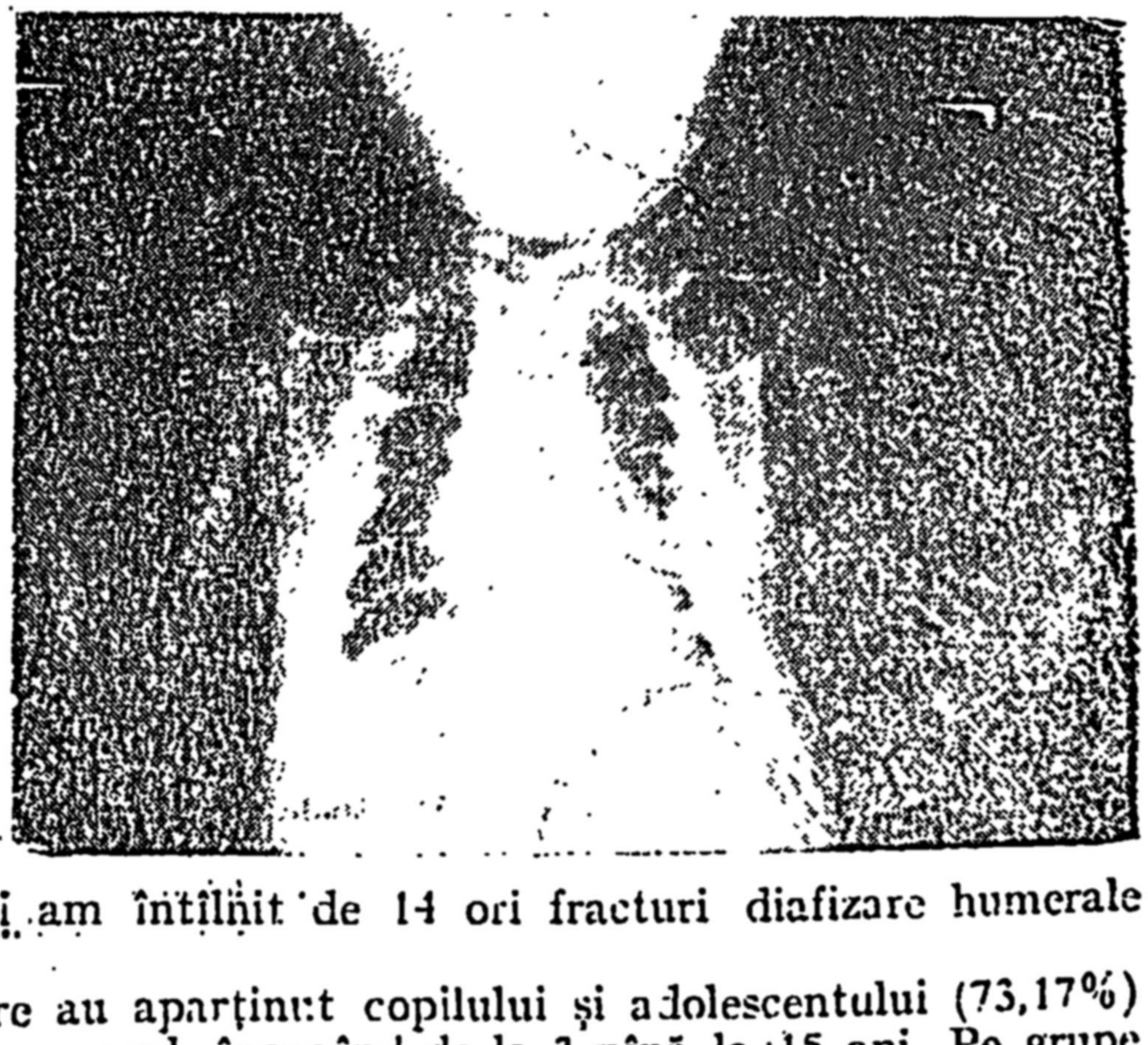

Fig. 121 — Radiografia membrelor superioare. Fracturi ale ambelor diafize humerale. Fond patologic. Osteogenesis imperfecta congenita Vrolik.

La vîrsta sugarului am întîlnit de 14 ori fracturi diafizare humerale (6,38%).

Cele 150 cazuri care au aparținut copilului și adolescentului (73,17%) au fost repartizate aproape egal, începînd de la 3 pînă la 15 ani. Pe grupe

de vîrstă, un număr mare de fracturi diafizare humerale le-am întîlnit pînă la vîrsta de 1 an (nou născut și sugar) — 55 cazuri (26,83%) (tabelele 17 și 25; graficul 9).

Graficul 9

Caracteristicile fracturilor diafizare humerale

Total: 205

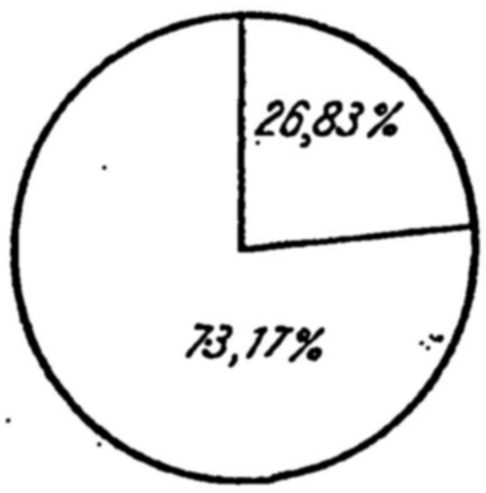

I. Localizare după vîrstă:
- **nou născut și sugar: 26,83%**
- **copil: 73,17%**

II. Localizare pe segmente:
- **1/3 mijlocie: 81,15%**
- **1/3 mijlocie — 1/3 inferioară: 15,55%**
- **1/3 inferioară: 3,30%**

III. Tipul traiectului:
- **oblic scurt: 51,70%**
- **transversal: 33,66%**
- **oblic spiroid: 14,64%**

IV. Dislocarea:
- **fără dislocare: 20%**
- **cu unghiulații: 28,78%**
- **cu dislocări complexe: 51,22%**

Scanned with OKEN Scanner

Am înregistrat 4 cazuri de fracturi humerale diafizare deschise, produse prin accidente de circulație (1,46%). Sexul masculin a fost atins mai frecvent (69,44%). Am întîlnit mai frecvent localizarea leziunilor de partea stîngă (58), (33).

În ceea ce privește cauzele care produc fracturile diafizare humerale, acestea sînt asemănătoare cu acelea care produc fracturile gîtului chirurgical, la care trebuie să mai adăugăm unele manevre obstetricale și anumite traumatisme indirecte, în urma căderilor pe mînă, antebrat sau articulația cotului sau prin acțiuni de răsucire asupra antebrațului sau a articulației cotului.

— *Fracturile noului născut și ale sugarului.* Fracturile obstetricale produse pe schelet integru apar în timpul nașterilor dificile, în urma traumatismelor indirecte sau directe, cînd devin necesare tracțiuni sau apăsări asupra brațului (13).

La sugar este suficientă o manevră brutală, de exemplu, îmbrăcare, pentru ca să se producă fractura diafizară humerală. În acest caz, traumatismul este indirect și de obicei asociat, prin mecanismul flexiunii și al torsiunii (13).

— *Fracturile copilului și ale adolescentului* survin mai ales după traumatisme directe, dar pot să apară și după traumatisme indirecte în urma căderilor pe articulația cotului flectată sau pe mînă cu articulația cotului în extensie și abducție. În aceste eventualități traiectul fracturar se prezintă mai frecvent transversal sau oblic. În cazul traumatismelor indirecte, prin torsiune, traiectul fracturar apare mai frecvent spiroid.

Din punct de vedere al mecanismului de producere, se poate să se spună, în general, că în traumatismele directe fractura se produce la locul atingerii, de obicei sub inserția deltoidiană; iar în traumatismele de cauză indirectă, fractura se produce prin mecanismul flexiei sau al torsiunii, în acest caz fractura se localizează la locul de rezistență minimă a osului, la unirea 1/3 mijlocii cu 1/3 inferioară; în cazul asocierii unei contracții musculare, întîlnită rar la copii, fractura poate să se producă și sub V-ul deltoidian.

Fracturile pe fond patologic apar spontan sau după traumatisme minore.

Traumatismle directe, violente, caracteristice accidentelor de circulație, pot să producă fracturi atipice, cominutive sau chiar deschise (4 cazuri observate).

9.3.2. ANATOMIA PATOLOGICĂ

Clasic, fracturile diafizei humerale înglobează leziunile situate începînd de sub V-ul deltoidian și pînă la două laturi de deget deasupra plicii cotului (COOPER).

Sediul localizării mai frecvente al fracturilor diafizare humerale este 1/3 mijlocie sau la unirea 1/3 mijlocii cu 1/3 inferioară a diafizei.

La cazurile observate leziunile s-au localizat mai frecvent în 1/3 mijlocie (81,15%), la unirea 1/3 mijlocii cu 1/3 inferioară în 15,55% și în 1/3 inferioară în 3,30% (graficul 9). La noul născut și la sugar, leziunile s-au

Scanned with OKEN Scanner

localizat în 1/3 medie. La copil și la adolescent, majoritatea leziunilor au fost localizate în 1/3 medie, urmate de cele localizate la unirea 1/3 medii cu 1/3 inferioară.

Traiectul fracturar este de obicei complet și poate să se prezinte sub trei tipuri : transversal, oblic sau spiroid, oarecum caracteristic vîrstei la care apare fractura, dar și în legătură evidentă cu tipul traumatismului.

Cel mai frecvent, am întîlnit traiectul oblic scurt — 106 cazuri (51,70%), apoi traiectul transversal 69 cazuri (33,66%) și cel mai rar traiectul oblic spiroid 30 cazuri (14,64%) (graficul 9).

La cazurile analizate, atît fracturile transversale cît și cele oblice sau spiroide au prezentat dislocări în peste 80% din cazuri. Dislocările au constat, fie în simple unghiulații, 59 cazuri (28,78%), fie au fost dislocări complexe, 105 cazuri (51,22%) (graficul 9).

La noul născut și la sugar, 55 cazuri (26,83%), fractura diafizară s-a prezentat oblică scurtă sau transversală. Fragmentele au prezentat simple unghiulații sau dislocări complexe. De obicei, fragmentul proximal se dislocă în abducție, iar cel distal în adducție și rotație internă și realizează o unghiulație, uneori impresionantă, scurtare și decalaj al fragmentelor. Consolidarea acestor fracturi se produce prin calus exuberant. Toate cele 55 cazuri observate au prezentat dislocări (26,83%).

La copii și la adolescenți, fracturile s-au localizat de obicei, în porțiunea mijlocie a diafizei. Ele au fost mai frecvent oblice sau transversale (120 cazuri), mai rar spiroide (30 cazuri). Fragmentele au realizat de obicei numai o unghiulație (55 cazuri). La copii, din cele 150 cazuri văzute, 54 au prezentat dislocări complexe (36%) (tabelul 25).

Unghiulațiile se prezintă de obicei cu sinusul orientat postero-intern (unghiulație în *varus recurvatus*). Dar, dislocările sînt în legătură și cu nivelul la care s-a produs fractura și cu tipul de fractură.

În fracturile diafizare înalte, fragmentul proximal este atras de deltoid în abducție, iar de marele pectoral anterior. Fragmentul distal poate să fie atras posterior de triceps.

În fracturile situate în porțiunea mijlocie, datorită echilibrului de forțe dintre triceps și brahialul anterior, fragmentul inferior rămîne în poziție indiferentă.

Decalajul apare în cazul dislocării complexe a fragmentelor fracturare, eventualitate destul de rară. Fragmentul superior, datorită acțiunii mușchilor trohiterieni se rotează extern, mai ales în leziunile înalte. Fragmentul distal se rotează intern.

Focarul de fractură este de obicei unic. În schimb, traiectul poate să fie multiplu, mai ales în fracturile transversale de cauze directe și realizează fractura cominutivă sau eschiloasă. Am întîlnit aceste eventualități de 5 ori (2,44%). O dată a fost vorba de o fractură transversală deschisă, cu eschilă mare.

Uneori se întîlnesc leziuni concomitente ale nervului radial, contuzionat în șanțul de torsiune al humerusului, leziune observată de mai multe ori, din care și într-un caz de fractură obstetricală.

Scanned with OKEN Scanner

9.3.3. STUDIU CLINIC

Semnele de fractură sînt cele clasice: durere și tumefacție, deformație și impotență funcțională, hematom și echimoză, mobilitate anormală și crepitații osoase.

La noul născut și la sugar, un cracment în timpul unei nașteri dificile sau în timpul îmbrăcării, prezența unui brat inert și deformat cu aspect de coasă antero-internă sau cu aspect torsionat, fac să se fixeze diagnosticul. În acest caz va trebui să se aprecieze clinic unghiulația, scurtarea și decalajul dintre fragmentele fracturare și se va indica radiografia. Apoi, se vor examina mișcările de extensie ale articulației pumnului și ale degetelor, pentru ca să se depisteze o eventuală paralizie asociată a nervului radial, leziune rară, dar totuși posibilă.

De obicei însă, fractura trece neobservată. Chirurgul vede abia după 12—14 zile un nou născut, care prezintă în porțiunea mijlocie a brațului o tumoră dură, voluminoasă, care ține de os și care este acoperită de un tegument ceva mai hiperemic.

La copii și la adolescenți, durerea spontană prezentă în punct fix sau la presiune digitală și la tentativele de mobilizare pasivă a brațului sau cotului, sugerează diagnosticul. Tumefacția este evidentă, de asemenea deformația și impotența funcțională. În caz că fragmentele nu sînt angrenate, există și mobilitate anormală, crepitații și imposibilitatea efectuării mișcărilor active distale. Echimoza apare în special pe fața internă a brațului și se întinde înspre cot. Scurtarea, prin încălecarea fragmentelor fracturare, se apreciază în comparație cu partea sănătoasă. Apoi se vor căuta eventuale tulburări de vascularizație sau de inervație ale membrului superior. Pulsul, mobilitatea și sensibilitatea, trebuie examinate, comparativ de la umăr pînă la degete.

La copilul mare, anamneza relevă traumatismul. Diagnosticul prezumptiv se fixează ușor pe baza semnelor clinice, iar diagnosticul pozitiv se confirmă prin radiografie. Radiografia precizează locul și varietatea fracturii. Diagnosticul diferențial se face cu contuzia simplă a brațului și cu osteomielita, în care traumatismul concomitent este incriminat frecvent.

9.3.4. STUDIU RADIOLOGIC

La noul născut și la sugar, radiografia pune în evidență o fractură, rareori bilaterală, de obicei oblică scurtă, mai rar transversală sau spiroidă, precum și gradul scurtării, al unghiulației și al decalajului. Calusul devine vizibil în cîteva zile (fig. 122). Consolidarea se verifică după 14—21 zile.

La copil și la adolescenți, radiografia indică sediul și direcția traiectului fracturar și precizează tipul de fractură, spiroidă sau transversală, precum și prezența scurtărilor a unghiulațiilor și a decalajului (fig. 123 și 124).

Scanned with OKEN Scanner

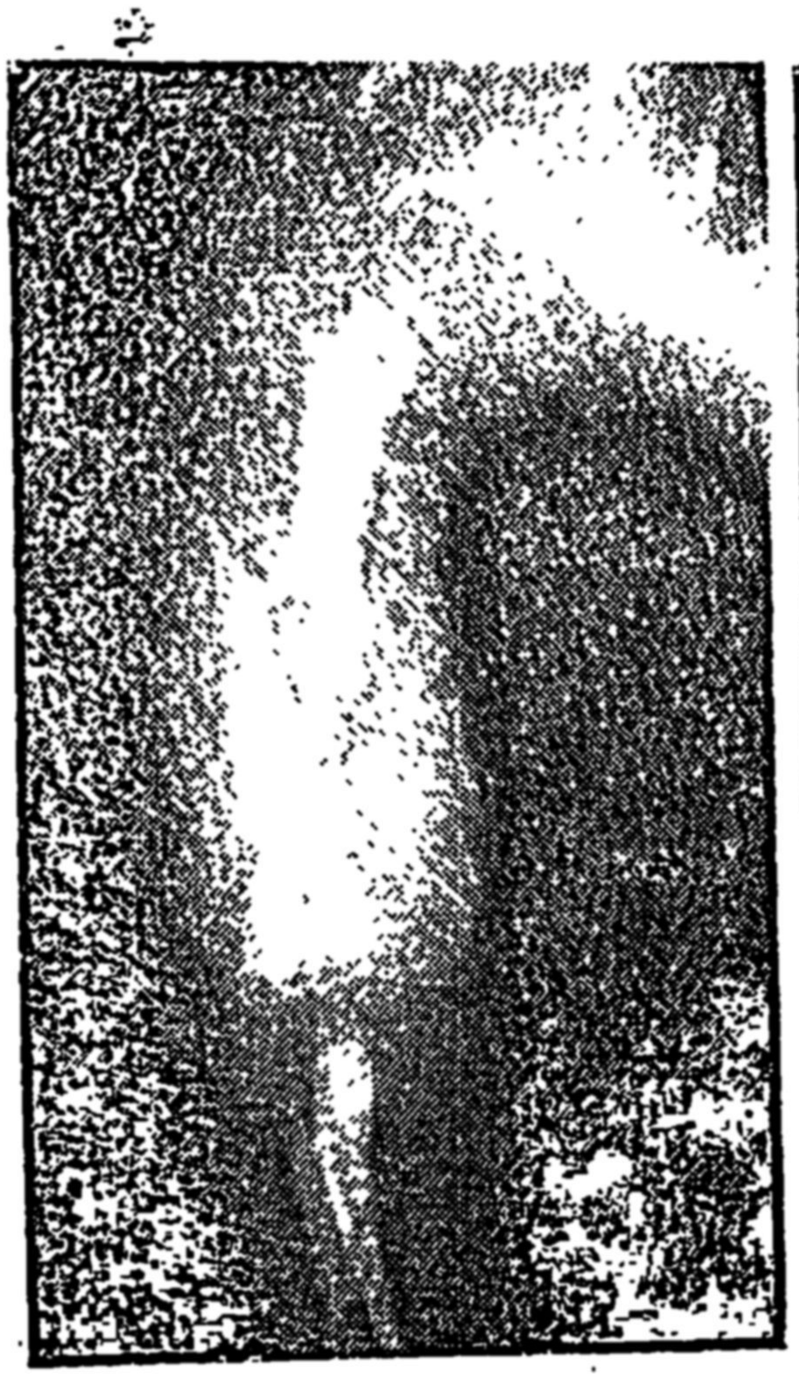

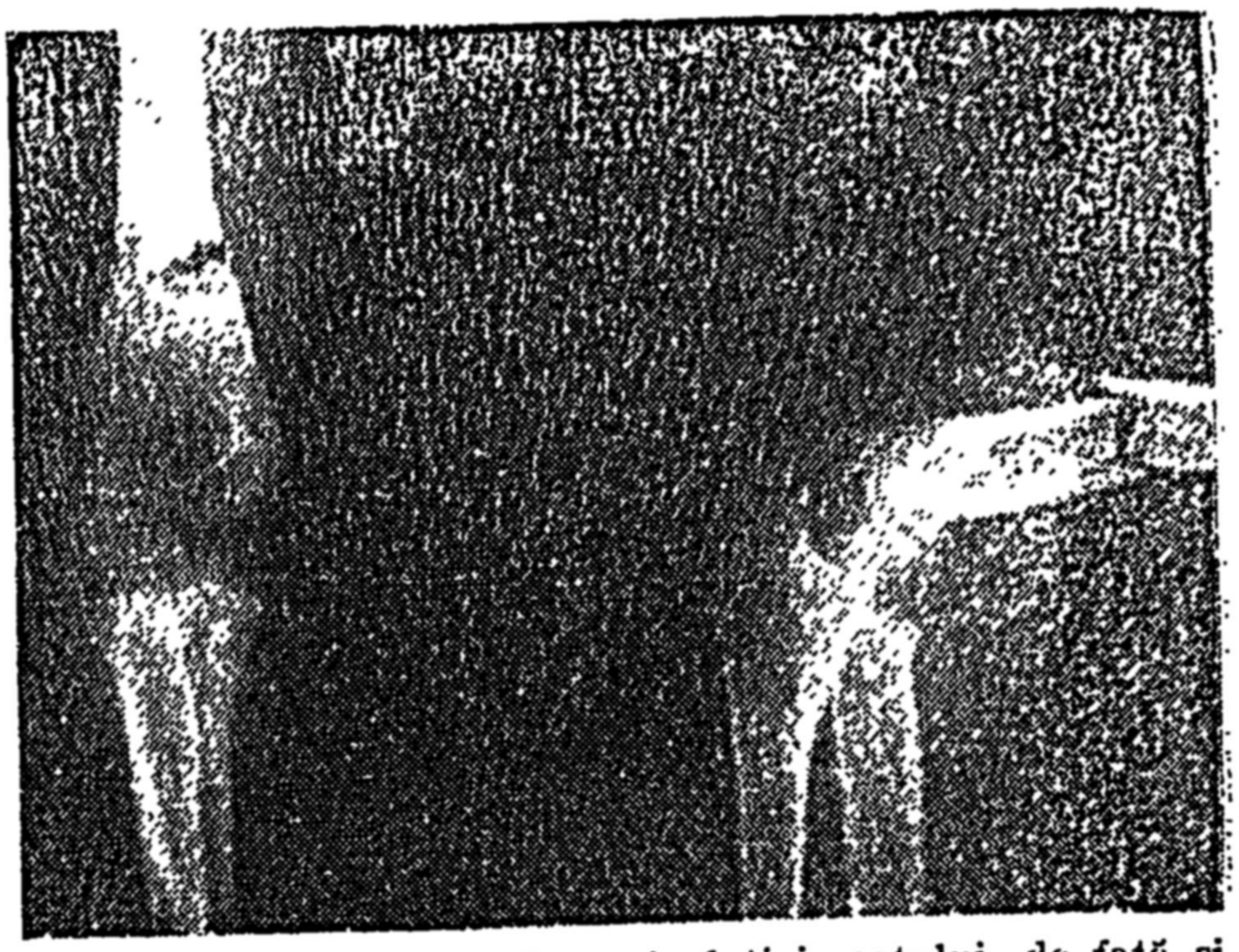

Fig. 123 — Radiografia articulației cotului de față și de profil. Fractură transversală diafizară joasă a humerusului.

Fig. 122 — Radiografia humerusului. Fractură obstetricală a diafizei humerale. Calus exuberant, pătat, de vindecare.

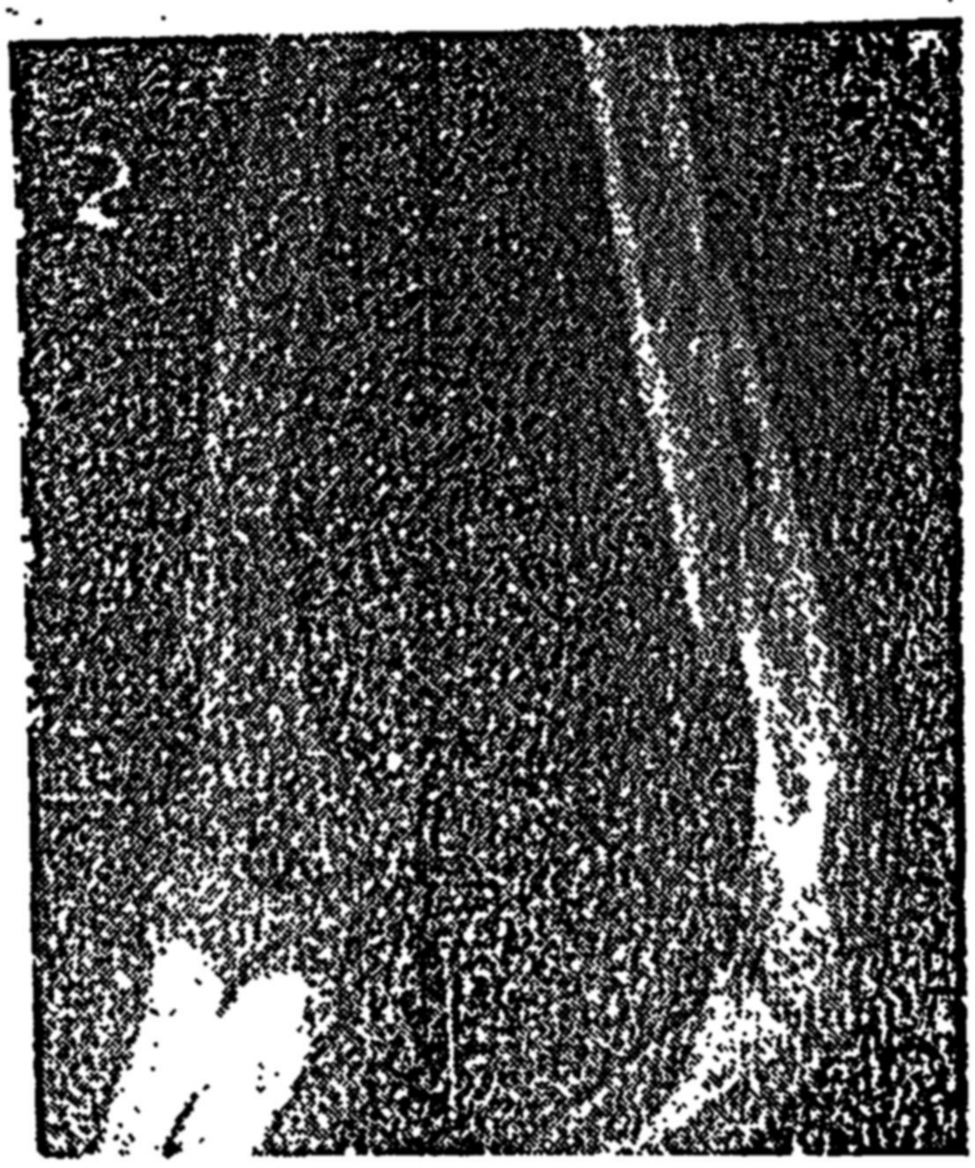

Fig. 124 — Radiografia humerusului de față și de profil. Fractură diafizară a humerusului, varietatea spiroidă.

Scanned with OKEN Scanner

9.3.5. TRATAMENT

La noul născut și la sugar, fracturile se consolidează extrem de repede, 14 zile, prin calus voluminos.

Tratamentul este dificil, date fiind dimensiunile reduse ale fragmentelor fracturare, dar o reducere aproximativă este suficientă. Grație posibilităților de redresare spontană a unghiulațiilor, prin creștere, în urma procesului de remaniere, prin apoziție și resorbție endostală, rezultatul va fi satisfăcător, atît din punct de vedere anatomic, cît și funcțional. De aceea, prognosticul acestor fracturi este bun. Cu toate acestea, aceste fracturi trebuie să fie tratate înainte ca să se consolideze spontan în poziție rea, cu decalaj.

Trebuie să se caute cel mai potrivit mijloc de tratament, pentru ca să se obțină o reducere cît mai bună și consolidarea în poziție cît mai corectă. Se poate să se recurgă la simpla bandajare a brațului și a articulației cotului la trunchi, la atela ghipsată unică — FÈVRE (13), sau la imobilizări prin mici atele laterale din lemn subțire sau prin atele mici din aluminiu, căptușite și fixate cu fești — OMBRÉDANNE (23), dar este de preferat să se aplice tracțiunea continuă, realizată pe tub rigid, în sistemul tub-tracțiune (T—T) recomandat de FÈVRE (13) (Cap. IV).

În manopera de aplicare a acestui dispozitiv de extensie, brațul și antebrațul se plasează într-un tub de carton, bine căptușit la extremitatea axilară, printr-un colăcel de vată sau de cauciuc moale. Tubul rigid împiedică producerea unghiulațiilor mari. Tracțiunea pe antebraț, prin benzi adezive, aliniază fragmentele. Poziția corectă a mîinii la marginea inferioară a tubului, corectează decalajul. În general, în fracturile obstetricale fragmentul proximal nu suferă rotații importante, iar fragmentul distal se plasează în poziție intermediară. Tracțiunea se suprimă după 14 zile. Această modalitate de tratament în fracturile diafizare ale noului născut și ale sugarului ne-a dat întotdeauna satisfacție.

La copii și la adolescenți, tratamentul urmărește, în primul rînd, să corecteze decalajul, apoi unghiulațiile și, pe cît posibil scurtarea. Dacă celelalte axe sînt bune, scurtarea poate să fie corijată numai în parte, căci adesea la o scurtare de 2 cm, sub vîrsta de 12 ani, prin fenomenul alungirii postfracturare, în urma decolării periostale, se poate să se cîștige 1 cm.

În fracturile fără dislocare, subperiostale, nu este necesară reducerea. Unghiulațiile moderate, peste 10°, se reduc ușor prin simplă presiune. Imobilizarea poate să se facă pe o atelă simplă ghipsată. Se mai poate să se recurgă la o atelă simplă în U, care pornește de pe umăr, coboară pe fața internă a brațului, înconjură articulația cotului plasat în unghi drept, trece pe fața externă a brațului și ajunge din nou la umăr. Această atelă se fixează fie cu o fașă simplă, fie cu o fașă ghipsată. Înainte ca atela să se usuce, se corectează eventualele unghiulații, de obicei cu sinus postero-intern. Antebrațul se menține printr-o eșarfă în poziție de unghi drept (11).

În fracturile cu dislocări mici, scurtări moderate, chiar persistente, nu au importanță de ordin estetic sau funcțional. Aceste scurtări sînt caracteristice fracturilor oblice situate în 1/3 medie a diafizei.

Imobilizarea poate să se facă în bandaj DESSAULT sau în aparat ghipsat toraco-brahial, în abducție care să nu depășească 45°, și în anteducție

Scanned with OKEN Scanner

de 20° (fig. 125). Unghiulațiile persistente peste 10° pot să se corecteze prin frîngerea ghipsului sub control radiografic.

Dislocările „ad latus" caracteristice fracturilor transversale, nu necesită corectare, dacă nu există decalaj sau unghiulație.

În caz de fracturi transversale cu dislocări mari, caracteristice copiilor mari și adolescenților, cu oarecare forță musculară, se poate să se recurgă la extensia continuă sau la osteosinteză.

Aparatele toraco-brahiale pentru extensia continuă în abductie, tip POULIQUEN, SOUTTER, HUCK-CHEMIN, BÖHLER ș.a., nu se mai folosesc nici la adulți, deși unii chirurgi le recomandă încă la copii — FÈVRE (13), (23).

Tracțiunea verticală, la zenit, chiar pentru cîteva zile, este greu suportată chiar de adulți. Tracțiunea verticală la podium, pe aparat ERNST FISCHER, a fost mult timp folosită cu rezultate bune (25).

În cazul fracturilor oblice, se pare că cel mai bun sistem de tratament conservator ar fi cel al aparatului ghipsat, care atîrnă vertical și prin propria sa greutate asigură o tracțiune moderată, care corectează unghiulațiile mari și decalajul. Se aplică un aparat ghipsat circular, întins din axilă pînă la încheietura pumnului cu cotul în unghi drept, care se ancorează de gîtul bolnavului printr-o eșarfă elastică. Greutatea ghipsului și gravitația fac ca fractura să se reducă spontan. Eventual pot să se atîrne greutăți moderate de 1/2—1 kg (23).

Imobilizarea în fracturile diafizare ale humerusului nu trebuie să depășească 30 zile.

Teoretic, la copii în fracturile închise, în afară de interpoziția musculară, care de altfel este excepțională, nu există altă indicație de tratament chirurgical operator. Cu toate acestea în practică, pentru confortul chirurgului și al pacientului se poate să se recurgă la osteosinteză. Este bine să se efectueze, fie o osteosinteză de tip stabil, cu placă fixată cu șuruburi (1), (22), (34) (fig. 126) indicată și la adult, fie să se recurgă la soluții minime, cum ar fi simpla îndințare a fragmentelor după procedeul COSĂCESCU, (9) sau la diverse ambroșaje, KÜNTSCHER (fig. 127), KIRSCHNER, cu snop de broșe, sau cu broșe încrucișate (fig. 128) (14), (19), (20), (26), (27), (30), (33).

Se alege calea de acces printr-unul din șanțurile bicipitale, fie prin cel antero-intern, fie prin cel antero-extern. Calea antero-externă se preferă cînd devine necesară și explorarea nervului radial (7), (18).

Teoretic, începuirea cu broșă unică nu ar realiza o contenție perfectă și ar predispune la unghiulații. Totuși este indicată la copii, cînd se asociază cu contenția externă prin aparat ghipsat. Eventual, se poate să se introducă mai multe broșe intramedulare „în snop" — HOFMAIER (16). Tija intramedulară KÜNTSCHER predispune la calus întîrziat prin îndepărtarea fragmentelor. Totuși ea este recomandată de unii chirurgi — ECONOMU (11). Teoretic se mai poate să se recurgă la osteosinteza prin cerclaje sau prin fixator extern. Grefoanele osoase, fixate cu șuruburi, datorită aportului de material osos, contribuie la grăbirea vindecării (27). Osteosinteza stabilă cu

Scanned with OKEN Scanner

Fig. 125 — Bandaj ghipsat ortopedic toraco-brahi-antebrahial, cu brațul în semi-abducție și anteducție pentru imobilizarea fracturilor de humerus. (Schiță inedită)

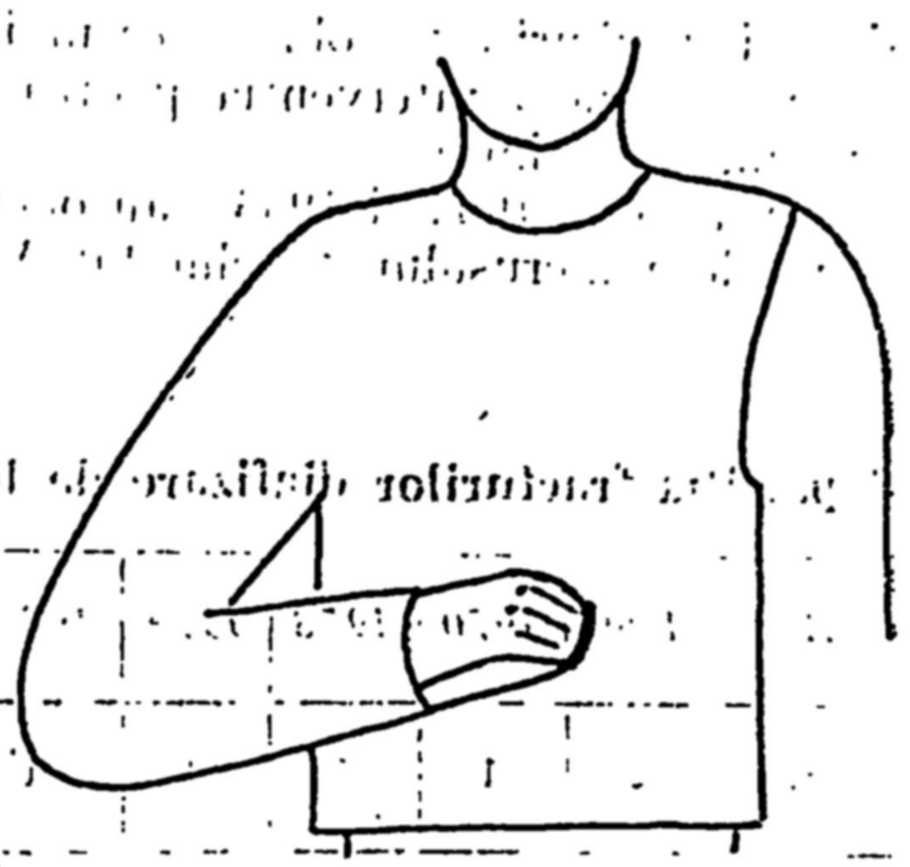



Fig. 126 — Radiografia humerusului de profil. Osteosinteză cu placă fixată cu șuruburi pentru o fractură oblică diafizară de humerus.



Fig. 127 — Radiografia humerusului de față. Fractură oblică a diafizei humerale. Osteosinteză intramedulară cu tijă Küntscher.

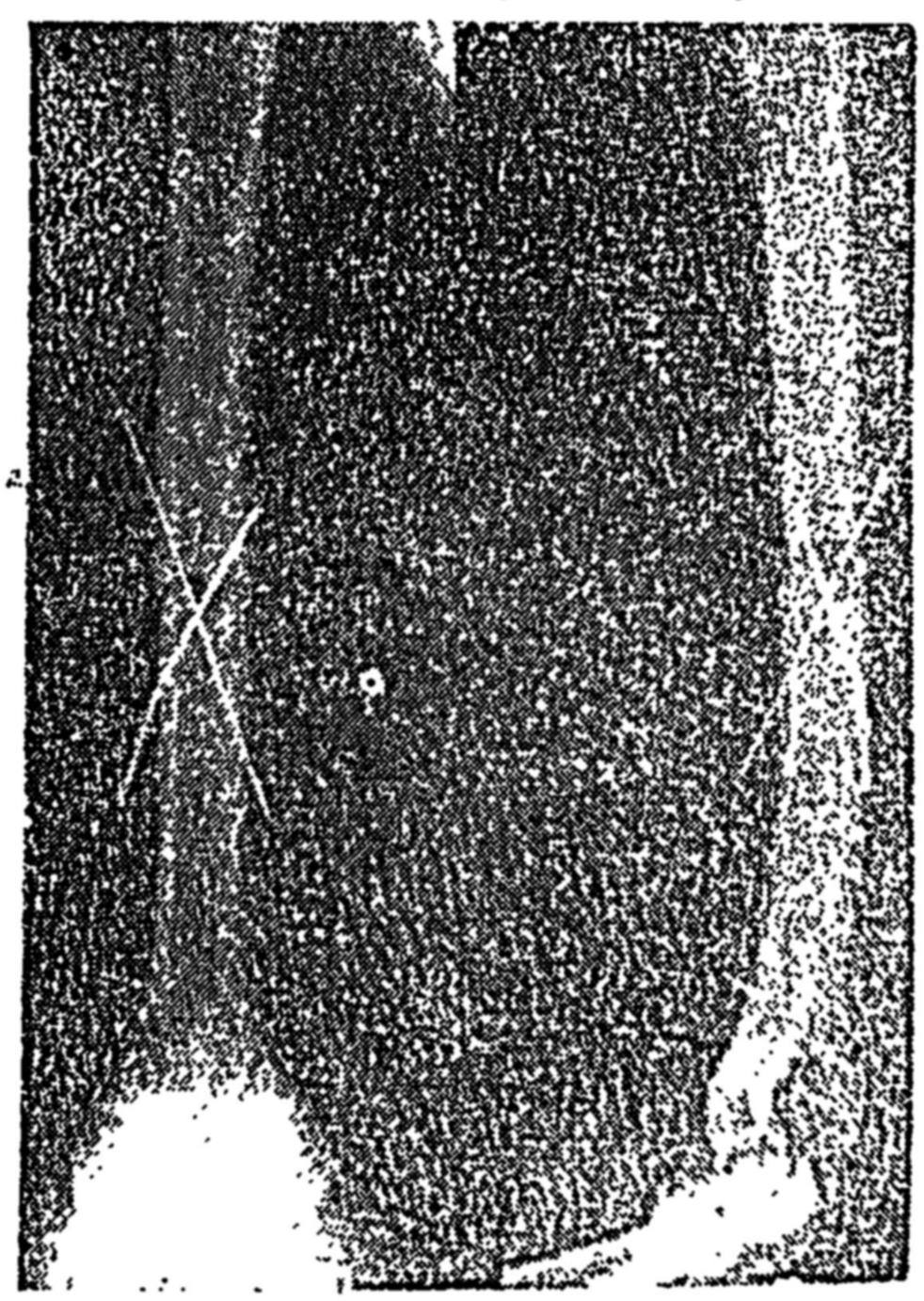

Fig. 128 — Radiografia humerusului de față și de profil. Fractură transversală diafizară a humerusului. Osteosinteză cu broșe încrucișate. (procedeul Rădulescu)

Scanned with OKEN Scanner

plăci și șuruburi este soluția cea mai corectă din punct de vedere doctrinar, dar presupune reintervenția pentru extragerea materialelor și o vindecare ceva mai încetinită.

Între anii 1964 și 1983 s-au operat un număr de 16 cazuri fracturi diafizare ale humerusului (tabelul 26). Vîrsta subiecților a fost între 1 și 15 ani,

Tabelul 26

Repartiția fracturilor diafizare de humerus, operate, pe ani calendaristici

An	*1969*	*1970*	*1973*	*1974*	*1977*	*1978*	*1979*	*1980*	*1982*	*1983*	*Total*
Nr.	2	1	1	1	1	2	1	3	2	2	16

sexul masculin a fost afectat în majoritate (13 cazuri). Repartitia leziunilor a fost egală pentru ambele membre (cîte 8 cazuri). Traiectele au fost în majoritate transversale (14 cazuri) și s-au localizat preponderent în 1/3 mijlocie a diafizei (11 cazuri). 4 leziuni au fost deschise. Modalitățile de rezolvare tehnică au constat în: tija KUNTSCHER — 1 caz, broșe încrucișate — 3 cazuri, broșă centrală — 5 cazuri, simpla îndințare — 3 cazuri, placa cu șuruburi — 2 cazuri. Un caz de fractură deschisă a necesitat amputația (tabelul 27).

Tabelul 27

Situația fracturilor diafizare de humerus operate : 16 cazuri

Nr. crt.	*Vîrsta*	*Sex*	*Parte afectată*	*Nivel*	*Traiect*	*Complicație*	*Modalitate operatorie*
0	1	2	3	4	5	6	7
1	5	F	D	1/3 inferioară	transversal	deschisă	tijă Küntscher
2	13	M	S	1/3 medie	transversal		îndințare
3	1	F	D	1/3 inferioară	transversal		broșe încrucișate
4	11	M	S	1/3 inferioară	transversal	deschisă	îndințare
5	12	M	S	1/3 medie	oblic		îndințare
6	4	F	S	1/3 medie	oblic		broșă centrală
7	9	M	D	1/3 medie	transversal		broșă centrală
8	4	M	S	1/3 medie	transversal	deschisă	amputație
9	7	M	S	1/3 medie	transversal		broșe încrucișate

Scanned with OKEN Scanner

Tabelul 27 (continuare)

0	1	2	3	4	5	6	7
10	7	M	D	1/3 inferioară	transversal		broşe încrucişate
11	12	M	D	1/3 medie	transversal	deschisă	îndinţare
12	12	M	D	1/3 medie	transversal		placă-şuruburi
13	12	M	D	1/3 medie	transversal		broşă centrală
14	15	M	S	1/3 medie	transversal		broşă centrală
15	9	M	D	1/3 medie	transversal		broşă centrală
16	10	M	S	1/3 inferioară	transversal cu eschilă		placă-şuruburi

9.3.6. EVOLUŢIE. COMPLICAŢII. SECHELE

La noul născut şi la sugar este bine să se împiedice, prin imobilizare, consolidările în poziţie foarte rea, în special cu decalaj al fragmentelor. Unica dislocare care trebuie să fie combătută cu orice preţ este decalajul. Persistenţa decalajului, indiferent de vîrsta la care s-a produs fractura, datorită rotaţiei interne permanente a fragmentului distal, se soldează cu sechele grave şi ireversibile şi necesită ulterior osteotomia humerală pentru derotare.

Paralizia nervului radial care poate să se asocieze fracturilor diafizare ale humerusului este excepţională la copiii mari. În caz de paralizie primitivă, prin contuzie, mişcările reapar în cîteva săptămîni. Dacă paralizia survine secundar, se va suspecta ruptura sau înglobarea nervului în calus şi se va pune cît mai precoce indicaţia de exploatare operatorie a nervului, pentru sutură sau neuroliză.

OMBÉREDANNE (23) citează un caz de fractură obstetricală la care a trebuit să intervină, cu succes, după 3 săpătîmni, pentru ca să degajeze nervul radial paralizat dintr-un calus voluminos. El afirmă că, date fiind dimensiunile reduse ale nervului la această vîrstă, operaţia nu este uşoară.

După suprimarea imobilizării ghipsate, care se menţine de obicei 21 zile, maximum 30 zile, atrofia de inactivitate a muşchiului deltoid poate să necesite o activitate de reeducare, prin mişcări active supravegheate timp de 30—60 zile.

BIBLIOGRAFIE

1. ALLGÖWER M. — Osteosinthese und primäre Knochen heilung, *Langenbecks Arch. f. Chg.*, 1964, 308, 423.
2. AUBIGNÉE R., M. d' — Fracture de l'extremite superieure de l'humerus, *Mem. Acad. Chir.*, 1969, 95, 4—5, 159.
3. BÖHLER L. — Gegen die operative Behandlung von frischen Oberarmschaftbrüchen, *Langenbecks Arch. f. Chg.*, 1964, 308, 465.

Scanned with OKEN Scanner

4. BROCA A. — Chirurgie infantile, Ed. G. Steinheil, Paris, 1914.
5. BRÜCHNER H. — Fracturen und Luxationen, Ed. Volk und Gesundheit, Berlin, 1969.
6. BUMBIC S., LUKAC R., NAYDANOVIC Z. — Les epiphisiolyses obstetricales des nouveau-nés, *Ann. chir. inf.*, 1974, 15, 2, 135—148.
7. CADENAT F. M. — Le voies de penetratiou des membres, Ed. Doin, Paris, 1964.
8. CHARRY R. — Un cas de fracture irreductibile du col chirurgical de l'humerus chez un adolescent, *Rev. Orthop.*, 1937, 24, 3, 244—246.
9. COSĂCESCU A. — Afecțiuni osoase, Ed. Welther, Sibiu, 1948.
10. DANICICO I. — Politraumatizații, diagnostic și conduita terapeutică, Timișoara Med., 1966, 11, 2, 135.
11. ECONOMU TH. — Traumatologia infantilă, Ed. Medicală, București, 1958.
12. FARINE I., SPIRA E. — Decollement epiphisaires traumatiques, *Chir. Orthop.*, 1968, 54, 1, 4.
13. FÈVRE M. — Chirurgie Infantile et Orthopedie, Ed. Flammarion, Paris, 1967.
14. GOSSET J., CHEVREL J. P. — Indication et resultats de traitement chirurgical des fractures de l'humerus, *Mem. Acad. Chir.*, 1969, 95; 45, 140.
15. HERBERTH J. J., BENYHIA A. — Resultats de traitement des fractures complexes de l'extremite superieure de l'humerus par enchevillement trans-cephalo-diaphisaire avec greffe homogène conserve, *Mem. Acad. Chir.*, 1969, 95, 4—5, 130.
16. HOFMAIER G., SCHWEIBORERE L. — Dic Bündelnagelung bei Unterschenkel und Oberarmfrakture, *Zbl. f. Chg.*, 1967, 92, 48, 2 903.
17. IONESCU L. C. — Leziuni fracturare osteocartilaginoase ale oaselor diafizare la copil, Teză de dizertație, I. M. Timișoara, 1972.
18. JUDET R., JUDET J. — Les fractures des membres chez l'enfant, Ed. Maloine, Paris, 1958.
19. LAHAUT J. — Traitement des fractures non engrenées du col de l'humerus par greffe centromedulaire, *J. de Chir.*, 1961, 81, 2, 215.
20. LAURENCE M. G. — La contention des fractures de l'humerus par broche de Kirschner intramedulaire, *Chir. Orthop.*, 1946, 32, 1—2, 81.
21. MICHEL L. — Decollement obstetrical de l'epiphyse humerale superieure, *Rev. Orthop.*, 1935, 22, 6, 749—750.
22. MÜLLER M. E., ALLGÖWER M., WILLENGGER H. — Manuel d'osteosynthèse tehnique A.O., Ed. Masson, Paris, 1970.
23. OMBRÉDANNE L. — Precis clinique et operatoire de chirurgie infantile, Ed. Masson, Paris, 1974.
24. PISANI G., PISANI P. C. — Indications et erreurs dans le traitement des fractures du col chirurgical de l'humerus, *Chir. Orthop.*, 1967, 93, 2, 223.
25. POPOVICI M. — Aparatul Ernst Fischer cu tracțiune continuă pentru fracturile membrului superior, Spitalul, 1936, 12.
26. POUYANNE L. — Un procédé simple d'osteosynthèse temporaire dans les fractures obliques. Utilisation de la broche de Kirschner, *Rev. Orthop.*, 1936, 23, 1, 61—65.
27. RĂDULESCU AL. D., BACIU CL., ROBĂNESCU N. — Traumatismele osteoarticulare, Ed. Academiei, București, 1967.
28. RAZEMON J. P., BAUX S. — Les fractures et les fractures-luxationes de l'extremite superieure de l'humerus, *Chir. Orthop.*, 1969, 55, 5, 387.
29. SABADINI L. — Contribution au traitement precoce des fractures de l'extremité superieure de l'humerus compliquées de luxation. Avantages de la reposition sanglante par une voie d'abord elargie de la region (sans section de la coracoide et du sous-scapularie), *J. de Chir.*, 1933, 42, 5, 706—731.
30. SICARD A., LAVARDE G. — Le greffon encheville centromedulaire dans les fractures du col de l'humerus, *J. Chir.*, 1969, 98, 6, 680.
31. VARNA AL. — Chirurgie și ortopedie pediatrică, Ed. Didactică și Pedagogică, București, 1984.
32. VEREANU D. — Chirurgie și ortopedie infantilă. Urgențe. Ed. Medicală, București, 1973.
33. VOINEA A. — Osteosinteza centromedulară, Ed. Medicală, București, 1956.
34. WEBER B. G. — Indicationen zur operativen Frakturbehandlung bei Kindern. *Der Chirurg.*, 1967, 38, 10, 441.

Scanned with OKEN Scanner

Scanned with OKEN Scanner

CAPITOLUL 10

LEZIUNILE FRACTURARE ALE ARTICULAȚIEI COTULUI

L. C. Ionescu, V. Paralescu

Funcțional fracturile cotului pot lăsa impotențe grave și complicații evolutive care le întunecă prognosticul (COSĂCESCU, 1948).

10.1 DINAMICA LEZIUNILOR FRACTURARE ALE ARTICULAȚIEI COTULUI

Fracturile articulației cotului se întîlnesc foarte des la copii. După FÈVRE (24), ele ar fi cele mai frecvente fracturi ale vîrstei copilăriei.

Clasic leziunile fracturare ale articulației cotului care pot să intereseze, deopotrivă, extremitatea inferioară a humerusului, precum și capetele superioare ale oaselor antebrațului, sau fracturile complexe care pot să lezeze concomitent mai multe dintre elementele osoase care iau parte la constituirea articulației, se studiază separat.

După părerea noastră, toate aceste leziuni trebuie să fie clasificate în cadrul fracturilor articulației cotului, deoarece ele afectează întotdeauna această unitate complexă morfo-funcțională. Pentru acest motiv noi nu am înglobat aceste leziuni în cadrul fracturilor oaselor respective (humerus, ulna sau radius), după cum procedează alți autori.

Adoptînd acest punct de vedere la acest studiu, am selecționat un număr de 4 520 fracturi ale articulației cotului, care au reprezentat 12,34‰ din cele 36 639 leziuni fracturare ale oaselor diafizare ale membrelor, 13,59% din cele 33 266 fracturi ale oaselor diafizare ale membrului superior și care au constituit, după fracturile oaselor antebrațului, a 2-a leziune în ordinea importanței numerice.

Am mai clasificat diferitele leziuni traumatice ale articulației cotului atît din punct de vedere anatomopatologic, dar și după importanța lor din punct de vedere a frecvenței, în: leziuni de observație foarte frecventă; leziuni întîlnite rar sau în mod excepțional; leziuni osteo-articulare neînsemnate, specifice scheletului în curs de dezvoltare; leziuni complexe și leziuni asemănătoare celor care se întîlnesc la adult.

Leziunile întîlnite cel mai frecvent au fost fracturile paletei humerale. Acestea au reprezentat 81,19% din totalul leziunilor articulației cotului, 11,03% din toate leziunile oaselor diafizare ale membrului superior și 10,01% din totalul fracturilor oaselor diafizare ale scheletului membrelor. Fracturile extremităților oaselor antebrațului au înglobat numai 11,28%, iar fracturile mixte 7,53%.

Dintre leziunile paletei humerale, cea mai frecvent întîlnită a fost fractura transversală supracondiliană humerală 45,58%, urmată de fracturile epitrohleei humerale (26,13%) și de fracturile condilului humeral extern (4,84%). La nivelul extremităților oaselor antebrațului cointeresarea a fost: 3,69% pentru ulna și 7,59% pentru radius.

Am întîlnit mai rar fractura supracondiliană humerală cu traiecte atipice sau multiple, fractura transcondiliană, fractura condilului humeral intern, fractura epicondilului humeral extern, decolarea epifizară a condilului humeral extern, fractura apofizei coronoide, fracturi complexe sau fracturi însoțite de luxație. Aceste leziuni, întîlnite rar, au totalizat abia 12,17% din totalul fracturilor articulației cotului.

Pe ani calendaristici, leziunile observate au crescut progresiv.

Acest fapt oglindește realitatea de pe teren, deoarece leziunile fracturare ale articulației cotului nu pot să fie tratate decît în serviciile de specialitate (78).

Leziunile au interesat mai frecvent sexul masculin 60,15%. Partea stîngă a fost afectată mai des, 62,34%.

Considerate pe ani vîrstă și pe grupe de vîrstă, fracturile articulației cotului au atins maximum frecvenței între 6 și 14 ani, vîrsta neastîmpărului și a agitației, deși ele au fost prezente la toate vîrstele, chiar din primul an de viață, inclusiv la noul născut. Am înregistrat 5 cazuri de fracturi ale paletei humerale survenite după nașteri laborioase (0,11%).

10.2. NOȚIUNI GENERALE ASUPRA LEZIUNILOR FRACTURARE ALE PALETEI HUMERALE

Fractura transversală supracondiliană humerală. În această leziune traiectul de fractură nu interesează suprafețele articulare (fig. 129), dar în cazul dislocațiilor fragmentelor fracturare pot să fie lezate organe importante ale regiunii cotului — vase, nervi — sau pot să fie amenințate tegumentele, cînd iau naștere fracturile deschise. În mare parte aceste leziuni pot să beneficieze de tratament ortopedic, dar într-un procent însemnat lasă în urma lor sechele importante.

Fractura condilului humeral extern. Traiectul în acest tip de fractură pătrunde pînă în interliniul articular (fig. 130). Simptomatologia este mai puțin zgomotoasă decît cea a fracturilor supracondiliene humerale, dar în caz de dislocare a fragmentului fracturar, în această leziune devine indicat tratamentul chirurgical operator. Prin lezarea cartilajului epifizar de conjugare, precum și a suprafeței articulare humerale, ulterior pot să se iveaască tulburări de osteogeneză și artroze.

Fractura epitrohleei humerale. Deși traiectul acestei fracturi pătrunde pînă în interliniul articular, de obicei statica suprafeței articulare nu se modifică (fig. 131). Tratamentul acestei

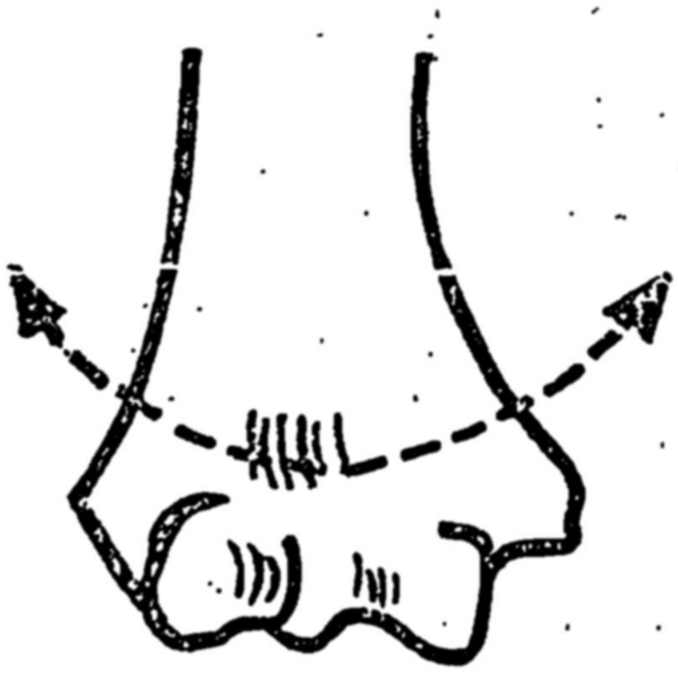

Fig. 129 — Traiectul în fractura transversală supracondiliană humerală. (Schiță inedită)

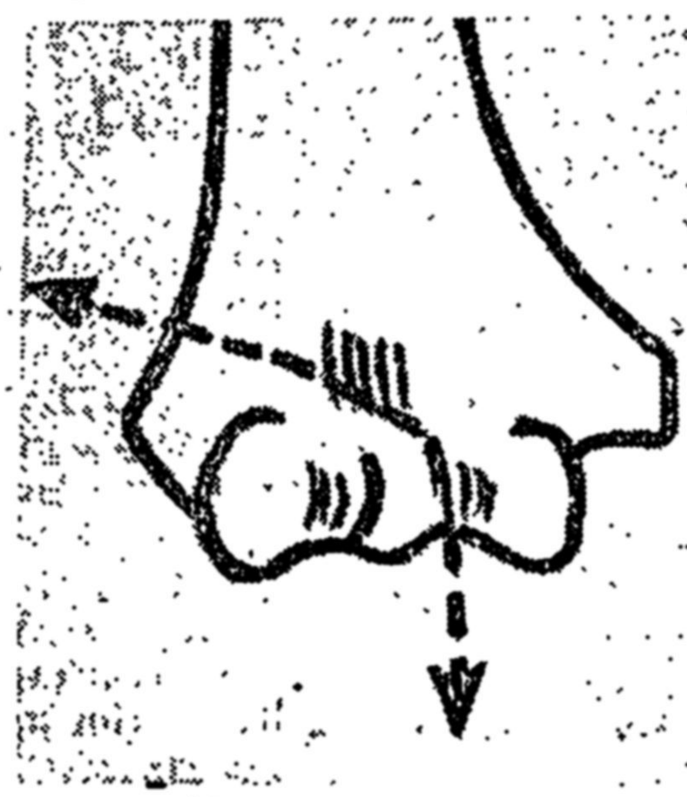

Fig. 130 — Traiectul în fractura condilului humeral extern. (Schiță inedită)



Fig. 131 — Traiectul în fractura epicondilului humeral medial. (Schiță inedită)

Scanned with OKEN Scanner

leziuni este ortopedic, în afara unor cazuri rare de inclavare a fragmentului osos fracturar în articulație, eventualitate în care intervenția operatorie poate să devină necesară.

Din punct de vedere etiologic, fracturile extremității distale a humerusului se produc de obicei prin traumatisme indirecte în urma căderilor pe mînă. Traumatismele directe sînt caracteristice vîrstei adulte. În căderile pe mînă cu articulația cotului în extensie și în poziție de valgus, fiziologic la copii, prin presare poate să se fractureze condilul humeral extern, iar prin smulgere se fracturează epitrohleea humerală ; această leziune poate să fie însoțită și de luxația posterocxternă a cotului. În căderile de mînă cu articulația cotului în poziție de flexie se produc fracturile supracondiliene humerale. Traumatismele directe, rare la copii, produc de obicei leziuni de partea radială a articulației, iar în condițiile căderilor pe cotul flectat, poate să se producă decolarea epifizei humerale inferioare.

Complicațiile acestor leziuni, fie imediate (sindrom de ischemie periferică, leziuni nervoase sau cutanate), fie tardive (tulburări de osteogeneză, redori și dezaxări ale articulației cotului), impun un studiu aprofundat, în vederea aplicării unui tratament cît mai corect.

10.3. FRACTURA TRANSVERSALĂ SUPRACONDILIANĂ A HUMERUSULUI

Este fără îndoială cea mai frecventă și cea mai tipică dintre fracturile cotului și de ea ne vom ocupa în mod special (COSĂCESCU, 1948).

Socotim că marea fractură transversală supracondiliană humerală este cea mai problematică leziune traumatică osteoarticulară a copilului (32).

10.3.1. NOȚIUNI GENERALE

Fractura transversală supracondiliană a humerusului este cea mai frecventă și mai gravă fractură a vîrstei copilăriei (14), (20), (77), (78). În orice caz, toate statisticile o apreciază la peste 50% din fracturile articulației cotului. La cazurile urmărite aceste leziuni au reprezentat 45,57% din toate fracturile paletei humerale. În ultimii ani am observat o frecvență sporită a acestei leziuni (graficul 10).

Graficul 10

Repartiția fracturilor transversale supracondiliene humerale pe ani calendaristici

În ceea ce privește vîrsta, după FÈVRE (24) acest tip de fractură se observă între 6 și 12 ani cu maximum de frecvență la copiii între 10 și 12 ani. În seria cazurilor observate de noi, maximum de frecvență a fost atins între 7 și 10 ani (tabelul 28; graficul 11).

Tabelul 28

Frecvența fracturilor transversale supracondiliene humerale

I. pe ani vîrstă

0—30 zile	30 z. 1 an	1	2	3	4	5	6	7	8	9	10	11	12	13	14	15	Total
1	5	35	111	116	208	170	183	275	168	107	140	172	119	134	67	49	2 060
0,02	0,11	0,77	2,46	2,57	4,6	3,76	4,05	6,08	3,72	2,37	3,10	3,81	2,63	2,96	1,48	1,90	45,58

II. pe grupe de vîrstă

0—30 zile	30 zile 1 an	1—3	4—6	7—10	11—15	Total
1	5	262	561	690	541	2 060
0,02	0,11	5,8	12,41	15,27	11,97	45,58

Graficul 11

Repartiția fracturilor transversale supracondiliene humerale pe ani vîrstă

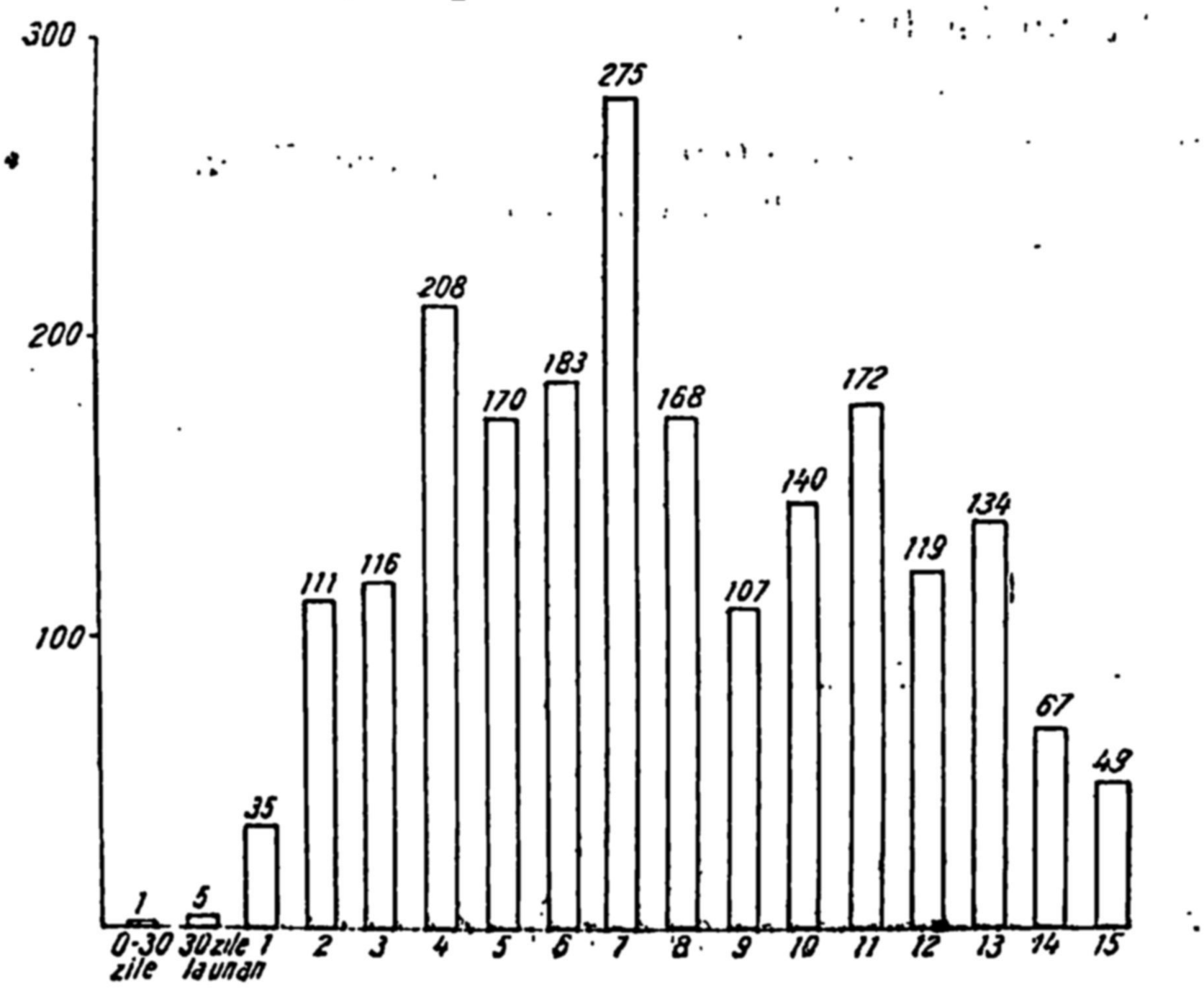

Practic, după OMBRÉDANNE (52), este firesc ca acest tip de fractură să fie observat începînd de la vîrsta de 1 an, vîrstă la care copilul începe să meargă şi, prin urmare, să cadă. În mod excepţional, fractura supracondiliană humerală tipică poate să se observe şi în urma unei manevre obstetricale, leziune întîlnită de noi o singură dată (0,08%).

Graficul 12

Repartiţia procentuală pe sex şi pe parte afectată a fracturilor transversale supracondiliene humerale

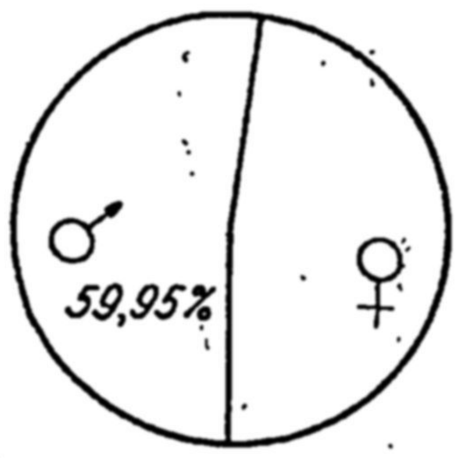

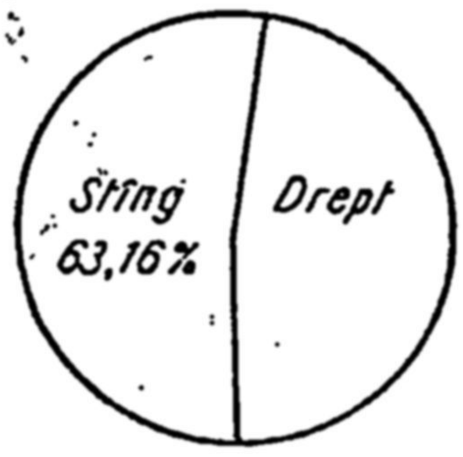

În statistica noastră, fractura transversală supracondiliană humerală s-a întîlnit mai frecvent la băieţi (59,95%) iar partea stîngă a fost interesată mai des (63,16%), aceasta ca o consecinţă a unei oarecari stîngăcii în ceea ce priveşte sprijinirea pe mînă în timpul căderii (graficul 12).

10.3.2. ETIOPATOGENIE

Fractura transversală supracondiliană humerală este o leziune caracteristică jocului şi sportului. După OMBRÉDANNE (52), această leziune se produce de obicei prin traumatisme indirecte, în urma căderilor pe mînă cu cotul flectat în unghi de 90° (fig. 132).

În acest caz, forţa traumatică se repercută de-a lungul oaselor antebraţului asupra paletei humerale şi reuşeşte să disloce masivul epifizar de restul paletei humerale la punctul de rezistenţă cel mai slab, la nivelul celei mai reduse dimensiuni a secţiunii transversale a paletei, în zona ţesutului metafizar, puţin rezistent, zonă pe care se inseră un aparat capsulo-ligamentar puternic (52).

Dar, au fost emise şi alte explicaţii asupra mecanismului fracturării şi al dislocaţiilor. Explicaţia clasică a traumatismelor indirecte prin căderi pe palmă cu antebraţul în extensie forţată pe braţ pune în evidenţă prezenţa a două forţe opuse ca situaţie, forţe care acţionează simultan pentru ca să se producă leziunea : olecranul în hiperextensie apasă dinapoi-înainte în fundul fosetei olecraniene şi reuşeşte să îndoaie şi să rupă humerusul, anterior ; sistemul capsulo-ligamentar anterior ataşat metafizei şi apofizei coronoide, în mare tensiune, tracţionează metafiza dinainte-înapoi şi contribuie la smul-

gerea și la antrenarea ei posterioară. Frecvența fracturării la locul de elecție este și expresia discrepanței dintre rigiditatea capsulei articulare și lipsa de rezistență a osului. Contracțiile musculare ale tricepsului brahial, ale brahialului anterior și și ale bicepsului fac ca fragmentul metafizar, solidar articulației cotului, să ascensioneze secundar posterior, față de capătul dia-



Fig. 132 — Schiță. Traiectul în fractura transversală supracondiliană humerală denumită prin flexie după Kocher. (după Ombrédanne L. — Precis clinique et opératoire de chirurgie infantile, Edit. Màsson, Paris, 1944)

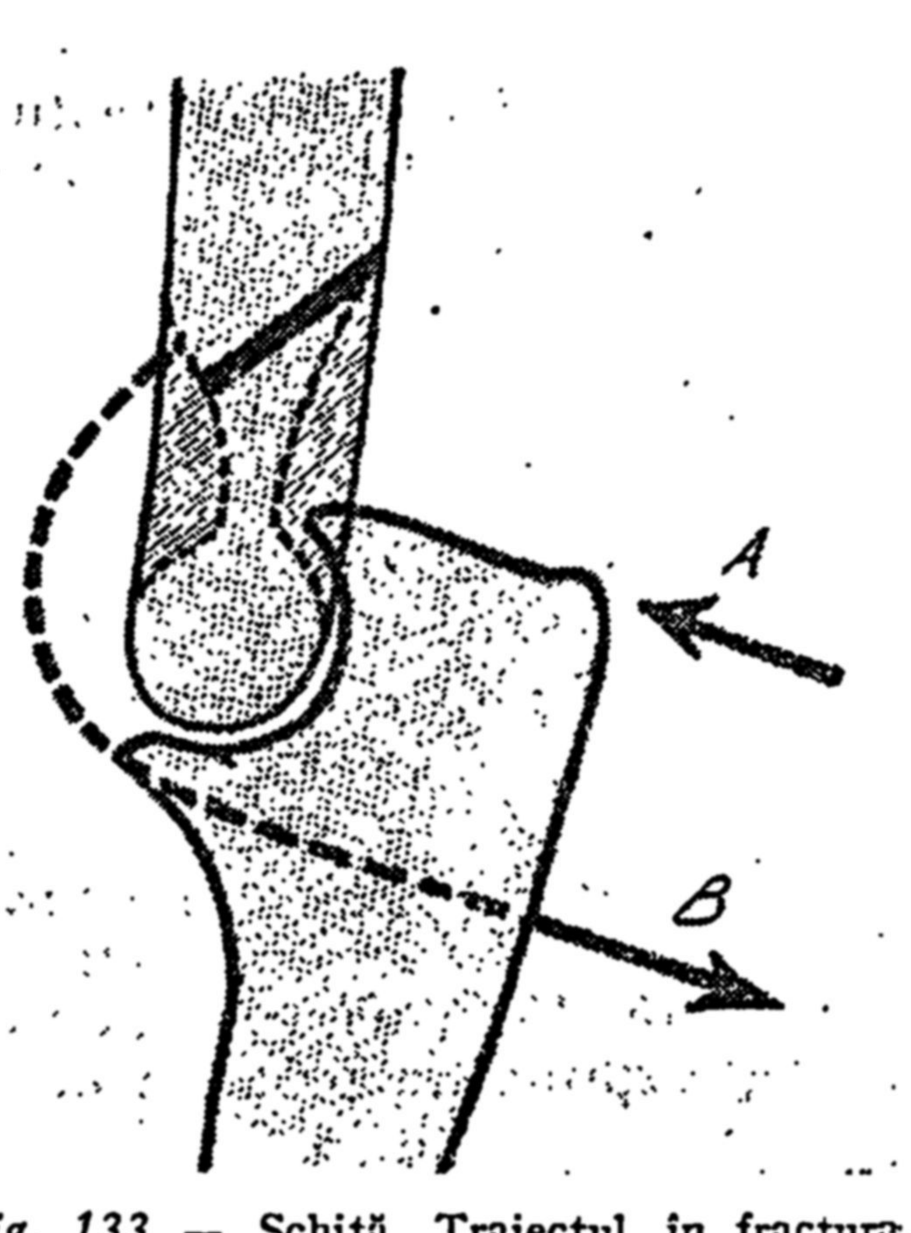

Fig. 133 — Schiță. Traiectul în fractura transversală supracondiliană humerală denumită prin flexie după Ombrédanne. (după Ombrédanne L. — Precis clinique et opératoire de chirurgie infantile, Edit. Masson, Paris, 1944)

fizar care se orientează anterior. În acest mod capătul fragmentului diafizar este pistonat înaintea metafizei și articulației și poate să ajungă pînă în plica cotului. Acest mecanism demonstrat în poziția de hiperextensie a articulației de către KOCHER a determinat denumirea de fractură prin extensie, care se folosește și astăzi. Acest tip de fractură se întîlnește în mod curent (99%) (fig. 133) (52).

Dar s-a văzut că acest tip de fractură, denumită prin extensie, după KOCHER, poate să se producă, după OMBRÉDANNE și în căzăturile banale cu brațele în abducție, cu antebrațele flectate în unghi de 90° și cu mîinile întinse înainte.

În acest caz cleștele ulnar contuzionează metafiza prin apofiza coronoidă, care lovește masivul trohleean dinainte-înapoi, îl fracturează și îl dislocă posterior. Deși se pare că acest mecanism de fracturare prin căderi înainte

cu coatele în flexie de 90° este cel mai frecvent, prin tradiție a rămas valabilă nomenclatura de fractură prin extensie, mai mult ca să se definească traiectul de fractură și sensul dislocării fragmentelor. Se mai admite, după BROCA (6), că această fractură de tip curent poate să se producă și prin traumatisme directe, în urma căderilor pe cot. Și această eventualitate este posibilă, dat fiind faptul că forța traumatică poate să acționeze foarte variat în momentul în care cotul se lovește de sol. FÈVRE (24) crede că fracturile care se produc pe cotul flectat au fost denumite clasic fracturi prin extensie datorită redresării în extensie a humerusului fracturat.

În căderile pe vîrful cotului cu antebrațul în flexie extremă, olecranul lovește ca un ciocan masivul trohlean anterior și obligă diafiza să se fracturеze și să se disloce posterior. Acest tip de fractură a fost denumit prin flexie — KOCHER (fig. 134) (52). Ea se întîlnește în mod excepțional (1—2%).

Dar și acest tip de fractură, denumită prin flexie, ar putea să se producă și prin traumatisme indirecte. În acest caz rolul determinant în producerea dislocării caracteristice a fragmentelor l-ar avea contracțiile musculaturii brahiale — ECONOMU (20).

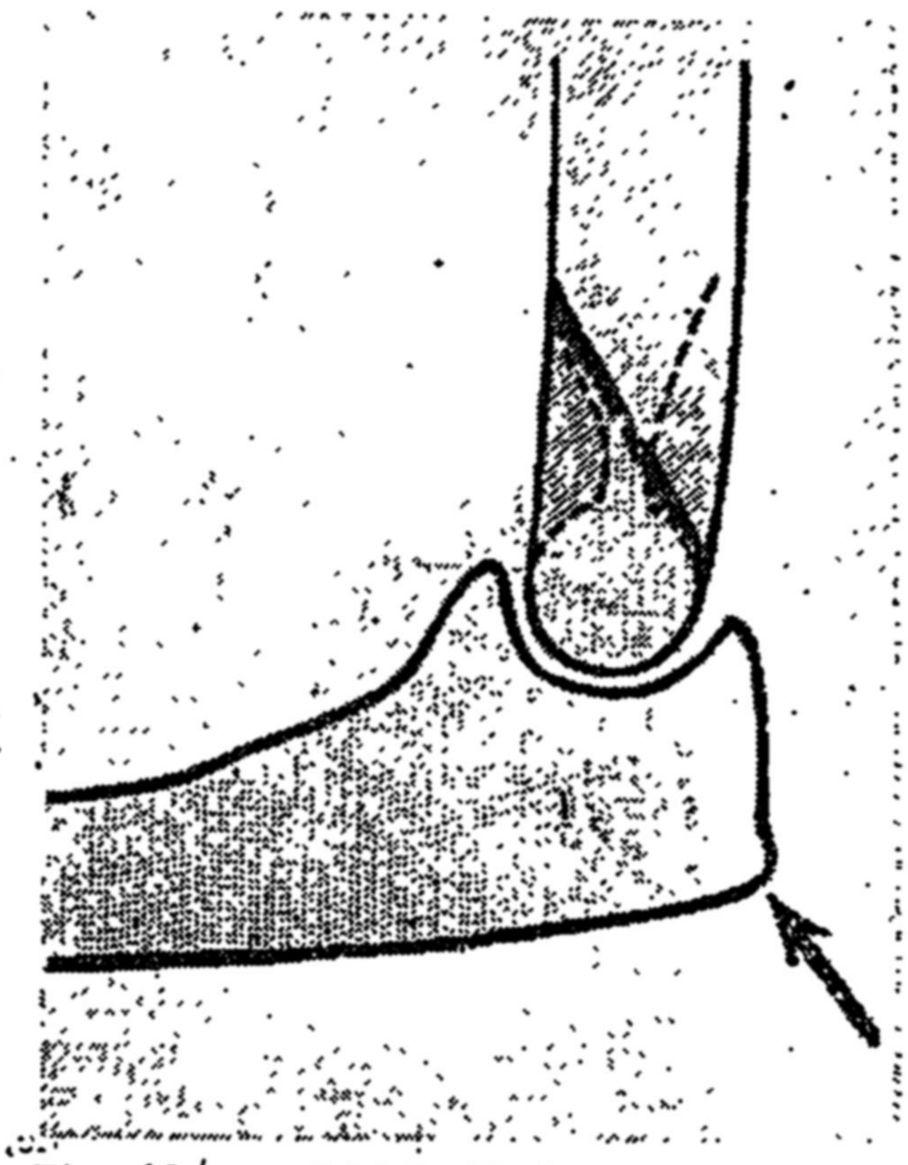

Fig. 134 — Schiță. Traiectul în fractura transversală supracondiliană humerală denumită prin extensie după Kocher. (după Ombrédanne L. — Precis clinique et opératoire de chirurgie infantile, Edit. Masson, Paris, 1944)

10.3.3. ANATOMIE PATOLOGICĂ

Fractura transversală supracondiliană humerală, „supracondilica infantila" cum o denumește BAUMANN, este o leziune traumatică caracteristică scheletului în curs de dezvoltare. Apariția ei este favorizată de configurația și de structura paletei humerale.

Extremitatea humerală inferioară capătă forma unei palete, prin aplatizare progresivă, de sus în jos și dinainte-înapoi. Această zonă aplatizată se termină în mod discordant printr-o epifiză masivă pe care sînt inserate suprafețele articulare trohleană și condiliană. Deasupra acestui masiv epifizar se află două fosete importante, una situată posterior, în care, în timpul mișcării de extensie a antebrațului pe braț, pătrunde vîrful olecranului, cealaltă anterioară, în care, în timpul mișcării de flexie forțată a articulației cotului, pătrunde vîrful apofizei coronoide. O altă depresiune mai neînsemnată, anterioară, se află deasupra condilului humeral extern ; în această ultimă fosetă pătrunde capul radiusului în timpul mișcării de flexie.

Scanned with OKEN Scanner

În portiunea mijlocie a paletei, la nivelul primelor două fosete, există punctul cel mai slab al osului. Uneori, la acest nivel substanța osoasă lipsește complet. O secțiune sagitală a osului la acest nivel pune în evidență porțiunea foarte subtire de substanță osoasă de deasupra masivului epifizar. Dacă se unește această zonă slabă cu marginile laterale ale osului, se poate să

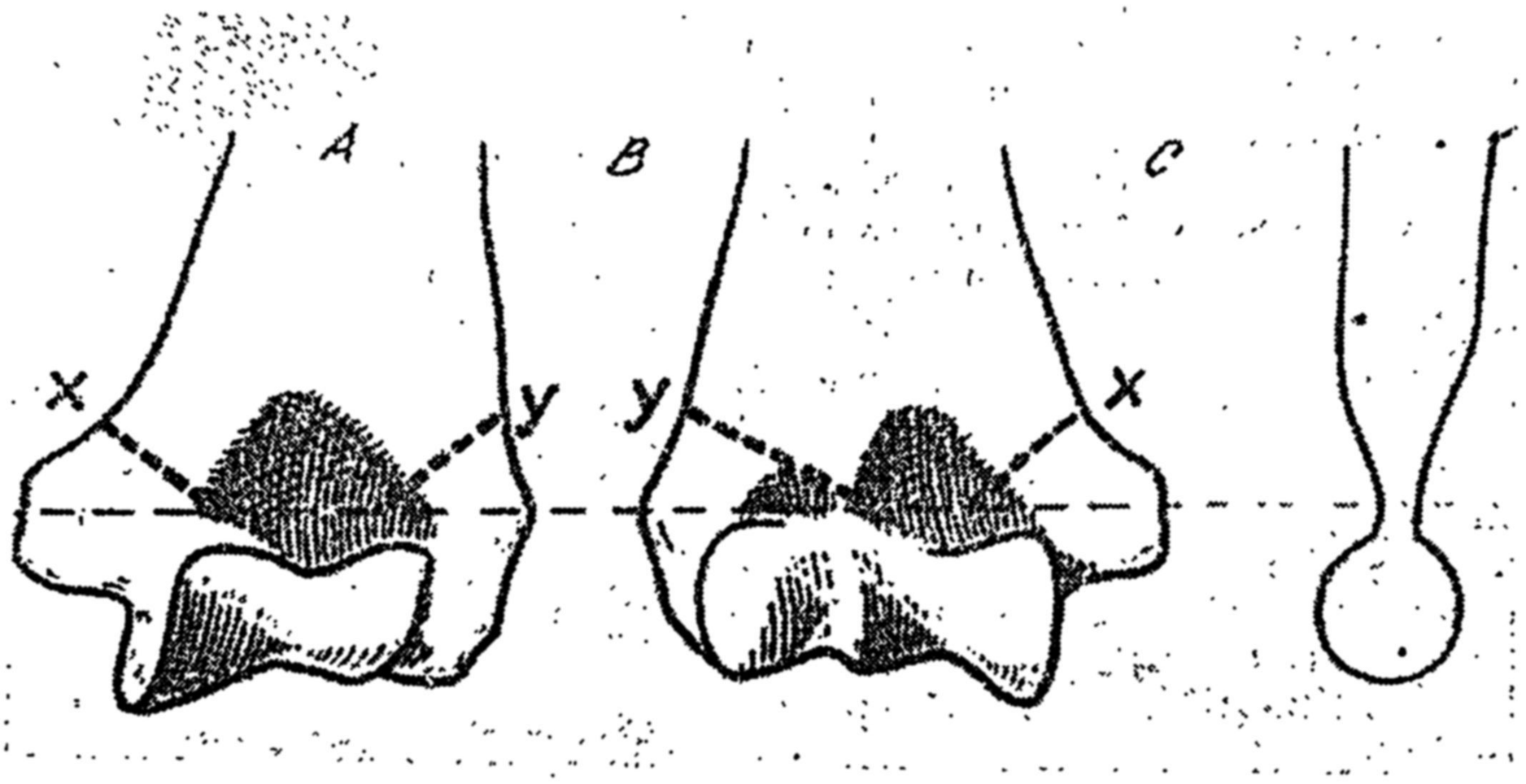

Fig. 135 — Schiță. Zona de slabă rezistență a paletei humerale, loc de electie pentru fractura transversală supracondiliană humerală. A. din anterior; B. din posterior; C. din profil. (după Ombrédanne L. — Precis clinique et opératoire de chirurgie infantile, Edit. Masson, Paris, 1944)

figureze zona de rezistență slabă, unde se produce fractura transversală supracondiliană humerală (fig. 135) (30), 32), (52). Oricare ar fi direcția din care acționează traumatismul, cleștele ulnar care cuprinde în scobitura sa sigmoidă masivul trohlean humeral, va avea tendința să îl disloce de restul paletei humerale.

Fracturile corespuzătoare ale adultului sînt: fractura transcondiliană, fractura cominutivă a masivului condilian în care, în cazurile tipice, apare un traiect fracturar în „Y", sau fracturile oblice ale condililor humerali.

Fractura transversală supracondiliană humerală cu dislocare obișnuită a fragmentelor fracturare, denumită prin extensie, prezintă primitiv mai multe caracteristici:

— o unghiulație a axului humeral în antecurvație;
— o dislocare laterală a fragmentului distal înspre dorsal și radial (mai rar înspre ulnar);
— un decalaj al fragmentului distal înspre medial;
— o unghiulație în *ulna valga*, mai rar în *ulna vara*;
— o scurtare a lungimii axului humeral.

După FELSENREICH în acest tip de fractură se deosebesc trei grade de gravitate: (36).

— tipul I, fractură fără dislocare sau cu unghiulații înspre volar, mai rar înspre dorsal;

Scanned with OKEN Scanner

— tipul II, fractură cu unghiulație și în alte direcții ;
— tipul III, fractură cu dislocări considerabile și complexe, cu pierderea completă a contactului dintre fragmentele fracturare.

De fapt, în fractura transversală supracondiliană humerală, leziunile pot să fie minime : fisuri subperiostale, tasări ale trabeculației osoase metafizare sau fisuri cu dislocări neînsemnate, fie sub forma unor mici unghiulații anterioare cu sinus deschis postero-intern, care sugerează inflexiunea în lemn verde, fie sub forma unor dislocări minime antero-posterioare, în care fragmentul diafizar proemină ca un prag înaintea celui epifizar. În 5 —6% din cazuri, traiectul fracturar poate să intereseze numai jumătatea internă a paletei și să se oprească în foseta olecraniană — RĂDULESCU (57).

La cazurile urmărite, am întîlnit toate tipurile și varietățile anatomopatologice posibile ale fracturilor transversale supracondiliene ale humerusului (tabelele 29 și 30) (32). Fisurile au reprezentat 29,37%. Cazurile cu dislocare modernă anterioară a fragmentului fracturar sau cu unghiulații neglijabile, care nu au necesitat reducerea, au fost rare (3,64%). De asemenea au fost rare fisurile cu tasare a trabeculației osoase metafizare (4,56%). În schimb, fracturile cu dislocare complexă a fragmentelor fracturare au fost numeroase — 53,74%, din care 47,38% cu dislocare tipică a capătului diafizar în sens antero-intern și 4,66% cu dislocare de tip invers anteroexternă a fragmentului fracturar diafizar.

Tabelul 29

Repartiția fracturilor transversale supracondiliene humerale pe tipuri și varietăți anatomopatologice

Tipul anatomopatologic al fracturii	*Varietate*	*Nr.*	%
Cu tasare a trabeculației osoase		94	4,56
Fisură supracondiliană		605	29,37
Cu unghiulație	Anterioară	151	7,33
	Posterioară	13	0,63
Cu dislocare parțială antero-posterioară a fragmentului diafizar	Anterioară	75	3,64
	Posterioară	15	0,73
Cu dislocări complexe ale fragmentelor fracturare	Dislocare antero-internă a fragmentului diafizar	976	47,38
	Dislocare antero-externă a fragmentului diafizar	96	4,66
	Dislocare posterioară a fragmentului diafizar	35	1,70
TOTAL		2 060	100

Scanned with OKEN Scanner

Tabelul 30

Tipul dislocărilor complexe ale fragmentului metafizar în fractura transversală supracondiliană humerală

Tipul deplasării	*0—30 zile*	*30 z. 1 an*	*1*	*2*	*3*	*4*	*5*	*6*	*7*	*8*	*9*	*10*	*11*	*12*	*13*	*14*	*15*	*Total*
Anterointernă	1	5	32	45	50	27	70	52	116	102	144	87	86	57	52	33	17	976
Anteroexternă	—	—	—	—	2	—	3	—	5	10	14	11	11	15	12	13	—	96
Posteroară	—	—	—	—	—	9	—	8	—	5	3	3	3	2	2	—	—	35
TOTAL	1	5	32	45	52	36	73	60	121	117	161	101	100	74	66	46	17	1 107
%	0,09	0,45	2,89	4,08	4,70	3,25	6,59	5,42	10,93	10,57	14,54	9,12	9,03	6,68	5,96	4,16	1,54	100

Scanned with OKEN Scanner

Am întîlnit de 35 ori (1,70%) tipul de fractură denumită prin flexie în care capătul fragmentului fracturar diafizar s-a dislocat posterior. Rareori traiectul fracturar supracondilian s-a prezentat atipic, oblicizat.

Trebuie să mai semnalăm asocierea fracturii transversale supracondiliene humerale cu alte leziuni fracturare locale sau la distanță : metafiza inferioară radius — 2, cap radial —1, metafiza distală ulnară —1 (3,01%). Fracturile deschise au fost observate de 13 ori (0,63%), iar fondul patologic a fost semnalat de 14 ori (0,68%) și a fost reprezentat de calusuri imperfecte și relevat de fracturi recidivate.

Deoarece traiectul fracturar se situează deasupra epicondilului și epitrohleei, în punctul cel mai slab al paletei, și traversează fosetele olecraniană și coronoidiană, după fracturare capătul superior diafizar se va prezenta sub aspectul unei furci cu doi dinți, iar marginea superioară a fragmentului inferior epifizar rămîne ca o masă izolată, cu marginea superioară curbă, cu concavitatea superioară în formă de nacelă sau de cuib — OMBRÉDANNE (52) (fig. 136).



Fig. 136 — Schiță. Forma fragmentelor fracturare în fractura transversală supracondiliană humerală : fragmentul superior — furcă cu doi dinți ; fragmentul inferior — cuib. (după Ombrédanne L.—Precis clinique et opératoire de chirurgie infantile, Edit. Masson, Paris, 1944)

La cazurile cu dislocări complexe, cele două fragmente fracturare pot să se disloce în sens antero-posterior, în sens lateral și pot să se roteze unul față de celălalt.

— Prima dislocare se produce în sens antero-posterior. De obicei fragmentul fracturar diafizar se dislocă înaintea blocului distal epifizo-metafizar și numai în mod excepțional înapoia acestuia. Această dislocare este determinată inițial de modul în care acționează traumatismul, de violența și de timpul de acțiune al acestuia, precum și de direcția traiectului fracturar, iar secundar este determinată de contracțiile musculare. Contracția tricepsului brahial atrage proximal blocul epifizar solidar olecranului. Mușchii epitrohleeni fac ca fragmentul fracturar distal să se orienteze în flexie față de antebraț și să realizeze o unghiulație deschisă posterior. Formele în care capătul diafizar se dislocă înaintea blocului epifizar se întîlnesc în tipul de fractură obișnuită, denumită prin hiperextensie KOCHER, în care traiectul fracturar se prezintă oblic de sus în jos și dinapoi-înainte (52).

Formele în care capătul diafizar se dislocă înapoia blocului epifizar se întîlnesc în tipul de fractură denumită prin flexie KOCHER, formă care se întîlnește în mod excepțional, în care traiectul fracturar se prezintă oblic de sus în jos și dinainte-înapoi (52).

Scanned with OKEN Scanner

— Rareori capătul diafizar și blocul epifizar rămîn dislocate numai în sens antero-posterior. De obicei, ele prezintă și dislocări laterale, fie transversale, fie unghiulații, fie de partea internă ulnară, cînd realizează o *ulna valga* primitivă, fie de partea externă radială, cînd realizează atitudinea de *ulna vara* primitivă. După unii, fragmentul distal s-ar disloca mai frecvent ulnar, deoarece copilul cade cu membrul orientat lateral — HOFFMAN (30). Desigur că și dislocările laterale depind de direcția în care a acționat forța traumatică și de poziția în care s-a situat articulația cotului în momentul traumatismului, în adducție sau abducție, în valgus sau în varus, în rotație internă sau externă.

— Întotdeauna există și un decalaj între fragmentele fracturare în urma rotației interne a fragmentului distal, care își orientează anterior punctul apofizar epicondilian. La această dislocare ar contribui forța predominant internă a musculaturii epitrohleene și faptul că după accident copilul își sprijină imediat antebrațul traumatizat pe trunchi și îl susține în această poziție cu mîna sănătoasă (78).

— Pentru ca să se poată să se producă dislocarea anterioară a capătului diafizar, acesta trebuie să rupă periostul volar. Periostul dorsal se decolează pe o întindere mare. La această decolare contribuie dislocarea anterioară a fragmentului fracturar diafizar, precum și flexia posterioară a fragmentului epifizar (52).

În progresiunea sa, fragmentul fracturar superior, ascuțit, poate să perforeze mușchiul brahial anterior și să amenințe vasele și nervii regiunii (artera humerală, nervul median), venele și tegumentele plicii cotului. Artera humerală poate să fie contuzionată sau comprimată pe apofiza coronoidă, iar în cazuri excepționale poate să fie chiar ruptă. Nervul median poate să fie contuzionat sau elongat pe capătul fragmentului fracturar diafizar. Nervul radial poate să fie elongat pe muchia fragmentului fracturar distal dislocat lateral. Nervul cubital, dată fiind situația sa topografică, este afectat mai rar. Uneori fragmentul proximal, tăios, deschide tegumentul subțire al plicii cotului, de obicei în porțiunea antero-internă, mai frecvent punctiform. În cazul dislocării posterioare a capătului diafizar, acesta poate să rupă tricepsul sau olecranul și poate, de asemenea, să deschidă tegumentul (52), (79).

Hematomul intraarticular este foarte important, iar prin lezarea părților moi anterioare ale regiunii articulației cotului, un alt hematom masiv va invada complet loja anteulnară. Cele două hematoame pot să comunice între ele prin efracțiunea anterioară a capsulei articulare, provocată de dislocarea capătului transant fracturar diafizar, dar fiind faptul că linia de fractură este orientată oblic de sus în jos și dinapoi înainte și este situată intraarticular (24).

10.3.4. STUDIU CLINIC

Atunci cînd copilul vine la consultație imediat după traumatism, el se prezintă în atitudinea clasică descrisă de DESSAULT: cu umărul și cu scapula căzută, cu antebrațul semiflectat pe braț și aplicat pe lîngă corp și cu

Scanned with OKEN Scanner

articulaţia pumnului susţinută de către mîna sănătoasă ; el păşeşte cu precauţie ; orice mişcare mai bruscă îl face să sufere ; refuză să îşi încredinţeze membrul superior traumatizat pentru ca să fie examinat (24).

În fractura transversală supracondiliană a humerusului cu cît dislocarea fragmentelor fracturare este mai importantă cu atît tabloul clinic este mai impresionant.

— Tumefacţia loco-regională este foarte evidentă ; cotul este cu atît mai tumefiat cu cît copilul este văzut mai tîrziu. Uneori edemul se întinde pînă la jumătatea superioară a antebraţului, iar de-a lungul braţului poate să ajungă pînă în axilă.

— Echimozele se localizează pe faţa anterioară a articulaţiei cotului şi au la început un aspect difuz. Dacă leziunea datează de 2—3 zile mai apare o echimoză transversală liniară, caracteristică, exact la nivelul plicii cotului — semnul KIRMISSON (52).

— În cazul unui edem foarte mare, în urma distensiei tegumentelor, apar flictene hemoragice la nivelul plicii cotului şi în portiunea superioară a antebraţului (78).

— Regiunea cotului apare lăţită în sens antero-posterior şi poate să sugereze luxaţia posterioară a articulaţiei. Cu răbdare, cînd tumefacţia nu este prea accentuată, la palparea fină se poate să se perceapă prezenţa dislocărilor. Dislocarea în sens antero-posterior se apreciază prin existenţa anterioară a proeminenţei osoase anormale, importanţă, tranşantă a capătului fragmentului fracturar diafizar suprajacent plicii cotului, sub tegumentele destinse subţiate sau erodate. De obicei, colţul intern al furcii diafizare poate să se palpeze în porţiunea antero-internă a plicii cotului. În cazurile neglijate, la acest nivel pielea care este violacee poate să se ulcereze. Posterior se palpează proeminenţa exagerat anormală a olecranului solidar fragmentului fracturar epifizar dislocat.

— Braţul apare scurtat în totalitate, dar raporturile dintre cele trei repere osoase — epicondil, epitrohlee şi olecran — rămîn normale, ceea că face ca diagnosticul diferenţial cu luxaţia posterioară a articulaţiei să devine uşor — FORGUE (27). În cazul fracturii supracondiliene humerale, cele trei repere osoase — epitrohlee, epicondil şi vîrful olecranului — se găsesc pe acelaşi plan în atitudinea flexiei de 90° a articulaţiei şi pe aceeaşi linie orizontală în atitudinea de extensie a articulaţiei. În cazul luxaţiei posterioare a articulaţiei cotului, aceste repere osoase apar dislocate. Un alt semn de diagnostic diferenţial cu luxaţia posterioară a articulaţiei cotului este aprecierea nivelului la care se situează proeminenţa anormală a capătului fragmentului diafizar pe faţa anterioară a regiunii articulaţiei cotului. În cazul unei fracturi, capătul fragmentului diafizar rămîne deasupra plicii cotului ; în cazul unei luxaţii, paleta humerală se dislocă dedesubtul plicii cotului — OMBRÉDANNE (52).

— Aspectul lăţit în sens transversal al regiunii cotului, atitudinea de valgus sau de varus a articulaţiei şi perceperea proeminenţei osoase anormale a fragmentului fracturar superior, situată de obicei intern, care determină atitudinea de valgus primitiv şi ameninţă să străpungă tegumentul, sînt semnele care avertizează asupra dislocării în sens lateral a fragmentelor fracturare.

Scanned with OKEN Scanner

Poziția cu antebrațul aplicat pe lîngă trunchi sugerează rotația internă a fragmentului fracturar inferior. În timpul manevrei de tracțiune, această dislocare complexă se reduce ușor, dar se reproduce imediat cînd tracțiunea încetează — semnul COOPER (20).

— Este inutil să se mai caute alte semne clasice de fractură, cum ar fi mobilitatea anormală sau crepitațiile cu caracter osos la nivelul focarului de fractură, manevre traumatizante și periculoase, cu atît mai mult cu cît radiografia va consolida diagnosticul clinic. În schimb, devine foarte important să se examineze pulsul periferic și să se verifice sensibilitatea și mobilitatea degetelor. Dispariția pulsului periferic, parestezia situată sub plica cotului și lipsa posibilității de mișcare a degetelor sugerează o tulburare de irigare periferică, care impune reducerea de urgență a fragmentelor fracturare și alte măsuri terapeutice urgente pentru restabilirea circulației arteriale. În cazul parestezиilor și mai ales a unei paralizii subtotale sau totale caracteristică a mîinii, cu păstrarea pulsului radial, se poate să se suspecteze o leziune primitivă unică sau asociată a nervilor radial, median sau cubital (79).

Făcînd abstracție de cunoașterea tuturor semnelor clasice de fractură, putem ca să afirmăm că, în practică, pentru diagnosticul de fractură transversală supracondiliană humerală cu dislocare a fragmentelor fracturare, este necesară simpla inspecție a unui cot traumatizat. În schimb este obligatoriu și de foarte mare importanță să se aprecieze sensibilitatea și mobilitatea extremității membrului traumatizat, precum și calitatea irigației periferice, deoarece inventarierea eventualelor complicații primitive, vasculare sau nervoase prezintă și un interes de ordin medico-legal (24).

10.3.5. STUDIU RADIOLOGIC

Pentru ca să se poată să se fixeze diagnosticul radiologic al unei leziuni fracturare osteocartilaginoase a articulației cotului și să nu se interpreteze greșit unele aspecte normale întîlnite la oasele în curs de dezvoltare, devine necesar să se cunoască dezvoltarea osificării extremităților osoase care iau parte la constituirea articulație cotului (cap. I).

Orice traumatism al articulației cotului trebuie să fie radiografiat. Radiografiile se execută din cel puțin două incidențe de 90°, de față și de profil. Radiografiile sînt foarte necesare, deoarece în cazul leziunilor osteoarticulare minime o explorare clinică negativă nu exclude fractura, după cum o radiografie negativă, în prezența semnelor clinice pozitive de leziune osoasă, va putea să o deceleze abia cu ocazia repetării după 14 zile. În plus, radiografiile demonstrează cu precizie toate relațiile caracteristice ale leziunii, cum ar fi forma și direcția traiectului fracturar sau tipul și amploarea dislocațiilor (24).

Pe radiografia de față, capătul fragmentului fracturar diafizar va apare sub aspectul binecunoscut de furcă cu doi dinți, iar fragmentul fracturar inferior va prezenta imaginea caracteristică în formă de cuib sau de nacelă. În cazul dislocărilor fragmentelor fracturare, radiografia de față poate să mai evidențieze dislocările laterale, de obicei înspre intern, ale fragmentului fracturar superior, care realizează o ulna valga primitivă (24), (52).

Scanned with OKEN Scanner

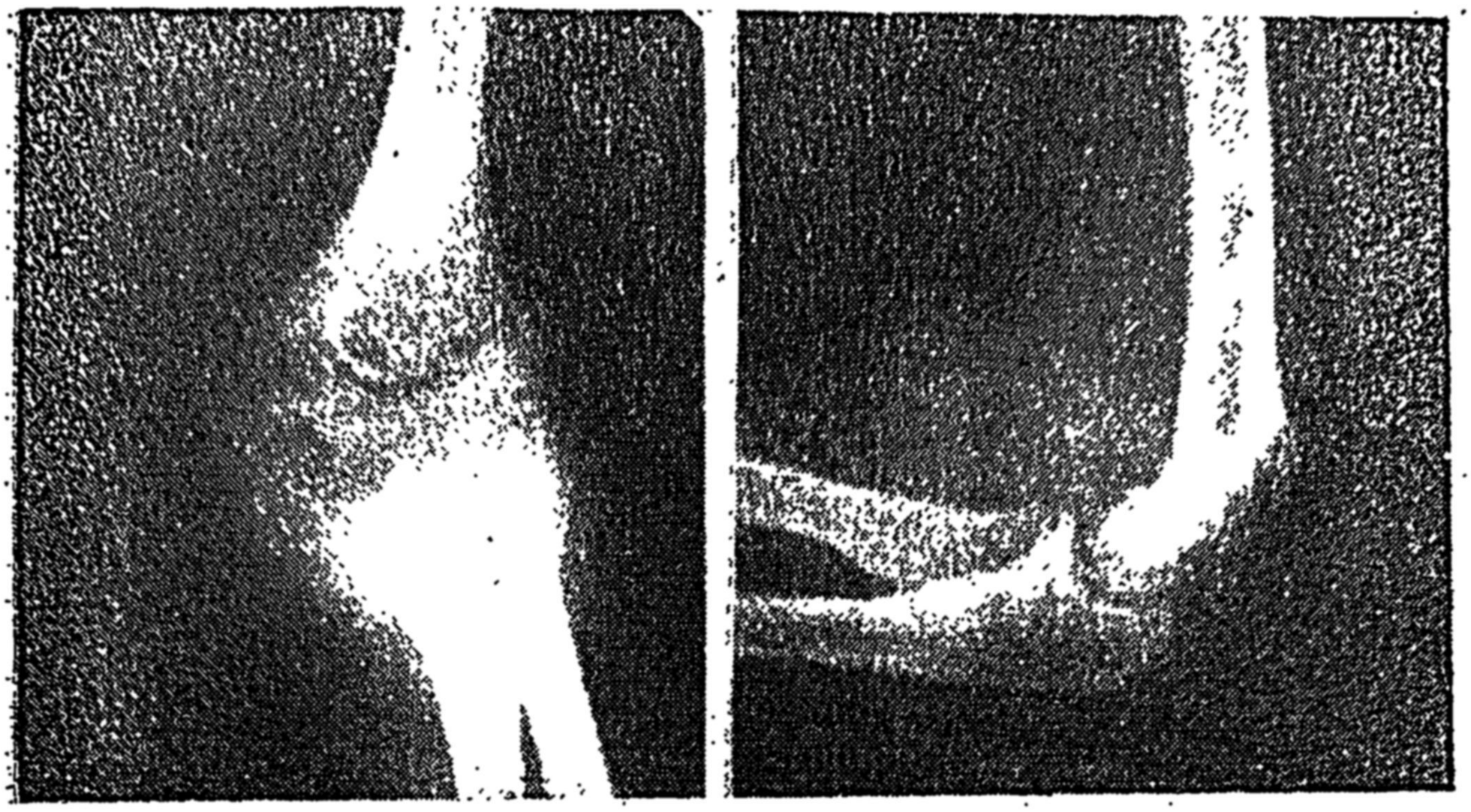

Fig. 137 — Radiografia articulației cotului de față și de profil. Fractură transversală supracondiliană humerală.

Fig. 138 — Radiografia articulației cotului de profil. Fractură transversală supracondiliană humerală. Traiect fracturar prin mecanismul flexiei.

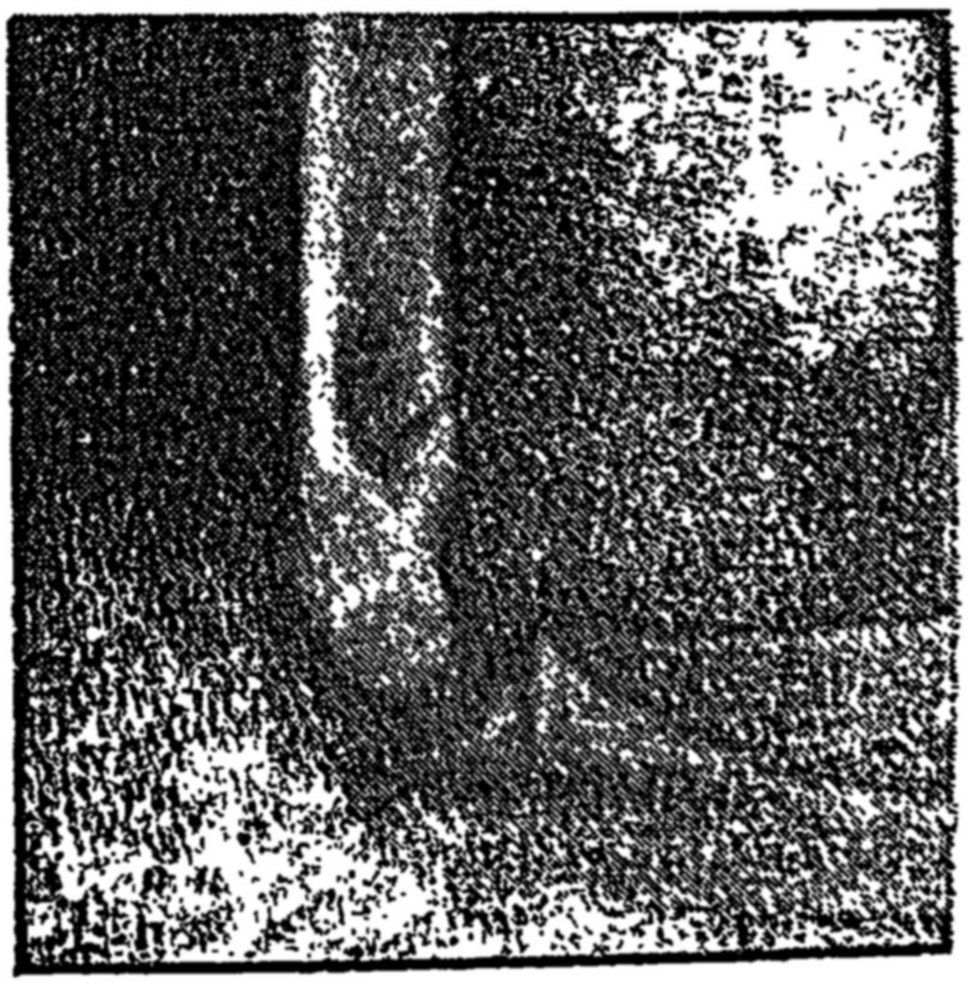

Fig. 139 — Radiografia articulației cotului de profil. Fractură transversală supracondiliană humerală. Traiect fracturar produs prin mecanismul extensiei.

Scanned with OKEN Scanner



Fig. 140—Radiografia articulației cotului de față. Fractură transversală supracondiliană humerală. Dislocare neînsemnată a fragmentelor fracturare.

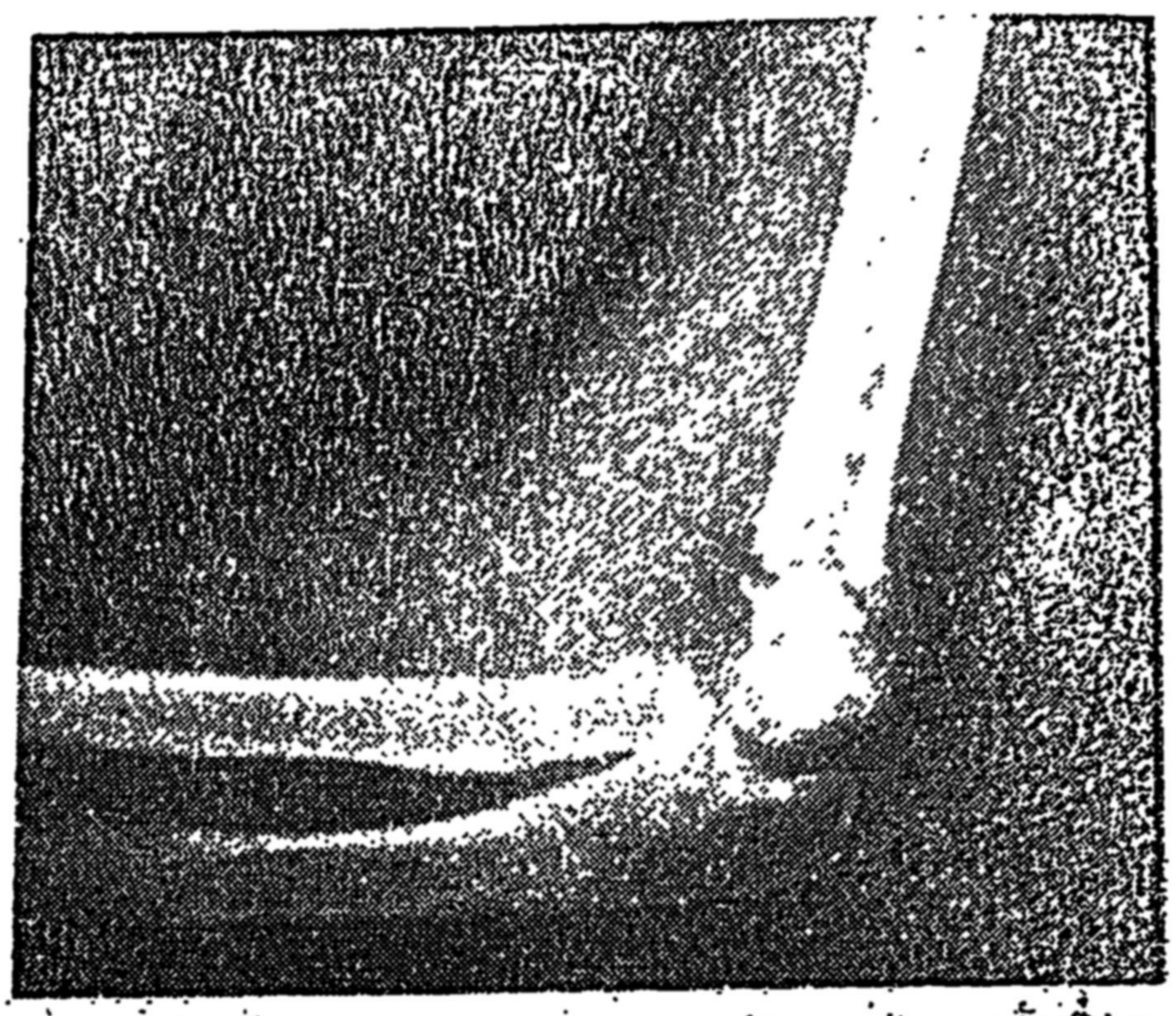

Fig. 141 — Radiografia articulației cotului de profil. Fractură transversală supracondiliană humerală. Inflexiune anterioară.



Fig. 142 — Radiografia articulației cotului de profil. Fractură transversală supracondiliană humerală. Dislocare anterioară a fragmentului fracturar superior. Prag anterior.

Scanned with OKEN Scanner

Pe radiografia de profil se pun în evidență cu ușurință fie inflexiuni, fie dislocări importante ale fragmentelor fracturare în plan sagital antero-posterior. În acest caz, capătul fragmentului fracturar diafizar va apare dislocat antero-distal înaintea epifizei, iar blocul epifizo-articular, solidarizat grație cleștelui olecranian, care cuprinde trohleea, va apare dislocat postero-proximal. Gradul acestei dislocări se apreciază prin distanța care separă vîrful apofizei coronoide de fragmentul fracturar diafizar. Torsiunea și unghiulațiile în plan frontal se stabilesc mai greu. Tot radiografia de profil pune în evidență prezența decalajului concomitent, prin imaginea de lățire a porțiunii transversale inferioare a fragmentului fracturar diafizar, aspect care în mod normal nu ar trebui să apară pe o radiografie de profil centrată perfect (24).

Dacă fractura este radiografiată în timpul procesului de vindecare, radiografia va demonstra osificările marginale ale hematomului tecii subperiostale decolate (52).

În cazul că reducerea a fost imperfectă, cu unghiulație anterioară și cu proeminență a fragmentului fracturar diafizar sub formă de cioc sau prag, radiografia executată la intervale mari va putea să pună în evidență ascensionarea progresivă a calusului imperfect în urma distanțării epifizei de focarul de fractură grație fenomenului de osteogeneză a cartilajului de conjugare (fig. 137—142) (52).

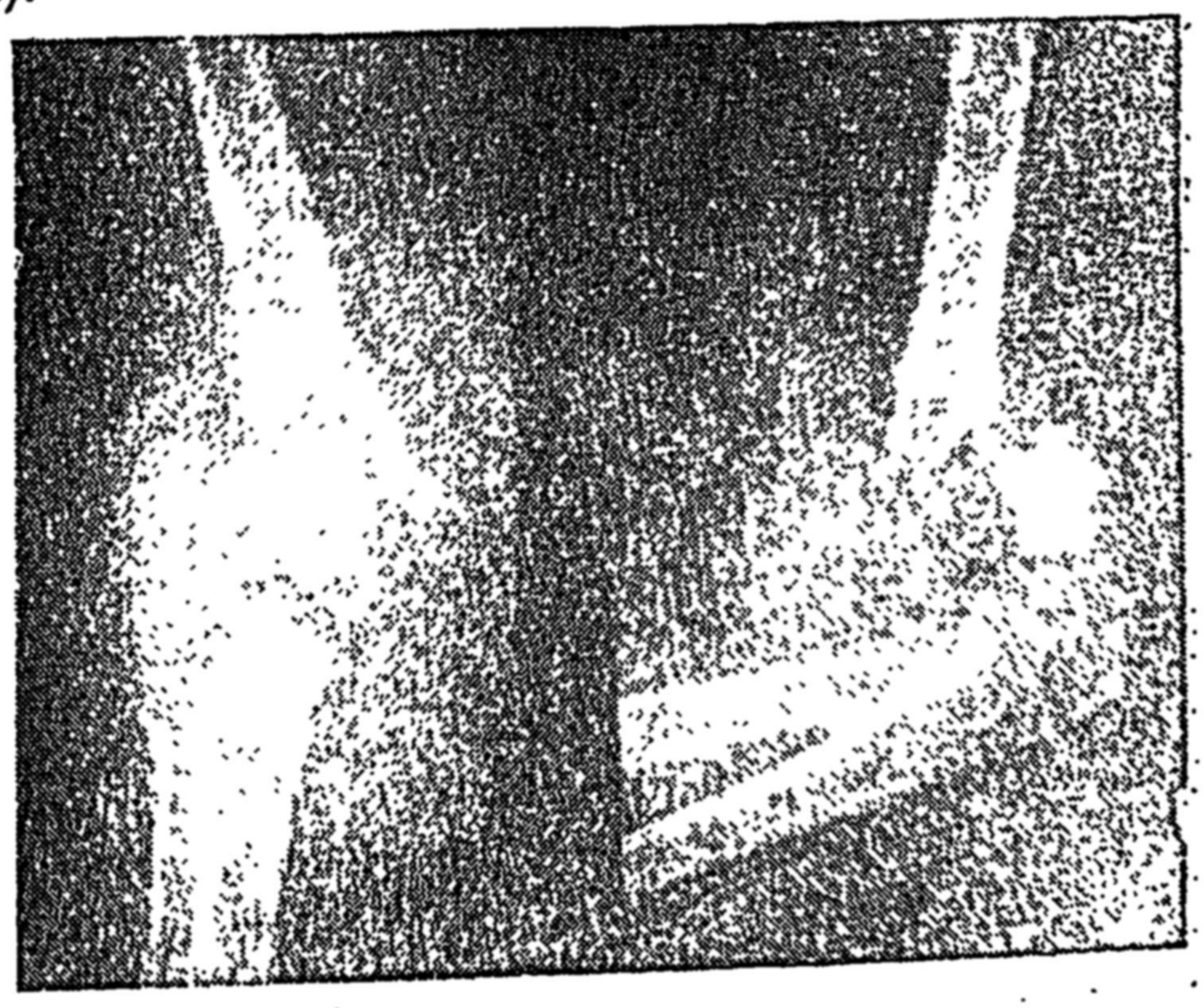

Fig. 143 — Radiografia articulației cotului de față și de profil. Fractură transversală supracondiliană humerală. Dislocare complexă a fragmentelor fracturare. Ulna valga primitivă.

10.3.6. TRATAMENT. PRINCIPII

Trebuie să se evite orice șablonizare a terapiei (5, (6), (14), (21), (22), (24), (29), (30), (32, (34), (36), (37), (41), (43), (45), (52), (59), (61), (72), (73), (77), (78), (80). Fiecare fractură trebuie să fie studiată individual. Tratamentul se va aplica de la caz la caz. Singurul principiu constant al tratamentului este reducerea cît mai precoce a fragmentelor fracturare, înainte de

Scanned with OKEN Scanner

apariția edemului prea accentuat și a flictenelor de distensie dermică, pe cît posibil în ziua accidentului. În general, în ceea ce privește reducerea dislocărilor, nu se poate să se spună că trebuie să se repună cu antebrațul numai în poziția de flexie sau numai în poziția de extensie, numai în poziția de pronație sau în cea de supinație și cînd trebuie să se procedeze într-un fel sau altul. Corectarea dislocărilor se poate să se facă în orice poziție a antebrațului, dar întrebarea este care poziție ar fi cea mai indicată într-un caz dat. Acest principiu însă nu se poate să se aplice decît în cazul cînd reducerea are loc sub ecran Röntgen sau instalație Röntgen cu ecran de televizor. În ceea ce privește imobilizarea, o fractură prin extensie poate să se plaseze în poziția flexiei de unghi obtuz, pînă la unghi ascuțit ; o fractură prin flexie poate să se imobilizeze cu articulația cotului în extensie aproape completă (6), (24), (52).

O reducere anatomică exactă oferă o bună funcționalitate ulterioară a articulației și o creștere nestînjenită. Reducerea anatomică trebuie obținută cu orice preț, deși se spune că osul în curs de dezvoltare are posibilități să mai remodeleze unele poziții vicioase restante. Reducerea este bine să se practice în narcoză asociată cu miorelaxante, în circuit semideschis. Miorelaxantele reduc mult din dificultățile reducerii. În acest sens, procedeele moderne de anestezie contribuie în mod substanțial la perfecționarea tratamentului conservator al fracturilor dificile și permit reduceri anatomice în cazul fracturilor cu dislocări mari și complexe (24).

Importanța dislocărilor fragmentelor fracturare pare să fie în raport direct proporțional cu incontinența reducerilor. În astfel de cazuri devine necesar să se recurgă la brațul suspendat în primele 10—14 zile (22), (43). Așezarea cotului pe o simplă pernă la copii este nesigură. La poziția de suspendare a brațului la zenit copiii se adaptează uimitor de repede și de bine. La cazurile care tind să se disloce în permanență se poate să se recurgă și la fixarea fragmentelor cu broșe (34). Dar unii autori resping această soluție deoarece cred că la baza tratamentului fracturilor supracondiliene humerale trebuie să stea principiul cît mai conservator posibil (78).

Oricum, nici o fractură a copilului nu necesită un tratament atît de urgent ca fractura transversală supracondiliană humerală. Obiectivele pe care trebuie să le urmărească acest tratament sînt : o reducere cît mai perfectă a fragmentelor fracturare și contenția lor pînă la apariția calusului. Din păcate, realizarea perfectă a acestor deziderate nu se obține întotdeauna ușor.

Fracturile fără dislocări sau cu dislocări minime nu ridică probleme deosebite de tratament. Simple imobilizări temporare devin suficiente. Cazurile grave sînt reprezentate de marile traumatisme ale articulației cotului, cu dislocări importante și complexe ale fragmentelor fracturare însoțite de leziuni ale părților moi. Orice fractură transversală supracondiliană humerală cu dislocare complexă a fragmentelor fracturare, închisă sau deschisă, trebuie să fie redusă cît mai repede posibil, deoarece gravitatea fracturilor transversale supracondiliene humerale constă în primul rînd în leziunile pe care fragmentele dislocate pot să le producă asupra organelor de la nivelul regiunii : vase, nervi, mușchi, tegumente. Un alt factor de gravitate ține de prezentarea tîrzie a acestor leziuni în serviciile de specialitate. Succesul

Scanned with OKEN Scanner

unor reduceri perfecte a fragmentelor fracturare este condiționat și de precocitatea reducerii. La cazurile prezentate tîrziu, un obstacol aproape constant în calea reducerii este edemul traumatic. Acesta este cu atît mai accentuat cu cît copilul este văzut mai tîrziu de la accident. Caracteristic din acest punct de vedere este edemul maxim al fracturilor văzute a doua zi (78).

Cu toate greutățile întîmpinate în realizarea reducerii, în fracturile transversale supracondiliene humerale se spune că este mai ușor să se reducă decît să se mențină o reducere. Aceste dificultăți în obținerea reducerii și în mentinerea contenției suprafețelor fracturare explică numeroasele metode propuse pentru tratamentul acestor fracturi (78).

Multiplele metode de tratament pot să fie grupate în : metode conservatoare, metode semiconservatoare și metode operatorii.

10.3.7. TRATAMENTUL CONSERVATOR

Este cel mai dificil de executat și presupune multă atenție și experiență. Tratamentul ortopedic poate să ducă uneori la eșecuri mai ales la cazurile prezentate tîrziu, în schimb dă un procentaj ridicat de rezultate bune și vindecări în scurt timp. Tratamentul ortopedic se adresează mai ales fracturilor văzute recent și fără complicații. Timpii tratamentului conservator constau în reducerea fragmentelor fracturare prin manevre externe, urmată de imobilizarea prin mijloace ortopedice externe (78).

10.3.7.1. Reducerea

Fracturile care se prezintă imediat după traumatism sau în primele 12 ore de la accident se reduc de obicei mai ușor. De aceea, în cazurile prezentate tîrziu, după 24 ore și care nu prezintă tulburări vasculare, față de o tentativă infructuoasă de reducere care contribuie la mărirea tumefacției și a dezordinilor părților moi, se discută necesitatea unei temporizări limitate a reducerii. Pentru diminuarea edemului, devin indicate injecția locală de hialuronidază și extensia temporară, cot la zenit, pentru cîteva zile (22), (43).

Reducerea se efectuează în narcoză. La copii anestezia în focar — BÖHLER (20) sau anestezia tronculară nu sînt indicate.

Dată fiind posibilitatea lezării arterei humerale sau a nervilor locoregionali, trebuie să se acționeze cu multă bîlndețe.

Reducerea depinde de tipul de fractură. Cu toate acestea, este de neînțeles diversitatea opiniilor nejustificate ale diverșilor autori în ceea ce privește modalitățile prin care se efectuează reducerea și pozițiile de contenție. Dată fiind frecvența fracturii prin hiperextensie, în care fragmentul fracturar proximal se dislocă aproape întotdeauna în același sens — înainte față de planul frontal, intern față de planul sagital și în rotație externă față de axul membrului — teoretic ar fi bine ca manevrele de reducere să se efectueze într-o anumită succesiune. În acest sens, propunem și recomandăm o modalitate pe care o socotim cauzală și eficientă pentru reducerea unei fracturi transversale supracondiliene humerale cu dislocare obișnuită a fragmentelor fracturare, produsă prin mecanismul de hiperextensie (5), (24).

Scanned with OKEN Scanner

Dispozitiv: reducerea se efectuează în sala de operaţie sub anestezie generală prin inhalaţie în circuit semideschis şi asociere cu miorelaxante. Pentru efectuarea extensiei şi a contraextensiei este nevoie de cel puţin două ajutoare. Chirurgul dirijează timpii şi efectuează manevrele directe ale reducerii. Calitatea reducerii se verifică imediat prin radiografii.

Reducerea propriu-zisă comportă mai mulţi timpi.

— Primul timp urmăreşte să corecteze scurtarea prin tracţiune progresivă în axul membrului cu braţul în extensie şi antebraţul în poziţie intermediară. Unii practică această tracţiune pe membrul superior plasat în plan sagital în raport cu axul corpului. Tracţiunea se face progresiv, continuu şi trebuie să fie importantă. Ea durează 10—15 minute. Prin extensie se reduce la maximum încălecarea fragmentelor. Operatorul efectuează extensia la nivelul extremităţii membrului şi ia priză pe încheietura pumnului. Un asistent realizează contraextensia. Alţii practică contraextensia laterală pe torace cu un cearceaf (57). Noi realizăm contraextensia în sens cranial cu ajutorul unei chingi de pînză care ancorează braţul la nivelul axilei. În acest scop recurgem la un prosop rezistent sau la un cearceaf împăturit în sul. Contraextensia pe braţ este ineficace, dată fiind mobilitatea tegumentelor la acest nivel.

— Al doilea timp urmăreşte reducerea dislocării transversale a fragmentelor în varus sau în valgus. Această dislocare trebuie să fie redusă tot în poziţia de extensie a articulaţiei deoarece pe cotul flectat ea nu mai apare evident. Reducerea dislocării laterale se face fie în poziţia de supinaţie, fie în poziţia de pronaţie a antebraţului, după cum fragmentele sînt dislocate în varus sau în valgus — BOPPE (5). Pentru reducerea dislocării transversale, operatorul predă priza de la nivelul articulaţiei pumnului celui de-al doilea asistent, care continuă extensia. Operatorul acţionează direct asupra fragmentelor osoase, imprimîndu-le o mişcare de translaţie antagonistă. Revenirea la linia firească a membrului relevă rezultatul şi este însoţită de un cracment. Deoarece dislocarea transversală, constă de obicei în translaţia internă a fragmentului fracturar diafizar, în timpul corectării acestei dislocări antebraţul se va plasa în pronaţie. Prin relaxarea muşchilor epitrohleeni dispare orientarea în valgus a fragmentului fracturar inferior.

— Al treilea timp urmăreşte să corijeze dislocarea antero-posterioară a fragmentelor. Aceasta se efectuează tot prin acţiunea directă asupra fragmentelor fracturare. Manevra este executată de către chirurg, în timp ce asistentul al doilea plasează antebraţul în flexie progresivă. Pentru executarea reducerii dislocării antero-posterioare a fragmentelor fracturare, operatorul se aşază în faţa cotului şi apasă cu ambele police prefaţa anterioară a braţului, pentru ca să propulseze posterior capătul fracturar al fragmentului diafizar, iar cu celelalte degete împinge dinapoi-înainte masivul olecranian solidar fragmentului fracturar epifizar. În acest timp, cel de-al doilea asistent execută manevra de flectare progresivă la un unghi de 90° al articulaţiei cotului.

— Al patrulea timp al reducerii constă în corectarea decalajului. Acesta se obţine prin plasarea antebraţului în poziţie de supinaţie. Este bine ca re-

Scanned with OKEN Scanner

ducerea decalajului să se facă înaintea obținerii flexiei de 90°, dar ea poate să se execute, atît în poziția de extensie, cît și în poziția de flexie a articulației.

În cazul unui eșec al reducerii, ca poate să fie repetată după 1—2 zile, dar de obicei o nouă tentativă de reducere se soldează cu insucces. Iar în, eventualitatea cînd fragmentele fracturare se dislocă sub aparatul ghipsat se poate să se reia tentativa de reducere după 6—8 zile, cînd tumefacția a dispărut complet, caz în care reducerea reprezintă o fracturare a calusului primar, ceea ce duce la o întîrziere a vindecării.

În cazurile prezentate tîrziu, în cazurile la care reducerea nu a reușit sau la care contenția nu poate să se realizeze, precum și în cazurile cu leziuni asociate, devin indicate alte metode de tratament.

10.3.7.2. Imobilizarea

După reducerea fragmentelor fracturare și după efectuarea controlului radiografic al reducerii urmează să se imobilizeze focarul de fractură pînă la vindecare. În fracturile transversale supracondiliene humerale acest deziderat se realizează dificil, de unde și diversitatea modalităților de imobilizare recomandate de diverși autori.

Principiul clasic de imobilizare al celor două articulații supra- și subjacente focarului de fractură, deci și a articulații scapulo-humerale (57), nu poate să se realizeze decît dacă se aplică un aparat ghipsat toraco-brahial cu brațul în abducție și cu articulația cotului în flexie de 90°, modalitate de imobilizare recomandată și folosită în patologia adultului de unii chirurgi — BÖHLER, RĂDULESCU (20), (57). În patologia copilului însă, majoritatea chirurgilor recomandă numai imobilizarea brahi-antebrahială în diverse poziții și prin diverse mijloace, de obicei prin modalități de ghipsare.

În acest scop au fost recomandate felurite poziții de imobilizare, în toate atitudinile posibile ale segmentelor membrului traumatizat. S-au recomandat toate pozițiile de imobilizare ale articulației cotului, de la flexia maximă în unghi ascuțit la flexia în unghi de 90°, pînă la pozițiile în unghi obtuz sau în extensie completă. Pentru antebraț au fost recomandate toate atitudinile intermediare între supinația și pronația completă. Pentru umăr s-au recomandat diverse poziții, de la cea de abducție față de corp pînă la cea a atitudinii cot la corp. Toate acestea trădează lipsa posibilității unei contenții de calitate a fragmentelor fracturare reduse, de unde și motivul pentru care unii chirurgi au recurs la alte metode de tratament.

În definitiv, cea mai bună poziție de imobilizare a fragmentelor fracturare este aceea care reușește să le mențină cît mai perfect în poziția de reducere. Față de acest punct de vedere, socotim că în problemele de reducere și de imobilizare ale fracturilor transversale supracondiliene humerale, tratamentul nu poate să se șablonizeze, ci trebuie să se aplice individual, de la caz la caz.

Contenția focarului de fractură rămîne o chestiune foarte dificilă și în permanentă discuție. Fiecare metodă își are inconvenientele sale. Astfel, aparatul ghipsat humero-antebrahial clasic (52), cu articulația cotului în poziția de flexie de 90° realizează toate condițiile favorabile reproducerii dislocărilor fragmentelor, atît în sens antero-posterior, în sens lateral, dar și

Scanned with OKEN Scanner

în sensul reproducerii decalajului. Prin greutatea ghipsului, dar și prin compresiunea lui posterioară asupra 1/3 superioare a humerusului se realizează o forță antero-posterioară, care acționează exact asupra focarului de fractură și favorizează unghiulația sau dislocarea anterioară a fragmentului diafizar. Acest aparat humero-antebrahial nu poate să împiedice nici rotația externă a humerusului, deoarece din lipsă de priză nu poate să acționeze pe fragmentul fracturar diafizar.

Modalitatea cea mai bună de contenție a fragmentelor fracturare ale unei fracturi transversale supracondiliene humerale este aceea de plasare a articulației cotului în poziția de flexie maximă, în unghi ascuțit (6). Prin această poziție se realizează un bloc monolit braț-antebraț-articulație și focar de fractură. Mișcările din articulația umărului nu mai reușesc să se repercute asupra focarului de fractură. Dar aparatul ghipsat humero-antebrahial cu articulația cotului plasată în unghi ascuțit a fost foarte ponegrit, a fost făcut responsabil de aparitia sindromului VOLKMANN și s-a recomandat evitarea lui — FÈVRE (24). Cu toate acestea, el a rămas mijlocul clasic de contenție ortopedică perfectă și este recomandat de unii chirurgi —

Fig. 144 — Bandaj ghipsat de imobilizare a unei fracturi transversale supracondiliene humerale, cu articulația cotului în unghi mai închis de flexie de 90°, după Broca.

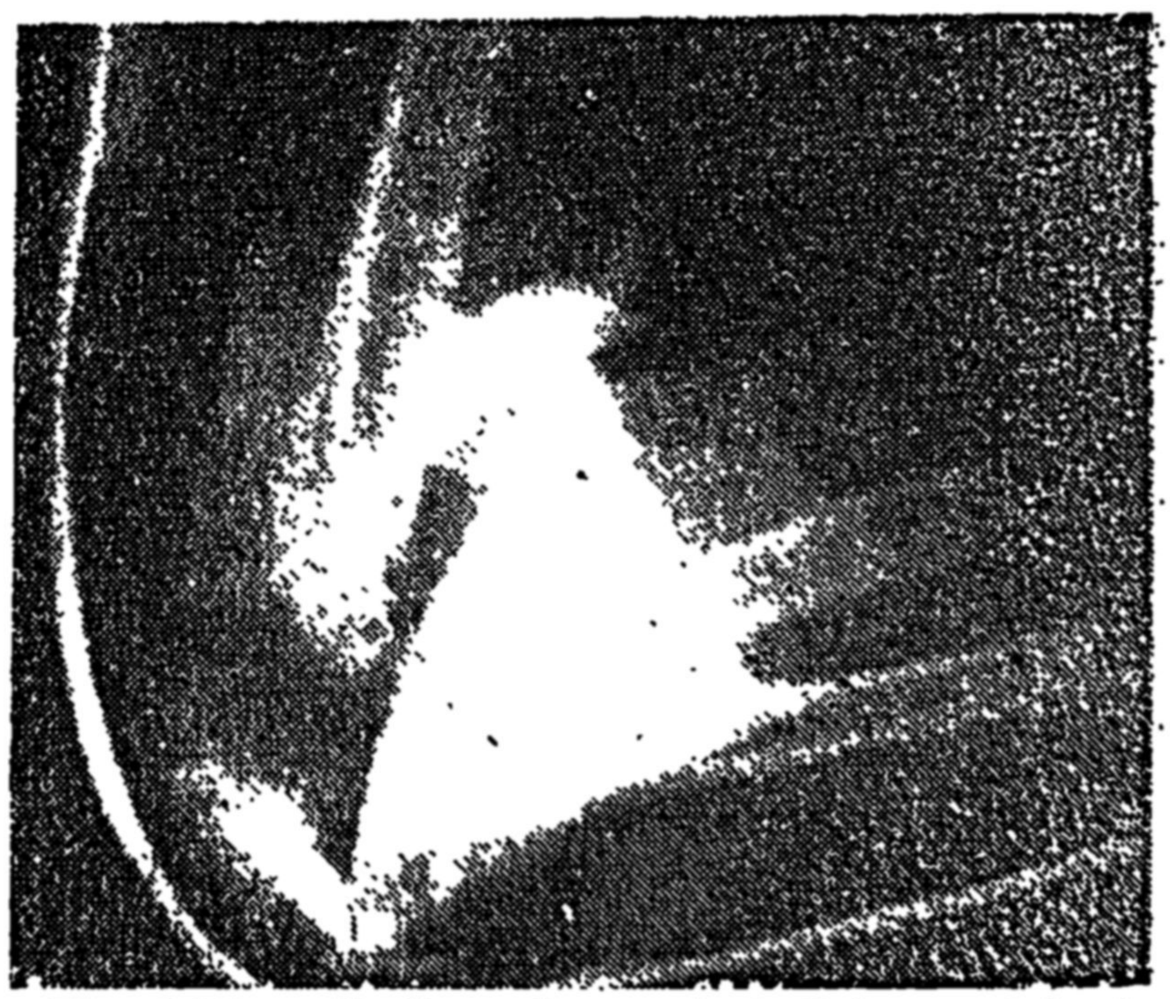

Fig. 145 — Radiografia articulației cotului de profil. Imobilizarea unei fracturi transversale supracondiliene humerale cu articulația cotului în flexie, în unghi mai închis de 90°.

BROCA, OMBRÉDANNE, ROBERT MÈRLE D'AUBIGNÉE, BLOUNT (4), (6), (52). Incontestabil că folosirea lui este periculoasă, dar nu se poate să se nege faptul că dacă face din complexul fragmente fracturare și articulație un bloc perfect imobil, această poziție este singura care asigură o stabilitate absolută a fragmentelor fracturare (fig. 144 și 145).

Scanned with OKEN Scanner

Deoarece se consideră că acest mod de imobilizare poate să dea compresiuni pe artera humerală și să declanșeze apariția unui sindrom acut de ischemie arterială periferică, chirurgii care nu au renunțat la imobilizarea în poziție de flexie maximă a articulației cotului, o execută și o recomandă prin mijloace ortopedice care să nu contribuie la stînjenirea circulației. Astfel, OMBRÉDANNE (52) menține atitudinea de flexie maximă prin bandaj-colier brahi-antebrahial. Aceasta se realizează prin cîteva ture de fașă ghipsată, care se trec prin porțiunea mijlocie a brațului și în jurul articulației pumnului. O tură de fașă înconjură și policele, pentru ca să evite acest colier ghipsat să alunece inferior. Acest dispozitiv foarte simplu de imobilizare lasă descoperită regiunea cotului asupra căreia pot să se execute radiografii de control a reducerii. În cazul apariției unei jene în circulația extremității, îndepărtarea bandajului este ușoară. MERLE D'AUBIGNÉE (4) recomandă imobilizarea pe o atelă ghipsată posterioară în aceeași poziție. Alții recurg la benzile adezive toraco-brahiale-antebrahiale pentru ca să blocheze complet umărul și mîna, cu cotul la trunchi și cu mîna în supinație. Și în acest mod de imobilizare articulația cotului rămîne complet liberă și permite supravegherea clinică și radiologică (20).

Imobilizarea în atitudinea flexiei maxime se menține 7—14 zile, după care se poate să se aplice aparatul ghipsat secundar cu articulația cotului în poziția de unghi drept.

De fapt, imobilizarea în poziție de flexie maximă a articulației cotului nici nu este atît de periculoasă după cum i s-a dus faima, cu condiția să fie instituită precoce și să se supravegheze circulația periferică în primele zile. Aplicarea acestei metode presupune o oarecare experiență.

Noi am recurs de multe ori la această poziție de imobilizare, bineînțeles la bolnavii internați și acest mod de a proceda ne-a dat satisfacția celei mai bune contenții ortopedice, prin simpla atelă ghipsată posterioară. La aceste cazuri nu am observat niciodată tulburări acute de ischemie arterială periferică, căci un sindrom acut de ischemie arterială periferică prin compresiune nu poate să survină decît în prezența unei fracturi redusă insuficient sau dislocată secundar.

În ceea ce privește alte mijloace de imobilizare, au fost recomandate modalități variate, cum ar fi : aparatele ghipsate brahi-antebrahiale, cu subvarietățile, simple gutiere ghipsate dorsale, aparate ghipsate bivalve, aparate ghipsate circulare despicate longitudinal, coliere simple sau ghipsate brahi-antebrahiale ; apoi aparatele ghipsate toraco-brahiale ; imobilizările prin benzi adezive ; aparatele ortopedice toraco-brahiale, metalice, din lemn ș.a. Dar, oricare ar fi mijloacele de imobilizare, important este ca circulația periferică să nu fie stînjenită, nici cea arterială, nici cea de întoarcere. ECONOMU (20) recomanda un aparat ghipsat brahi-antebrahial pe care, imediat după confecționare, îl despica pe toată întinderea grație unui șnur fixat inițial cu mastisol pe tegumentul feței ulnare a brațului și a feței volare a antebrațului și a mîinii.

Prin tradiție și experiență, în majoritatea cazurilor recurgem de rutină la următorul mod de imobilizare : după reducere și controlul radiografic al

Scanned with OKEN Scanner

reducerii se imobilizează articulația cotului într-o gutieră ghipsată brahi-antebrahială căptușită și deschisă anterior, care se aplică lejer și se întinde din axilă pînă la capetele metacarpienelor, în poziția flexiei de 90° a articulației cotului și cu scheletul antebrațului în poziția de prono-supinație cerută de tipul dislocărilor fragmentului fracturar diafizar. După cîteva zile, cînd edemul începe să descrească, se poate să se recurgă la aparatul ghipsat bivalvic fixat cu circulare ghipsate. Primul aparat se schimbă după 21 zile. Al doilea aparat ghipsat se menține 30—45 zile, în funcție de vîrsta copilului. În general preferăm punerea articulației cotului în flexie de 90° și a scheletului antebrațului în pronație, deoarece așa cum arată și BÖHLER (20), prin relaxarea mușchiului rotund pronator se împiedică varizarea, sechelă foarte importantă și frecventă. Cu toate acestea, modul de imobilizare al unei fracturi transversale supracondiliene humerale nu poate să fie codificat și uniformizat pentru toate cazurile.

O fractură prin flexie, în care fragmentul diafizar are tendința să se disloce posterior, poate să se imobilizeze cu articulația cotului în extensie. Un traiect fracturar oblic în sens transversal impune, după caz, o atitudine a scheletului antebrațului în supinație sau în pronație. O fractură recentă poate să se imobilizeze în unghi ceva mai deschis; la o fractură neglijată, prezentată după mai multe zile, nu mai este necesară imobilizarea deoarece devin necesare alte metode de tratament semiconservatoare sau operatorii. De multe ori nici radiografia nu poate să indice cea mai bună poziție de imobilizare.

Pentru ca să demonstrăm cît de complicat poate să devină tratamentul ortopedic al fracturilor transversale supracondiliene humerale, descriem cîteva moduri de a proceda. BÖHLER (20) reducea fracturile sub anestezie locală și recurgea pentru extensie la un aparat metalic cu șurub sau cu arc, cu sprijin pe torace și extensie prin chingă pe cot. După o extensie de 10—15 minute, confecționa un aparat ghipsat branhi-antebrahial, în poziția flexiei de 90° a articulației cotului și plasa membrul superior pe un aparat toraco-brahial de abducție, apoi practica extensia cu contragreutăți cu ajutorul benzilor adezive sau a unei anse metalice fixată în ghips, timp de 14 zile. După 14 zile suprima extensia continuă și imobiliza articulația în aparat ghipsat toraco-brahial de abducție pentru alte 14 zile. RĂDULESCU (57) executa reducerea tot prin tracțiune pe chingă sau prin tracțiune manuală pe plica cotului cu antebrațul în flexie de 90° și pronație și în poziția de abducție a brațului de 90° față de torace. Contraextensia o realiza cu ajutorul unui aparat toraco-brahial confecționat din lemn, fixat cu fești ghipsate. După o extensie, care dura cel puțin 10 minute, reducea dislocarea laterală prin plasarea antebrațului în pronație forțată, astfel încît dosul mîinii să fie orientat în spre gura pacientului. După controlul radiografic al reducerii, aparatul ghipsat toraco-brahial era completat pînă la nivelul articulației radio-carpiene. Durata imobilizării era de 30 zile. La cazurile văzute tîrziu, RĂDULESCU practica reducerea fragmentelor fracturare pe masă ortopedică, prin tracțiune transscheletică pe broșă cu scăriță trecută prin baza olecranului, în aceeași poziție de abducție și de anteducție a brațului, de flexie și de pronație a antebrațului. După controlul radiografic, aplica tot un aparat ghipsat toraco-bradial, în care îngloba și broșa și scăriță și care se întindea pînă la nivelul articulațiilor radio-carpiene.

Alți autori (20) confecționau mai întîi un aparat ghipsat toraco-brahial pînă deasupra plicii cotului. După uscarea aparatului ghipsat executau extensia continuă pentru 10—15 minute prin chingă de tifon pe cotul flectat și contraextensia cu cearceaf pe aparatul ghipsat toracal. După obținerea reducerii, completau aparatul ghipsat pentru regiunea cotului și a antebrațului în timp ce continuau extensia. După confecționarea aparatului ghipsat, extrăgeau chinga de tracțiune printr-o fereastră practicată în aparatul ghipsat.

Scanned with OKEN Scanner

10.3.7.3. Rezultate

Din cele 2 060 fracturi transversale supracondiliene humerale raportate, 1 914 (92,91%) au beneficiat de modalităţi de tratament conservator.

Dintre acestea, la 953 leziuni (46,26%) s-a practicat simpla imobilizare ghipsată. Restul de 961 (46,65%), care au prezentat dislocări complexe ale fragmentelor fracturare, au necesitat reduceri prin manevre ortopedice externe şi imobilizări ghipsate pînă la vindecare.

În majoritatea cazurilor (92,52%) s-a recurs la imobilizarea articulaţiei cotului în flexie de 90°, în 2,04% articulaţia cotului a fost imobilizată în extensie şi în 5,44% în unghi mai închis de 90°.

Timpul de imobilizare a fost de 8—10 săptămîni. După suprimarca imobilizării ghipsate, reeducarea funcţională a articulaţiei s-a făcut numai activ.

10.3.8. TRATAMENTUL SEMICONSERVATOR

Dintre metodele de tratament semiconservator (20), (22), (30), (34), (43) citäm : metoda extensiei continue (LEVEUF şi GODARD) ; metoda repunerii şi contenţici sub extensie continuă la verticală (BAUMANN, CHIGOT şi ESTÈVE) ; metoda repunerii sub ecran urmată de fixarea extemporanee percutană cu broşă unică (JUDET) ; repunerea şi fixarea percutană cu broşe încrucişate (BÖHLER).

● *Extensia continuă.* Metoda extensiei continue transscheletice la pat face parte dintre metodele semiconservatoare de tratament. Este o metodă de tratament logică şi indicată mai ales la cazurile care se prezintă cu întîrziere, la cazurile cu dislocări mari, cu edem important şi flictene multiple, la care nu se poate să se realizeze o reducere şi nici să se aplice un aparat ghipsat. De principiu, extensia se execută la pat, prin contragreutăţi, pe broşă transolecraniană KIRSCHNER sau PUTTI cu scăriţă sau pe cui săgeată introdus în olecran. Reducerea fragmentelor fracturare datorite acestei extensii se face uneori spontan. În caz contrar, după 2—3 zile, o dată cu resorbţia edemului se poate să se recurgă la reducerea manuală sub dispozitivul de extensie. Majoritatea chirurgilor care recomandă această metodă, menţin extensia 10—12 zile, timp în care se produce reducerea spontană a dislocărilor şi se constituie calusul primar. După acest interval de timp se trece la imobilizarea ghipsată clasică pînă la vindecare.

LEVEUF (43) recomandă tracţiunea în sens dublu, în axul braţului şi al antebraţului flectat. Se mai poate să se recurgă şi la extensia transscheletică pe cadrul LEVEUF-GODARD, cu braţul la zenit şi antebraţul în poziţie de pronaţie, susţinut în hamac deasupra trunchiului sau cu antebraţul la zenit. În acest din urmă caz, suspensia se face pe mănuşă fixată, iar tracţiunea se realizează prin chingă pe extremitatea inferioară a braţului.

M. POUSS critică metoda LEVEUF de extensie continuă pe broşă transolecraniană. El consideră că este dificilă, rău tolerată de copii, că presupune o supraveghere zilnică riguroasă şi semnalează două cazuri de paralizii ale nervului cubital după folosirea acestei metode.

Scanned with OKEN Scanner

Cea mai actuală metodă este cea a extensiei la verticală în echilibru stabil, după BAUMANN (30), precedată sau nu de reducere și menținută pînă la vindecarea primară (14 zile), urmată de imobilizarea ghipsată pînă la consolidare. Această metodă ar da cele mai bune rezultate, în sensul că stăpînește complicațiile cele mai frecvente și mai grave (contractură ischemică VOLKMANN, *ulna vara*, redori articulare). În pozitia de extensie, hematomul nu se mai dezvoltă sub fascia rigidă a antebratului, ci sub cea extensibilă a brațului. Principiile acestui mod de tratament sînt :

— extensia trebuie să fie menținută cel puțin 14 zile ;

— extensia verticală trebuie să fie asociată cu o contraextensie orizontală pe braț, în așa fel încît trohleea humerală să se proiecteze la nivelul fosetei humerale ;

— bolnavul trebuie să fie plasat cu capul fix la tăblia patului, pentru ca să nu poată să alunece decît în jos ; prin alunecarea lui în jos se mărește numai poziția de pronație a antebratului, care nu este nocivă ;

— o tracțiune prea mare, care produce o îndepărtare a fragmentelor, rămîne fără inconveniente pentru o perioadă scurtă de timp, dimpotrivă dă rezultate chiar mai bune (probabil, prin îndepărtarea fragmentelor de capsula interpusă) ;.

— după 14 zile se aplică ghipsul circular în poziția de tracțiune, apoi tratamentul se continuă în mod obișnuit.

ECONOMU (20), la cazurile la care tendința la dislocare persistă, după reducere, recomandă realizarea extensiei continue la pat, cu cotul la verticală, pe broșă ulnară și atelă ghipsată volară cu greutăți de 1 kg. Prin acest mod de a proceda, extensia suprimă scurtarea și încălecarea fragmentelor, atela ghipsată volară împiedică dislocarea laterală, iar poziția intermediară a umărului, cotului și antebrațului combat rotația.

10.3.8.1. Rezultate

În ceea ce privește acest mod de tratament experiența noastră este limitată. Am practicat de mai multe ori extensia continuă cu cotul la zenit în poziția flexiei de 90°, de 5 ori extensia transscheletică pe broșă ulnară, din care o dată într-o fractură deschisă și de 8 ori extensia continuă pe gutieră ghipsată volară și manșetă (fig. 146). Poziția cu cotul la verticală este bine suportată de copii, Am aplicat această metodă de tratament cu scopul de a reduce edemul posttraumatic, dar, la nici unul din cazurile tratate astfel nu am observat reducerea spontană a fragmentelor fracturare în timpul extensiei. În schimb, manevra de reducere ortopedică, la care am recurs ulterior, s-a efectuat fără dificultăți.

• *Ambroșajul transcutan.* Un alt procedeu de tratament semiconservator utilizat de peste 20 ani, în mod sistematic în Clinica de Chirurgie și Ortopedie Infantilă din Paris și recomandat de FÈVRE, (24) este procedeul lui J. JUDET (34), de fixare percutană cu broșă după reducere și anume cu broșă unică transcondiliană externă. Acest procedeu are indicații în special în fracturile instabile sau în prezența unui puls radial îndoielnic, deoarece permite imobilizarea articulației cotului în unghi mai deschis decît cel de

Scanned with OKEN Scanner

90°. Atît reducerea cît și fixarea se execută în anestezie sub ecran. Această metodă excelentă de tratament prezintă avantajul că, grație unei bune contenții a fragmentelor aliniate prin ambroșaj, poate să permită imobilizarea articulației cotului în unghi obtuz și evită astfel apariția tulburărilor de ischemie arterială periferică. Fixarea cu broșă împiedică rotația fragmentelor și nu necesită imobilizarea toraco-brahială. Dezavantajele acestei metode constau în faptul că presupune efectuarea unei mici intervenții aseptice în întuneric, sub ecran, că expune chirurgul la pericolul iradierii și că necesită o instalație Röntgen complexă cu două ecrane mobile în unghi de 90°. Fixarea se face fie cu broșă scurtă KIRSCHNER, fie cu perforator de mînă cu vîrf demontabil. Broșa se introduce înaintea olecranului, în masivul condilian extern, se orientează în sus și



Fig. 146 — Sistem de tratament semiconservator. Extensia continuă cu cotul la verticală, pe manșetă ghipsată antebrahială, pentru reducerea edemului traumatic.

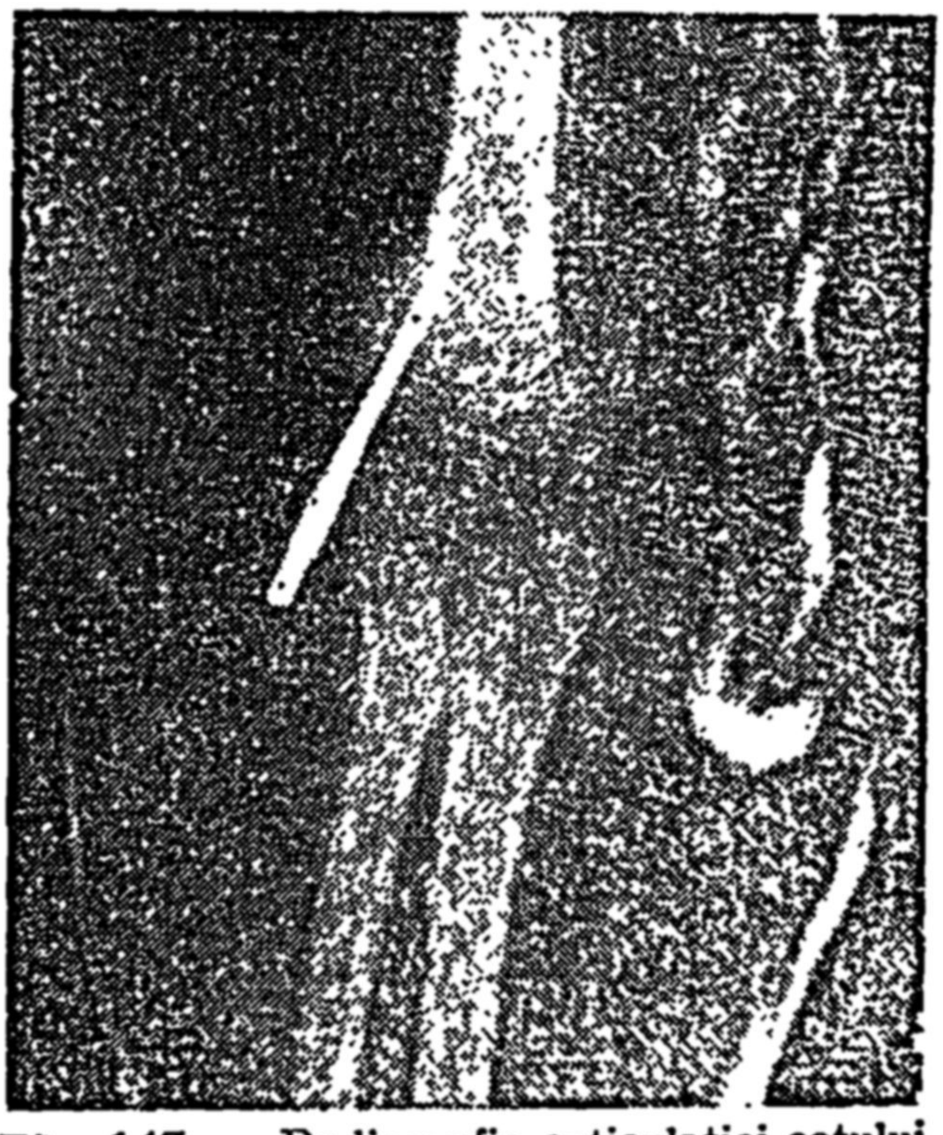

Fig. 147 — Radiografia articulației cotului de față. Tip de tratament semiconservator. Osteosinteză percutantă cu vîrf amovibil de burghiu.

înapoi, traversează canalul medular și pătrunde în corticala internă opusă. După ambroșaj, articulația se imobilizează în gutieră ghipsată posterioară. Broșa, care a rămas exteriorizată circa 2 cm se extrage după 15—20 zile. Aparatul ghipsat se suprimă după 30 zile.

Am recurs la ambroșajul percutan de trei ori cu broșă unică o dată cu broșe încrucișate, pe masa de operație, și o dată cu vîrf de perforator (fig. 147).

Scanned with OKEN Scanner

10.3.9. TRATAMENTUL OPERATOR

Tratamentul operator (6), (8), (10), (14), (20), (24), (33), (34), (45), (52), (57), (77), (78), (79) constă în reducerea sîngerîndă a fragmentelor fracturare și fixarea lor cu diverse mijloace de osteosinteză (fig. 148).

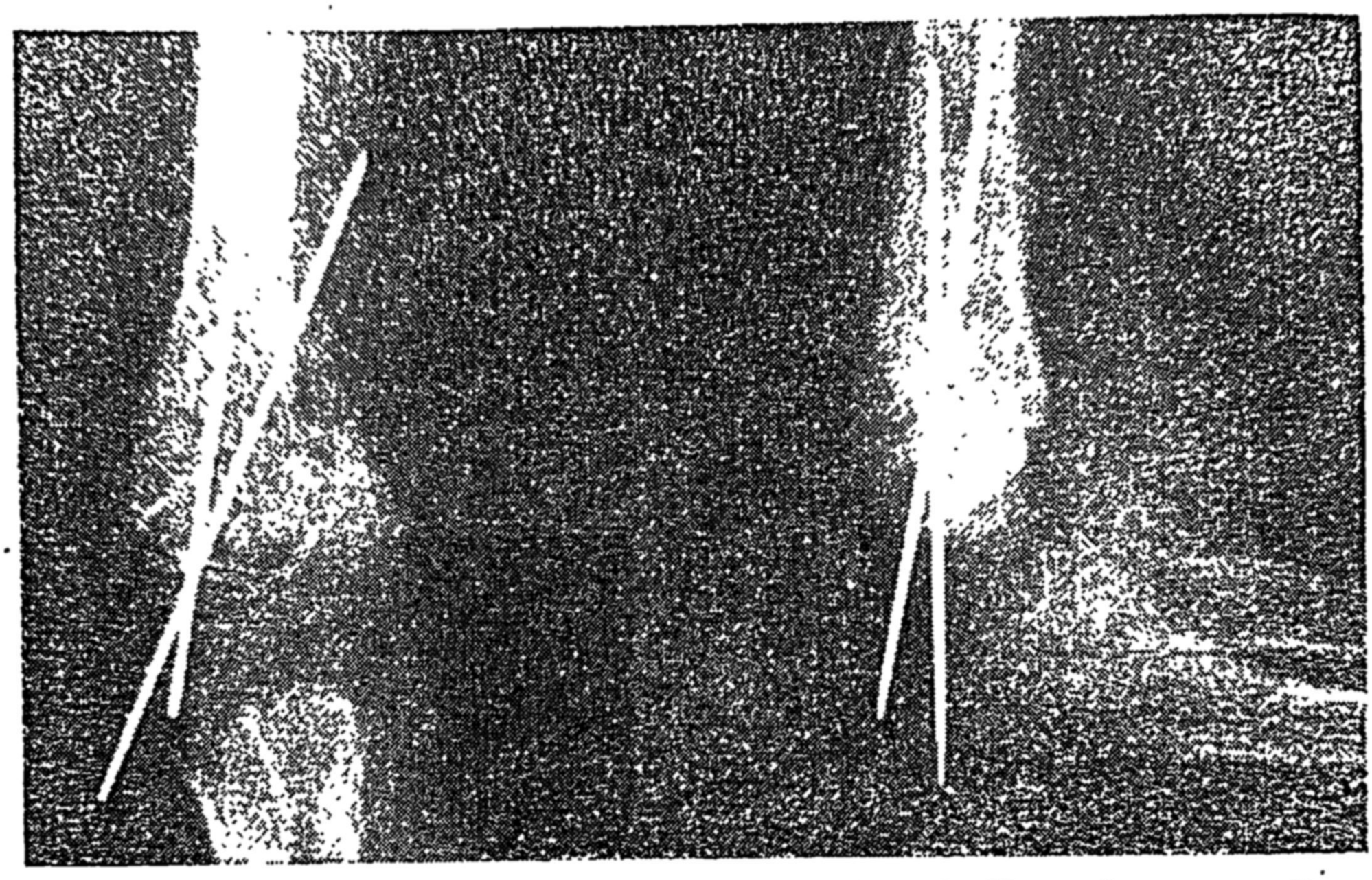

Fig. 148 — Radiografia articulației cotului de față și de profil. Fractură transversală supracondiliană humerală. Osteosinteză cu broșe încrucișate.

Ca mijloace de osteosinteză, în timp s-au folosit broșele unice sau încrucișate (LÉVEUF-GODARD, WITT, BÖHLER, POUSS, CAMPBELL, PICARD, VEREANU) ; cuiele (STHAMER) ; Rush-pin-ul (MAATZ) ; tijele (KÜNTSCHER) ; șuruburile (OMBRÉDANNE, RĂDULESCU) ; grefoanele (LÉVEUF) ; fixatorul extern (OMBRÉDANNE) ; sîrma, plăcile cu șuruburi ș.a. Pentru olecran s-a recurs la șuruburi unice sau încrucișate (OMBRÉDANNE, ALGLAVE, ECONOMU) ; sau la bucla de sîrmă (ALGLAVE, JUVARA, COSĂCESCU, CAMPBELL).

De principiu, metodele de reducere sîngerîndă intră în discuție numai în cazurile speciale, în care tratamentul conservator nu reușește sau este nesatisfăcător : ireductibilitate (edem, interpoziție capsulară sau musculiară), leziuni asociate (vasculo-nervoase), repoziții imperfecte sau incoercibilitatea reducerii cu tendință la reproducerea dislocărilor sub ghips și, bineînțeles, în prezența fracturilor deschise.

Dar unii chirurgi exclud posibilitatea reducerii operatorii a fracturilor transversale supracondiliene humerale, din cauza rezultatelor funcționale rele (anchiloză, redori, limitări ale mișcărilor), și preferă reduceri imperfecte prin mijloace externe sau recurg la modalități de tratament semiconserva-

Scanned with OKEN Scanner

tor — LEVEUF-GODARD, BÖHLER, BAUMANN (20), (30), (45). Alţii, în schimb, pun indicaţia de tratament operator mult mai uşor. De fapt, reducerea sîngerîndă este soluţia cea mai comodă pentru chirurg. Probabil că din această cauză unii chirurgi recurg în mod exagerat la această metodă de tratament. Faptul că astăzi tratamentul operator începe să aibă din ce în



Fig. 149. — Căi de acces asupra paletei humerale. (Schiţă inedită)

ce mai mulţi partizani, reprezintă o necesitate din cauza imperfecţiunii şi instabilităţii reducerii ortopedice.

În ceea ce priveşte calea de acces (fig. 149), calea anterioară propusă de ROCHER prezintă inconvenientul că poate să lezeze nervul median. SORRELL (73) preferă această cale de acces atunci cînd trebuie să exploreze şi artera humerală. Calea postero-externă — LEVEUF-GODARD (43) pătrunde în interstiţiul dintre lungul supinator şi vastul extern al tricepsului şi dă o lumină bună în cazul osteosintezei cu broşă unică externă ; această cale este preferată şi de RĂDULESCU (57). Unii autori au propus calea laterală mixtă (POUSS) şi o motivează prin necesitatea menajării tendonului tricipital şi în scopul stăpînirii perfecte a decalajului.

Scanned with OKEN Scanner

În sfîrşit, calea posterioară, fie prin incizie verticală (OMBRÉDANNE), fie prin incizie în „U" (ALGLAVE, CADENAT, VEREANU), cu secţiunea tricepsului în „V" inversat (CAMPBELL), în „Z" (VEREANU), sau cu secţiunea olecranului (OMBRÉDANNE), nu dă o lumină suficientă şi poate să furnizeze sechele funcţionale din cauza refacerii imperfecte a tricepsului sau a olecranului. Cu toate acestea, această cale a fost utilizată de mulţi chirurgi ; la această cale recurgem şi noi, deoarece pentru tipul de osteosinteză pe care îl propunem nu este nevoie de un cîmp operator larg, cu condiţia să se recurgă a controlul radiologic peroperator.

În general operaţia este uşoară. Dacă se intervine pe cale posterioară, OMBRÉDANNE (52) recomandă incizia verticală călare pe olecran ; descoperirea şi izolarea nervului cubital ; izolarea bilaterală a tricepsului şi descoperirea focarului de fractură prin secţiunea olecranului la bază cu foarfecele. Aceeaşi manevră o preferă şi ALGLAVE, numai că el intervine prin incizie posterioară în „U", cu convexitatea orientată proximal. CAMPBELL recomandă tot incizia verticală posterioară (sub garrot pneumatic), dar deschide focarul în fractură prin secţiunea tricepsului în „V" inversat. Alţii preferă să disloce fibrele musculo-tendinoase ale tricepsului.

CAMPBELL insistă asupra unei bune reconstituţii a tricepsului ; ALGLAVE practică osteosinteza olecranului secţionat cu sîrmă, iar OMBRÉDANNE foloseşte pentru osteosinteza temporară a olecranului şurubul exteriorizat, pe care îl suprimă după 14 zile.

Reducerea fragmentelor se face uşor graţie unui mic elevator dinţat (OMBRÉDANNE).

În ceea ce priveşte contenţia fragmentelor, unii nu o recomandă întotdeauna (OMBRÉDANNE). Alţii recurg la diverse materiale, dar cel mai frecvent la broşele încrucişate, fie îngropate sub tegument, fie exteriorizate (CAMPBELL, POUSS, PICARD.) sau la şuruburi, fie unice (RĂDULESCU), fie duble, diafizar şi epifizar, solidarizate prin fixator extern (OMBRÉDANNE). Majoritatea autorilor suprimă materialul de osteosinteză în ziua a 15-a după operaţie.

În antiteză cu calea transolecraniană (OMBRÉDANNE) sau cu calea antero-externă (ROCHER), LEVEUF şi GODARD propun calea externă. Aceşti autori recomandă următoarea tehnică operatorie :

— incizia franc externă, pe proiecţia epicondilului, se întinde în 1/3 inferioară a braţului. Hemostază. Incizia aponevrozei imediat sub epicondil, în interstiţiul dintre vastul extern şi lungul supinator. Hematom. Evacuare ;

— eliberarea şi exteriorizarea fragmentului fracturar superior cu un cîrlig ;

— perforarea fragmentului fracturar inferior, cu acul pătrat, înfipt oblic în centrul condilului şi orientat în direcţia fragmentului superior ;

— osteosinteză cu autogrefon osos din tibia, lung de 5—6 cm şi gros de 4 mm sau cu broşă metalică.

Într-o manieră asemănătoare procedează şi RĂDULESCU, cînd foloseşte incizia postero-externă în baionetă.

Scanned with OKEN Scanner

Față de toate aceste noțiuni, am fost în măsură să imaginăm un tip de osteosinteză, simplu și comod, pentru tratamentul chirurgical operator al fracturii transversale supracondiliene humerale (33) (fig. 150 și 151).

— Se operează sub anestezie generală cu articulația cotului plasată în unghi de 90° pe toracele copilului.

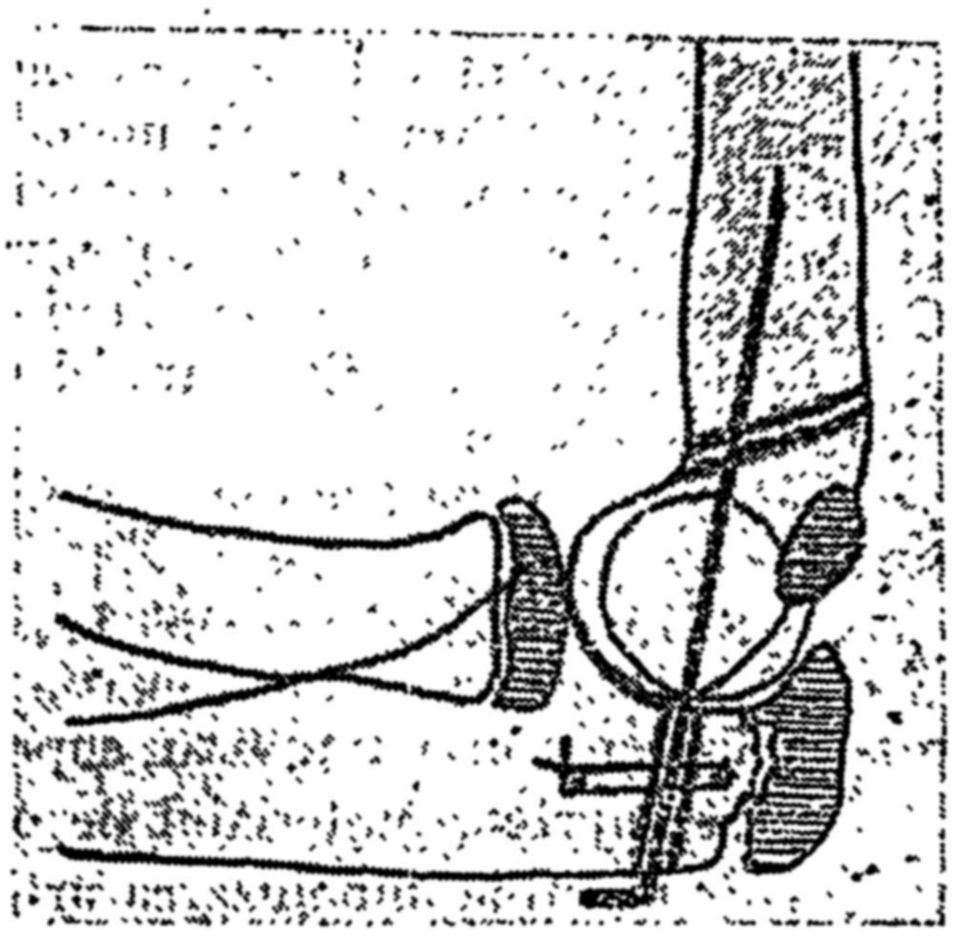

Fig. 150 — Tehnică personală de osteosinteză în fractura transversală supracondiliană humerală. (Schiță inedită)

— Se recurge la calea de acces posterioară prin incizia verticală călare pe olecran (OMBREDANNE).

— Se descoperă și se izolează nervul cubital.

— Se izolează bilateral tendonul tricepsului.



Fig. 151 — Radiografia articulației cotului de față și de profil. Fractură transversală supracondiliană humerală. Rezultat operator imediat după tehnică de osteosinteză a autorului.

— Se secționează transversal apofiza olecraniană cu dalta, la nivelul proiecției masivului epifizar humeral și a porțiunii mijlocii a cavității sigmoidiene, în poziția flexiei de 90° a articulației cotului.

— Se completează cranial, cu foarfecele, secțiunea inserției tricepsului și a capsulei articulare, pentru ca să se obțină o lumină suficientă în articulație și asupra focarului de fractură.

Scanned with OKEN Scanner

— Se procedează la toaleta articulației și la reducerea fragmentelor fracturare, prin manevra elevatorului (OMBRÉDANNE).

— Se fixează elementele fracturare cu broșă unică intramedulară, care traversează linia de osteotomie a olecranului și pătrunde în linia mijlocie a masivului condilian și în fragmentul fracturar superior. Se controlează reducerea radiografic peroperator.

— Se execută osteosinteza olecranului secționat, cu buclă de sîrmă, plasată în plan frontal, în maniera ALGLAVE, CAMPBELL. Secțiunea apofizei olecraniene înglobează și broșa de osteosinteză. Nodul buclei de sîrmă se plasează de partea radială, pentru ca să se evite iritarea nervului cubital. O refacere imperfectă a olecranului poate să se soldeze cu limitarea extensiei.

— Se reface îngrijit aparatul capsulo-ligamentar și inserția tricepsului cu fir neresorbabil.

— Se închid părțile moi, care îngroapă subcutanat materialul de osteosinteză.

— Se imobilizează articulația cotului în unghi drept sau în unghi obtuz, de obicei cu antebrațul în supinație ; această poziție a antebrațului împiedică rotația fragmentului fracturar superior pe broșă unică.

— Se suprimă materialul de osteosinteză după 14 zile.

— Se menține imobilizarea articulației aproximativ 60 zile.

Considerăm acest tip de osteosinteză simplu și comod.

Puncționarea cartilajului diartrodial și perforarea temporară a cartilajului de conjugare nu furnizează sechele articulare sau tulburări de osteogeneză.

Insistăm asupra faptului că radiografia peroperatorie este indispensabilă, pentru ca să se combată decalajul în spre intern al fragmentului fracturar superior generator de *ulna vara*. Altfel acest decalaj nu poate să fie combătut decît prin cale dublă de acces lateral, cu ambroșaj dublu, intern și extern (fig. 152).

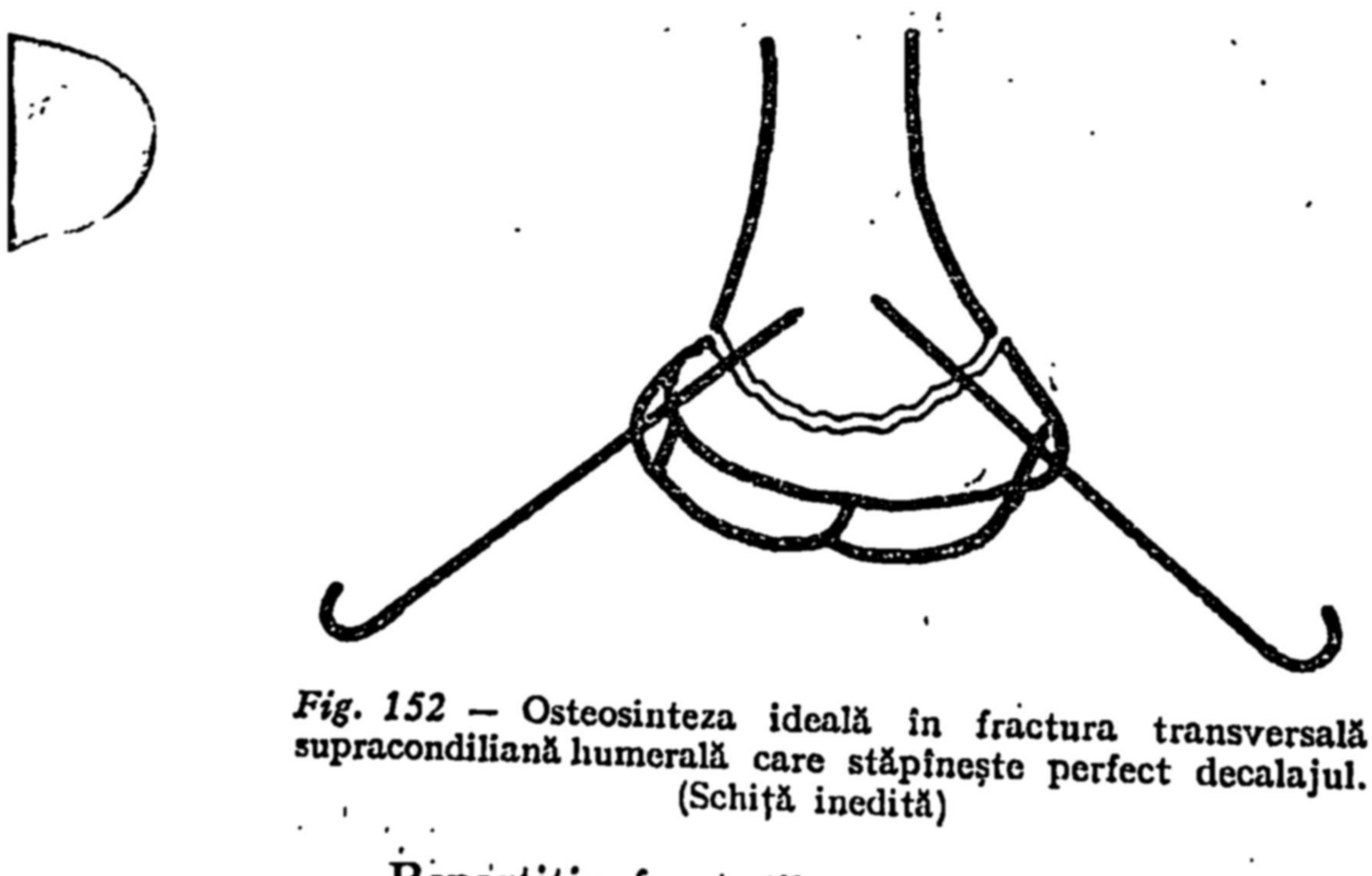

Fig. 152 — Osteosinteza ideală în fractura transversală supracondiliană humerală care stăpînește perfect decalajul. (Schiță inedită)

10.3.9.1. Rezultate (32)

La 138 dintre cazurile observate (6,70%) s-a practicat intervenția operatorie pentru osteosinteză.

Repartiția fracturilor operate pe ani calendaristici a crescut progresiv în ultimii 10 ani (tabelul 31).

Majoritatea intervențiilor s-au practicat la grupa de vîrstă 7—10 ani (49,28%) (tabelul 32).

Scanned with OKEN Scanner

Tabelul 31

Repartiția fracturilor transversale supracondiliene humerale, operate, pe ani calendaristici

1964	*1965*	*1966*	*1967*	*1968*	*1969*	*1970*	*1971*	*1972*	*1973*	*1974*	*1975*	*1976*	*1977*	*1978*	*1979*	*1980*	*1981*	*1982*	*1983*	*TOTAL*
—	1	1	1	1	3	3	1	1	1	5	19	9	8	9	7	8	22	17	21	138

Tabelul 32

Repartiția fracturilor transversale supracondiliene humerale operate

I. pe ani vîrstă

0÷30 zile	*30 z.—1 an*	*1*	*2*	*3*	*4*	*5*	*6*	*7*	*8*	*9*	*10*	*11*	*12*	*13*	*14*	*15*	*TOTAL*
—	—	4	6	10	4	15	12	23	19	17	9	8	6	3	1	1	138
—	—	2,9	4,35	7,25	2,9	10,87	8,69	16,67	13,77	12,32	6,52	5,8	4,35	2,17	0,72	0,72	100

II. pe grupe de vîrstă

0—30 zile	*30 zile—1 an*	*1—3*	*4—6*	*7—10*	*11—14*	*TOTAL*
—	—	20	31	68	19	138
—	—	14,50	22,46	49,28	13,76	100

Scanned with OKEN Scanner

Tabelul 33

Modalităţi de tratament chirurgical operator în fracturile transversale supracondiliene humerale

Tipul leziunii	*Nr.*	%	*Calea de acces*	*Nr.*	%	*Tehnica*	*Nr.*	%	*Modalităţi*	*Nr.*
Fracturi transversale supracondiliene humerale închise	126	91,30	Posterioară	36	26,09	Ombrédanne	28	20,29	Broşă unică	17
									Broşe încrucişate	11
						Ionescu L.	8	5,80	Broşă unică	8
			Lateral-externă	86	62,31	Leveuf Godard	84	60,86	Broşă unică	29
									Broşe încrucişate	54
									Broşe triple	1
									Şurub solitar	1
						De necesitate	2	1,45	Cerclaj dublu sîrmă	1
			Antero-internă	4	2,90	De necesitate	4	2,90	Broşă unică	2
									Broşe încrucişate	1
									Broşă triplă	1
Fracturi transversale supracondiliene humerale deschise	12	8,70	Posterioară	4	2,90	Ombrédanne	4	2,90	Broşă unică	3
									Broşe triplă	1
			Lateral-externă	3	2,17	Leveuf Godard	3	2,17	Broşe încrucişate	3
			Antero-internă	5	3,63	De necesitate	5	3,63	Reducere sîngerîndă	5
TOTAL	138	100		138	100		138	100		138

Scanned with OKEN Scanner

Din cele 138 cazuri operate, 126 au fost fracturi închise ireductibile sau incoercibile, iar 13 au fost fracturi deschise din care numai 12 au fost tratate operator (tabelul 33).

La cele 126 cazuri fracturi închise (91,30%) s-a intervenit pe cale posterioară de 36 ori (26,09%), pe cale lateral-externă de 86 ori (62,31%) şi pe cale antero-internă de 4 ori (2,90%), şi s-a recurs la următoarele tehnici operatorii :

Ombrédanne : 28 (20,29%)
Ionescu L. C. : 8 (5,80%)
Leveuf-Godard : 84 (60,84%)
Alte tehnici : 6 (4,35%)

În ceea ce priveşte materialul de osteosinteză s-a recurs la :
— broşă unică : 56
— broşe încrucişate : 66
— broşe triple 2
— şurub solitar : 1
— cerclaj dublu sîrmă : 1 (fractură oblică tip adult).

În fracturile deschise, 12 cazuri (8,70%) s-a intervenit pe cale posterioară de 4 ori, pe cale lateral-externă de 3 ori şi pe cale antero-internă de 5 ori şi s-a recurs la reducerea sîngerîndă în 5 cazuri, ambroşajul unic în 3 cazuri, ambroşajul dublu în 3 cazuri şi ambroşajul triplu într-un caz (tabelul 33).

Cele 138 cazuri operate au aparţinut în majoritate băieţilor — 94 (68,12%). Partea stîngă a fost afectată mai frecvent — 74 cazuri (53,62%).

În general, după intervenţia chirurgicală, sechelele morfo-funcţionale sînt frecvente. Dar fractura transversală supracondiliană humerală se soldează cu sechele chiar după tratament conservator. Nu există fractură transversală supracondiliană humerală cu dislocare a fragmentelor fracturare care să se vindece fără urmări. Dar, deoarece tratamentul operator nu ameliorează prognosticul, este bine ca reducerea sîngerîndă să fic rezervată cazurilor cu indicaţii precise.

10.3.10. EVOLUŢIE. COMPLICAŢII. SECHELE

Prognosticul fracturii transversale supracondiliene humerale este serios. Cel puţin 50% din cazuri se soldează cu limitări ale mişcărilor articulare — OMBRÉDANNE (52) ; la 57% din cazuri se observă deviaţii de ax în varus — HOFMANN (30). Fractura transversală supracondiliană humerală este socotită fractura cea mai problematică a copilului. Sechelele ţin de o parte de posibilitatea apariţiei complicaţiilor primare, în special vasculare şi nervoase, de altă parte de persistenţa poziţiilor vicioase ale fragmentelor, primitive şi remanente, cauzate de dificultatea repunerii şi a contenţiei, la rîndul lor datorite dimensiunilor reduse a suprafeţelor fracturare. Sechelele mai ţin de prezenţa cartilajului epifizar articular, a cărei activitate patologică poate să ducă la poziţii vicioase secundare, cu posibilităţi reduse de corectare spontană. Leziunile capsulei articulare joacă de asemenea un rol important în determinismul sechelelor.

Scanned with OKEN Scanner

10.3.10.1. Flictenele de distensie

Flictenele de distensie (78) reprezintă prima complicaţie, de altfel minoră, în fracturile articulaţiei cotului. Această complicaţie se observă la cazurile prezentate tîrziu, cu edem important şi se localizează la nivelul plicii cotului şi în porţiunea superioară a braţului. Aceste leziuni se produc în urma distensiei dermice şi sînt asemănătoare flictenelor observate în arsurile de gradul II. Sub epidermul detaşat se colectează un lichid transudat sero-hemoragic în tensiune. Aceste flictene de distensie dermică se vindecă spontan în lipsa oricărui tratament, sub aparatul ghipsat şi nu sînt generatoare de complicaţii pentru focarul de fractură. Ca tratament, dacă sînt intacte recomandăm să se badijoneze cu tinctură de iod şi să se acopere cu un pansament steril ; dacă sînt sparte, inoculate sau infectate, se va aplica peste dermul foarte congestionat fie o soluţie antiseptică (exemplu : cristal violet 1%), fie pulbere de sulfamidă şi un pansament. La schimbarea primului aparat ghipsat flictenele de distensie dermică sînt epitelizate complet.

10.3.10.2. Deviaţiile de ax

Deviaţiile de ax (24), (30), (52) pot să fie datorate dislocărilor laterale, fie în plan sagital, fie în plan frontal. Dacă dislocaţiile laterale nu sînt însoţite de unghiulaţii, nu duc la tulburări funcţionale. Unghiulaţia anterioară cu pinten volar diafizar, cu timpul, poate să ascensioneze şi să dispară, datorită procesului de creştere şi de remaniere osoasă spontană (52). Unele torsiuni limitate ale fragmentului diafizar ar putea să fie compensate funcţional din articulaţia scapulo-humerală (24).

Deviaţiile de ax care ridică probleme serioase, constau în cele două poziţii vicioase : — *ulna vara* şi *ulna valga*. Aceste poziţii vicioase la început sînt mascate datorită imobilizării în flexie a articulaţiei cotului. Ulterior, după suprimarea imobilizării pe măsură ce articulaţia cîştigă progresiv amplitudine în mişcarea de extensie, deviaţiile de ax încep să devină evidente. Deşi imediat după accident se poate să se observe deformaţia în *ulna valga* primitivă, secundar se întîlneşte mult mai frecvent deformaţia în *ulna vara*. Varizarea reprezintă cea mai frecventă complicaţie primitivă în sechelă ulterioară a fracturilor transversale supracondiliene humerale — 10—57% după HOFMANN (30) Această poziţie vicioasă genereazâ o jenă funcţională permanentă a articulaţiei cotului, urmată de artroze tîrzii, prin modificarea permanentă a dinamicii articulare, iar la fotiţe această sechelă reprezintă un important defect de ordin estetic.

După BLOUNT (30), *vara* este întotdeauna primitivă şi se datoreşte unei reduceri defectuoase, care ulterior nu se mai remaniază. Ea ţine de imobilizările primare ale fragmentelor fracturare cu unghiulaţie lateral-internă a fragmentului fracturar distal.

Pentru ca fragmentul distal să nu se vindece în poziţie de adducţie, cu unghiulaţie ulnară, se recomandă măsurarea unghiului dintre suprafaţa paletei humerale şi axul orizontal al articulaţiei. Pe o radiografie de faţă, în mod normal acest unghi este de 20° (30).

Scanned with OKEN Scanner

După BAUMANN (30), în afară de reducerile imperfecte, *vara* se datorește și dislocărilor secundare ale fragmentelor fracturate sub aparat ghipsat. În acest caz *vara* primitivă s-ar datora rotației anterioare a marginii externe a fragmentului fracturar diafizar, rotație pe care o simplă atelă ghipsată posterioară nu poate să o stăpînească chiar după o reducere anatomică, atunci cînd un aparat ghipsat circular nu poate să se aplice de teama tulburărilor de ischemie arterială periferică, de unde necesitatea tratamentului prin extensie transscheletică în echilibru stabil.

Fig. 153 — Ulna vara secundară posfracturară.

Unii autori (BLOUNT) contestă ideea după care *vara* ar putea să se dezvolte secundar în urma tulburărilor de creștere ale epifizei distale humerale (fig. 153).

Este cunoscut faptul că în cazul afectării traumatice a nucleului osos secundar condilian, osteogeneza cartilajului de conjugare poate să devină mai accentuată, cazuri observate și de noi.

O *ulna vara* constituită nu mai este influențată de creșterea osoasă în sensul remanierii. Poziția vicioasă trebuie să fie corectată prin tratament chirurgical operator. O deformație în *vara* care depășește 10° și stînjenește mișcarea de pronație necesită osteotomia humerală de redresare sau operația plastică cu ic osos (keiloostomie). POUSS semnalează două cazuri de *ulna vara* la care a executat osteotomii de corecție la vîrsta de 3—4 ani, după care deviațiile de ax au recidivat. De accea indică operația la copilul mare (15 ani).

În serviciu s-au executat 6 osteotomii pentru *ulna vara* la vîrstele corespunzătoare. Ca mijloace de contenție s-au folosit o dată broșa unică, de 3 ori broșele încrucișate și de 2 ori placa cu șuruburi.

Aceleași principii de tratament se adresează și deviațiilor de ax în *ulna valga* care depășesc 10—15°, precum și decalajului important — ECONOMU (20). *Ulna valga* poate să ducă și la nevrite de cubital, care necesită ulterior transpoziții operatorii anterioare subcutanate ale nervului — WATSON-JONES (79).

10.3.10.3. Redorile articulare și limitarea mișcărilor

Redorile articulare cu limitarea mișcărilor, după ridicarea imobilizării ghipsate, sînt întotdeauna impresionante. În orice caz, ele sînt foarte alarmante pentru aparținătorii bolnavului, care trebuie să fie liniștiți și să fie preveniți să nu forțeze articulația copilului prin mișcări pasive. Aceste compli-

Scanned with OKEN Scanner

cații sînt independente de calitatea tratamentului, dar în orice caz ele sînt mai frecvente și mai grave la bolnavii care au fost masați și mobilizați pasiv.

După OMBRÉDANNE (52), solicitarea pasivă precoce a articulației ar contribui la persistența redorii articulare, prin faptul că ar favoriza hipertroficrea calusului fracturar, care la copil în mod natural are această tendință. Dar este mai probabil că redorile articulare țin de fibroza și de aderențele musculo-capsulare la planurile osoase.

După o fractură transversală supracondiliană humerală, recuperarea funcțională a articulației durează 6—12 luni. În recuperarea funcției articulare trebuie proscrise masajele și mișcările pasive. În unele cazuri copiii par un timp că nu fac nici un progres sau că fac progrese neînsemnate, pentru ca apoi, în 2—3 săptămîni să își deblocheze complet încheietura (57).

Articulația cotului este foarte susceptibilă la forțare. La început, dacă la controalele repetate copilul se prezintă cu un cot cald inflamat blocat sau mai strîns în ceea ce privește amplitudinea mișcărilor, este aproape sigur că articulația a fost forțată. În acest caz se recomandă să se recurgă din nou la imobilizarea ghipsată. La această măsură de tratament se poate să se mai asocieze terapia cu cortizon.

Reluarea mișcărilor articulare trebuie să fie așteptată cu răbdare, să se realizeze spontan și numai prin mișcări active. Copilul trebuie să fie supravegheat și încurajat să își mobilizeze singur articulația. Se mai văd și astăzi prin tratate fotografii în care copilul este obligat să ducă în mînă greutăți, să se atîrne de dulap, să lucreze la scripeți sau să facă băi calde locale. Aceste prescripții făcute de necunoscători ai fiziopatologiei traumatice articulare, în dorința de a obține cît mai repede și cît mai complet o amplitudine maximă a mișcărilor articulare, provoacă artrite recidivante care se soldează cu limitări permanente ale mișcărilor (79).

Ca frecvență, diminuarea amplitudinii mișcării de flexie reprezintă al doilea defect sechelă în fracturile transversale supracondiliene humerale. Ea este condiționată de micșorarea unghiului humero-trohlear. Acest unghi se evidențiază pe o radiografie de profil prin trasarea axului osos și prin perpendiculara ridicată pe cartilajul inferior de conjugare și în mod normal este de 40°. Mișcarea de flexie mai poate să fie limitată și prin corectarea nesatisfăcătoare a decalajului (30).

Diminuarea permanentă a mișcării de extensie este observată mult mai rar. Ea este condiționată tot de îngroșările capsulare și de fibrozările părților moi periarticulare (mușchi brahial anterior), dar poate să se observe și la cazurile operate după o refacere imperfectă a olecranului (fig. 154 și 155). Intervenția de artroliză se soldează cu rezultate inegale.

10.3.10.4. Pintenul diafizar anterior

Un alt defect de vindecare, de prognostic de altfel benign, care poate să limiteze temporar flexia articulației, este prezența volară a pintenului osos diafizar (52) în urma unei repoziții imperfecte a fragmentelor fracturare sau a dislocării secundare sub ghips a capătului fragmentului fracturar diafizar (OMBRÉDANNE). Inițial, în dislocarea spre înainte, fragmentul fracturar

Scanned with OKEN Scanner



Fig. 154 — Limitarea mișcării de extensie, secundară, postfracturară.



Fig. 156 — Radiografia articulației cotului de profil. Pintenosos diafizar extern.

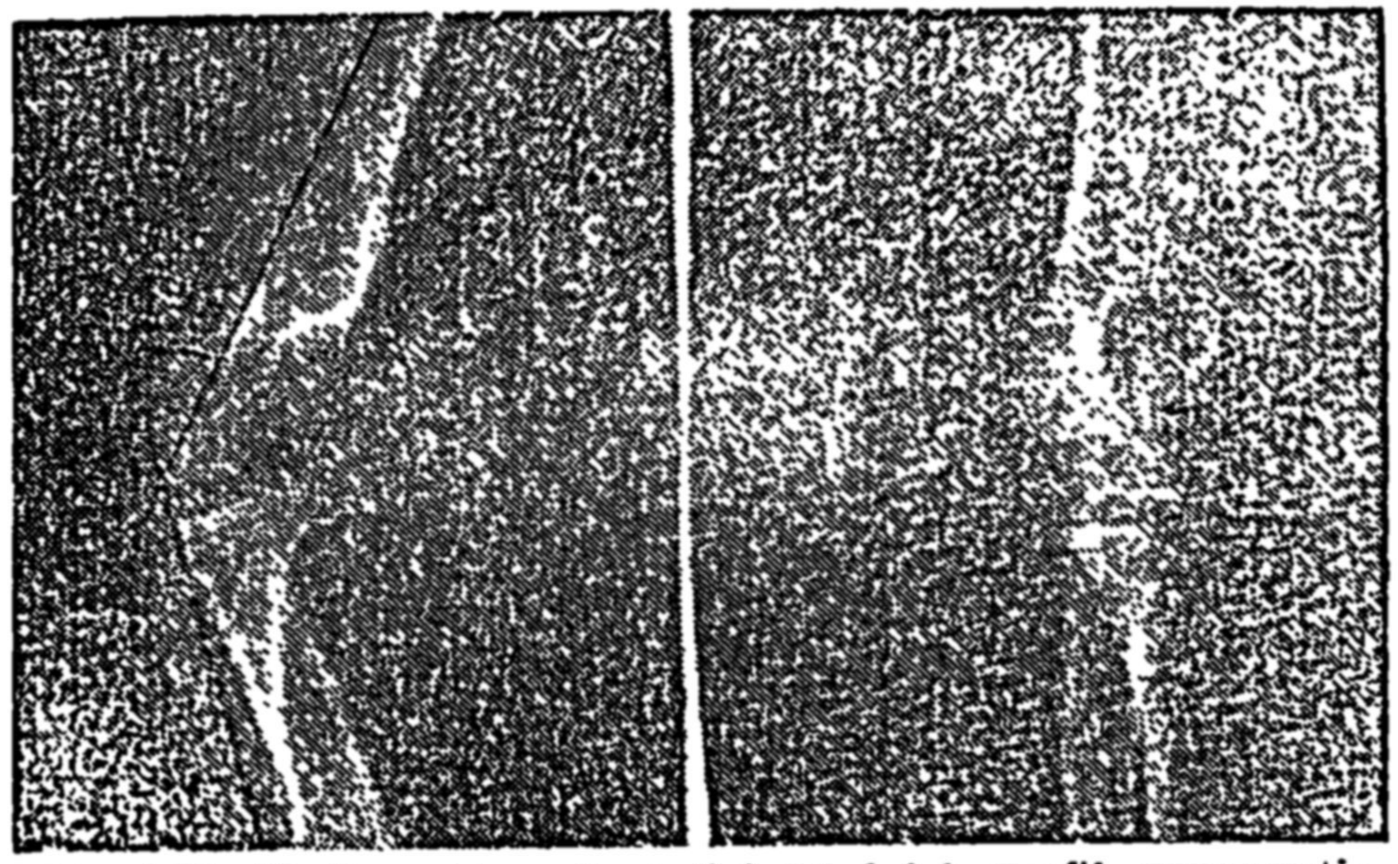

Fig. 155—Radiografia articulației cotului de profil, comparativ. Limitarea mișcării de extensie, secundară, postfracturară 40°.

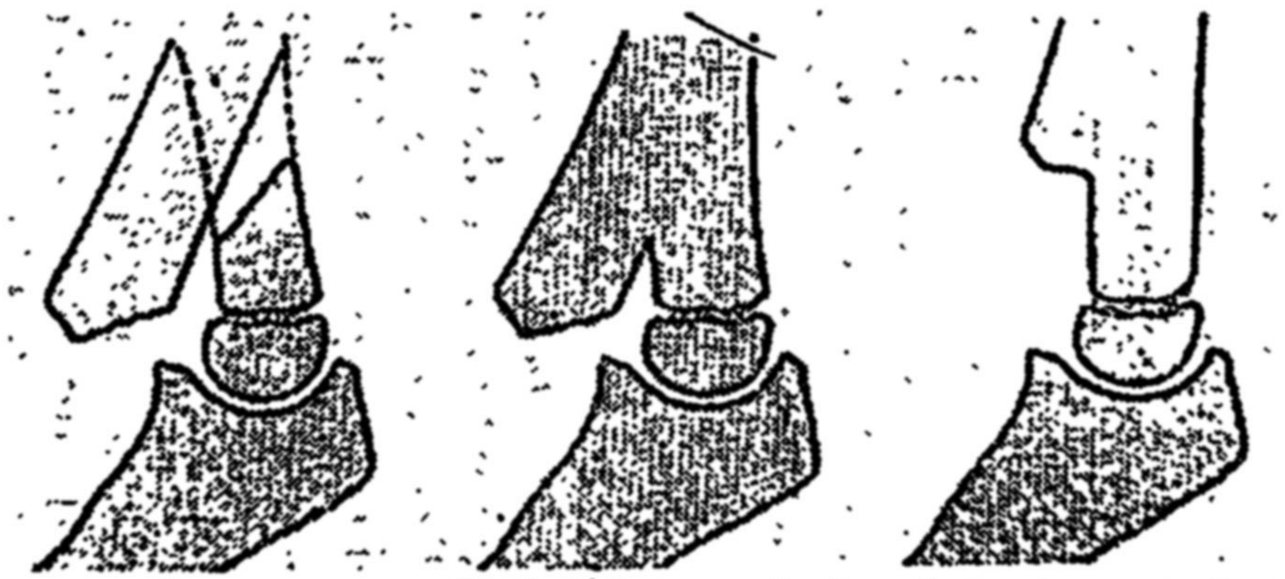

Fig. 157 — Schiță. Modul de constituire și de ștergere progresivă secundară a unui pinten diafizar extern, în urma activității encondrale a cartilagiului de conjugare și a procesului de remaniere endostală. (după Ombrédanne L. — Précis clinique et operatoire de chirurgie infantile, Edit. Masson, Paris, 1944)

Scanned with OKEN Scanner

superior rupe teaca periostală, care rămîne atașată blocului epifizar și o dezlipește posterior pe o întindere mare, unde se instalează hematomul fracturar. Capătul diafizar poate să alunece înainte înspre linia articulară, pînă la nivelul ciocului apofizei coronoide și să constituie un obstacol în cursa mișcării de flexie a antebrațului pe braț. Această leziune se constată și operator. Dacă diafiza rămîne în această poziție, teaca periostală se osifică progresiv prin activitatea osteoblastică endostală. După 30—40 zile, radiografia de profil va arăta restabilirea continuității dintre blocul epifizar și diafiza dislocată prin osificarea manșonului periostal, astfel încît pintenul diafizar apare ca o exostoză implantată pe fața anterioară a neodiafizei osoase (fig. 156 și 157).

În timp, persistența pintenului diafizar anterior nu are repercusiuni funcționale asupra articulației cotului și prin urmare nu necesită tratament operator pentru îndepărtarea obstacolului osos. Pe măsura dezvoltării osului în lungime prin activitatea de osteogeneză encondrală epifizară inferioară, obstacolul diafizar ascensionează progresiv cu neodiafiza, se îndepărtează de articulație și eliberează mișcările de flexie ale articulației cotului, care devin din ce în ce mai ample. În acest caz, eliberarea completă a mișcării de flexie poate să dureze 6—12 luni. Paralel, prin fenomenul de remaniere osoasă endostală, pintenul osos se resoarbe progresiv. Această leziune și dinamica evoluției ei a fost descrisă magistral de OMBRÉDANNE. În astfel de cazuri, mușchiul brahial anterior contuzionat sau rupt de fragmentul fracturar diafizar poate să se vindece prin retracție fibroelastică și să limiteze astfel și mișcarea de extensie a articulației cotului (FÈVRE).

10.3.10.5. Miozita osifiantă traumatică localizată

Miozita osifiantă traumatică localizată (52); (79) a articulației cotului poate să fie consecutivă fracturilor sau luxațiilor. Această leziune este cunoscută sub denumirea de osificări periarticulare sau de osteom al brahialului anterior. La baza dezvoltării acestei leziuni stă decolarea periostală traumatică, care se produce mult mai ușor la copii decît la adulți. În urma dezlipirii periostale, țesutul de granulație care substituie hematomul subperiostal și care poate să fie populat cu un fragment de periost, are capacitatea să se osifice progresiv. Osificarea periostală poate să se constituie lateral la nivelul inserțiilor ligamentare sau a mușchilor epicondilieni sau poate să apară în partea anterioară a articulației în urma smulgerii parțiale sau totale a brahialului anterior de pe inserția sa ulnară. Am înregistrat această complicație de 3 ori.

Primul semn de osificare traumatică periostală este punerea în evidență a unei opacități radiografice, situată anterior și puțin deasupra interliniului articular, opacitate care cu timpul devine din ce în ce mai intensă. Deoarece, progresiv, hematomul se resoarbe, masa osoasă finală are tendința să devină cu mult mai redusă ca dimensiuni decît aceea care s-a observat într-o fază inițială. Uneori, în urma unui tratament judicios aceste mase de țesut osos neoformat pot să dispară progresiv spontan.

Tratamentul acestor osificări aberante constă în evitarea oricăror elongații articulare pasive, elongații care de fapt au provocat leziunea și a oricărui tratament local (masaj, băi fierbinți) generatoare de congestie. Reactivarea

Scanned with OKEN Scanner

mișcărilor articulare trebuie să se facă spontan și progresiv, numai prin mobilizări active, executate sub supraveghere, de copilul însuși. Elongația pasivă a articulației în loc să mărească amplitudinea mișcărilor, agravează redoarea. Imobilizarea absolută, recomandată de clasici, nu este necesară. Vindecarea nu va fi mai rapidă dacă articulația se va imobiliza timp îndelungat. Dimpotrivă, imobilizarea absolută în poziția de flexie a articulației favorizează organizarea aderențelor fibroase, care duc la limitarea mișcărilor de extensie sau chiar la anchiloză. În schimb, mișcările active, care favorizează resorbția treptată a hematomului, pun stavilă formării de os exuberant.

Exereza operatorie a acestor osificări care blochează temporar articulația, trebuie să fie amînată cît mai mult posibil. Dacă hematomul pe cale de organizare nu s-a resorbit, dacă țesutul osos neoformat nu s-a consolidat complet, operația riscă să disemineze osificarea periarticulară prin formarea unui nou hematom. Stadiul de osificare completă se apreciază prin controale radiografice repetate. Numai cînd orice posibilitate de recuperare funcțională spontană s-a epuizat, se poate să se procedeze la rezecția masei osoase, care împiedică amplitudinea mișcării de flexie. Dar, de obicei, rezultatele nu sînt cele scontate, deoarece redoarea articulară se datorește în mare parte și uneori, chiar mai mult, aderențelor periarticulare, decît blocajului pe care îl produce țesutul osos aberant. Printr-un tratament conservator judicios al unei fracturi, osificările traumatice periarticulare pot să fie evitate, iar dacă totuși s-au produs, evoluția lor poate să fie stăpînită prin evitarea elongațiilor pasive.

10.3.10.6. Sindromul acut de ischemie arterială periferică

Fiziopatologie. Complicația cea mai de temut în fracturile transversale supracondiliene humerale o reprezintă sindromul acut de ischemie arterială periferică, cauzat de obstrucția arterială, prin dislocarea antero-inferioară a capătului fracturar al fragmentului proximal al humerusului.

Nevoile de aport sanguin, deci necesitatea de oxigen, nu sînt uniforme pentru toate țesuturile. Țesutul nervos este cel mai sensibil. De aceea terminațiile nervoase senzitive și motorii își pierd puterea de conductibilitate chiar după 15—30 minute ischemie ; în acest fel apar primele simptome ale sindromului și anume : anestezia extremității, amorțeli, furnicături și pareza sau paralizia, cu imposibilitatea mișcărilor degetelor. Mușchii se degradează după 6—8 ore de ischemie. Oasele și tendoanele sînt cele mai rezistente deoarece nu au o vascularizație atît de bogată. Tegumentele pot să reziste și 24 ore fără să se sechestreze.

10.3.10.7. Sindromul cronic de retracție musculară progresivă post-ischemică VOLKMANN (1), (3), (9), (11), (14), (15), (17), (19), (24), (26), (28), (31), (39), (42), (44), (46), (47), (48), (49), (50), (54), (56), (62), (64), (65), (76), (79), (81).

În cazul blocării complete a circulației arteriale, un membru ischemizat este sortit gangrenei. În cazul opririi incomplete sau tranzitorii a circulației arteriale țesuturile suferă o degradare parțială, care poate să ducă fie la vinde-

Scanned with OKEN Scanner

care, fie la instalarea unor sechele. Pe lîngă faptul că în ischemie țesutul muscular suferă mai precoce decît alte țesuturi, se mai adaugă și faptul că puterea sa de regenerare este limitată. Sechestrul muscular care ia naștere, nu mai este înlocuit ulterior cu un țesut asemănător, cum se petrece în cazul țesutului osos, ci este invadat și substituit de țesutul conjunctiv de calitate inferioară, țesut fibros, care va fi lipsit de suplețe și de contractilitate și va duce la o retracție fibroasă progresivă.

Acest sindrom a fost descris în 1881 de VOLKMANN.

Studiu clinic. Semnele de ischemie arterială prezente în primele ore sînt următoarele :

— paloarea extremității este primul semn vizibil ; degetele sînt reci, ușor edematiate, palide, uneori cianotice ;

— durerea este variabilă ; uneori există senzația de arsură sau de furnicături la nivelul antebrațului și a mîinii, alteori nu există nici o durere ;

— lipsa pulsațiilor arteriale este semnul clinic cel mai important și sigur ; lipsa pulsului radial este semnul cel mai constant și de mare alarmă ;

— paralizia se dezvoltă mai tîrziu ; insensibilitatea degetelor și imobilitatea în ușoară flexie sînt ultimele semne care apar ; cînd există o contractură reală a degetelor în flexie, diagnosticul este deja tardiv ; leziunea va evolua implacabil către retracția musculară progresivă ;

— retracția fibroasă constituită a mușchilor antebrațului duce la deformarea lor tipică cu contractură în extensie sau hiperflexie a articulațiilor

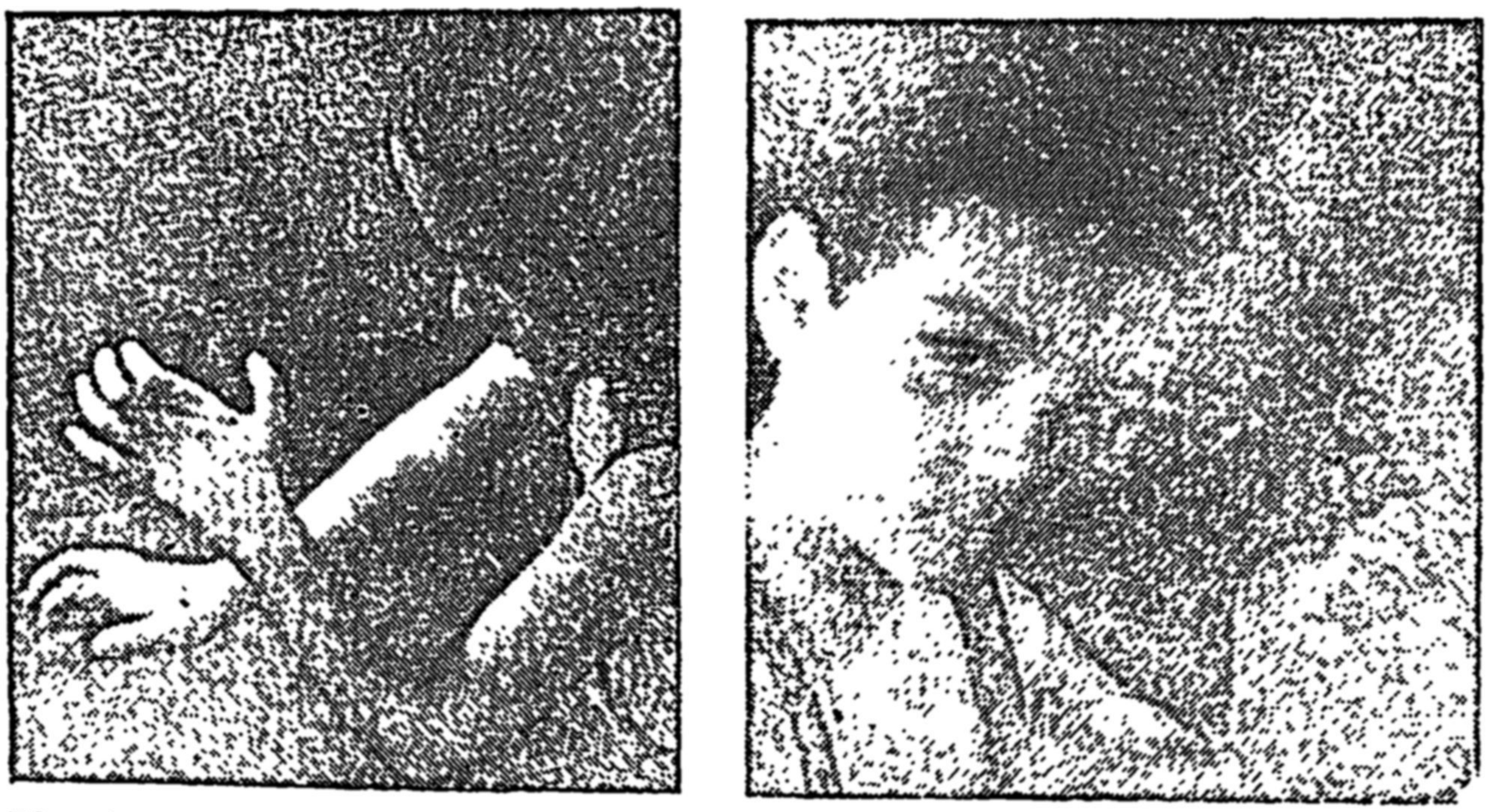

Fig. 158 — Sindrom cronic de retracție musculară progresivă postischemică Volkmann constituit, evidențiat din cele două incidente caracteristice.

metacarpofalangiene și cu contractură în flexie a articulațiilor interfalangiene ; contractura degetelor în flexie devine mai evidentă cînd articulația pumnului se plasează în flexie dorsală și este mai redusă cînd articulația pumnului se flectează volar (fig. 158) ; în cazuri benigne, contractura poate să fie localizată la 1—2 degete ;

Scanned with OKEN Scanner

— alte deformații, ca „mîna în ghiară" sau „mîna simiană", prin paraliziile concomitente ale nervilor cubital sau median, pot să se adauge la deformația caracteristică a degetelor.

Tratament. Gravitatea infirmității în sindromul cronic de retracție musculară postischemică VOLKMANN și lipsa eficacității vreunui tratament atunci cînd leziunea s-a constituit, impun scoaterea în evidență a măsurilor profilactice pentru ca să se împiedice apariția acestui sindrom. Lipsa pulsațiilor arterei radiale în prezența unei fracturi transversale supracondiliene humerale reprezintă semnul de cea mai mare alarmă. Trebuie să se intervină printr-un tratament imediat și foarte activ.

— Anestezia plexului brahial, a ganglionilor simpatici paravertebrali și infiltrația periarterială cu soluție de novocaină 1%.

— Dacă fractura este neredusă, se va reduce imediat.

— Dacă fractura a fost ghipsată, se va elimina acest factor de compresiune externă. Despicarea și lărgirea ghipsului, a feților circulare, eventual a pansamentelor îmbibate cu sînge. Tegumentul trebuie să rămînă larg deschis, descoperit.

— Pentru imobilizare se va prefera gutiera ghipsată posterioară, căptușită, aplicată lejer, în poziția flexiei de 90° a articulației cotului sau în unghi ceva mai deschis.

— Circulația de întoarcere trebuie să fie favorizată prin plasarea cotului într-o poziție mai înaltă, de preferință la zenit.

— Dacă pulsul nu reapare, trebuie să se execute verificarea arteriografică și să se intervină operator: pentru degajarea arterei; simpatectomie periarterială; trombectomie; rezecția arterială și restabilirea cu grefon venos a continuității; sau drenajul hematomului fracturar, după caz, toate completate cu reducerea fragmentelor fracturare și osteosinteză.

În cazul sindromului constituit, orice intervenții chirurgicale precoce sau întîrziate devin inutile. Procesul de retracție progresivă fibroasă durează circa 2 ani. S-au încercat o serie de modalități ortopedice pentru limitarea retracțiilor, dar fără succes. Un sindrom VOLKMANN odată constituit duce la infirmitate permanentă implacabilă.

Inițial, se poate să se plaseze mîna pe o atelă brahială cu articulația pumnului în ușoară flexie dorsală, cu posibilități de efectuare a extensiei continue pentru fiecare deget. Ulterior, după 2 ani, cînd deformația s-a stabilizat, se poate să se trateze deformația reziduală, prin alungirea tendoanelor regiunii inferioare a antebrațului și prin scurtarea oaselor antebrațului (COȘĂCESCU). S-au mai preconizat și dezinserții musculare pe epitrohlee, cu rezultate slabe, sau operații mult mai radicale (SCAGLIETTI), asupra cărora nu insistăm.

În seria cazurilor analizate, am întîlnit de 8 ori prezența sindromului acut de ischemie arterială periferică. În 5 cazuri a fost vorba de compresiuni directe asupra arterei prin extremitatea fragmentului fracturar proximal, în urma unor reduceri imperfecte. După repetarea reducerilor corecte sau după schimbarea poziției articulației cotului, simptomele de ischemie arterială acută au cedat spontan. Celelalte 3 cazuri au necesitat intervenție operatorie pentru explorarea arterei humerale la plica cotului: simpatectomie periar-

Scanned with OKEN Scanner

terială în 2 cazuri, ligatură de colaterală cu reducerea fragmentelor fracturare într-un caz. Și în aceste cazuri semnele de ischemie arterială acută periferică au cedat postoperator.

Au mai fost văzute 3 cazuri de sindrom VOLKMANN constituit, provenite din alte servicii, de două ori cu leziuni totale și o dată cu retracții musculare parțiale.

10.3.10.8. **Complicații nervoase** (14), (35), (68), (69), (70), (71), (79).

Noțiuni generale. Fracturile transversale supracondiliene humerale pot să fie însoțite și de complicații nervoase. ECONOMU le-a întîlnit într-un procent de 0,4 raportate la toate leziunile fracturare ale humerusului ; cel mai frecvent interesat ar fi fost nervul radial, apoi medianul și cel mai rar afectat ar fi fost nervul cubital.

Leziunile nervului median, care complică fracturile transversale supracondiliene humerale, se datoresc în special simplelor contuzii sau elongații. Secțiunea completă a nervului prin marginea distală tăioasă a fragmentului diafizar este excepțională.

Clinic, pierderea sensibilității primelor trei degete și jumătate ale mîinii reprezintă o incapacitate serioasă pentru police și pentru index. Paralizia mușchilor abductori și opozanți ai policelui duce la aplatizarea eminenței tenare. Degetul mare are tendința să cadă pe marginea mîinii (în mînă de maimuță). Sînt paralizați, de asemenea, rotundul pronator, capătul radial al flexorului comun superficial al degetelor, lungul flexor al policelui și o parte din flexorul comun profund al degetelor. Flexiunea în articulația terminală a policelui este imposibilă. Aceasta este simptomul caracteristic care trădează alterarea funcției nervoase motorii, deoarece paralizia celorlalți mușchi poate funțional să rămînă mascată.

De obicei, în cîteva luni are loc o regresiune spontană a simptomelor. De aceea devine inutil să se exploreze nervul operator. Devin necesare stimularea galvanică și plasarea unei mici atele de menținere a policelui în apoziție față de mînă, pentru ca să se împiedice elongația pasivă a mușchilor tenari.

Secțiunea completă a nervului median, de altfel excepțională, poate să fie însoțită uneori de ruptura arterei brahiale, circumstanță de urgență maximă. În cazul secțiunii complete, regenerarea spontană a nervului nu este posibilă. În aceste cazuri, care presupun intervenția neurochirurgicală, există o întîrziere a timpului de vindecare. Nu trebuie să se aștepte mai mult de trei luni. Dacă nu există semne de vindecare, nervul trebuie să fie explorat și suturat.

Leziunile nervului cubital se produc de obicei prin elongație. În fracturile transversale supracondiliene humerale cu dislocare externă a fragmentului inferior, articulația este deformată primitiv în *ulna vara*, din care cauză toate țesuturile de partea internă sînt întinse, condiție în care se poate să apară și paralizia primitivă a nervului cubital. Dar, de obicei, leziunile nervoase produse prin elongație sau prin contuzie sînt incomplete. Tulburarea constă într-o pierdere temporară a conductibilității, care în 6—12 luni regresează spontan. Secțiunea completă a nervului nu a fost semnalată.

Scanned with OKEN Scanner

Clinic, în cazul unei leziri complete, există o anestezie a ultimelor două degete, „a unui deget și jumătate" și o paralizie a mușchiului scurtul flexor al policelui și a adductorilor policelui, paralizia lombricalilor și interosoșilor, care în mod normal flectează articulațiile metacarpo-falangiene și întind articulațiile interfalangiene și care duc la deformația caracteristică de „mînă în ghiară". Dar, de obicei leziunea este incompletă. În cazurile benigne de nevrită traumatică bolnavul se plînge numai de furnicături în degetul V, dar poate să existe și o zonă de anestezie locală a ultimului deget sau o atrofie, sau numai o slăbire discretă a forței mușchilor intrinseci ai mîinii.

Deși nervul cubital are o putere de refacere lentă, tratamentul conservator reușește în general. În termen de 6—12 luni se poate să se spere la o vindecare. Trebuie să se prevină dezvoltarea ghearei cubitale și a contracturii degetelor, sfătuind bolnavul să practice el însuși exerciții blînde de elongație activă. Dar, trebuie să se evite elongația pasivă și mișcările forțate de mobilizare ale articulației cotului.

După o fractură de apofiză epitrohleeană sau de fractură transversală supratrohleeană humerală se constată o iregularitate sau o deformație a gutierei retroepitrohleene, pentru ca să se împiedice apariția nevritei, devine uneori necesar să se recurgă la transpoziția epitrohleeană supraaponevrotică a nervului cubital. Această operație este necesară, în special, în cazul instalării unei paralizii cubitale tardive, provocate fie de o *ulna valga*, cu elongație a nervului, fie de o luxație recidivantă a nervului.

Leziunile nervului radial. În fracturile transversale supracondiliene humerale, în general este afectat ramul posterior, interosos al acestui nerv.

Clinic se remarcă o cădere completă a pumnului, prin paralizia mușchilor extensori ai policelui, ai articulațiilor metacarpo-falangiene și a degetelor. Articulațiile interfalangiene pot să mai execute încă extensia prin mușchii interosoși și lombricali. Tricepsul scapă de paralizie, deoarece ramurile care inervează acest mușchi se nasc încă la nivelul axilei. Pierderea sensibilității este fără importanță căci rămîne limitată la o mică regiune situată pe dosul mîinii de partea radială.

Prognosticul leziunilor nervului radial este foarte benign, deoarece acest nerv are o putere de regenerare foarte mare. Leziunile simple, prin contuzie, se vindecă spontan. Chiar dacă nervul este secționat complet, dar este suturat, paralizia permanentă este excepțională. Trunchiul nervos secționat necesită întotdeauna o reconstituire prin sutură, oricît de mizerabil s-ar prezenta, oricîte greutăți ar trebui să se întîmpine.

Elongația mușchilor paralizați trebuie să fie împiedicată prin menținerea articulației pumnului și a degetelor în poziții de flexie dorsală moderată pe gutiere scurte de redresare sau prin aparate ghipsate circulare. Ghipsurile nu trebuie să fie aplicate în poziții de redresare maxime, care să imobilizeze degetele în extensie, pentru ca să nu se ajungă la o fixare permanentă a degetelor în această poziție. Poziția de extensie reprezintă o incapacitate cu mult mai importantă decît paralizia permanentă a degetelor, deoarece redoarea permanentă a degetelor nu mai poate să fie tratată, pe cînd paralizia poate să fie tratată cu succes prin operații de transplantare a mușchiului cubital anterior pe tendoanele extensorilor degetelor și policelui.

Scanned with OKEN Scanner

În cazuistica analizată am întîlnit de 12 ori leziuni nervoase care au însoțit fracturile transversale supracondiliene cu dislocare complexă a fragmentelor fracturare. În 4 cazuri a fost vorba de leziuni izolate ale nervului median, în 3 cazuri de leziuni izolate ale nervului radial, iar în alte 5 cazuri de leziuni asociate ale nervului median și radial. În toate aceste cazuri a fost vorba de leziuni funcționale, datorită fie unor contuzii, fie numai unor elongații, cu conservarea integrității anatomice a nervului. În 30—60 zile toate simptomele au cedat spontan.

10.3.11. RECUPERAREA FUNCȚIONALĂ

Recuperarea funcțională (18), (24), (32), (57), (77), (78), (79) începe imediat după instituirea tratamentului, indiferent de ce natură ar fi acesta — imobilizare în aparat ghipsat, extensie continuă sau stare postoperatorie — RĂDULESCU (57). Ea constă în mișcări active ale degetelor și ale articulației scapulo-humerale. Pe de altă parte, cu cît se recurge mai sistematic și mai precoce la efectuarea acestor mișcări după suprimarea imobilizării ghipsate, procesul de vindecare va fi mai accelerat.

După suprimarea imobilizării ghipsate se recomandă efectuarea mișcărilor de flexie-extensie ale articulației cotului și de supinație-pronație ale oaselor antebrațului. Aceste mișcări se execută numai activ (FÈVRE (24) de către copilul însuși, sub supraveghere. Copilul va fi încurajat să-și mobilizeze singur articulația cotului. Nu sînt indicate mișcările pasive prescrise altădată, deoarece pe de o parte ele nu pot să fie dozate progresiv, iar pe de altă parte pentru că au dezavantajul că prin ruperea intempestivă a aderențelor articulare și periarticulare duc la apariția artritelor generatoare de exsudat. Numai copilul însuși, în mod instinctiv, poate să-și dozeze mișcările articulației suferinde atît ca amplitudine cît și ca durată, mișcări care nu îi prejudiciază integritatea țesuturilor.

RĂDULESCU (57) recomandă exerciții la scripeți fixați la o înălțime mai mare decît a membrului superior. În acest caz bolnavul tracționează de un șnur, de care pe scripeți sînt atîrnate greutăți. Această modalitate de mobilizare care include și un grad oarecare de pasivitate, reprezintă tot o modalitate de mobilizare activă. Dar, însuși RĂDULESCU atrage atenția să nu se abuzeze de aceste mișcări, iar cînd articulația devine dureroasă și caldă să fie lăsată în repaus și să fie acoperită cu un priesnitz, apoi mișcările să fie reluate numai cu multă blîndețe, căci de fapt mișcările pasive asupra unei articulații suferinde duc la rezultatul invers față de cel dorit, adică la limitarea progresivă a mișcărilor prin contracție musculară reflexă. Rezultatele sînt mai bune atunci cînd medicul, instructorul de cultură fizică medicală sau anturajul, pentru ca să obțină o recuperare cît mai rapidă, nu recomandă sau aplică mișcări pasive, ci lasă copilul el însuși să-și recupereze mișcările articulare în mod activ.

În recuperarea funcțională a unui traumatism al articulației cotului se recomandă multă răbdare. Uneori recuperarea completă a mișcărilor durează și un an de zile. În orice caz ea durează un timp îndelungat. În literatură se

Scanned with OKEN Scanner

susţine că mişcarea care se recuperează cel mai anevoios este cea a flexiei ; noi am observat că şi mişcarea de extensie se recuperează deopotrivă de dificil.

De asemenea sînt contraindicate toate măsurile terapeutice care provoacă congestia articulaţiei, cum ar fi : cura de băi fierbinţi, băi de aer cald sau masaj local. Toate aceste mijloace terapeutice duc la întreţinerea exsudatului articular, la limitarea dureroasă reflexă a mobilităţii, la scleroze capsulare şi la retracţii musculare, precum şi la dezvoltarea calusurilor exuberante, a osteofitelor periarticulare şi a osificărilor musculare posttraumatice.

10.3.12. REZULTATE

Din literatură reiese că mai mult de 50% din fracturile transversale supracondiliene humerale cu dislocări complexe ale fragmentelor fracturare se soldează cu sechele (OMBRÉDANNE (52). Acesta este unul din motivele pentru care în vasta literatură continuă să se scrie mult despre fractura transversală supracondiliană humerală. Continuă să circule concepţii contradictorii care privesc tratamentul acestor leziuni, specifice vîrstei copilăriei, prilej de discuţii critice în ceea ce priveşte eficacitatea tratamentului conservator şi al indicaţiilor de tratament semiconservator sau sîngerînd. În faţa acestei situaţii devine necesar să se studieze limitele eficacităţii acestor variate modalităţi de tratament. În acest sens, singurul criteriu de valorificare al rezultatelor obţinute rezidă în examinările ulterioare, pentru cîntărirea comparativă a rezultatelor diverselor metode de tratament. Pentru ca să se poată trage concluzii cît mai apropiate de adevăr este de dorit ca această analiză să se facă pe un număr cît mai mare de cazuri, activitate destul de dificilă deoarece fracturile transversale supracondiliene humerale cu dislocarea fragmentelor fracturare sînt relativ rare şi pentru că o parte din aceste cazuri se pierd din vedere.

În literatura germană (7), (30), (36), (59) întîlnim tot mai des publicaţii care susţin că în fractura transversală supracondiliană humerală cele mai bune rezultate se obţin prin metoda semiconservatoare a extensiei continue transscheletice, iar cele mai slabe rezultate sînt furnizate de metoda tratamentului conservator (HOFMANN (30)). În Franţa, FÈVRE (24) preferă metoda semiconservatoare a fixării percutane cu broşă, şi se discută din ce în ce mai mult necesitatea şi eficacitatea intervenţiei sîngerînde.

În cazuistica analizată (32) am prezentat 2 060 fracturi transversale supracondiliene humerale fără dislocare.

Dintre acestea, 953 leziuni (46,26%) au beneficiat de un tratament conservator prin imobilizare ghipsată şi urmărire clinică. Restul de 1 107 fracturi (53,74%) au prezentat dislocări ale fragmentelor fracturare şi au necesitat reduceri prin modalităţile ortopedice — 961 cazuri (46,65%), semiconservatoare — 8 cazuri (0,98%) şi operatorii — 126 cazuri (6,12%) (tabelul 34)

Dintre cele 961 fracturi transversale supracondiliene humerale cu dislocare tratate prin modalităţi conservatoare, un lot de 200 subiecţi — 18% au fost urmăriţi în timp (tabelul 35).

Din punct de vedere clinic s-a căutat să se aprecieze pe de o parte prezenţa simptomelor subiective (dureri articulare, diminuarea forţei musculare, oboseala la efort, sensibilitatea încheieturii la schimbările meteorologice, prezenţa fragmentelor articulare), iar pe de altă parte

Scanned with OKEN Scanner

Tabelul 34

Tipul tratamentului în fracturile supracondiliene humerale

Tipul leziunii	*Nr.*	%	*Varietate*	*Nr.*	%	*Tipul tratamentului*	*Nr.*	%
Fracturi transversale supracondiliene humerale fără dislocare	953	46,26	—	953	46,26	Imobilizare ghipsată	953	46,26
Fracturi transversale supracondiliene humerale cu dislocare complexă a fragmentelor fracturare	1 107	53,74	Închise	1 094	53,11	Conservator	961	46,65
						Seiniconservator	7	0,34
						Operator	126	6,12
			Deschise	13	0,63	Extensie continuă	1	0,05
						Operator	12	0,58
TOTAL	2 060	100		2 060	100		2 060	100

Tabelul 35

Aprecierea rezultatelor după tratamentul fracturilor transversale supracondiliene humerale cu dislocare complexă a fragmentelor fracturare

Nr. cazuri	*Rezultat real raportat la un lot de 200 cazuri urmărite*	*Nr.*	*Rezultat ipotetic raportat la numărul global de cazuri*	*Nr.*	%
1 107	Foarte bun	120	Foarte bun	664	59,98
	Bun	40	Bun	221	19,96
	Satisfăcător	32	Satisfăcător	177	15,99
	Nesatisfăcător	8	Nesatisfăcător	45	4,07
TOTAL		200		1 107	100

și prezența unor semne obiective: grosimea masivului condilian, circumferința brațului și lungimea brațului în comparație cu partea sănătoasă, starea nervilor periferici și, în mod special, amplitudinea mișcărilor de flexie-extensie a articulației, precum și prezența deviațiilor de ax (varus).

Rezultatele (53) au fost încadrate după importanță în mai multe grupe:

— rezultat foarte bun (nici o deosebire între partea traumatizată și cea sănătoasă) — 120 cazuri (60%);

— rezultat bun (devieri de ax în varus pînă la 10°; limitarea mișcării de flexie pînă la 10° prin butée anterior; deformări radiologice ale condililor) — 40 cazuri (20%);

— rezultat satisfăcător (varus pînă la 15°; limitarea mișcărilor pînă la 15°, fără impediment de ordin funcțional) — 32 cazuri (16%);

Scanned with OKEN Scanner

— rezultat nesatisfăcător (varus mai mare de 15°: limitarea flexiei peste 15°; deficit funcțional) — 8 cazuri (4%).

În ceea ce privește limitarea flexiei, sechela care persistă timp mai îndelungat, uneori pînă la 1 an de zile, la cazurile observate nu s-a înregistrat nici unul care să prezinte o sechelă de proporții, care să ducă la scăderea capacității de utilizare a membrului pentru activitatea zilnică. În cele 8 cazuri de rezultat nesatisfăcător a fost vorba de o limitare mai importantă a flexiei prin dezvoltarea osificărilor periarticulare și de devieri exagerate de ax în varus.

10.4. FRACTURA CONDILULUI HUMERAL EXTERN

10.4.1. NOȚIUNI GENERALE

Din punct de vedere chirurgical, prin condil humeral extern se înțelege jumătatea externă a paletei humerale, care curpinde condilul anatomic și baza radială a trohleei humerale (fig. 159). Această nomenclatură nu este asemănătoare, cu cea anatomică dar corespunde nomenclaturii embriologice, deoarece cele două formații epifizare au origine de osificare comună (2), (13), (24).

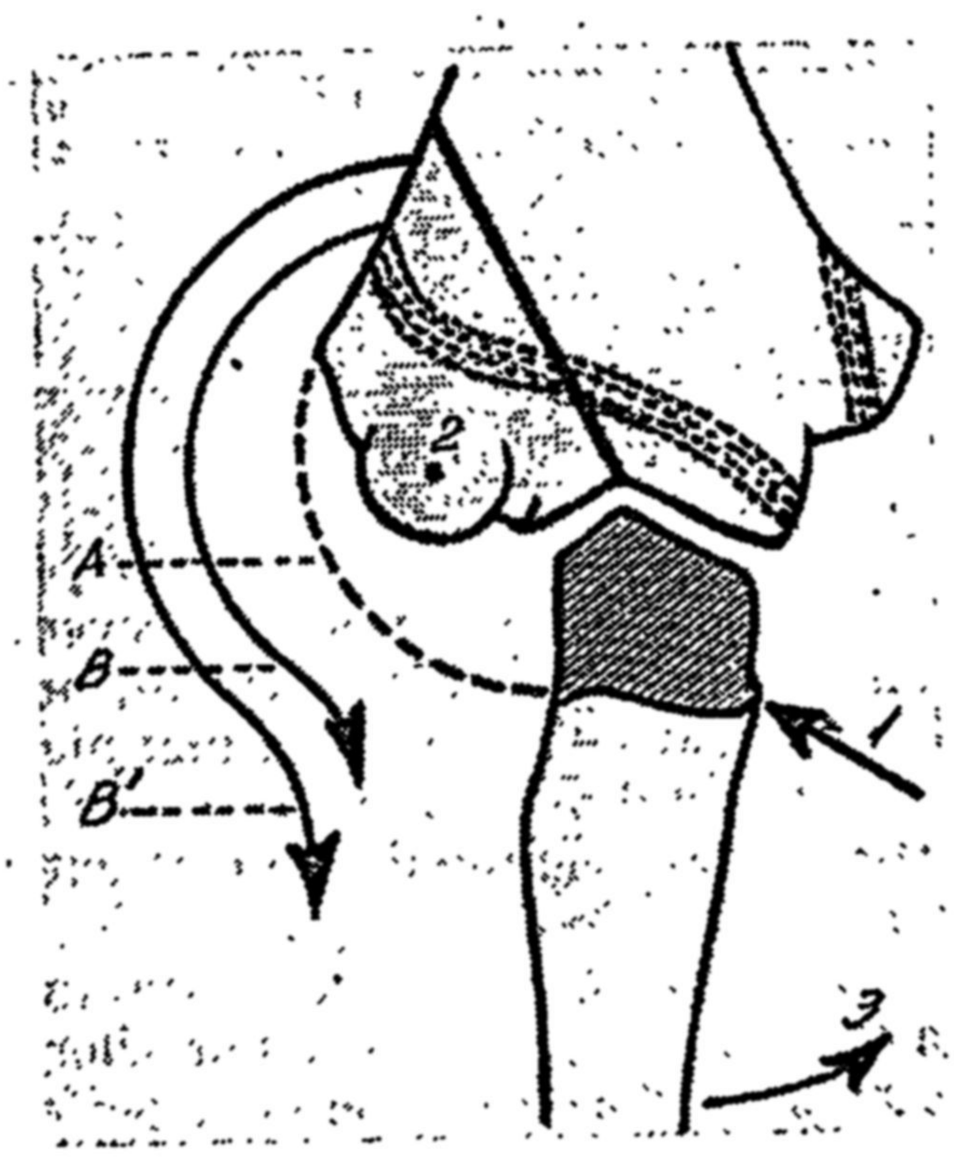

Fig. 159 — Schiță. Acțiunea musculo-ligamentară în producerea și în dislocarea secundară a unei fracturi de condil humeral radial. (după Ombrédanne L. — Precis clinihue et opératoire de chirurgie infantile, Edit. Masson, Paris, 1944.

Ca frecvență, ECONOMU (20) consideră fractura condilului humeral extern a 2-a leziune traumatică a extremității inferioare a humerusului, după fractura transversală supracondiliană. FÈVRE (24) o apreciază la 20% din leziunile traumatice humerale (6), (14), (20), (24), (32), (52,) (55), (57), (60), (63), (66), (68), (77), (78), (79).

Am întîlnit acest tip de fractură în 219 cazuri, ceea ce a reprezentat 4,48% din toate leziunile articulației cotului.

Ca frecvență, fractura condilului humeral extern a ocupat locul al IV-lea între fracturile articulației cotului, după fractura transversală supracondiliană humerală, fractura epitrohleei humerale și fractura gîtului radial.

În general această leziune survine mai ales la copii între 4 și 15 ani, dar ea poate să fie observată începînd de la vîrsta de 2—3 ani, vîrstă la care începe osificarea punctului secundar epifizar condilian extern. În ceea ce privește vîrsta frecvenței maxime a acestei fracturi, diverși autori au păreri foarte contradictorii. Astfel, RĂDULESCU (57) consideră că această fractură se întîlnește mai ales la copii sub vîrsta de 8 ani, FÈVRE (24) o observă mai

Scanned with OKEN Scanner

des între 3 și 12 ani. ECONOMU (20) afirmă că această leziune ar fi mai frecventă între 14 și 15 ani.

În statistica noastră (32) cazurile observate au fost repartizate pe ani vîrstă, începînd de la 2 pînă la 15 ani și au atins maximum frecvenței între 5 și 12 ani. Considerate pe grupe de vîrstă, cele mai multe cazuri au fost observate între 7 și 10 ani (53,42%) (tabelul 36).

Tabelul 36

Frecvența fracturilor condilului humeral extern

I. pe ani vîrstă

0—30 zile	*30 z—1 an*	*1*	*2*	*3*	*4*	*5*	*6*	*7*	*8*	*9*	*10*	*11*	*12*	*13*	*14*	*15*	*Total*
—	—	—	3	12	10	12	15	24	25	33	35	10	10	12	13	5	219
—	—	—	1,37	5,48	4,57	5,48	6,85	10,96	11,41	15,07	15,98	4,57	4,57	5,48	5,93	2,28	100

II. pe grupe de vîrstă

0—30 zile	*30 zile—1 an*	*1—3*	*4—6*	*7—10*	*11—15*	*Total*
—	—	15	37	117	50	219
—	—	6,85	16,90	53,42	22,83	100

Și în această varietate frecventă de fractură a articulației cotului, leziunea a fost observată, evident, mai ales la sexul masculin — 160 cazuri și s-a localizat cu o frecvență mai mare de partea stîngă — 145 cazuri.

Traiectul acestei fracturi este intraarticular și detașează atît suprafața articulară a condilului humeral extern, cît și jumătatea externă a trohleei humerale.

Din punct de vedere al tratamentului, la cazurile cu dislocare, pentru ca să se prevină apariția tulburărilor funcționale ulterioare, importante, astăzi, se aplică reducerea urgentă și perfectă a fragmentului fracturar, fie pe cale ortopedică, fie mai ales pe cale sîngerîndă.

Cu toate acestea, fractura condilului humeral extern este mai puțin gravă decît fractura transversală supracondiliană humerală, dar deși prognosticul ei este mai benign, tulburările de osteogeneză pot să ducă la complicații secundare neplăcute, cum ar fi deviațiile de ax ale articulației cotului.

10.4.2. ETIOPATOGENIE

În ceea ce privește mecanismul de producere al acestui tip de fractură, pentru leziunile provocate prin mecanisme indirecte, s-au emis diverse explicații : cea a șocului osos transmis prin olecran sau prin extremitatea supe-

Scanned with OKEN Scanner

rioară a radiusului, cea a acțiunii de smulgere a masei musculare epicondiliene, fie în poziția de flexie, fie în cea de hiperextensie, sau acțiunea de unghiulație externă a articulației cotului (24), (52).

Astfel în căderile pe mînă cu antebrațul flectat în unghi drept, coloana osoasă radială ar lovi dinainte-înapoi, prin cupa sa, condilul extern anatomic și ar reuși să îl detașeze ; în acest caz, mușchii epicondilieni ar contribui la dislocarea secundară a fragmentului fracturar. În căderile cu articulația cotului în extensie și cu membrul superior în abducție, olecranul ar lovi cu toată forța sa versantul extern al trohleei, fracturîndu-l. În căderile cu antebrațul întins pe braț leziunea ar lua naștere și prin acțiunea predominantă ligamentară și în sfîrșit, în anumite poziții, interliniul articular s-ar pensa mai puternic de partea internă și în acest fel, ligamentul lateral extern al articulației, în mare tensiune, ar reuși să smulgă masivul osos condilian (OMBRÉDANNE (52)).

În leziunile provocate prin mecanisme directe, în cazul cînd copilul cade cu brațele îndepărtate de corp și cu cotul flectat în unghi de 90°, olecranul, care atinge primul solul, ar transmite lovitura versantului extern al trohleei și ar reuși să detașeze jumătatea externă a paletei humerale ; cum însă mîna, în această cădere, se găsește plasată de obicei în pronație, mușchii supinatori în tensiune reflexă ar contribui la dislocarea secundară, externă și inferioară, a fragmentului osos fracturat.

Fără îndoială, toate aceste explicații, pur mecanice, contribuie la intuirea mecanismului de fracturare, dar studiul lor minuțios nu are o valoare practică. În mod sigur, acțiunea aparatului ligamentar și de contracție musculară joacă un rol important. Ca să conchidem, putem să afirmăm că aceste fracturi se produc fie prin traumatisme indirecte în căderile pe mînă, fie prin traumatisme directe, în urma căderilor pe cot — FÉVRE, ECONOMU (20), (24).

10.4.3. ANATOMIE PATOLOGICĂ

Traiectul fracturar începe deasupra epicondilului radial anatomic și al epicondilului humeral radial, interesează și o porțiune de substanță osoasă metafizară, apoi se îndreaptă oblic inferior și intern, către fundul șanțului trohleean și separă astfel diafiza de aproape toată jumătatea externă a paletei humerale. Linia de fractură se situează deasupra și aproape paralel cu cartilajul de conjugare și se termină aproape la același nivel cu acesta. Alteori, în porțiunea terminală, traiectul fracturar poate să se confunde cu cel al cartilajului de conjugare și realizează forma anatomică de fractură-decolare epifizară. Mai rar, linia de fractură să traverseze cartilagiul de conjugare în porțiunea sa cea mai internă. Există și decolări epifizare pure ale condilului humeral extern, raportate și studiate separat.

Oricum, factura reușește să detașeze un fragment osos important care reprezintă aproape jumătatea externă a paletei humerale și care este constituit din condilul humeral extern și jumătatea externă a trohleei, fie sinostozate și separate de diafiză prin cartilajul comun de conjugare, fie sub forma primitivă, a nucleilor osoși secundari epifizari, separați, ai condilului extern

Scanned with OKEN Scanner

și al trohleei, înconjurați de țesut cartilaginos neosificat încă. Odată detașat, condilul humeral extern, pe care se inseră mușchii epicondilieni, poate să părăsească contactul cu diafiza și să se enucleeze puternic în afara articulației.

Dislocările fragmentului fracturar sînt clasificate după FÈVRE (24) astfel (fig. 160) :

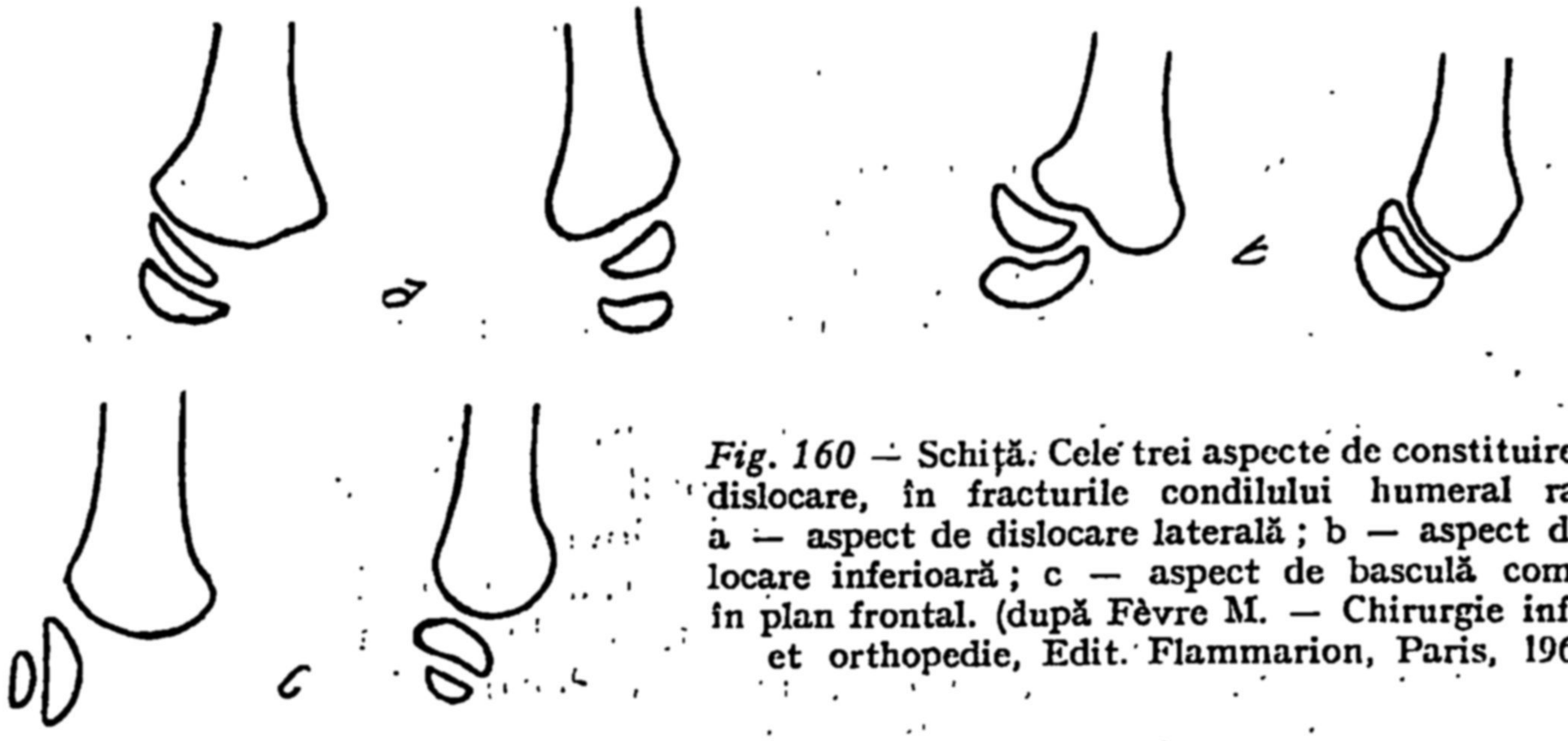

Fig. 160 — Schiță. Cele trei aspecte de constituire și de dislocare, în fracturile condilului humeral radial : a — aspect de dislocare laterală ; b — aspect de dislocare inferioară ; c — aspect de basculă complexă în plan frontal. (după Fèvre M. — Chirurgie infantile et orthopedie, Edit. Flammarion, Paris, 1967).

— în unele cazuri dislocarea fragmentului fracturar este absentă sau minimă (fig. 160 a) ;

— în alte cazuri, există o dislocare accentuată a fragmentului fracturar numai în afară ; fața fracturară a acestuia se orientează superior ; fragmentul poate să fie ascensionat sau coborît în totalitate (fig. 160, b) ;

— în cazul enucleerii totale din articulație, dislocarea fragmentului mobil devine foarte complexă ; în plan frontal, bascula condilului detașat poate să ajungă pînă la 180°, suprafața fracturară se orientează în afară ; uneori poate să apară și o a 2-a basculă, în ax longitudinal și în plan sagital, care răsucește fragmentul și îi orientează suprafața articulară superior (fig. 160, c) ;

— în sfîrșit, fractura condilului humeral extern poate să se asocieze cu o subluxație sau cu o luxație a articulației cotului.

La cazurile întîlnite, am observat toate tipurile și varietățile anatomopatologice descrise (tabelul 37). Formele fără dislocare au reprezentat 21,10% din cazuri și au fost în majoritate fisuri simple (11,87%), cu ușoare tasări ale trabeculației sau cu dislocări în spre anterior.

Leziunile cu dislocare au fost mai frecvente (79%) și au constat fie în dislocări laterale simple, fie în dislocări laterale, cu unghiulații sub 45°, fie în dislocări complete, cu basculă complexă a fragmentului fracturar (45,58%), varietate anatomopatologică care a necesitat tratament chirurgical operator, pentru osteosinteză. Între formele cu dislocări, trebuie să semnalăm și cîteva cazuri care s-au prezentat tîrziu, în stadiu de sechelă (tabelul 37).

Scanned with OKEN Scanner

Tabelul 37

Repartiția pe tipuri anatomopatologice a fracturilor condilului humeral extern

Tip	*Varietate*	*Nr.*	*%*	*Total pe tipuri*	*%*
Fisuri	Fisuri simple	26	11,87	46	21,0
	Fisuri cu tasare	5			
	Fisuri cu ușoară dislocare anterioară	8			
	Fisuri cu ușoară dislocare anterioară și tasare	7			
Fracturi cu dislocare	Disjuncție laterală	37		173	79,0
	Cu basculă laterală sub 45°	16			
	Cu basculă complexă	102	46,58		
	Prezentate tardiv	18			
TOTAL		219		219	100

10.4.4. STUDIU CLINIC

Diagnosticul se fixează pe baza semnelor clinice clasice ; tumefacție, durere, deformație, hemartroză și, mai tîrziu, echimoza care apare la nivelul laturii externe a articulației cotului.

Reperele apofizare ale articulației cotului — epitrohlee, vîrf olecran și epicondil — în poziția de extensie a articulației nu se mai găsesc pe aceeași linie ; punctul epicondilian se găsește dislocat.

Regiunea articulației cotului este lățită și deformată în *vara*. Tumefacția cotului este mai puțin importantă decît în fractura transversală supracondiliană humerală și rămîne localizată pe latura externă a articulației ; plica cotului este suplă și depresibilă.

Echimoza, difuză și întinsă, este localizată, de obicei, tot în porțiunea externă a articulației, apare mai tîrziu și infiltrează progresiv și tegumentele de pe fața postero-externă a antebrațului.

La palpare, după gradul de dislocare a fragmentului fracturar, se poate să se decelcze, fie numai un punct dureros fix, situat pe latura externă a paletei humerale, fie prezența unei proeminențe oscase anormale la același nivel, fie, dacă tumefacția nu este prea accentuată, prezența unui fragment osos foarte mobil în toate sensurile, în mijlocul unui hematom foarte important. În acest caz, căutarea mobilității anormale devine admisibilă, deoarece nu este dăunătoare.

Senzația de crepitație osoasă se poate să se caute la copiii mai mari. Ea se percepe rar și are o valoare clinică absolută, deși este inutilă pentru diag-

Scanned with OKEN Scanner

nostic. În unele cazuri, rare, de decolare epifizară pură, cu dislocare, se poate să se perceapă prezența fragmentului mobil însoțit de o crepitație grăsoasă ; în astfel de leziuni, fără dislocare, bineînțeles, radiografia rămîne negativă.

Mișcările articulației cotului sînt dureroase, atît cele de flexie-extensie cît și cele de supinație-pronație, iar mișcările de lateralitate ale articulației sînt în mod anormal mai pronunțate. În cazuri rare de asociere a luxației, la examenul clinic fractura poate să treacă neobservată, cu atît mai mult, cu cît, cu ocazia reducerii luxației, se poate să se reducă și fragmentul fracturar.

Complicațiile primitive, vasculare sau nervoase, sînt rare. Totuși, fragmentul condilian humeral extern, dislocat, ar putea să lezeze nervul radial prin întindere. Ruptura nervului este excepțională, deoarece, de obicei, fragmentul se enuclează posterior și extern, în timp ce nervul rămîne anterior.

În fracturile condilului humeral extern radiografia devine indispensabilă. Radiografia precizează gradul de dislocare al fragmentului fracturar și contribuie la fixarea indicației de tratament. conservator sau operator, precum și la aprecierea timpului de imobilizare.

10.4.5. STUDIU RADIOLOGIC

Pe radiografia de față se poate să se evidențieze :

— lipsa dislocării ; în acest caz, apar două benzi clare, radiotransparente, una superioară, mai neregulată, a liniei de fractură și cealaltă inferioară, mai rigidă, a cartilajului epifizar de conjugare, care sînt paralele și orientate infero-intern (fig. 161) ;

— dislocare externă limitată (fig. 162) ;

— bascula complexă a fragmentului fracturar (fig. 163).

Radiografiile sînt cu atît mai greu de interpretat cu cît copilul este mai mic. În orice caz, la copiii mici, în jur de 3 ani, radiografiile nu reușesc să evidențieze niciodată mărimea exactă a fragmentului fracturar, în mare parte cartilaginos.

În cazul unor leziuni tipice, în care traiectul fracturar începe deasupra cartilagiului de conjugare, pe radiografia de față se observă cele două traiecte clare suprapuse și emergente către axul regiunii. În cazul dislocării, fie lateral-externă, fie cu basculă complexă, blocul osos dislocat, format din masivul osos epifizar și din porțiunea osoasă a paletei humerale fracturate, apare traversat de linia clară a cartilajului de conjugare și realizează aspectul denumit „în diplococ“ — OMBRÉDANNE, FÈVRE (24), (52).

Pe radiografia de profil, în lipsa dislocării fragmentului fracturar, coloana osoasă humerală apare întretăiată de cele două linii clare suprapuse. Coloana osoasă pare crestată dinapoi-înainte de doi pinteni clari, care parcă pătrund în os, cel superior al traiectului de fractură, cel inferior al cartilajului de conjugare (OMBRÈDANNE (52)).

În unele cazuri, între fragmentul dislocat și suprafața fracturară diafizară mai apare un mic fragment osos, probabil detașat din diafiză, cu aspect de solz.

Scanned with OKEN Scanner

În cazuri rare, radiografia nu arată nici o modificare, deşi semnele clinice de fractură există. În aceste cazuri în care la palpare, uneori, se poate să se perceapă o crepitaţie de tonalitate joasă, este vorba de decolări epifizare humerale pure, fără dislocare, sau care s-au redus spontan.

Alteori devin necesare radiografii din poziţii oblice, drepte sau stîngi (RĂDULESCU (57)).

Fig. 161 — Radiografia articulaţiei cotului de faţă. Fisura condilului humeral radial.

Fig. 162 — Radiografia articulaţiei cotului de faţă. Fractura condilului humeral radial cu dislocare. Basculă complexă.

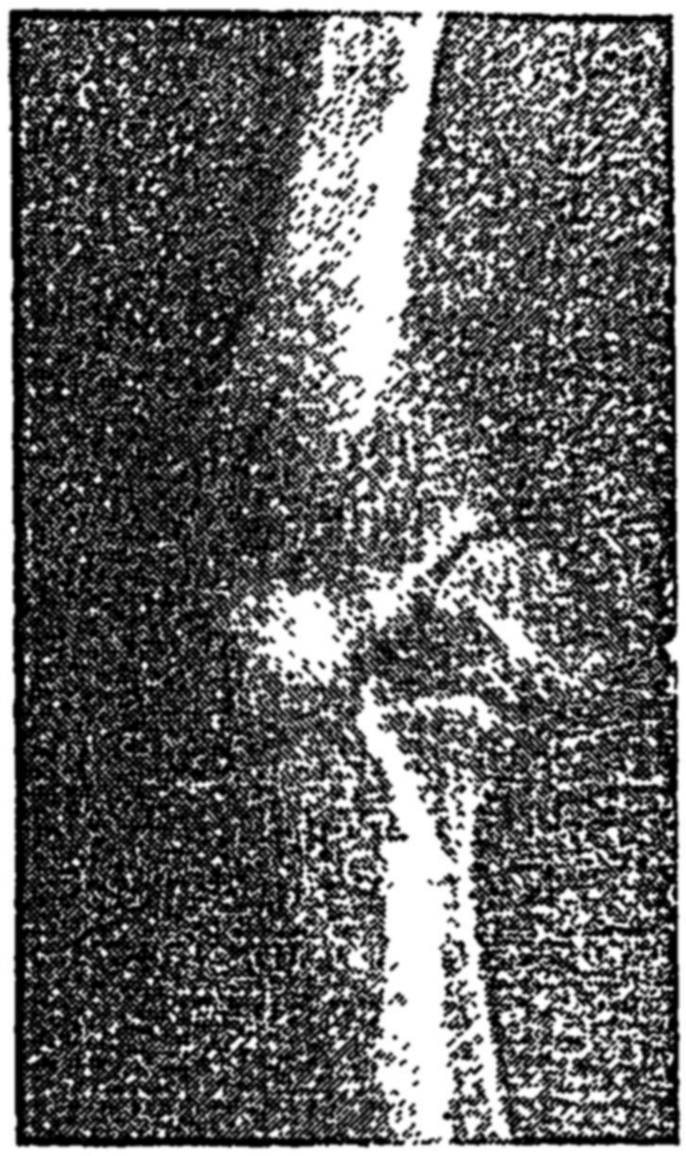

Fig. 163 — Radiografia articulaţiei cotului de faţă. Fractura condilului humeral radial cu dislocare. Basculă complexă. Caz neglijat. Pseudartroză. Rezultat estetic negativ. Ulna vara secundară.

10.4.6. TRATAMENT

În fracturile condilului humeral extern tratamentul este condiţionat de tipul leziunii.

Unii chirurgi recomandă numai tratamentul conservator, chiar dacă reducerea rămîne imperfectă, respingînd ideea osteosintezei, sub motiv că aceasta ar irita cartilajul de conjugare şi pun mult preţ pe posibilităţile de remaniere osoasă spontană postfracturară, caracteristică vîrstei copilăriei (OMBRÈDANNE (52)). Această atitudine ni se pare exagerată, deoarece un condil humeral extern fracturat şi dislocat, cu basculă complexă, nu mai poate să fie redus ortopedic decît în mod întîmplător.

În fracturile recente, fără dislocare a fragmentului fracturar, se imobilizează articulaţia cotului în poziţia de unghi drept sau ceva mai închis, cu antebraţul în supinaţie, fie pe o gutieră ghipsată posterioară, fie într-un aparat ghipsat bivalvic, fie într-un aparat ghipsat brahi-antebrahial, despicat pe

Scanned with OKEN Scanner

toată întinderea, pentru 8—10 săptămîni. După suprimarea imobilizării ghipsate și după controlul radiografic al vindecării, se vor recomanda mișcările active ale articulației cotului, mișcări pe care copilul și le dozează instinctiv, în mod treptat și progresiv.

În fracturile cu dislocare neînsemnată, se recomandă reducerea ortopedică prin presare directă, în poziția de extensie a articulației cotului și de supinație și adducție a antebrațului. Imobilizarea ghipsată se face tot prin aparat ghipsat brahi-antebrahial, în poziția funcțională a articulației și a antebrațului, de preferință cu articulația cotului plasată în *vara*, pentru ca să se evite o eventuală dislocare secundară a fragmentului fracturar redus.

În cazul dislocărilor mari, cu basculă complexă a fragmentului fracturar, devine necesară reducerea sîngerîndă, deoarece reducerea ortopedică este aproape imposibilă. Totuși reducerea ortopedică poate să se încerce, în poziția articulației cotului de semiflexie, supinație și *vara*, prin presiuni digitale directe asupra fragmentului dislocat. Dar, variabilitatea dislocărilor necesită uneori și alte atitudini, cum ar fi : extensia-flexia și pronația. În general, dacă fragmentul este rotat, cele mai ingenioase manevre de a proceda se soldează cu eșec.

Metoda extensiei continue, pe broșă transolecraniană, în pozitia articulației în vara, încă se soldează în majoritatea cazurilor, cu eșec, dacă fragmentul fracturar este în basculă complexă.

Nu mai puțin adevărat este faptul că un fragment fracturar osos redus și controlat radiografic, se poate să se fixeze și transcutan, cu o broșă sau chiar cu un ac de seringă (RĂDULESCU (57)).

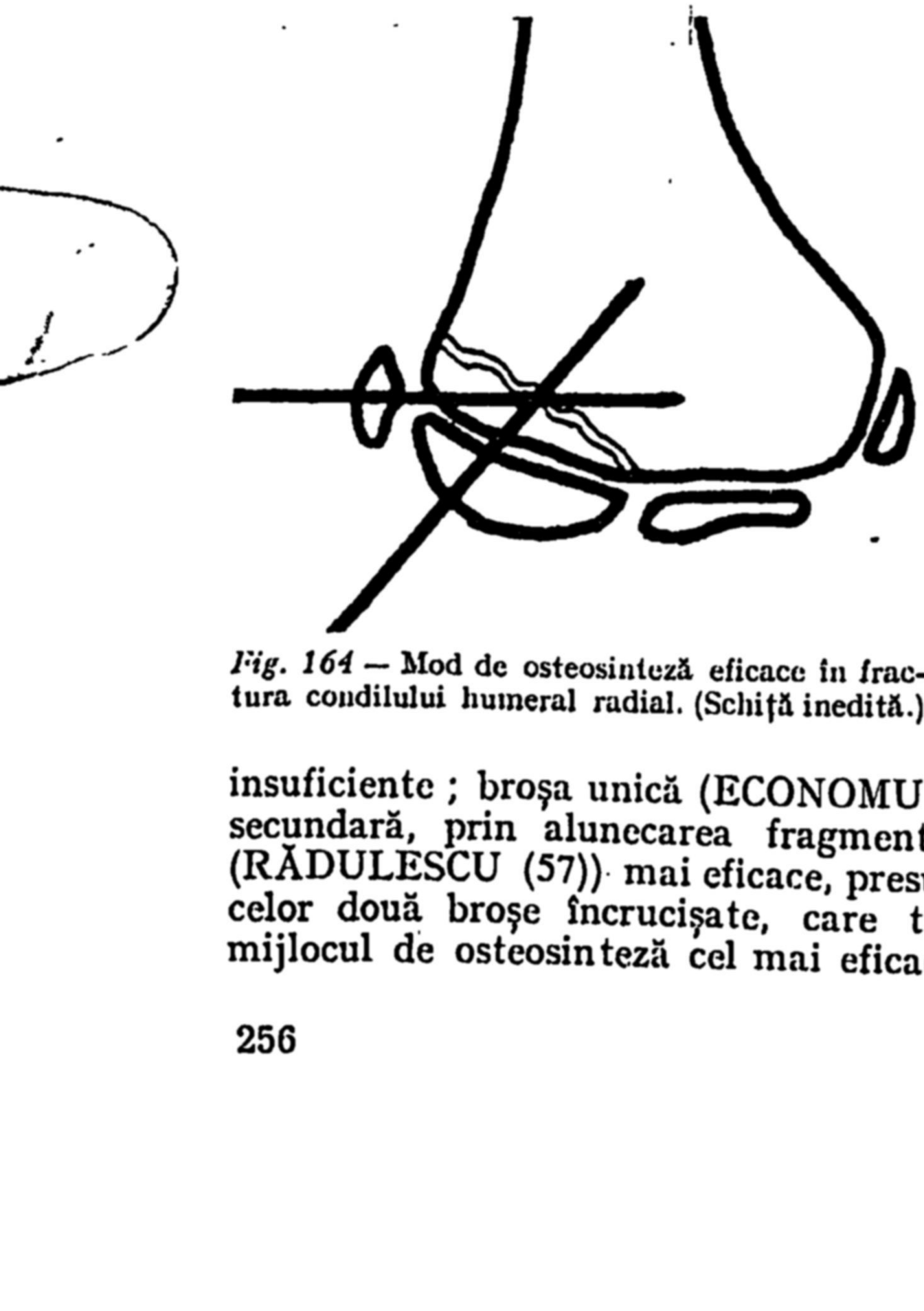

Fig. 164 — Mod de osteosinteză eficace în fractura condilului humeral radial. (Schiță inedită.)

Dar, în fața dislocărilor complexe sau la fiecare caz la care reducerea ortopedică rămîne nesatisfăcătoare, se impune intervenția chirurgicală.

Incizia externă urmărește proiecția lungului supinator. Hematomul fracturar conduce ușor pe focarul de fractură. Pentru ca să se asigure vitalitatea fragmentului fracturar, trebuie să fie conservate toate inserțiile musculare epicondiliene. Reducerea fragmentului fracturar se face în poziție de flexie, de supinație și *vara* a articulației cotului.

Printre mijloacele de osteosinteză s-au recomandat : fixarea fragmentului osos prin cîteva suturi periostale (52), care totuși, uneori sînt insuficiente ; broșa unică (ECONOMU (20)) poate să favorizeze bascularea secundară, prin alunecarea fragmentului de-a lungul ei ; șurubul unic (RĂDULESCU (57)) mai eficace, presupune reintervenția. De aceea sistemul celor două broșe încrucișate, care traversează tegumentele, pare să fie mijlocul de osteosinteză cel mai eficace (7), (fig. 164).

Scanned with OKEN Scanner

Tabelul 38

Repartiția fracturilor condilului humeral extern, operate, pe ani calendaristici

1964	*1965*	*1966*	*1967*	*1968*	*1969*	*1970*	*1971*	*1972*	*1973*	*1974*	*1975*	*1976*	*1977*	*1978*	*1979*	*1980*	*1981*	*1982*	*1983*	*Total*
—	1	1	1	2	6	7	4	5	7	5	3	7	7	6	6	8	8	8	10	102

Tabelul 39

Repartiția fracturilor condilului humeral extern, operate

I. pe ani vîrstă

0—30 zile	*30 zile 1 an*	*1*	*2*	*3*	*4*	*5*	*6*	*7*	*8*	*9*	*10*	*11*	*12*	*13*	*14*	*15*	*Total*
—	—	—	3	3	10	12	15	22	8	9	10	2	2	1	2	3	102
—	—	—	2,94	2,94	9,80	11,76	14,71	21,57	7,84	8,83	9,80	1,96	1,96	0,98	1,96	2,94	100

II. pe grupe de vîrstă

0—30 zile	*30 zile—1 an*	*1—3*	*4—6*	*7—10*	*11—15*	*Total*
—	—	6	37	49	10	102
—	—	5,88	36,27	48,04	9,80	100

Scanned with OKEN Scanner

Broşele se menţin 3—4 săptămîni. Imobilizarea ghipsată se prelungeşte încă 4 săptămîni. Vindecarea se controlează radiografic.

După suprimarea imobilizării, pentru ca să se diminueze dezvoltarea calusului exuberant, masajul şi mobilizarea pasivă a articulaţiei vor fi proscrise.

Nu se recomandă extirparea condilului fracturat (60), (66) deoarece aceasta favorizează dezvoltarea secundară a unei *ulna valga* importantă. Dacă totuşi, devine necesară, în aceeaşi şedinţă operatorie se va practica şi transpoziţia anterioară subcutanată a nervului cubital.

În fracturile neglijate, prezentate după 3—4 săptămîni, încă se recomandă osteosinteza. În acest caz, se va prefera calea de acces prin incizie posterioară în „U", cu secţiunea olecranului, pentru ca să se obţină o lumină bună. Apoi, se va recurge la avivarea suprafeţelor osoase şi la osteosinteză. Rezultatele acestei intervenţii întîrziate sînt în general nefavorabile.

După 1—2 ani intervenţia devine o artroplastie. De aceea, în astfel de cazuri, dacă tulburările funcţionale nu sînt prea accentuate, se pare că ar fi mai bine să se renunţe la operaţie (fig. 187).

Dintre fracturile analizate, 102 (46,58%) au necesitat intervenţia chirurgicală operatorie (tabelul 38).

Pe grupe de vîrstă majoritatea cazurilor au fost operate între 7 şi 10 ani (tabelul 39). A fost vorba de 76 băieţi (74,50%) şi 26 fete. Majoritatea leziunilor s-au localizat de partea stîngă : 65 (63,73%). Anatomopatologic s-au operat : fracturi cu bascula fragmentului fracturar 45° — 25 ; fracturi cu basculă maximă şi cu rotaţie — 67 (65,69%) ; fragmente inclavate intraarticular — 2 şi 8 cazuri prezentate tîrziu. Ca mijloace de osteosinteză s-a recurs în majoritatea cazurilor la broşa unică sau la broşele încrucişate (tabelul 40). Cazurile prezentate tîrziu s-au soldat cu rezultate postoperatorii mediocre.

Tabelul 40

Tipul tratamentului operator în fracturile condilului humeral extern

Tipul leziunii	*Nr.*	*Modalitate operatorie*	*Nr.*
Bascula fragmentului fracturar 45%	25	Broşe unică	12
		Broşe încrucişate	12
		Şurub solitar	1
Basculă maximă cu rotaţie	67	Reducere sîngerîndă	1
		Broşă unică	43
		Broşe încrucişate	20
		Şurub solitar	2
		Cui	1
Fragment fracturar inclavat	2	Broşă unică	2
Cazuri prezentate tîrziu	8	Broşă unică	4
		Broşe încrucişate	3
		Cui	1
TOTAL	102		102

Scanned with OKEN Scanner

10.4.7. EVOLUȚIE. COMPLICAȚII. SECHELE

10.4.7.1. Redorile articulare

Redorile articulare după aceste fracturi sînt destul de frecvente. Este mai afectată mișcarea de extensie. Dar aprecierea recuperării ei nu poate să se facă înainte de 1 an de zile.

10.4.7.2. Calusul exuberant

Calusul exuberant, frecvent, este caracteristic vîrstei copilăriei. Dar foarte rar, un astfel de calus poate să provoace o elongație a nervului radial sau să-l comprime și numai în mod excepțional poate să-l înglobeze.

Proeminența inestetică postfracturară a condilului humeral extern, poate să fie datorită, deopotrivă, tulburărilor de osteogeneză și reducerilor imperfecte.

Hipertrofia blocului condilian se însoțește, de obicei, de dezaxarea articulației în *ulna vara*, deformație care însă nu este însoțită de tulburări funcționale prea pronunțate.

10.4.7.3. Pseudartroza

Pseudartroza se datorește fie unei reduceri imperfecte, fie interpoziției de mușchi sau de capsulă, fie, mai rar, lipsei reducerii. În caz de pseudoartroză cu impotență funcțională sau dureri, devine indicată intervenția chirurgicală. Intervenția trebuie să urmărească avivarea suprafețelor osoase și coaptarea lor.

Incizia trebuie să fie largă. Vascularizația condilului trebuie să fie menajată, prin respectarea inserțiilor musculare. Și cartilajul de conjugare trebuie să fie menajat, ceea ce, pentru orientare, presupune radiografierea peroperatorie. Coaptarea fragmentelor se face cu 1—2 șuruburi de vitalium. Aparatul ghipsat și șuruburile se suprimă după 45 zile.

10.4.7.4. Necroza ischemică postoperatorie

Necroza ischemică postoperatorie a blocului condilian fracturat se datorește dezinserției mușchilor epicondilieni și este urmată de o dezaxare însemnată a articulației cotului în *ulna valga*.

10.4.7.5. Ulna vara

Cînd cu ocazia fracturării, masa condiliană coboară, se realizează o ulna vara primitivă. În acest caz consolidarea fracturii are loc în această poziție.

Rareori se observă și o ulna vara secundară, cînd evoluția spre consolidare se face cu calus exuberant.

Dar, tulburările de osteogeneză postfracturară duc de obicei la deformații în ulna valga.

Scanned with OKEN Scanner

10.4.7.6. Ulna valga

Ulna valga este tipul obișnuit de deviație de ax secundară. Deoarece traiectul fracturar traversează cartilajul de conjugare, acesta poate să-și încetinească activitatea osteoformatoare ; paleta humerală devine mai lungă pe versantul său intern. Ulna valga mai poate să apară și în urma reducerilor imperfecte, cînd fragmentul se vindecă ascensionat sau în urma necrozei ischemice, care deformează condilul fracturat.

Ulna valga secundară, care se accentuează progresiv, poate să ducă la paralizia, prin elongație, a nervului cubital, care poate să apară chiar după ani de zile. În paraliziile tîrzii ale nervului cubital, prin ulna valga se impune să se intervină chirurgical pentru transpoziția prepitrohleeană a nervului.

Deviațiile de ax în vara sau în valga, fără tulburări funcționale pot să se trateze pentru exigențe de ordin estetic, dar numai după terminarea sau spre sfîrșitul creșterii, prin osteotomie humerală de corecție.

10.5. FRACTURA EPITROHLEEI HUMERALE (epicondilul humeral medial)

10.5.1. NOȚIUNI GENERALE

Fracturile epitrohleei humerale (6), (14), (20), (24), (52), (57), (67), (75), (77), (78), (79), (82) sînt leziuni traumatice întîlnite frecvent la copii. FÈVRE (24) le estimează la 10% dintre fracturile humerusului și consideră că vîrsta la care ele apar cel mai frecvent este între 7 și 15 ani. ECONOMU (20) apreciază aceste leziuni la 18% din fracturile humerusului.

Am întîlnit fractura epitrohleei humerale în 1 181 cazuri, ceea ce a reprezentat 26,12% din toate fracturile articulației cotului. În statistica noastră, în ordinea frecvenței numerice, fracturile epitrohleei humerale au reprezentat a 2-a leziune traumatică, importantă, a articulației cotului.

La cazurile observate (tabelul 41), vîrsta frecvenței maxime a fost 8—15 ani deși leziunea a fost semnalată începînd de la 5 ani. Pe grupe de vîrstă, numărul cel mai mare al leziunilor l-am observat între 11 și 15 ani. Aceste fracturi au

Tabelul 41

Frecvența fracturilor epitrohleei humerale

I. pe ani vîrstă

0—30 zile	30 z.—1 an	1	2	3	4	5	6	7	8	9	10	11	12	13	14	15	Total
—	—	—	—	—	—	34	66	50	127	51	119	94	128	153	212	147	1 181
—	—	—	—	—	—	2,88	5,59	4,23	10,75	4,32	10,08	7,96	10,84	12,95	17,95	12,45	100

Scanned with OKEN Scanner

II. pe grupe de vîrstă

0—30 zile	*30 zile—1 an*	*1—3*	*4—6*	*7—10*	*11—15*	*Total*
—	—	—	100	347	734	1181
—	—	—	8,47	29,38	62,15	100

fost mai frecvente la sexul masculin — 657 cazuri. Leziunea a fost observată ceva mai frecvent de partea stîngă — 690 cazuri. Fondul patologic a fost reprezentat de un caz de osteocondrodistrofie HAGEMANN.

10.5.2. ETIOPATOGENIE

Modul cel mai frecvent de producere a fracturilor epitrohleei humerale este cel prin traumatism indirect, în urma căderilor pe podul palmei, cu antebraţul în poziţie de extensie sau semiflexie şi cu braţul în abducţie.

Indiferent dacă traumatismul acţionează pe articulaţia cotului în extensie sau în flexie, mecanismul de producere al acestei fracturi este întotdeauna acelaşi. Forţa traumatică tinde să deschidă, de partea internă, interliniu articular. Sub influenţa acestei forţe, ligamentul lateral intern, rezistent, şi în special fasciculul său anterior humero-coronoidian, la care se adaugă forţa de contracţie reflexă a masei musculare epitrohleene, reuşesc să smulgă mica apofiză osoasă (fig. 165).

După ce s-a produs fractura, sînt posibile două complicaţii : luxaţia postero-externă a articulaţiei şi inclavarea intraarticulară a fragmentului osos fracturat.

Din acest punct de vedere fracturile epitrohleei humerale pot să reprezinte primul timp în mecanismul de producere al unei luxaţii postero-externe a articulaţiei cotului — KOCHER, OMBRÉDANNE (52).

Epitrohleea fracturată, atrasă de conexiunile sale musculo-ligamentare, la care rămîne solidară, poate să se angajeze în interliniul ulno-humeral. După ce traumatismul a încetat să mai acţioneze, iar suprafeţele articulare tind să revină în poziţia iniţială, ele pot să surprindă şi să blocheze fragmentul osos interpus.

Fracturile de epitrohlee prin traumatisme directe asupra apofizei osoase sînt posibile, dar excepţionale.

10.5.3. ANATOMIE PATOLOGICĂ

În jurul vîrstei de 6 ani, în porţiunea internă a paletei humerale, apare un punct complementar de osificare apofizară, condiţionat de prezenţa inserţiei muşchilor epitrohleeni, care rămîne separat de metafiză printr-un mic cartilaj:

Scanned with OKEN Scanner

de conjugare. Acest punct apofizar terţiar de osificare sinostozează la paleta humerală în jurul vîrstei de 18 ani (2), (13).

Micul fragment osos apofizar poate să fie decolat la nivelul cartilajului accesoriu de conjugare, cînd realizează o decolare apofizară traumatică pură sau să fie fracturat. Cînd traiectul fracturar trece înăuntrul cartilajului de

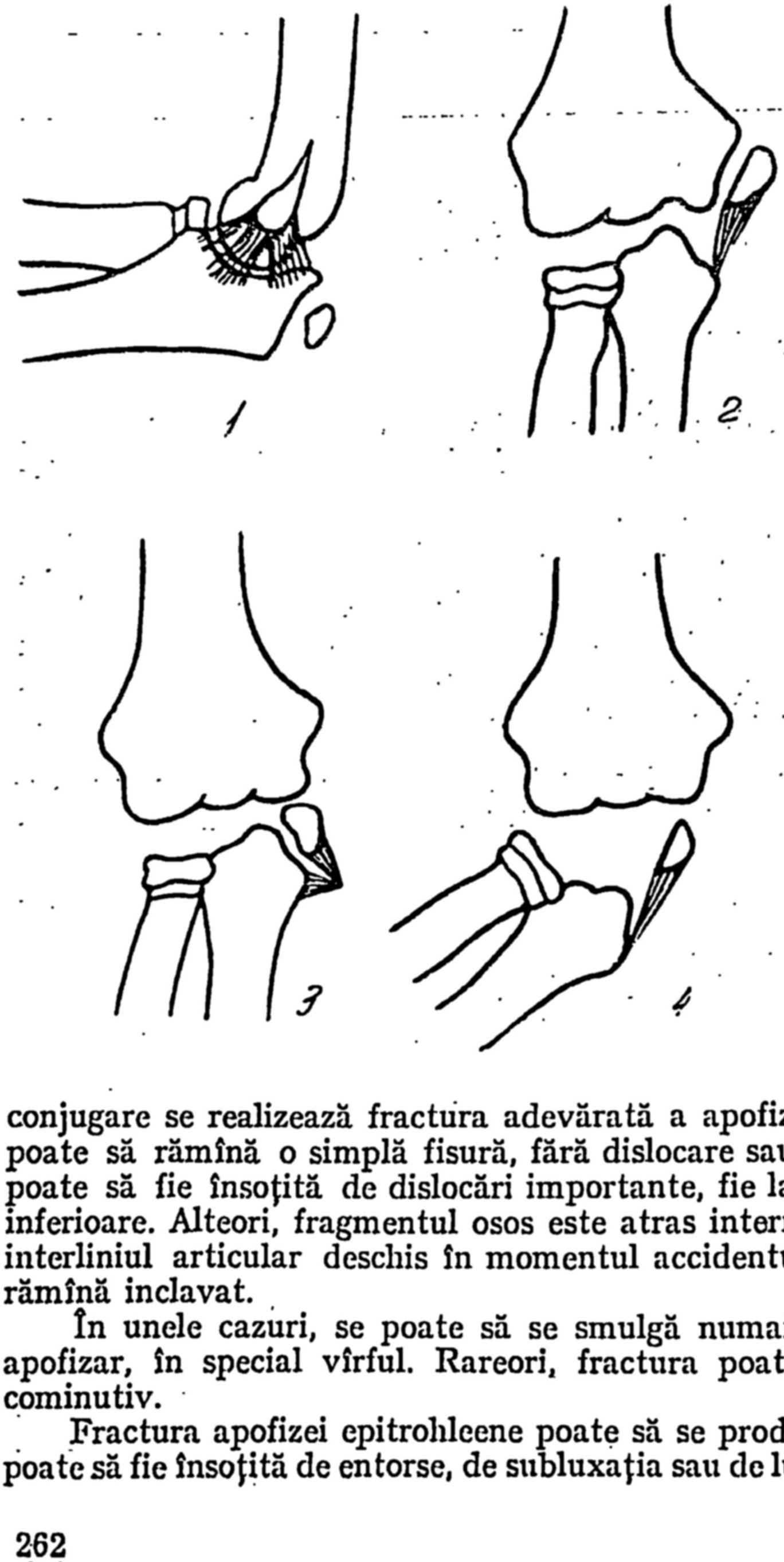

Fig. 165 — Schiţă. Modul şi timpii acţiunii ligamentare în producerea şi în dislocarea epicondilului humeral medial 1 2 — fractura epicondilului medial; 3 — dislocare inferioară; 4 — inclavare intraarticulară. (după Fèvre M. — Chirurgie infantile et orthopedie, Edit. Flammarion, Paris, 1967)

conjugare se realizează fractura adevărată a apofizei epitrohleene. Leziunea poate să rămînă o simplă fisură, fără dislocare sau cu dislocare minimă sau poate să fie însoţită de dislocări importante, fie laterale, fie posterioare, fie inferioare. Alteori, fragmentul osos este atras intern şi poate să pătrundă în interliniul articular deschis în momentul accidentului, unde, apoi, poate să rămînă inclavat.

În unele cazuri, se poate să se smulgă numai o porţiune a masivului apofizar, în special vîrful. Rareori, fractura poate să prezinte un aspect cominutiv.

Fractura apofizei epitrohleene poate să se producă ca leziune unică, dar poate să fie însoţită de entorse, de subluxaţia sau de luxaţia articulaţiei cotului.

Scanned with OKEN Scanner

Din cele 1 181 tipuri și varietăți anatomopatologice de fracturi ale epitrohleei humerale observate, fisurile au fost cele mai frecvente (53,43%). Fracturile cu dislocări ale fragmentului osos au reprezentat 25,74%, iar decolarea apofizară pură, 16,26%. Din toate acestea, formele asociate luxației au atins 3,30%, iar formele asociate altor leziuni osoase ale paletei humerale sau ale oaselor antebrațului, au însumat 4,57%. (tabelul 42).

Tabelul 42

Repartiția pe tipuri de varietăți anatomopatologice a fracturilor epitrohleeii humerale

Tipul	*Varietate*	*Nr.*	*%*
Fisură		631	53,43
Fracturi cu dislocare	Laterală	101	8,55
	Posterioară	27	2,29
	Cu luxație	137	11,60
	Cu luxație și fragment inclavat	18	1,52
	Cu luxație și altă fractură asociată	21	1,78
Decolare apofizară		192	16,26
Fracturi cu leziuni osoase asociate		54	4,57
TOTAL		1 181	100

Luxația articulației cotului s-a întîlnit rar în fisurile simple sau în decolarea apofizară pură ; cele mai multe cazuri au fost văzute la fracturile cu dislocare. Inclavarea în articulație a fragmentului fracturar a fost observată de 18 ori (1,52%) (tabelul 43).

Tabelul 43

Tipurile fracturilor epitrohleei humerale asociate luxației

Tipul leziunii osoase	*Leziune asociată*	*Nr.*	*% din totalul fracturilor de epitrohlee*
Fisură simplă	—	9	0,76
Fractură cu dislocare	—	137	11,60
Fragment fracturar inclavat	—	18	1,52
Decolare apofizară pură	—	27	2,28
Fractură cu dislocare	Fisură a condilului humeral extern	9	0,76
	Fractură prin tasare a gîtului humeral	10	0,86
TOTAL		210	17,78

Scanned with OKEN Scanner

Leziunile osoase asociate fracturii epitrohleei humerale au interesat fie alte elemente ale paletei humerale (fisuri diacondiliene sau transcondiliene, fisuri ale condilului sau epicondilului humeral), fie oasele antebraţului (gît radial, olecran) (tabelul 44).

Tabelul 44

Tipul leziunilor osoase asociate fracturilor epitrohleei humerale

Localizare		*Tipul leziunii*	*Nr.*	*% din totalul fracturilor de epitrohlee*	*Obs.*
Paleta humerală	Epifiza inferioară	Fisură diacondiliană	20	1,69	
		Fisură transcondiliană	9	0,76	luxaţie
	Condil humeral extern	Fisură	8	0,68	
	Epicondil humeral extern	Fisură	16	1,36	
Gît radial		Fractură prin tasare	9	0,76	luxaţie
Olecran		Fisură	11	0,93	
TOTAL			73	6,18	1,52%

10.5.4. STUDIU CLINIC

În general, după o cădere pe podul palmei copilul prezintă o durere vie în porţiunea infero-internă a articulaţiei cotului.

Semnele de fractură se localizează de partea internă a articulaţiei la nivelul epitrohleei. Pînă cînd copilul se prezintă în serviciu, există edem şi uneori chiar o echimoză la nivelul focarului de fractură. În cazul unei fisuri simple sau a unei decolări apofizare, semnele clínice sînt mai şterse şi se reduc la o tumefacţie locală puţin importantă şi la prezenţa unui punct dureros strict localizat. Importanţa funcţională poate să fie relativă şi echimoza poate să lipsească. În aceste cazuri, localizarea precisă a unui punct dureros la nivelul epitrohleei humerale prezintă o valoare deosebită. În fracturile complete, cu dislocare a fragmentului fracturar şi cu hematom important, semnele clinice devin foarte evidente. Tumefacţia poate să fie foarte impresionantă şi să se întindă atît superior, de-a lungul porţiunii interne a braţului, precum şi inferior, de-a lungul porţiunii interne a antebraţului, mai ales cînd fractura a fost însoţită şi de o luxaţie care s-a redus spontan, care a fost redusă în mod empiric sau atunci cînd bolnavul s-a prezentat la consultaţie după cîteva zile de la traumatism. Echimoza întinsă infiltrează tegumentele feţei interne a articulaţiei cotului, precum şi ale marginii interne a feţei anterioare a antebraţului.

Scanned with OKEN Scanner

Palparea versantului intern al articulației cotului este foarte dureroasă, iar dacă bolnavul se prezintă imediat după accident, uneori, se poate să se perceapă, digital, micul fragment osos, mobilizat de la locul lui firesc, care se dislocă subcutanat în toate sensurile, în mijlocul unui hematom important.

Mișcările articulației cotului, atît cele active cît și cele pasive, provoacă dureri vii și sînt limitate. Mișcarea de extensie este limitată, iar cea de supinație abolită, deoarece această mișcare pune în tensiune masa mușchilor epitrohleeni, care se inseră pe fragmentul osos fracturat.

În caz de inclavare intraarticulară a fragmentului fracturat, mișcările de flexie-extensie sînt foarte limitate. Articulația cotului este blocată în poziția de ulna valga primitivă. Uneori, în cazurile prezentate imediat după accident, se poate să se perceapă deschiderea internă a articulației, care permite mișcări de lateralitate în ulna valga, dar în nici un caz în sens invers.

În cazul asocierii cu luxație, aceasta realizează de obicei forma de luxație postero-externă. În acest caz, înainte de apariția tumefacției, se constată proeminența anormală posterioară a olecranului, deasupra planului dorsal al brațului și proeminența externă a cupușoarei radiale. Deasupra proeminenței olecranului se poate să se vadă și să se palpeze o depresiune evidentă. Articulația cotului se prezintă într-o poziție de fixitate elastică, în flexie de 130°—140°, cu antebrațul în pronație, datorită tensiunii mușchilor biceps și rotund pronator, poziție în care are tendința să revină după mobilizare. Mișcările active ale articulației, în acest caz, sînt abolite, iar tentativa de a produce mișcări face ca flexia sau extensia pasivă a articulației cotului să devină foarte dureroase. Vîrful olecranului se situează deasupra unei linii orizontale care unește punctul epicondilian cu cel epitrohleean.

Diagnosticul diferențial al luxației postero-externe a articulației cotului se face cu fractura transversală supracondiliană humerală. În fractura transversală supracondiliană humerală cele trei repere osoase — epicondil, epitrohlee și vîrful olecranului — se găsesc pe aceeași linie, transversală. Pe de altă parte, în cazul fracturii există mobilitate anormală, crepitații osoase și mai tîrziu prezența unei echimoze liniare transversale în plica cotului. Extremitatea inferioară a fragmentului humeral superior fracturat, care proemină în plica cotului, prezintă un aspect mai neregulat decît trohleea humerală mai netedă. Reducerea unei luxații este stabilă, pe cînd o fractură supracondiliană, redusă, are tendința să se reproducă.

În toate aceste împrejurări este absolut necesar să se verifice atît starea vaselor, cît și aceea a nervilor extremității respective. Excepțional, nervul cubital poate să prezinte o pareză sau o paralizie primitivă, prin elongație.

10.5.5. STUDIU RADIOLOGIC

Radiografia de față furnizează toate datele de diagnostic : prezența leziunii, sensul și gradul dislocării, posibilitatea prezenței leziunilor asociate sau posibilitatea existenței complicațiilor (luxație, inclavare). Pe clișeu, de față, epitrohleea fracturată apare ca o calotă mică, a cărei bază reprezintă

Scanned with OKEN Scanner

traiectul de fractură (fig. 166). Dislocarea ei poate să fie neînsemnată sau importantă, cel mai frecvent infero-intern, cînd articulația cotului se află în extensie sau mai rar, anterior sau posterior, cînd articulația se plasează în poziția de flexie. În cazul unei inclavări, baza fracturară a fragmentului osos se proiectează pe versantul intern al cavității sigmoide ulnare. Radio-

Fig. 166 — Radiografia articulației cotului de profil. Fractura epicondilului humeral medial. Dislocare medială și inferioară a fragmenrului fracturar.

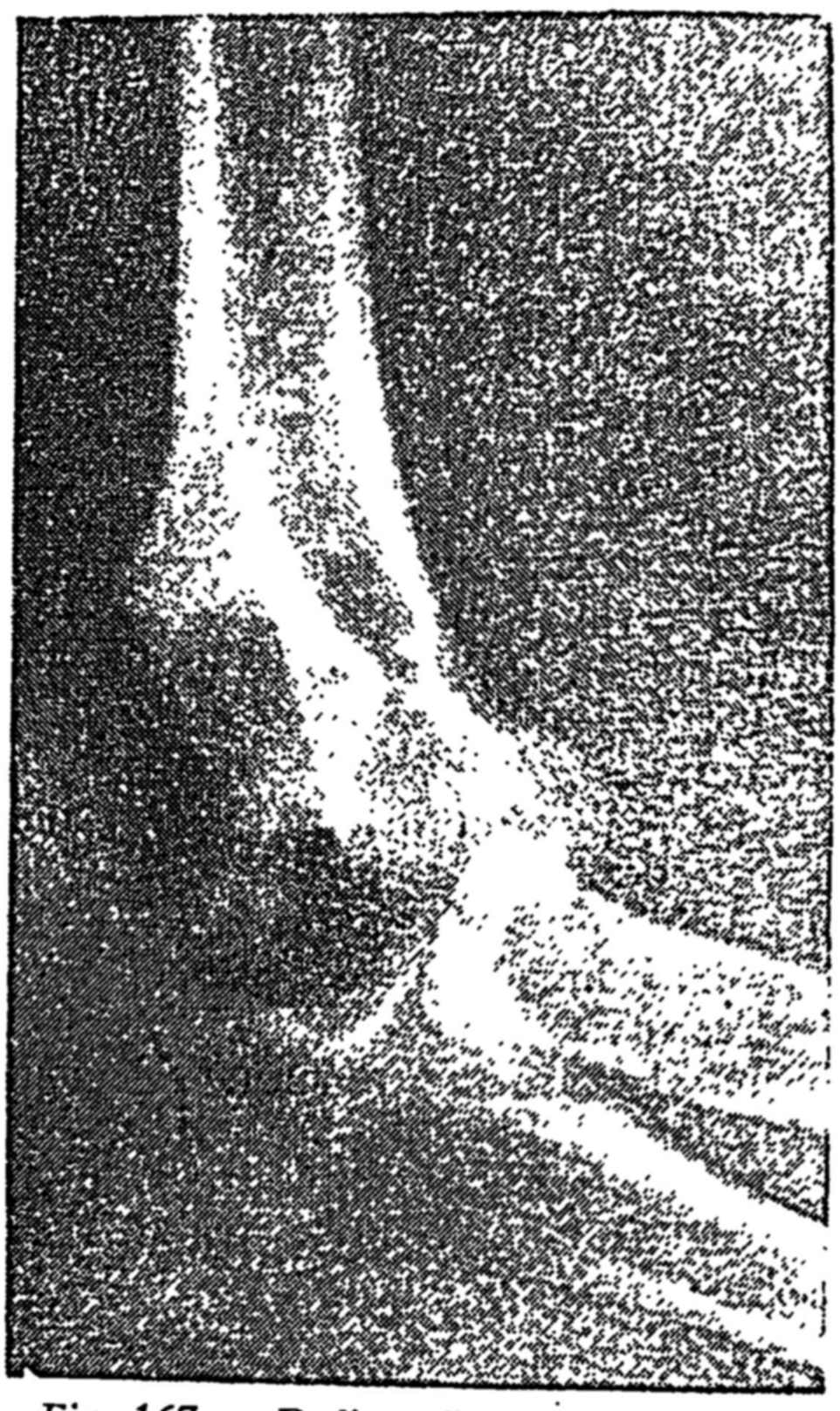

Fig. 167 — Radiografia articulației cotului de profil. Fragment fracturar al epicondilului humeral medial inclavat intraarticular.

grafia de profil are o mare valoare de diagnostic în ceea ce privește dislocarea fragmentului fracturar. Inclavarea este confirmată atunci cînd fragmentul fracturar se proiectează în interliniul articular ulno-humeral, pe clișeul de profil (fig. 167).

10.5.6. TRATAMENT

Benignitatea fracturii epitrohleei humerale nu trebuie să fie supraestimată. Tratamentul fracturilor de epitrohlee humerală trebuie să respecte principiile de tratament ale fracturilor în general. Tratamentul trebuie să

imobilizeze articulaţia cotului pînă la vindecare chiar dacă leziunea reprezintă în fond o entorsă gravă a unei articulaţii a membrului superior însoţită de o fractură neînsemnată.

În cazul unei fisuri sau în cazul unei fracturi cu dislocare neînsemnată se aplică o imobilizare primitivă, care constă dintr-o atelă ghipsată posterioară brahi-antebrahială căptuşită. Atela ghipsată se menţine pînă la dispariţia edemului, în medie 14—21 zile, apoi se confecţionează un aparat ghipsat circular, de obicei pentru alte 21 zile sau mai mult. Deoarece fragmentul osos fracturat, în poziţia de extensie a articulaţiei, are tendinţa să coboare, se recomandă imobilizarea cotului în flexie de 90° sau chiar în unghi ceva mai închis şi a antebraţului în poziţia intermediară. Procedînd în acest mod vindecarea va decurge simplu.

Teoretic în fracturile cu dislocare s-a recomandat reducerea fragmentului osos — RĂDULESCU, FÈVRE (24), (57). Cea mai bună reducere s-ar face sub ecran. Reducerea s-a realizat imprimînd antebraţului mici mişcări de abducţie, în timp ce se exercită presiuni digitale asupra fragmentului osos, mai întîi pentru ca să se corecteze dislocarea în sens antero-posterior, apoi pentru ca să se aplice fragmentul pe paleta humerală.

În ceea ce priveşte imobilizarea ghipsată după reducere, s-ar recomanda compresie elastică sub aparatul ghipsat, prin plasarea unei bucăţi de cauciuc sau de postav pe locul leziunii (FÈVRE (24)).

Noi considerăm că în fracturile recente, cu hematom important, reducerea fragmentului osos dislocat este imposibilă sau se obţine foarte greu. Pe de altă parte, de cele mai multe ori, simpla imobilizare ghipsată face ca fragmentul fracturar să se orienteze spontan la locul său, pe măsură ce hematomul fracturar se resoarbe. Acest mod de a proceda este cu atît mai justificat, cu cît vindecarea epitrohleei în poziţie vicioasă sau pseudartroza ei sînt complicaţii excepţionale care rămîn de obicei fără inconveniente de vreun ordin oarecare.

Cu toate acestea s-au citat în mod excepţional, sinostoze ale fragmentului epitrohleean fracturat la apofiza coronoidă cu tulburări funcţionale serioase.

Unii (20) preconizează sistematic intervenţia chirurgicală pentru osteosinteza epitrohleei fracturate. Această atitudine ni se pare exagerată. Ea este nu numai inutilă, ci mai prezintă şi inconveniente: frecvenţa apariţiei pseudartrozei nu se ameliorează prin operaţie; iritarea cartilajului apofizar de conjugare poate să ducă la hipertrofia inestetică a epitrohleei prin tulburări de osteogeneză; redoarea articulară în urma aderenţelor periarticulare postoperatorii cedează mult mai greu decît după tratament conservator; în plus, mai rămîne şi cicatricea dizgraţioasă, care este bine să fie evitată la fetiţe.

O importanţă deosebită, din punct de vedere al tratamentului precoce, o reprezintă cazurile de inclavare a fragmentului fracturar în interliniul articular. FÈVRE (24), (34) recomandă reducerea fragmentului osos inclavat prin manevre ortopedice blînde şi cauzale. Reducerea se practică în narcoză cu miorelaxare bună. Un asistent menţine braţul. Prima manevră este dislocarea antebraţului în extensie şi abducţie pentru ca să se deschidă interliniul articular. Mîna se plasează în supinaţie şi înclinaţie radială. A doua manevră constă în flectarea progresivă a antebraţului pe braţ, în timp ce i se imprimă

Scanned with OKEN Scanner

Tabelul 45

Repartiția fracturilor epitrohleei humerale, operate, pe ani calendaristici

1964	*1965*	*1966*	*1967*	*1968*	*1969*	*1970*	*1971*	*1972*	*1973*	*1974*	*1975*	*1976*	*1977*	*1978*	*1979*	*1980*	*1981*	*1982*	*1983*	*Total*
—	1	1	1	2	2	1	—	2	1	1	1	4	7	1	3	—	5	4	4	41

Tabelul 46

Repartiția fracturilor epitrohleei humerale, operate

I. pe ani vîrstă

0—30 zile	*30 zile 1 an*	*1*	*2*	*3*	*4*	*5*	*6*	*7*	*8*	*9*	*10*	*11*	*12*	*13*	*14*	*15*	*Total*
—	—	—	—	—	1	2	4	2	2	2	2	5	2	7	8	4	41
—	—	—	—	—	2,44	4,88	9,76	4,88	4,88	4,88	4,88	12,19	4,88	17,07	19,52	9,76	100

II. pe grupe de vîrstă

0—30 zile	*30 zile—1 an*	*1—3*	*4—6*	*7—10*	*11—15*	*Total*
—	—	—	7	8	26	41
—	—	—	17,07	19,52	63,41	100

Scanned with OKEN Scanner

o mișcare de translație internă. Un mic clacment poate să semnaleze enucleerea fragmentului osos din articulație, prin mecanismul „sîmburelui de cireașă". În acest caz mișcările de flexie-extensie articulare devin mai ample, ușoare, FÈVRE nu a întîlnit nici un caz de inclavare intraarticulară de epitrohlee în care reducerea prin manevre externe să nu reușească și nici un caz la care rezultatele îndepărtate să fie rele după reducerea ortopedică. Aceleași fapte le confirmăm și noi. Dacă manevra de reducere eșuează, ea poate să fie repetată.

MASSE folosește injecția de aer în articulație, pentru ca să favorizeze reducerea fragmentului osos, mijloc ajutător logic și ingenios, dar inutil.

RĂDULESCU (57) recomandă favorizarea expulziei fragmentului fracturar din articulație prin manevra plasării antebrațului în abducție forțată, supinație și extensie.

Clinic după o reducere reușită a unui fragment fracturar inclavat, acesta poate să fie simțit sub tegument, iar mișcările de flexie-extensie ale articulației cotului devin posibile și se fac cu o deosebită ușurință. Radiografia de control aduce certitudinea reducerii.

Imobilizarea ghipsată a articulației cotului durează 6—8 săptămîni.

În cazuri excepționale de reducere nereușită a unui fragment fracturar inclavat, prin manevre ortopedice externe, trebuie să se intervină operator. Intervenția chirurgicală devine urgentă, pentru ca să se îndepărteze pericolul degradării cartilajelor diartrodiale ale suprafețelor articulare. Se recurge la incizia postero-internă călare pe leziune. Nervul cubital este descoperit și izolat de la început. Se reduce fragmentul osos inclavat, iar osteosinteza poate să se realizeze fie prin transfixiere cu broșă (traversarea micului cartilaj de conjugare rămîne fără importanță din punct de vedere funcțional-articular) ; fie prin sutura conexiunilor fibroase ale epitrohleei la paleta humerală cu fire de catgut cromat. În cazul în care fragmentul fracturar se extirpă, este bine ca inserțiile mușchilor epitrohleeni să fie fixate la țesuturile din jur. Cu ocazia reducerii sîngerînde și a osteosintezei este logic să se practice sistematic și transpoziția nervului cubital înaintea epitrohleei.

În cazul unei luxații postero-externă este necesar ca reducerea să se practice în narcoză, deși unii chirurgi recomandă anestezia locală, iar alții obișnuiesc să reducă fără anestezie.

Dintre fracturile analizate, 41 leziuni (3,47%) au fost operate (32) (tabelul 45).

Grupa de vîrstă cea mai reprezentativă a fost 11—15 ani (tabelul 46). A fost vorba de 30 băieți (73,17%) și 11 fete. Majoritatea leziunilor s-au localizat de partea stîngă — 24 (58,54%). Ca mijloace de osteosinteză s-a recurs, în majoritatea cazurilor, la broșa unică sau la broșele încrucișate (tabelul 47). Semnalăm prezența unei fracturi deschise.

10.5.7. EVOLUȚIE. COMPLICAȚII. SECHELE

După suprimarea unei imobilizări ghipsate pentru o fractură de epitrohlee sau o luxație a articulației cotului, se recomandă ca reluarea mișcărilor să se facă numai activ și progresiv. Amplitudinea mișcărilor articulației cotului revine treptat. Mișcarea de extensie se recuperează ultima. Masajul local este interzis.

Scanned with OKEN Scanner

Tabelul 47

Tipul tratamentului operator în fracturile epitrohleei humerale

Forma anatomopatologică	*Nr.*	*Modalităţi operatorii*	*Nr.*	*Observaţii*
Dislocare	18	Sutură catgut cromat	2	Deschisă : 1
		Broşă unică	10	
		Broşe încrucişate	4	
		Cui	2	
Inclavare intraarticulară	20	Extirpare	6	
		Sutură nylon	1	
		Broşă unică	9	Fisură supracondiliană asociată : 1
				Transpoziţie nerv cubital : 1
		Broşe încrucişate	3	
		Cui	1	
Luxaţie postoperatorie recidivă	1	Reducere luxaţie	1	Reintervenţie : 1
Pseudartroză	1	Extirpare	1	
Consolidare vicioasă	1	Extirpare	1	Pareză nerv cubital : 1
TOTAL	41		41	

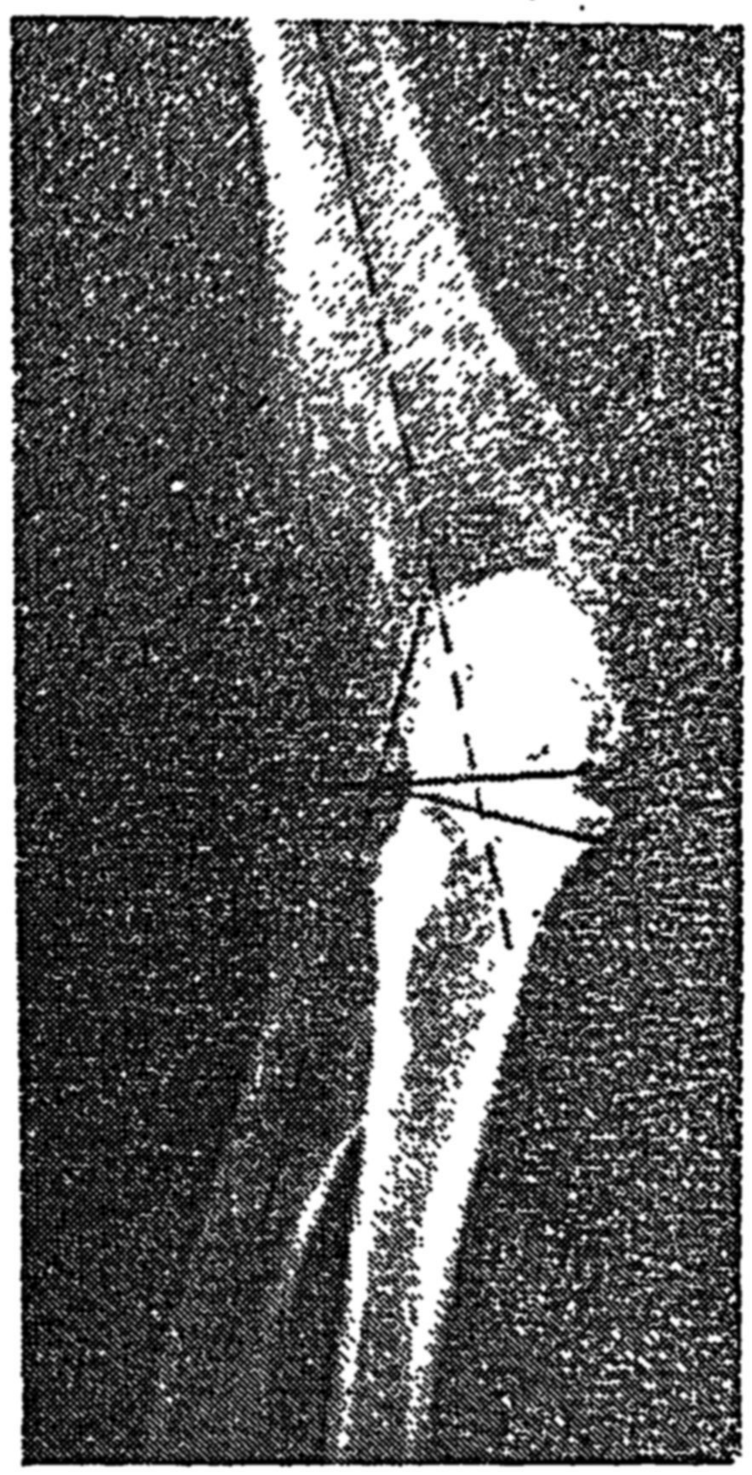

Fig. 168 — Radiografia articulaţiei cotului de faţă. Fractura epicondilului humeral medial vindecat în poziţie vicioasă. Ulna valga secundară. A necesitat transpoziţie operatorie anterioară a nervului cubital.

Scanned with OKEN Scanner

Fractura epitrohleei humerale în lipsa unei imobilizări suficiente poate să evolueze spre pseudartroză. De altfel, această complicaţie nu prezintă nici un inconvenient de ordin funcţional asupra articulaţiei cotului.

În cazul unei vindecări în poziţie vicioasă, pot să apară semne de nevrită de cubital, fie prin compresiunea nervului în urma alunecării sale în şanţul epitrohleo-olecranian, fie prin luxaţie repetată anterioară a nervului în timpul mişcării de extensie a articulaţiei, fie prin elongaţie în urma constituirii unei ulna valga secundară care necesită extirparea micului fragment osos vindecat în poziţie vicioasă, tot fără nici un inconvenient de ordin funcţional (fig. 168). În cazurile analizate am întîlnit asemenea complicaţii reziduale.

În cazul unei paralizii secundare a nervului cubital, intervenţia devine urgentă ; se urmăreşte transpoziţia nervului înaintea epitrohleei. Am efectuat această operaţie în 4 cazuri.

În cazul unei interpoziţii în articulaţie a epitrohleei fracturate, care se prezintă tîrziu, se intervine operator. Intervenţia operatorie urmăreşte extirparea epitrohleei sau avivarea suprafeţelor fracturare şi fixarea epitrohleei cu broşe sau cu un şurub.

10.6. LEZIUNI FRACTURARE RARE

10.6.1. DECOLAREA EPIFIZEI HUMERALE INFERIOARE

10.6.1.1. Noţiuni generale

Decolarea epifizei humerale inferioare corespunde fracturilor diacondiliene descrise de KOCHER la adulţi. Această leziune se întîlneşte rar (20), (57), (60), (66) şi se observă la copiii sub vîrsta de 6—8 ani. La cazurile urmărite, am întîlnit această leziune, fără dislocare, de 64 ori, ceea ce a reprezentat 1,42% din toate fracturile articulaţiei cotului (tabelul 48). Cazurile observate au afectat subiecţi între 3 şi 8 ani, cu maximum de frecvenţă între 5 şi 7 ani.

Tabelul 48

Decolările traumatice ale epifizei humerale, inferioare

Tipul leziunii	*Nr.*	%
Decolare pură, fără dislocare	46	71,88
Decolare cu dislocare uşoară postero-externă	5	7,81
Decolare cu dislocare uşoară antero-internă	13	20,31
TOTAL	64	100

Scanned with OKEN Scanner

10.6.1.2. Etiopatogenie

Leziunea se produce de obicei prin traumatisme indirecte, în urma căderilor pe podul palmei cu coatele în poziţia de flexie în unghi drept. În cazul traumatismelor directe, semnalate mai rar, căderea se produce pe articulaţia cotului flectat. Au fost citate şi decolări epifizare obstetricale, produse prin manevrele de extracţie în cazul prezentărilor podalice.

10.6.1.3. Anatomie patologică

În cele mai multe cazuri este vorba de decolări epifizare pure. La noul născut, leziunea constă în dezlipirea unei epifize care este cartilaginoasă, deoarece nucleul secundar epifizar de osificare începe să devină vizibil abia în jurul vîrstei de 3 ani. Decolările epifizare observate după această vîrstă reprezintă dislocări ale masivului osteocartilaginos al condilului humeral extern. Uneori, poate să fie observată decolarea epifizară asociată cu fractura parţială a unei porţiuni de substanţă osoasă metafizară. Această leziune se observă de obicei după apariţia punctului secundar de osificare al trohleei (9 ani) şi pînă la data sinostozării cartilajului comun al epifizei inferioare (15 ani). Dar aceste fracturi au fost înglobate de noi în cadrul leziunilor condilului humeral intern.

De obicei, epifiza decolată nu prezintă dislocare. În cazurile rare, cu dislocări, epifiza se dislocă anterior. În cazuri excepţionale blocul epifizar poate să se disloce posterointern, iar dacă se pierde complet contactul cu metafiza, epifiza poate să ascensioneze postero-superior, împreună cu oasele antebraţului, iar capătul metafizar se dislocă mult anterior. În aceste cazuri, cu dislocări exagerate, dezordinile părţilor moi sînt importante, iar periostul se decolează pe o întindere mare.

10.6.1.4. Studiu clinic

La noul născut, după o naştere laborioasă, se poate să se observe tumefierea unei articulaţii a cotului, însoţită de impotenţa funcţională a membrului respectiv. Deşi repercle articulaţiei cotului par să fie normale, la tentativele de mobilizare, se poate să se perceapă o crepitaţie, de tonalitate joasă, abia perceptibilă. La copilul mic (1—4 ani), aspectul clinic al articulaţiei cotului evocă semnele fracturii transversale supracondiliene humerale fără dislocare. Aceeaşi crepitaţie grăsoasă, inconstantă, se poate să se perceapă la tentativele de mobilizare ale articulaţiei cotului. La copilul mare (5—6 ani), articulaţia traumatizată evocă de asemenea semnele unei fracturi transversale supracondiliene humerale, cu sau fără dislocare. Pentru precizarea diagnosticului devine necesară efectuarea unei radiografii.

10.6.1.5. Studiu radiologic

În cazul decolării obstetricale, fără dislocare, bineînţeles, radiografia rămîne negativă, deoarece epifiza inferioară este cartilaginoasă. La copilul sub 3 ani, în cazurile de decolare humerală inferioară cu dislocare, pe radio-

Scanned with OKEN Scanner

grafia de față, executată comparativ, se poate să se aprecieze o micșorare a spațiului transparent dintre extremitățile superioare ale oaselor antebrațului și extremitatea inferioară a humerusului. Pe radiografia de profil, se poate să se constate pierderea raporturilor normale dintre metafiza humerală și capetele oaselor antebrațului, solidare epifizei dislocate posterior.

La copilul peste 3 ani, dată fiind prezența osificării nucleului secundar al condilului humeral extern, semnele radiologice sînt mult mai concludente. Pe radiografia de profil acest nucleu apare dislocat posterior, împreună cu oasele antebrațului, față de metafiza humerală orientată anterior.

La copiii mari, radiografia de față devine foarte concludentă prin prezența asocierii fracturii de substanța osoasă metafizară. În cazurile cu dislocare, pe radiografia de față capătul metafizar apare dislocat extern, iar pe radiografia de profil dislocat anterior.

10.4.1.6. Tratament

În prezența unei decolări epifizare pure, fără dislocare, trebuie să se recurgă la imobilizarea articulației cotului în poziția flexiei de 90°, fie pe o gutieră ghipsată posterioară, fie pe o simplă eșarfă.

În cazurile cu dislocare evidentă, este bine să se practice reducerea cît mai perfectă a dislocațiilor și cît mai precoce, pentru ca să se preîntîmpine apariția tardivă a tulburărilor de osteogeneză ; deviații laterale, de obicei *în varus* sau scurtări, tulburări care de altfel, pot să apară independent de ținuta terapeutică (un caz observat).

Reducerea se practică în poziția de flexie sau extensie a articulației, după cum metafiza este dislocată anterior sau posterior. Imobilizarea ghipsată pentru 14—21 zile, se aplică în poziția care a permis reducerea. În cazurile rare de ireductibilitate, de reducere imperfectă sau în cazurile la care sub aparat ghipsat se observă tendința la reproducerea dislocărilor, devine necesară intervenția chirurgicală operatorie, pentru osteosinteză temporară, pentru 10—14 zile, cu broșă, cu rezultate imprevizibile.

Cartilajul de conjugare epifizar, al condilului humeral extern, ca și cartilajele de conjugare accesorii, apofizare, după decolări epifizare sau apofizare sau după fracturi ale paletei humerale, reacționează, fie prin accelerarea proliferării osoase, fie prin sterilizare și stagnare a funcției de osteogeneză și duc la deviații secundare, în *ulna valga* sau *vara* sau la hipertrofia unei apofize. Deviațiile axiale pot să se dezvolte chiar după o reducere perfectă a unei decolări epifizare, pot să progreseze pe toată perioada creșterii și nu au tendință să se compenseze spontan. Aceste deviații pot să aibe răsunet și la distanță, asupra dezvoltării armonioase a oaselor antebrațului. Osteotomiile de corectare nu pot să se execute decît după sinostozarea spontană a cartilajului de conjugare lezat.

Scanned with OKEN Scanner

10.6.2. FRACTURA TRANSVERSALĂ DIACONDILIANĂ HUMERALĂ (20)

Unele traiecte fracturare transversale ale paletei humerale pot să se situeze și la copii, dedesubtul locului de elecție al fracturilor transversale supracondiliene humerale. De obicei, leziunile corespund ca nivel, cartilagiului de conjugare epifizar și furnizează decolările epifizare humerale inferioare. Dar, în unele cazuri, pot să fie observate la același nivel și fracturi, de obicei fisuri transversale ale paletei humerale, fie complete, fie numai laterale, interne sau externe, leziuni descrise de KOCHER.

Am observat prezența acestor traiecte fracturare pure, fără decolare epifizară humerală inferioară, în 178 cazuri, care au reprezentat 3,94% din fracturile articulației cotului. Leziunile observate au început de la vîrsta de 4 ani pînă la 14 ani. În toate cele 178 cazuri observate a fost vorba de fisuri, fără dislocare a fragmentelor (tabelul 51) de aceea aceste leziuni au

Tabelul 49

Tipurile anatomopatologice ale fracturilor diacondiliene humerale

Tipul leziunii	*Nr.*	%
Fisură completă	89	50,0
Fisură internă	21	11,80
Fisură externă	28	15,73
Fisură completă cu tasare trabeculară	22	12,36
Fractură cu dislocare metafizară anterioară minimă	18	10,11
TOTAL	178	100

fost discutate de noi și în cadrul leziunilor minime traumatice ale articulației cotului. În cazurile rare, cu dislocare, dislocările se produc în aceleași sensuri ca în decolarea epifizară humerală inferioară : capătul diafizar se dislocă anterior.

Conduita terapeutică în fața acestor leziuni este aceeași ca în decolările epifizare inferioare. Diagnosticul se face mult mai ușor în prezența leziunilor osoase vizibile radiologic.

10.6.3. FRACTURA TRANSCONDILIANĂ HUMERALĂ (20)

Sub această denumire am înglobat toate traiectele fracturare transversale ale paletei humerale situate la un nivel inferior traiectelor fracturare diacondiliene ale lui KOCHER.

Scanned with OKEN Scanner

Am întîlnit aceste leziuni de 24 ori, ceea ce a reprezentat 0,53% din fracturile articulației cotului (tabelul 50).

Tabelul 50

Tipul fracturilor transcondiliene humerale

Felul leziunii		*Nr.*	*%*
Fisuri	Transversale complete	18	75,0
	Externe	2	8,33
	Interne	—	—
Fracturi cu dislocare anterioară a fragmentului fracturar	Ușoară	2	8,33
	Completă	2	8,33
TOTAL		24	100

Cazurile observate au aparținut vîrstei 4—13 ani.

Modul de producere al acestor fracturi a fost de obicei prin traumatisme directe, în urma căderilor pe articulația cotului flectat în unghi foarte închis.

Leziunile au interesat fie numai condilul humeral extern, fie numai trohleea humerală, fie ambele elemente.

În cele 24 cazuri văzute, leziunile s-au limitat în majoritatea cazurilor la unele fisuri, traiecte fine, de obicei incomplete, leziuni minime osteo-articulare, discutate și cu altă ocazie.

10.6.4. FRACTURA CONDILULUI HUMERAL INTERN

Aceste leziuni se întîlnesc foarte rar la copii. Am observat numai 23 cazuri, care au reprezentat 0,51% din toate fracturile articulației cotului.

Fractura condilului humeral intern constă în dislocarea intraarticulară a unui bloc osos sau osteocartilaginos intern al paletei humerale, printr-un traiect fracturar care începe de la nivelul epitrohleei humerale și se continuă pînă în șanțul anatomic al trohleei. De obicei masivul osos fracturat, se dislocă antero-extern, dislocare care poate să fie însoțită de o subluxație sau de o luxație a articulației cotului.

Clinic, această leziune prezintă toate semnele fracturii condilului humeral extern, cu singura deosebire că simptomele locale se situează de partea internă a articulației.

Radiografia devine indispensabilă pentru precizarea diagnosticului.

Din punct de vedere al tratamentului, în eventualitatea foarte rară a fisurilor simple, se recurge la simpla imobilizare ghipsată. În cazurile cu dislocări minime laterale, se poate să se încerce reducerea prin compresiune directă

Scanned with OKEN Scanner

lateral internă asupra fragmentului fracturar. În prezența dislocărilor importante, aceste fracturi sînt foarte dificil de redus prin manevre externe. Dar și intervenția chirurgicală operatorie, pentru reducere și osteosinteză, se soldează cu rezultate mediocre.

Cele 23 cazuri observate au reprezentat 0,51% din fracturile paletei humerale.

În 15 cazuri cu dislocări moderate ale fragmentului fracturar s-a aplicat tratament conservator. Celelalte 8 cazuri au necesitat intervenția operatorie pentru osteosinteză.

Cele 8 cazuri operate au fost semnalate în anii : 1968, 1970 — cîte 1 caz, 1975 — 2 cazuri, 1976, 1977 — cîte 1 caz și 1983 — 2 cazuri. Sexul masculin a reprezentat majoritatea (7 cazuri), partea stîngă a fost afectată mai des (5 cazuri). Cazurile au aparținut vîrstelor 1, 5, 6, 7 ani cîte 1 caz, 2 și 12 ani cîte 2 cazuri. O singură dată s-a recurs la reducerea sîngerîndă ; în rest s-au folosit broșa unică în 4 cazuri și broșele încrucișate în 3 cazuri. S-a observat asocierea cu fractura gîtului radial o dată și s-a recurs la transpoziția anterioară a nervului cubital o dată.

10.6.5. FRACTURA EPICONDILULUI HUMERAL RADIAL

Leziunile fracturare ale epicondilului humeral radial se întîlnesc în mod excepțional la copii și sînt foarte benigne. Semnalăm prezența acestei leziuni izolate în 47 cazuri, care au reprezentat 1,04% din leziunile fracturare ale articulației cotului.

Masa cartilaginoasă apofizară a epicondilului humeral radial devine vizibilă radiologic pe la 12 ani, iar micul cartilaj de conjugare al acestui fragment osos sinostozează în jurul vîrstei de 15 ani. În strînsă legătură cu apariția osificării și sinostozării epicondilului humeral radial la paleta humerală, leziunile fracturare se observă în special între 12 și 15 ani. Ele pot să fie foarte benigne, simple decolări apofizare pure, fără dislocare sau cu dislocări neînsemnate (fig. 169) sau traiecte fisurare fine situate ceva mai înăuntrul cartilagiului apofizar de conjugare. În alte cazuri, dislocarea laterală a epicondilului fracturat poate să fie mai importantă și însoțită de luxația articulației cotului. În unele cazuri, leziuni neînsemnate ale epicondilului humeral extern pot să însoțească alte leziuni mai importante ale articulației cotului.

Clinic, deoarece aceste fracturi sînt situate deasupra articulației cotului, ele nu stînjenesc deloc sau foarte puțin mișcările articulare. Semnele de fractură se localizează pe versantul extern al articulației, în porțiunea superioară și sînt direct proporționale cu importanța leziunii. În cazurile de decolări apofizare pure, fără dislocare, semnele clinice se reduc la o ușoară tumefacție locală și un punct dureros fix, fără jenă funcțională a articulației.

Examenul radiologic evidențiază de obicei dislocări neînsemnate, laterale, ale fragmentului osos decolat sau fisurat. La cazurile observate am întîlnit de 16 ori fisura simplă, de 22 ori fractura cu dislocări laterale neînsemnate și de 9 ori cu dislocări importante și însoțite de luxația cotului.

Scanned with OKEN Scanner

Fig. 169 — Radiografia articulației cotului de față. Decolare apofizară a epicondilului humeral radial.

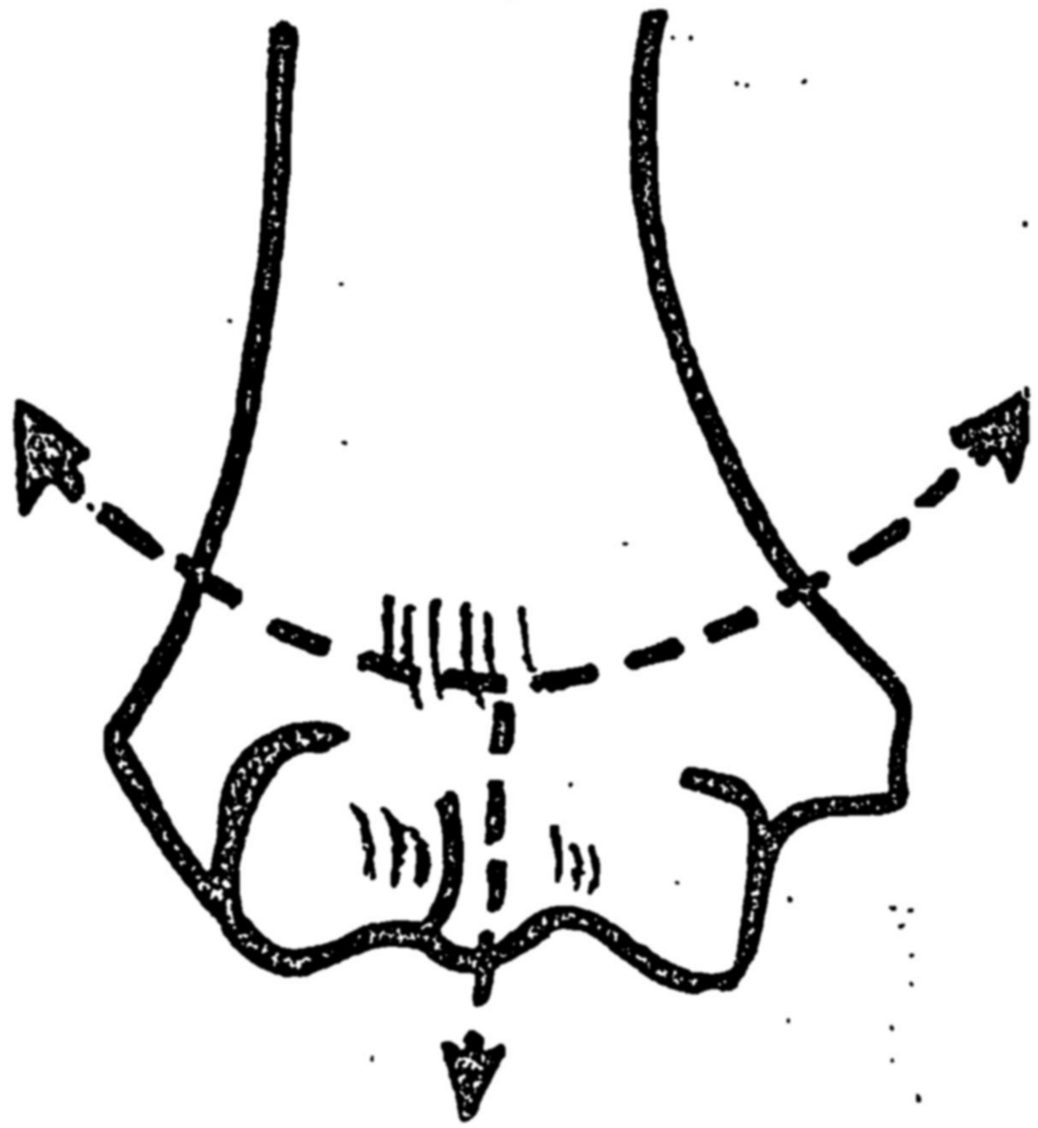

Fig. 170 — Traiectul în fractura supra și intercondiliană a paletei humerale. Fractură de tip adult. (Schiță inedită)



Fig. 171 — Radiografia articulației cotului de față. Fractură atipică transversală și intercondiliană humerală.

Scanned with OKEN Scanner

Din punct de vedere al tratamentului, o imobilizare puțin pretențioasă a articulației cotului pe o atelă ghipsată posterioară, pentru 14—21 zile, devine suficientă.

10.7. LEZIUNI FRACTURARE EXCEPȚIONALE

10.7.1. FRACTURA COMINUTIVĂ A PALETEI HUMERALE (fractura supra- și intercondiliană)

Fracturile supra- și intercondiliene sînt leziunile cele mai complicate și mai greu de tratat de la nivelul articulației cotului. Aceste leziuni se întîlnesc extrem de rar la copii și sînt provocate de obicei prin traumatisme violente, caracteristice accidentelor de circulație. Am întîlnit aceste leziuni numai de 12 ori, ceea ce a reprezentat 0,26% din toate fracturile articulației cotului.

10.7.1.1. **Etiopatogenie**

Ca mecanism, aceste fracturi se produc în urma traumatismelor foarte puternice, cel mai frecvent, prin contuzii directe asupra articulației cotului, mai rar prin mecanisme indirecte. La copii, leziunea se produce de obicei prin accidente de circulație și în cele mai multe cazuri se asociază și cu alte leziuni, loco-regionale sau la distanță.

În aceste leziuni, fie se fracturează diafiza primitiv, supracondilian și apoi contuzionează secundar și fracturează paleta humerală într-unul sau mai multe fragmente, fie se fracturează primitiv paleta, prin acțiunea directă a olecranului și fractura supracondiliană se produce secundar.

10.7.1.2. **Anatomie patologică**

Traiectele fracturare complexe, din fracturile supra- și intercondiliene, pot să se prezinte mai frecvent în T sau în Y sau pot să ia aspecte atipice (fig. 170, și 171), cominutive. De obicei, fragmentele paletei fracturate se dislocă lateral. Diafiza poate să se disloce fie anterior, fie posterior. Uneori, focarul de fractură poate să fie deschis.

La cele 12 cazuri văzute a fost vorba de 7 ori de traiecte oblice, de 2 ori traiecte în Y (din care o fractură deschisă) și de 3 ori de traiecte cominutive.

10.7.1.3. **Studiu clinic**

În aceste leziuni semnele locale de fractură sînt foarte evidente. Articulația cotului și porțiunea inferioară a brațului se prezintă foarte tumefiate, cu echimoze multiple, difuze, întinse. Deformația este foarte accentuată, deoarece există o dislocare importantă și anarhică a fragmentelor fracturare.

Mobilitatea anormală a cotului este evidentă, fie spontan, fie provocată, cu crepitații osoase multiple. În aceste fracturi, pot să existe asociate și tulburări acute de ischemie arterială periferică.

Scanned with OKEN Scanner

10.7.1.4. Tratament

În cazurile mai rare în care dislocarea fragmentelor nu este importantă se poate să se încerce tratamentul conservator. RĂDULESCU execută o tracțiune pe broșă transolecraniană, pe masa ortopedică și imobilizează articulația în aparat ghipsat toraco-brahial, cu broșă înglobată, pentru 4—6 săptămîni. BÖHLER (20) execută extensia transscheletică la pat, pentru cîteva zile, apoi reduce și ghipsează în aparat toraco-brahial, ca în fracturile supracondiliene. Alții, preferă extensia continuă la pat, fie cu cotul, fie cu mîna la zenit.

În cele mai multe cazuri, devine necesară osteosinteza. Se folosesc căile de acces, ca pentru fractura supracondiliană : fie calea posterioară transolecraniană cu incizie în potcoavă răsturnată (ALGLAVE), fie calea posterioară longitudinală, cu disocierea tendonului triceps (VAN GOEDER), fie calea anterioară în baionetă (SORERLL). Ca material de osteosinteză pot să fie folosite : broșe, șuruburi, cerclaje de sîrmă, catgut cromat, grefoane.

Tratamentul chirurgical se soldează de obicei cu anchiloza articulatiei cotului, care trebuie să se producă în poziția cea mai fiziologică sau să se soldeze cu redori foarte strînse. S-au operat 7 cazuri din cele 12 cazuri văzute (3 traiecte cominutive, 2 traiecte oblice și 2 traiecte în Y). Toate s-au vindecat cu sechele importante. Într-un caz a fost vorba de o fractură neglijată, deschisă și supurată.

10.8. LEZIUNI OSTEOARTICULARE MINIME ALE PALETEI HUMERALE

Mai pot să fie observate, la copii, și leziuni fracturare osoase minime (20), (24) ale paletei humerale (FÈVRE). Diagnosticarea lor clinică și radiologică și cunoașterea necesității tratamentului, presupun o oarecare experiență. Unii autori consideră aceste leziuni minime osoase, simple entorse sau contuzii ale articulației cotului (ECONOMU).

Aceste fracturi osoase neînsemnate sînt foarte frecvente la copii. Ele pot să se observe la orice vîrstă, dar de obicei sînt întîlnite la copiii mici, 2—4—6 ani. În statistica noastră aceste 1 680 leziuni au reprezentat 37,17% din toate fracturile articulației cotului.

10.8.1. ANATOMIE PATOLOGICĂ

Se obișnuiește să se înglobeze, în categoria fracturilor transversale ale paletei humerale, toate traiectele fracturare, chiar dacă ele nu se produc la locul de elecție, traiecte situate mai sus sau mai jos — supracondilian, transcondilian, diacondilian sau unele traiecte, oblice, atipice. În aceste cazuri la denumirea de fractură supracondiliană se mai adaugă și aceea a varietății de traiect (tabelul 51).

Scanned with OKEN Scanner

Tabelul 51

Tabel sinoptic asupra leziunilor fracturare minime ale paletei humerale
(reluare)

Denumirea leziunii	*Nr.*	*% din totalul fracturilor articulației cotului*
Fisuri supracondiliene	699	15,46
Fisuri condil humeral extern	46	1,02
Fisuri epitrohlee	622	13,76
Decolări epifizare	64	1,42
Fisuri diacondiliene	178	3,94
Fisuri transcondiliene	24	0,53
Fisuri epicondil humeral extern	47	1,04
TOTAL	1 680	37,17

10.8.2. STUDIU CLINIC

De cele mai multe ori, părinții observă că, după o căzătură, copilul se plînge de un braț și refuză să îl mai utilizeze. La consultație, articulația cotului pare ușor tumefiată iar la palpare, deasupra plicii cotului se constată prezența unui punct dureros localizat metafizar. Nu există nici o deformație osoasă sau echimoză, iar impotența funcțională este relativă. Dar, uneori se poate să se deceleze prezența unei hemartroze posttraumatice deasupra cupușoarei radiale.

Alteori, copilul se prezintă tîrziu, după 1—2 săptămîni, pentru o redoare a articulației cotului cu limitarea mișcărilor de flexie-extensie. În fața acestui tablou clinic vom fi aproape siguri că articulația a suferit un traumatism, cu leziuni osoase minime. În aceste cazuri o anamneză insistentă reușește să deceleze momentul traumatismului. Confirmarea diagnosticului prezumptiv clinic se face prin radiografie.

10.8.3. STUDIU RADIOLOGIC

Semnele radiologice ale acestor leziuni sînt foarte discrete, de aceea și radiografiile trebuie să fie de calitate, executate de preferință comparativ, iar citirea lor presupune o oarecare experiență.

Pe o radiografie de față, studiată cu atenție, se poate să se observe tasări ale structurii trabeculației osoase, situate la orice nivel, dar de obicei localizate metafizar, fie transversale, de la un capăt la altul, fie numai de o parte. La acest nivel, corticala poate să bombeze ușor sau poate să fie întreruptă, lateral.

Scanned with OKEN Scanner

Uneori, pe clișeul de profil pot să se observe unele inflexiuni ale axului osos normal, de obicei anterioare, cu sinusul orientat posterior, care sugerează aspectul de fractură cu inflexiune în lemn verde.

Alteori, pe clișeul de față, poate să se observe lateral, bilateral, două traiecte transparente fine, transversale, care întrerup corticala osoasă. Aceste leziuni le etichetăm fisuri supracondiliene.

În cazurile în care copiii se prezintă tîrziu, pentru o redoare a articulației, radiografia poate să arate un chenar de osificare subperiostală, unele puncte de osificare marginală sau o lipsă de continuitate a conturului osos prin smulgerea inserției osoase a unui ligament.

În sfîrșit, în unele cazuri, radiografia nu decelează nici o leziune osoasă. În aceste cazuri, rare, deși leziunea poate să fie cartilaginoasă, sîntem nevoiți să o etichetăm contuzie sau entorsă a articulației cotului. Dat fiind raritatea acestor leziuni la copii, este bine să se aplice același tratament ca pentru o leziune osoasă și să se repete radiografia după 14 zile.

10.8.4. TRATAMENT

În prezența unei hemartroze, doctrinar, ar fi indicat să se practice puncția evacuatoare.

În cazul contuziilor simple se recomandă imobilizarea articulației pentru 7—14 zile în funcție de vîrstă și repetarea radiografiei.

Leziunile fine, vizibile radiologic, se imobilizează pentru 14—21 zile în gutiere ghipsate, cu articulația cotului în flexie de 90°. După suprimarea imobilizării, controlul radiografic nu mai devine necesar.

Recuperarea funcțională a articulației se face numai activ.

10.9. LEZIUNILE EXTREMITĂȚILOR PROXIMALE ALE OASELOR ANTEBRAȚULUI

10.9.1. FRACTURA EXTREMITĂȚII SUPERIOARE A RADIUSULUI (Fracturile capului și gîtului radial)

10.9.1.1. Noțiuni generale

Fracturile extremității superioare a radiusului sînt leziuni întîlnite relativ frecvent la nivelul articulației cotului (6), (12), (14), (16), (20), (23), (24), (25), (34), (51), (52), (57), (77), (78), (79).

RĂDULESCU (57) le consideră excepționale la copii. OMBRÉDANNE (52) apreciază fracturile gîtului radial la 10% din totalul fracturilor de cot.

În statistica noastră, aceste fracturi, 343 cazuri, au reprezentat 7,59% din totalul fracturilor articulației cotului și s-au situat din punct de vedere al frecvenței, pe locul al III-lea între leziunile importante ale articulației cotului.

Scanned with OKEN Scanner

În patologia adultului fracturile capului și ale gîtului radial se studiază separat (57)

La copii, faptul că leziunile capului radial sînt excepționale și că majoritatea fracturilor interesează gîtul chirurgical al radiusului, leziunile fracturare ale extremității superioare radiale se pretează la un studiu global (24).

10.9.1.2. Etiopatogenie

După vîrstă, aceste leziuni se observă între 9 și 11 ani — BROCA (6) ; 9—12 ani — OMBRÉDANNE (52) ; 7—14 ani — FÈVRE (24) ; date care în general corespund vîrstei osificării cartilajului de conjugare epifizar superior.

Am întîlnit fracturile gîtului radiusului la copii între 3 și 15 ani, cu maximum de frecvență între 7 și 15 ani (82,80%). (tabelul 52).

Tabelul 52

Frecvența fracturilor gîtului radial

I. pe ani vîrstă

0—30 zile	*30 z. 1 an*	*1*	*2*	*3*	*4*	*5*	*6*	*7*	*8*	*9*	*10*	*11*	*12*	*13*	*14*	*15*	*Total*
—	—	—	—	3	5	5	22	25	32	50	34	37	59	32	27	12	343
—	—	—	—	0,87	1,46	1,46	6,41	7,29	9,33	14,58	9,91	10,79	17,20	9,33	7,87	3,50	100

II. pe grupe de vîrstă

0—30 zile	*30 zile 1 an*	*1—3*	*4—6*	*7—10*	*11—15*	*Total*
—	—	3	32	141	167	343
—	—	0,87	9,33	41,11	48,69	100

Sexul masculin a fost afectat mai frecvent — 203 cazuri ; leziunile au fost localizate mai des de partea stîngă — 187 cazuri.

La adulți, au fost descrise mecanisme complexe de producere ale acestor fracturi (57).

La copii, fracturile extremității superioare a radiusului se produc prin traumatisme indirecte, în urma căderilor pe mînă, fie înainte, cu cotul flectat în unghi drept și antebrațul în pronație sau semipronație, fie lateral, cu membrul superior în abducție și articulația cotului în extensie și valgus, fie posterior, pe antebrațul în supinație forțată și ușoară abducție. În toate aceste eventualități, forța traumatică proiectează cupușoara radială asupra epifizei humerale (24).

Scanned with OKEN Scanner

Traumatismul direct asupra capului radial este semnalat excepţional.

La adulţi, s-au mai semnalat cazuri de fracturi ale gîtului radiusului prin contracţie musculară bruscă a bicepsului (79).

10.9.1.3. Anatomie patologică

Nucleul secundar de osificare epifizară al cupuşoarei radiale apare între 5 şi 7 ani (2), (13).

Cartilajul de conjugare radial superior se osifică în jurul vîrstei de 14 ani, cînd capul radial sinostozează cu diafiza.

Fracturile extremităţii superioare radiale sînt leziuni intraarticulare. Ele pot să intereseze epifiza, respectiv cupuşoara radială, gîtul anatomic, corespunzător cartilajului de conjugare — 35 cazuri (10,20%) sau gîtul chirurgical. Astel, pot să se observe fracturi parcelare sau cominutive ale cupuşoarei radiale, întîlnite mai frecvent la adulţi, fracturi incomplete sau simple fisuri verticale ale capului radial.

Gîtul anatomic corespunde cartilajului de conjugare. Pînă la vîrsta sinostozării epifizei superioare la diafiză (14—15 ani), leziunile întîlnite la acest nivel reprezintă decolări epifizare, fie pure, fie asociate cu fracturi de gît chirurgical. După dispariţia cartilajului de conjugare pot să se întîlnească şi fracturi pure ale gîtului anatomic, care uneori reuşesc să decapiteze cupuşoara radială. Dar aceste leziuni se întîlnesc rar. În cazuri excepţionale, cupuşoara radială detaşată poate să fie proiectată intraarticular.

Dar cele mai frecvente fracturi sînt cele care se localizează la nivelul gîtului chirurgical radial, 308 (88,80%) între cartilajul de conjugare şi tuberozitatea radială (fig. 172). Leziunile situate la acest nivel pot să fie simple fisuri sau fracturi complete transversale. Fracturile complete pot să fie angrenate sau pot să prezinte dislocări, fie incomplete, de obicei cu unghiulaţie externă a fragmentului superior, fie complexe, cu dislocări mari şi cu scurtare (tabelul 53).

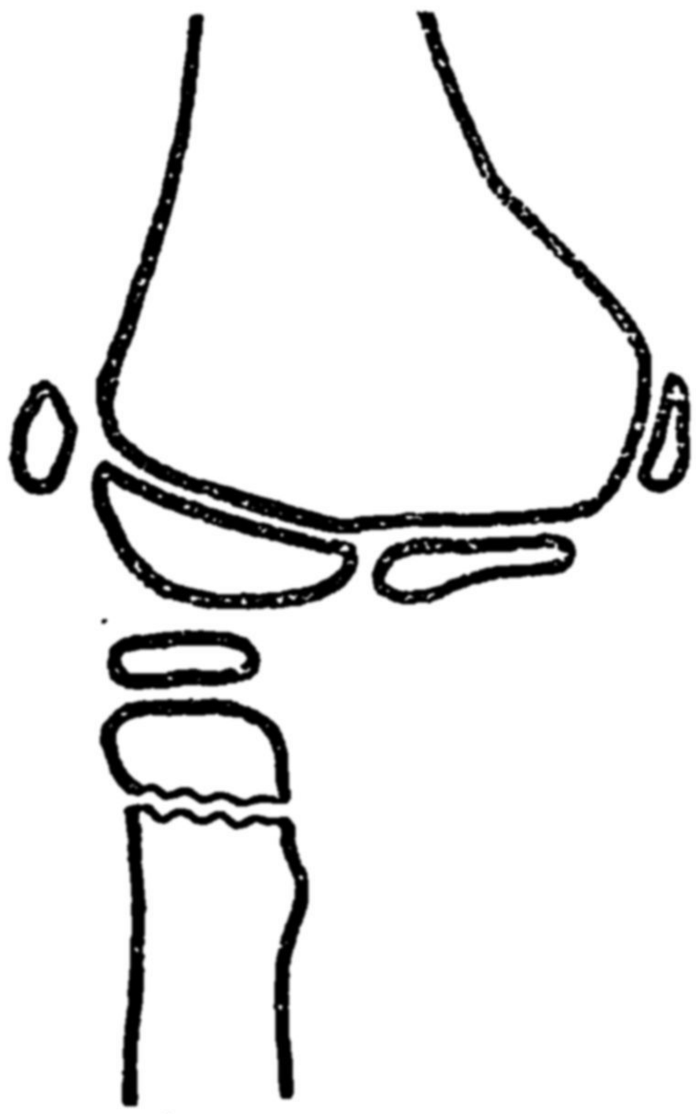

Fig. 172 — Fractura gîtului chirurgical al radiusului. (Schiţă inedită)

Linia de fractură poate să se prezinte proteiform. În cazuri rare se întîlnesc traiecte oblice care traversează cartilajul de conjugare sau fracturi cominutive.

La copii, mai pot să se observe fracturi prin tasare a trabeculaţiei osoase metafizare.

Leziunea cea mai banală este reprezentată de fractura transversală a gîtului chirurgical, adică a porţiunii de circa 10 mm înălţime cuprinsă între cupuşoara radială şi marginea superioară a tuberozităţii radiale.

Scanned with OKEN Scanner

Tabelul 53

Repartiția fracturilor extremității superioare a radiusului pe tipuri anatomopatologice

Nivel	*Tipul leziunii*	*Nr.*	*%*
Git anatomic	Fracturi — decolări epifizare cu dislocare	35	10,20
Git chirurgical	Fisuri simple	173	50,44
	Fisuri tasate	49	14,28
	Fracturi cu unghiulație sub 45°	66	14,58
	Fracturi cu unghiulație peste 45°	20	10,50
TOTAL		343	100

După gradul dislocărilor, J. JUDET (34) clasifică fracturile de gît radial în 4 tipuri (fig. 173) :

— tipul I, fisură fără dislocare sau cu dislocare minimă ;

— tipul II, fractură cu dislocare laterală mai mică de 1/2 din suprafața fracturară și basculă externă a fragmentului superior sub 30—35° ;

— tipul III, fractură cu basculare externă a fragmentului superior 35—60° ;

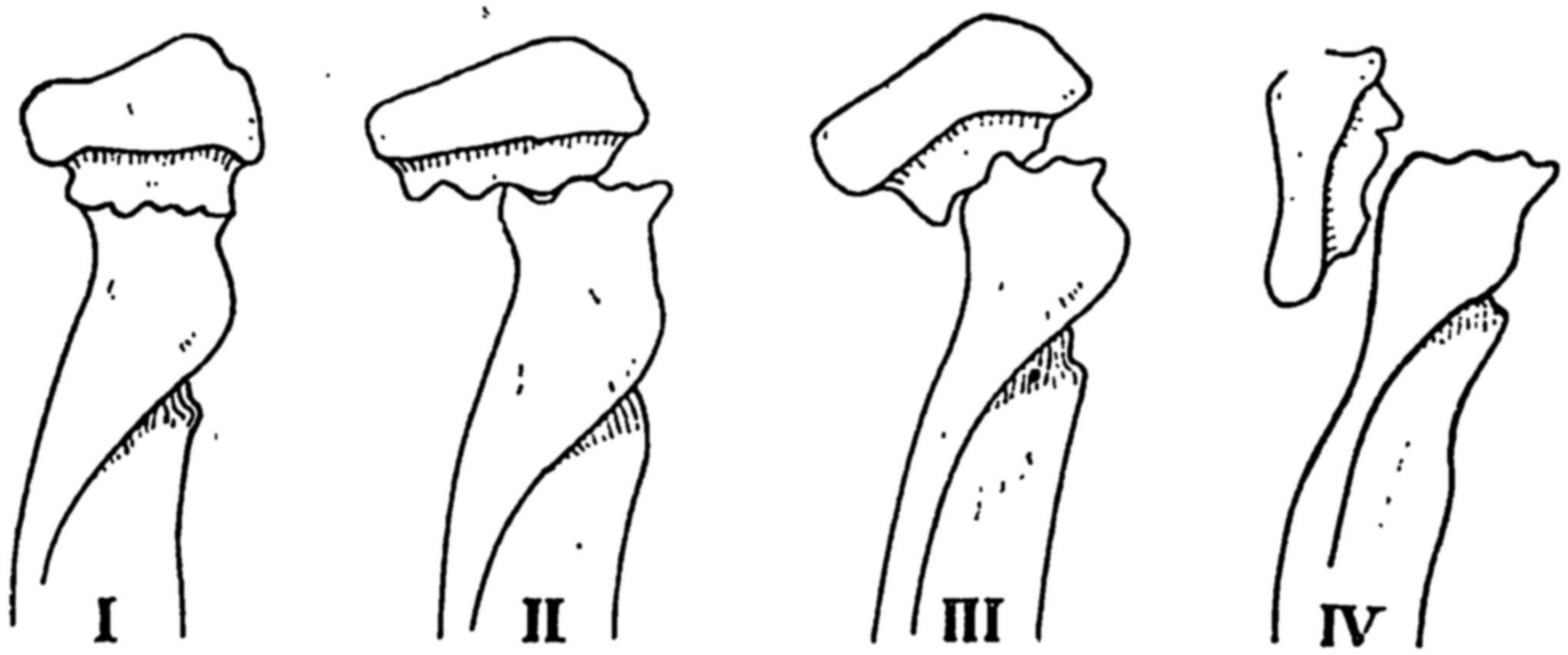

Fig. 173 — Schiță. Tipul dislocărilor în fracturile gîtului chirurgical al radiusului (după Fèvre M. — Chirurgie infantile et orthopedie, Edit. Flammarion, Paris, 1967)

— tipul IV, fractură cu dislocare completă a fragmentului cefalic, dar fără ruptură de ligament inelar și basculă a acestuia între 60 și 90° ; uneori fragmentul superior alunecă de-a lungul diafizei și realizează o scurtare ; în aceste cazuri, leziunii fracturare poate să i se asocieze și o luxație a articulației cotului, eventualitate observată de noi o singură dată (2,92%).

Scanned with OKEN Scanner

În cazul leziunilor extremității radiale superioare, am întîlnit localizarea la nivelul gîtului anatomic de 35 ori — 10,20% și la nivelul gîtului chirurgical de 308 ori — 88,80% (tabelul 53).

Dintre leziunile care au afectat gîtul chirurgical, majoritatea au fost fisuri simple (54,44%) sau cu tasarea trabeculației osoase (14,28%). Cazurile cu dislocare au fost reprezentate de fracturile cu unghiulație externă sub 45° (14,58%) și de fracturile cu unghiulație peste 45° (10,54%). În afară de aceste leziuni, am întîlnit de nenumărate ori asocierea fracturilor gîtului radial cu leziuni ale altor elemente ale articulației — epicondil radial, epicondil medial, condil extern, olecran ș.a. Dar, aceste leziuni au fost clasificate în cadrul fracturilor complexe ale articulației cotului (tabelul 61).

10.9.1.4. Studiu clinic

Copilul accidentat se prezintă la consultație cu articulația cotului în semiflexie și cu antebrațul rigid, fixat în poziția de pronație și menținut cu mîna de partea sănătoasă.

Semnele clinice de fractură se localizează la nivelul regiunii externe a articulației, sub plica cotului. Tumefacția este evidentă în porțiunea antero-externă înaltă a masei musculare postero-externă a antebrațului. Echimoza apare tîrziu. La apăsare se decelează un punct dureros fix, puțin dedesubtul capului radial.

Este caracteristică limitarea mișcărilor de prono-supinație a antebrațului, dar mai ales a celei de supinație. Uneori această mișcare este imposibilă. Pentru ca să evite durerea, copilul se opune acestei mișcări prin contractură musculară de apărare. Mișcările de flexie-extensie ale articulației cotului sînt relativ conservate, dar stînjenite, mai ales mișcarea de flexie.

Uneori, dacă fragmentele nu sînt îndințate, se poate să se perceapă o crepitație osoasă fină, fie la apăsare asupra capului radial, fie în timpul mișcării de supinație.

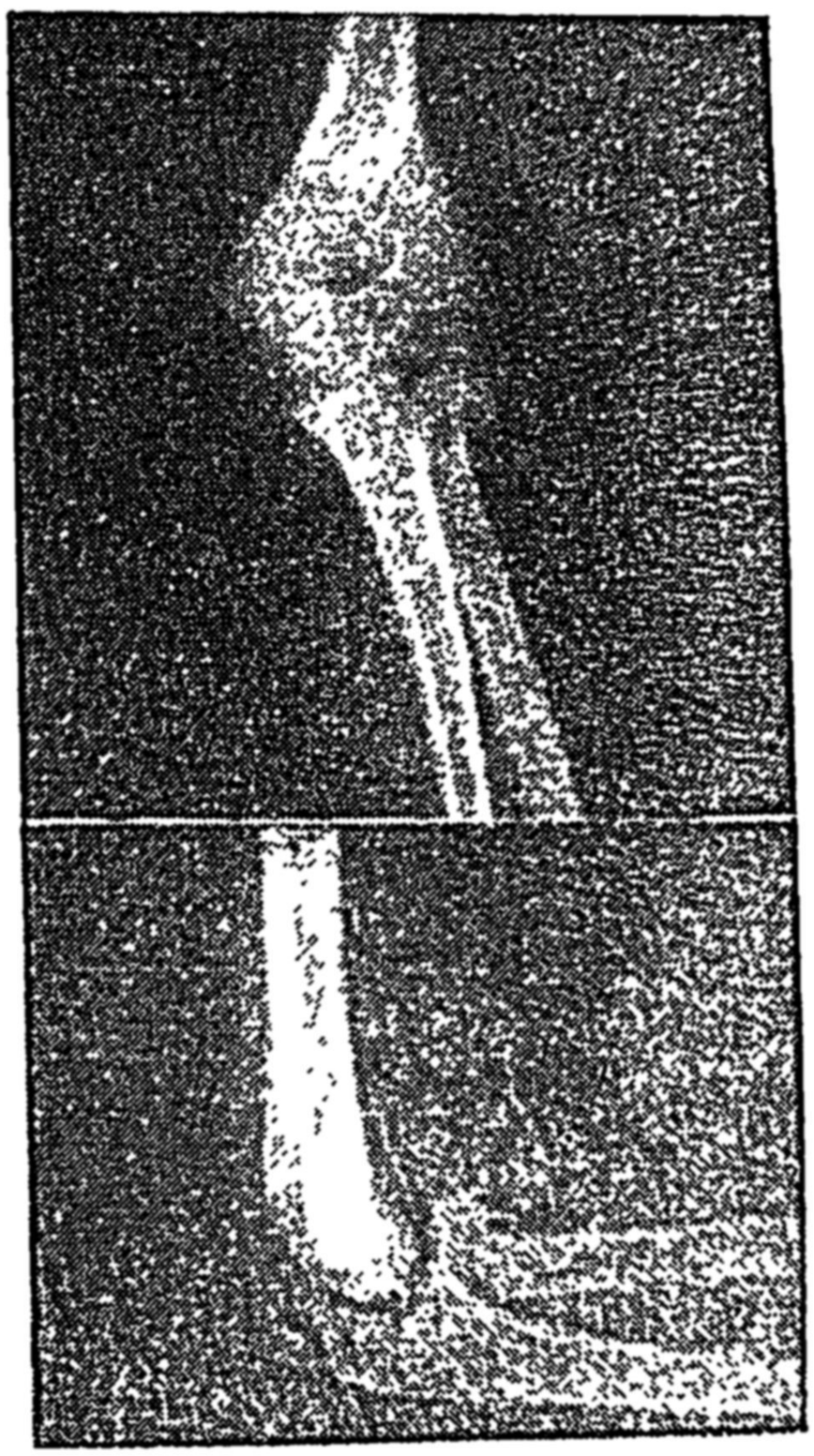

Fig. 174 — Radiografia articulației cotului de față și de profil. Fractura gîtului chirurgical al radiusului fără dislocare.

10.9.1.5. Studiu radiologic

Radiografia de față a articulației cotului precizează prezența leziunii, tipul și gradul dislocării fragmentelor, respectiv gradul de basculă a fragmentului cefalic dislocat, dislocare care poate să fie măsurată exact (fig. 174).

Scanned with OKEN Scanner

10.9.1.6. Tratament

În general, la copii, principiile de tratament sînt conservatoare.

În primul tip, fractură fără dislocare, se recurge la o imobilizare ghipsată banală a articulației cotului, în poziția flexiei de 90° și în poziție intermediară a antebrațului, pentru 21—30 zile (FÈVRE), cu rezultat funcțional bun. OMBRÉDANNE sfătuiește menținerea imobilizării numai 15 zile, ceea ce ni se pare insuficient.

În al doilea tip (fractură cu basculă a fragmentului cefalic care nu depășește 30—35°), ar fi logic să se încerce reducerea unghiulației prin presiune directă sau cu ajutorul unui capăt de broșă înfiptă percutan. Dar, deoarece această reducere de obicei nu reușește trebuie să se recurgă la același tratament ca mai sus. Grație procesului de remaniere osoasă modelantă, progresivă, prognosticul funcțional al acestui tip de fractură rămîne bun.

În al doilea tip (fractură cu basculă a fragmentului cefalic între 35 și 60°), reducerea manuală este posibilă, mai ales în primele ore de la accident.

Reducerea se practică în narcoză. Un asistent plasează articulația cotului în flexie și supinație și deschide interliniul în afară printr-o mișcare de adducție (FÈVRE (24)). ECONOMU (20) recomandă reducerea în poziție de extensie, pronație și adducție a articulației cotului. Operatorul apasă fragmentul dinafară-înăuntru și de jos în sus. Controlul radiografic va arăta transformarea dislocării de tipul III în tipul II, care beneficiază de tratament conservator prin imobilizare ghipsată. În acest sens, după FÈVRE, este mai bine să se accepte o reducere ortopedică aproximativă decît o intervenție pentru osteosinteză, care poate să ducă la redori articulare prin osificări intra- și periarticulare sau la necroza ischemică a capului radial.

În al patrulea tip (fractură cu basculă completă a fragmentului cefalic, între 60 și 90°) trebuie să se recurgă de la început la intervenția operatorie pentru repoziție, deoarece reducerea prin manevre externe nu mai poate să se obțină.

ECONOMU (20) recomandă fie simpla repunere sîngerîndă, fie osteosinteza prin sutura părților moi din jurul articulației sau fixarea cu o broșă. Fixarea cu broșă devine necesară pentru ca să se evite dislocările secundare. FÈVRE recomandă incizia posterioară, care pornește de la circa 3 cm deasupra epicondilului humeral și se prelungește pînă la 3—4 cm sub interliniul articular. Articulația se abordează înapoia lungului supinator. Se evacuează hematomul fracturar, dar se menajează la maximum conexiunile sinoviale sau capsulo-periostale ale fragmentului fracturat. Pentru o reducere mai ușoară, în fragmentul cefalic se poate să se înfigă o broșă. Apoi, prin orientarea articulației cotului în valga, spiculii osoși ai suprafețelor fracturare se angrenează și asigură corectarea decalajului. Osteosinteza se realizează grație unei broșe subțiri, care traversează capul și gîtul radiusului și ajunge pînă la diafiză. J. JUDET (34) introduce inițial broșa în condilul humeral extern, apoi în capul radial și în diafiză, în poziția de flexie a articulației cotului

Scanned with OKEN Scanner

Tabelul 54

Repartiția fracturilor extremității superioare a radiusului, operate, pe ani calendaristici

	1964	*1965*	*1966*	*1967*	*1968*	*1969*	*1970*	*1971*	*1972*	*1973*	*1974*	*1975*	*1976*	*1977*	*1978*	*1979*	*1980*	*1981*	*1982*	*1983*	*Total*
Cap radial		1	1		2		2		4			1	1		4	3	2	4	5	5	35
Git radial			2			1		1						1	2		2		1	3	13
TOTAL		1	3		2	1	2	1	4			1	1	1	6	3	4	4	6	8	48

Tabelul 55

Frecvența fracturilor extremității superioare a radiusului, operate

I. pe ani vîrstă

	0—30 zile	*30 z. 1 an*	*1*	*2*	*3*	*4*	*5*	*6*	*7*	*8*	*9*	*10*	*11*	*12*	*13*	*14*	*15*	*Total*
Cap radial	—	—	—	—	—	—	—	2	5	3	5	4	6	1	6	2	1	35
Git radial	—	—	—	—	1	1	—	2	1	1	—	2	1	1	—	1	2	13
TOTAL	—	—	—	—	1	1	—	4	6	4	5	6	7	2	6	3	3	48

II. pe grupe de vîrstă

	0—30 zile	*30 zile—1 an*	*1—3*	*4—6*	*7—10*	*11—15*	*Total*
Cap radial	—	—	—	2	17	16	35
Git radial	—	—	1	3	4	5	13
TOTAL	—	—	1	5	21	21	48

Scanned with OKEN Scanner

de 90° (fig. 175). Broșa se suprimă după 21 zile. Imobilizarea ghipsată se menține 30 zile.

Unii recomandă extirparea fragmentului cefalic. Dar, după operația de osteosinteză prin broșe oricît de rele ar fi rezultatele, ele sînt mult superioare decît cele după operația de rezecție.

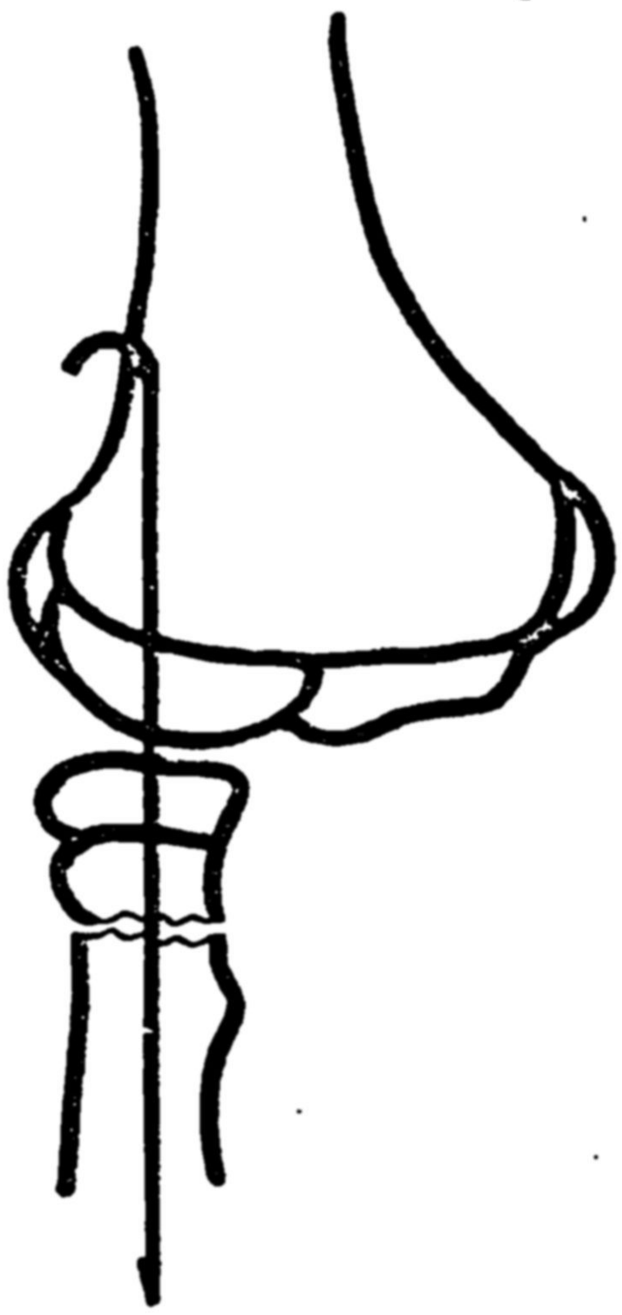

Fig. 175 — Tip de osteosinteză, prin ambroșaj transcondilian humeral — cap și gît radial. (Schiță inedită)

În sfîrșit, la adulți, se mai practică osteosinteza cu grefon osos sau înlocuirea fragmentului cefalic radial fracturat, printr-o proteză de material plastic sau vitalium.

Au fost operate 48 leziuni fracturare ale extremității superioare a radiusului (12,54%), repartizate inegal pe ani calendaristici (tabelul 54). Pe sexe 25 fracturi au aparținut băieților și 23 cazuri fetelor. Partea stîngă a fost afectată mai des, 29 cazuri (60,42%). Pe grupe de vîrstă majoritatea cazurilor au fost observate între 7 și 15 ani (tabelul 55). Ca mijloace de osteosinteză s-a recurs la broșă, fie transcapitală și a gîtului, fie transcondiliană-transcapitală și a gîtului; în 3 cazuri de fragment capital inclavat în articulație a devenit necesară extirparea (tabelul 56). Mai recent, se recurge și la osteosinteza cu grefon osos compact prelevat din creasta anterioară a tibiei.

10.9.1.7. Evoluție. Complicații. Sechele

Rezultatele cazurilor operate prin osteosinteză sînt mediocre. Postoperator sînt posibile două complicații: limitarea mișcărilor de flexie-extensie și a celor de prono-supinație, mai ales a extensiei și a supinației, în urma osificărilor intra- și periarticulare, de o parte și a necrozei ischemice a fragmentului fracturar superior, de altă parte. Limitarea mișcărilor articulației cotului poate să ajungă pînă la anchiloză. Masajul și mobilizarea pasivă a articulației contribuie la dezvoltarea osificărilor periarticulare, de aceea aceste măsuri nu sînt indicate.

Operația de rezecție a fragmentului cefalic, ușoară și tentantă, este indicată numai după terminarea dezvoltării scheletului. La vîrsta copilăriei ea se soldează cu rezultate rele. În afară de redoarea articulară, la care poate să dea naștere, această operație favorizează în măsură foarte mare deformația cotului, în *ulna valga* primitivă, tulburări de creștere ale radiusului și artroză dureroasă (FÈVRE, ECONOMU).

În cazul unei fracturi asociate a apofizei coronoide se poate produce osificarea în punte între radius și ulna, care duce la blocarea mișcărilor de prono-supinație.

În eventualitatea că totuși devine necesară rezecția capului radial detașat, pentru prevenirea dezvoltării unei sinostoze, se recomandă acoperirea extremității osoase cu *fascia lata*, cu mușchi, sau înlocuirea capului cu o proteză de vitalium; aceasta din urmă este indicată numai la vîrsta adultă.

Scanned with OKEN Scanner

Tabelul 56

Tipul tratamentului operator în fracturile extremității superioare a radiiusului

Tipul leziunii	*Nr.*	*Modalitate operatorie*	*Nr.*	*Observații*
Fracturi cap radial	35	Extirpare	3	Inclavare intraarticulară: 3
		Reducere	7	
		Broșă unică	12	
		Broșă dublă	3	
		Broșă transcondiliană	5	
		Grefon osos central	5	
Fracturi gît radial	13	Broșă unică	9	
		Broșă dublă	1	
		Broșă transcondiliană	2	
		Grefon osos central	1	
TOTAL	48		48	

Acoperirea extremității osoase cu periost bine suturat, pentru ca să se evite contactul osului cu mușchii, ar împiedica dezvoltarea osteoamelor musculare și a osteofitelor periarticulare, precum și a punților de sinostoză, care duc la limitarea mișcărilor de extensie și supinație în articulația cotului. Este cunoscut faptul că fragmentele de periost, detașate și diseminate în hematomul postoperator și în mușchi, duc la dezvoltarea osteoamelor.

Am fost nevoiți să intervenim operator la un copil mare cu fractură a cupușoarei radiale, cu dislocare completă, pentru ca să extragem fragmentul osos din articulația cotului. Cu toată rezecția și artroplastia s-a ajuns la osificări periarticulare. Iar, deși reeducarea articulației cotului s-a făcut numai activ, revenirea mișcărilor de supinație și extensie a articulației cotului, a necesitat un timp de evoluție de peste 2 ani.

Se mai citează în literatură cazuri de paralizie prin compresiune a nervului radial,

10.9.2. FRACTURA OLECRANULUI (6), (10), (14), (20), (24), (52), (57), (77), (78), (79)

10.9.2.1. Noțiuni generale

Fracturile olecranului sînt fracturi intraarticulare. Aceste leziuni sînt în strînsă legătură cu dezvoltarea osteogenetică a extremității superioare a ulnei (Cap. I).

Scanned with OKEN Scanner

După FÉVRE (24) aceste leziuni s-ar prezenta sub două tipuri : înaintea vîrstei de 9—10 ani; fracturi ale celor două treimi inferioare ale olecranului ; după vîrsta de 10 ani, decolări epifizare pure.

Fracturile olecranului se întîlnesc relativ rar la copii. În statistica noastră cele 162 leziuni au reprezentat 3,58% din totalul fracturilor articulatiei cotului. În ordinea importanței numerice fracturile de olecran s-au încadrat în a V-a leziune a articulației cotului.

La cazurile observate, sexul masculin a fost afectat mai frecvent, 109 cazuri. În ceea ce privește localizarea leziunii, 119 s-au localizat de partea stîngă. Cazurile observate au apărut de la vîrsta de 5 ani. Pe grupe de vîrstă, cele mai multe cazuri au fost observate între 11 și 15 ani — 54,94% (tabelul 57)

Tabelul 57

Frecvența fracturilor olecranului

I. pe ani vîrstă

0—30 zile	*30 z. 1 an*	*1*	*2*	*3*	*4*	*5*	*6*	*7*	*8*	*9*	*10*	*11*	*12*	*13*	*14*	*15*	*Total*
—	—	—	—	—	—	31	7	7	17	24	15	17	23	19	16	14	162
—	—	—	—	—	—	1,85	4,32	4,32	10,49	14,82	9,26	10,49	14,20	11,73	9,88	8,64	100

II. pe grupe de vîrstă

0—30 zile	*30 zile—1 an*	*1—3*	*4—6*	*7—10*	*11—14*	*Total*
—	—	—	10	63	89	162
—	—	—	6,17	38,89	54,94	100

10.9.2.2. Etiopatogenie

Fracturile olecranului se produc de obicei prin traumatisme directe în urma căderilor pe cot sau, mai rar, prin lovire cu un corp dur.

Fracturile prin traumatisme indirecte apar în urma căderilor pe podul palmei, cu antebrațul în extensie pe braț. În acest caz, vîrful olecranului este proiectat puternic în foseta olecraniană a humerusului. Dacă paleta humerală și ligamentul anterior al articulației sînt rezistente, poate să se fractureze olecranul, în caz contrar se fracturează paleta.

Fracturile de olecran prin contracție musculară au fost descrise la adulți. În acest caz se produce smulgerea vîrfului olecranului. În orice caz, contracția musculară reflexă a tricepsului contribuie la constituirea leziunii și la îndepărtarea secundară a fragmentelor fracturare (fig. 176).

Scanned with OKEN Scanner

Față de acest punct de vedere s-au discutat mecanismele mixte de fracturare, de cauze directe sau indirecte, asociate cu elementul contracție musculară. În timpul unei căderi, contracția tricepsului brahial ar preceda forța care acționează fie direct prin izbire, fie indirect, prin îndoire și ar contribui la fracturarea osului.

Fondul patologic favorizează fracturarea mai ușoară a olecranului, fracturare care poate să se producă uneori chiar și prin simpla contracție musculară reflexă. De asemenea, fragilitatea țesutului osos în dezvoltare și prezența cartilajului epifizar de conjugare, la copii, contribuie la smulgerea 1/3 superioare a olecranului.

În general, fracturile olecranului se întîlnesc mai ales la copiii de vîrstă mai mare și numai în mod excepțional sub vîrsta de 10 ani, deoarece, pentru producerea lor, este nevoie de o paletă humerală rezistentă.

În ceea ce privește sexul, aceste fracturi sînt întîlnite frecvent la băieți, deoarece aceștia sînt supuși traumatismelor mai violente.

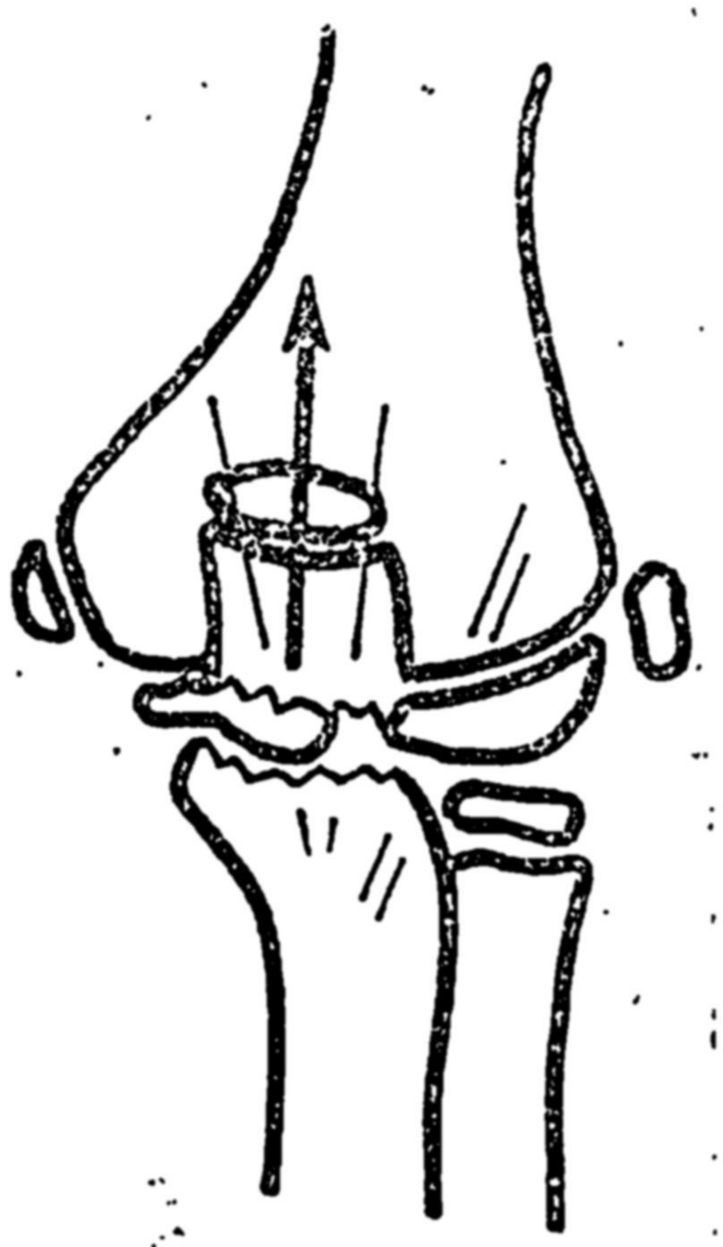

Fig. 176 — Modul de producere al unei fracturi de olecran. (Schiță inedită)

10.9.2.3. Anatomie patologică

Prin dezvoltarea punctului primitiv de osificare al diafizei ulnare, la naștere, cele 2/3 distale ale olecranului sînt osificate. Punctul secundar de osificare al 1/3 proximale a olecranului, apare către 9—10 ani și sinostozează după vîrsta de 16 ani. Foarte frecvent, între 12 și 14 ani, se poate să se observe apariția unui punct secundar accesoriu de osificare pentru vîrful olecranului. Prezența acestor zone cartilaginoase trebuie să fie cunoscută, pentru ca să nu pretez la erori, confuzii cu traiecte de fracturi inexistente.

Linia de fractură poate să intereseze baza olecranului, porțiunea mijlocie sau epifiza vîrfului olecranului și se prezintă de obicei transversal și interesează și articulația.

Fracturile bazei olecranului prezintă o orientare transversală sau ușor oblică a traiectelor fracturare în sens postero-inferior. Fracturile corpului olecranian, situate în porțiunea mijlocie, de obicei au o orientare transversală (fig. 177).

În fracturile vîrfului olecranului, linia de fractură este orientată oblic, în sens postero-inferior (fig. 178).

Dar, liniile de fractură pot să rămînă simple fisuri incomplete, pot să intereseze uneori numai corticala posterioară sau laterală a olecranului sau pot să fie orientate și longitudinal (în plan sagital sau frontal), oblic sau mai rar atipic. Traiectele multiple sau fracturile cominutive nu se întîlnesc la copii.

Scanned with OKEN Scanner

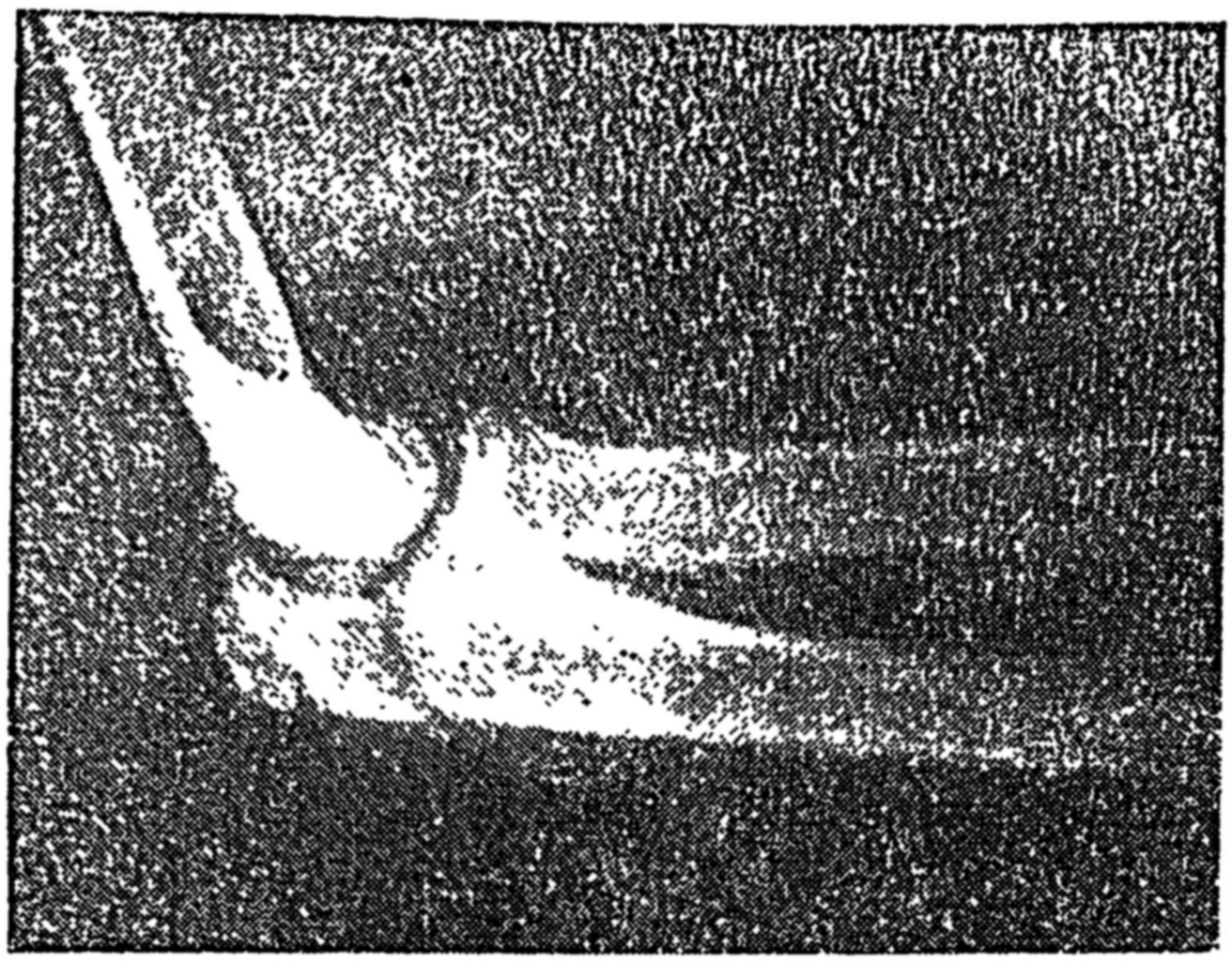

Fig. 177 — Radiografia articulației cotului de profil. Fractura corpului olecranian fără dislocare.

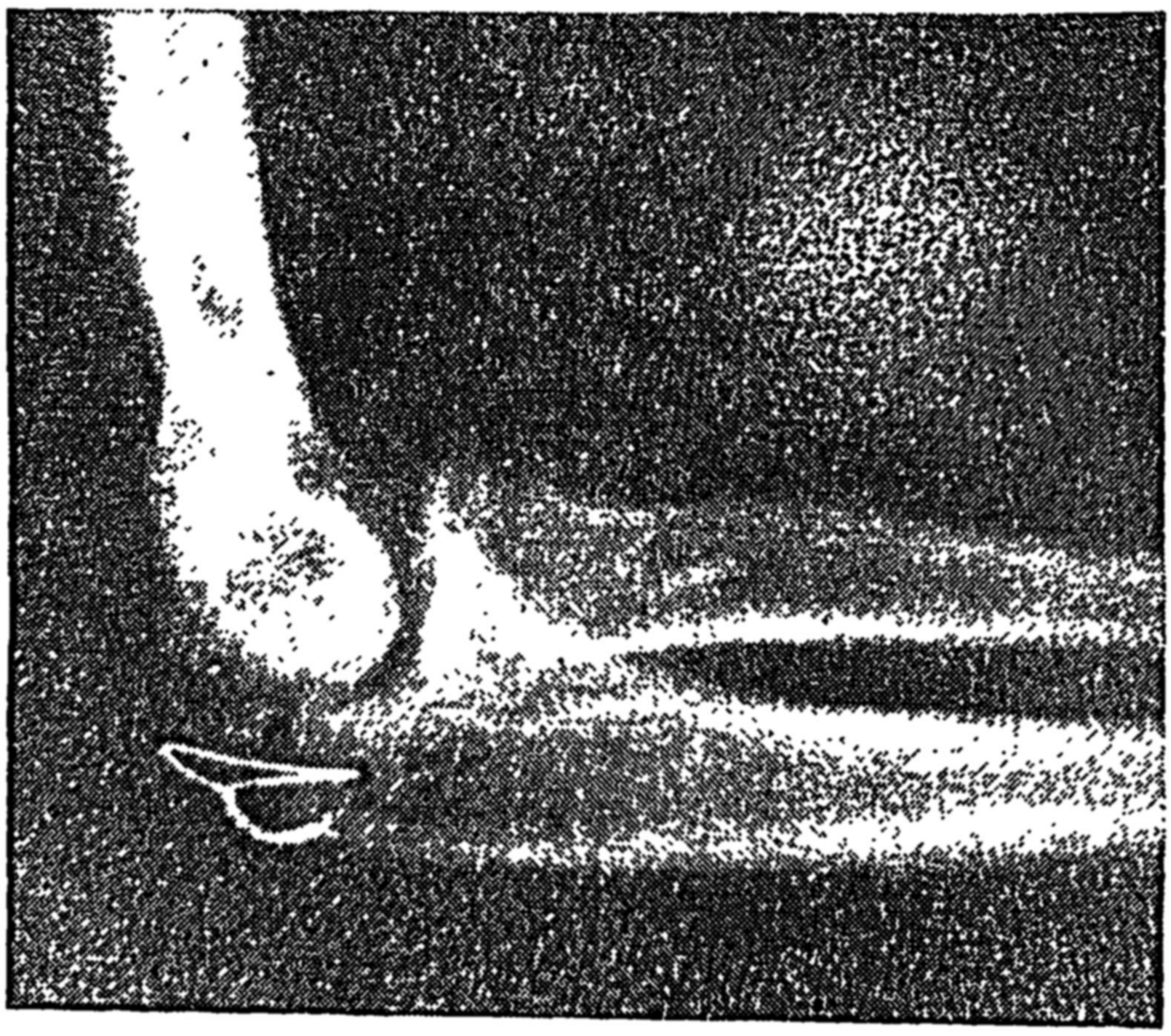

Fig. 178 — Radiografia articulației cotului de profil. Osteosinteza cu buclă de sîrmă „în O" pentru o fractură de corp olecranian.



Fig. 179 — Radiografia articulației cotului de profil. Fractura prin tasare a trabeculației osoase a olecranului „în ciupercă".

Scanned with OKEN Scanner

La copii mai pot să se întîlnească decolări epifizare pure sau decolări epifizare asociate cu fracturi ale vîrfului olecranului. În acest caz, epifiza formată din 1—2 nuclei de osificare, se detaşează la nivelul cartilajului de conjugare, situat la unirea 1/3 proximale cu cele 2/3 distale ale olecranului.

De asemenea, pot să se observe fracturi prin tasare a trabeculaţiei osoase metafizare, caracteristice traumatismelor directe, întîlnite la copiii mici, sub 5 ani. În caz de tasare a vîrfului olecranului, acesta poate să se prezinte sub forma unei ciuperci (RĂDULESCU (57)) (fig. 179).

În ceea ce priveşte dislocarea fragmentelor fracturare, aceasta este condiţionată de lezarea periostului şi a aparatului fibro-tendinos, format din cele 2 expansiuni aponevrotice ale inserţiilor tricepsului, de pe feţele postero-laterale ale olecranului. Cînd aceste inserţii rămîn intacte, ele menţin în contact fragmentele fracturare şi contracarează acţiunea de contracţie a tendonului principal tricipital, care tinde să îndepărteze fragmentele. Lezarea aparatului fibro-tendinos este favorizată şi de poziţia în flexie a articulaţiei cotului în momentul traumatismului.

În cazul unei fracturi a vîrfului olecranului, fragmentul osos poate să se disloce mai uşor, deoarece pe el se inseră tendonul tricepsului brahial. În cazul unei fracturi cu dislocare a bazei olecranului, fragmentul proximal suferă şi o basculă posterioară a capătului său distal şi tinde să îşi orienteze suprafaţa fracturară paralel cu tegumentul. Dar, în perioada copilăriei, cînd fracturile vîrfului olecranului sînt de obicei incomplete, periostul şi complexul fibros al expansiunii aponevrotice a tricepsului rămîn intacte. Dislocarea fragmentului este observată mai rar.

În cele 162 cazuri observate, majoritatea leziunilor s-au localizat pe corpul olecranului — 80,24%. Dislocarea fragmentului fracturar a fost observată în 65 cazuri — 40,12% (tabelul 58).

Tabelul 58

Repartiţia după localizare şi tip anatomopatologic a fracturilor de olecran

Localizare	*Tipul leziunii*		*Nr.*	%	*Nr.*	%
Bază	Fisuri simple		5	3,09	10	6,18
	Fractură cu tasare a trabeculaţiei osoase		5	3,09		
Corp	Fractură cu tasare a trabeculaţiei osoase		16	9,88	130	80,24
	Fractură cu inflexiune în lemn verde		6	3,70		
	Fracturi complete	Transversale	38	23,45		
		Oblice	27	16,67		
		Longitudinale	43	26,54		
Vîrf	Fisuri		22	13,58	22	13,58
TOTAL	—		162	100	162	100

Scanned with OKEN Scanner

Fondul patologic poate să favorizeze producerea leziunilor. În acest caz fracturile pot să se producă după traumatisme minore sau după simpla contracţie musculară a tricepsului (exemplu : osteocondrodistrofii aseptice — 2 cazuri, osteopsatiroză LOBSTEIN — 6 cazuri). În aceste din urmă cazuri se poate să se observe fractura simultană a ambelor olecrane ; semnalăm 2 astfel de cazuri.

Fracturile olecranului mai pot să se asocieze cu luxaţii ale articulaţiei cotului sau cu alte leziuni osoase : cap sau gît radial, apofiză coronoidă, elemente ale paletei humerale, sau chiar cu alte leziuni osoase ale membrului superior (clavicula, antebraţ, etc.). Am întîlnit astfel de asocieri cu gîtul radiusului (tabelul 59).

S-au semnalat şi leziuni ale nervului cubital în şanţul epitrohleo-olecranian.

10.9.2.4. Studiu clinic

În fisuri, tumefacţia şi un punct dureros situat precis, pe faţa posterioară a olecranului, face să se bănuiască diagnosticul. Dar impotenţa funcţională poate să lipsească.

În fracturile complete diagnosticul devine evident. Copilul se prezintă cu cotul în atitudinea antalgică de semiflexie şi îşi susţine antebraţul cu mîna sănătoasă (atitudine DESSAULT).

Există o tumefacţie la nivelul regiunii olecraniene, iar prezenţa hemartrozei traumatice se bănuieşte prin bombarea regiunii articulare şi se palpează de o parte şi de alta a olecranului. Echimoza apare precoce şi se întinde pe faţa posterioară a articulaţiei cotului şi a antebraţului. La palpare, se provoacă o durere vie situată la diverse niveluri asupra olecranului, iar în fracturile cu dislocare la nivelul zonei durcroase, se poate să se perceapă o diastază între fragmentele fracturare, care se măreşte în poziţia de flexie a articulaţiei şi care constituie un semn clinic de mare certitudine. În cazul dislocărilor crepitaţia osoasă este absentă, dat fiind diastaza dintre fragmente, în schimb se poate să se constate o mobilitate anormală a fragmentului proximal în sens vertical. Ascensionarea fragmentului proximal face să se schimbe poziţia normală posterioară a reperelor liniei epitrohlee-olecran-epicondil radial, căci vîrful olecranului depăşeşte această linie.

10.9.2.5. Studiu radiologic

Radiografia precizează sediul şi tipul fracturii, specific vîrstei copilăriei. Vom constata, fie prezenţa unei fracturi transversale, situate la nivelul porţiunii distale a olecranului, cu sau fără dislocare, cu tasare a trabeculaţiei osoase sau cu penetraţie a fragmentelor, fie decolări epifizare sau fracturi ale vîrfului olecranului, smulgeri ale ciocului olecranian, în care dislocările fragmentului fracturar pot să fie considerabile.

Radiografia confirmă diagnosticul clinic, dar ea este indispensabilă mai ales în leziunile incomplete sau asociate.

Scanned with OKEN Scanner

Tabelul 59

Fracturi complexe cu traiecte multiple ale articulației cotului

Leziuni combinate ale elementelor paletei humerale											
Fractură transversală supracondiliană				Fractură diacondiliană			Fractură transcondiliană	Fractură condil humeral extern		Fractură epitrohlee	TOTAL
Epitrohlee	Epicondil	Epitrohlee + Epicondil	Trohlee	Epitrohlee	Epicondil	Epitrohlee + Epicondil	Condil extern	Trohlee + Epitrohlee	Epitrohlee + Epicondil	Epicondil	126
30	9	4	9	13	4	9	5	6	4	33	62,38%

Leziuni combinate ale oaselor antebrațului cu elemente ale paletei humerale								
Olecran		Git radial						TOTAL
Epitrohlee + Epicondil	Epitrohlee	Epicondil	Epitrohlee	Epitrohlee + Epicondil	Condil	Supracondiliană		67
9	4	13	18	4	9	10		33,17%

Leziuni combinate ale oaselor antebrațului			
Olecran + git radial	4	Olecran + apofiză coronoidă cubitală	5	9—4,45%

Scanned with OKEN Scanner

Între vîrsta de 9 și 15 ani, linia radiotransparentă a cartilajului de conjugare dintre punctul secundar de osificare al vîrfului olecranului și cel primitiv al corpului olecranului și prezența nucleilor accesorii ai ciocului olecranian, pot să pretezе la confuzii cu un traiect fracturar. Acești nuclei de osificare sinostozează între ei și cu corpul olecranului, între 12—14 ani, cel mai tîrziu la 18 ani.

Radiografia de față arată și prezența leziunilor asociate. Radiografia de profil, cu articulația cotului în flexie, pune în evidență leziunile complete cu dislocare.

10.9.2.6. Tratament

În decolările epifizare și în smulgerile ciocului olecranian este indicată imobilizarea în poziția de extensie sau semiextensie a articulatiei cotului.

În fisuri se recurge la imobilizarea ghipsată obișnuită, în poziție intermediară a articulației, pentru 4 săptămîni. În astfel de cazuri RĂDULESCU recomandă imobilizarea în eșarfă simplă sau în atelă ghipsată anterioară.

În cazul unei dislocări moderate a fragmentelor devine indicată imobilizarea, tot cu articulația cotului în extensie, pentru ca să se împiedice tracțiunea tricepsului asupra fragmentului proximal. Dar acest mod de imobilizare este suportat foarte greu de copii, este incomod și favorizează apariția tulburărilor vasculare ale extremității.

În fracturile cu diastază mare între fragmente, trebuie să se intervină operator, pentru osteosinteză prin cerclaj sau semicerclaj, cu fir metalic (RĂDULESCU (57)) urmată de imobilizare ghipsată. După o bună osteosinteză a fragmentelor cu fir metalic, imobilizarea articulației cotului poate să fie de durată mai scurtă (COSĂCESCU (14)) sau mai relativă CAMPBELL (10)).

Istoric, alte modalități de osteosinteză, cum ar fi cea prin sutura periostului sau prin cuie și șuruburi, stăpînesc mai greu reproducerea diastazei secundare dintre fragmente. Astfel, s-au recomandat osteosinteze cu șurub unic sau cu două șuruburi, paralele sau încrucișate, cu șurub cu secțiune triunghiulară (SCHMIDTH-PETERSEN) sau începuire centromedulară cu cui (STEINMAN, KÜNTSCHER) ș.a. Dintre toate aceste mijloace de osteosinteză cele mai eficace ar fi prin șuruburi lungi cu pas mare.

În cazul fracturilor cominutive sau ale treimii proximale, la adulți, unii autori recomandă extirparea fragmentului fracturar. Dar, operația de ales este osteosinteza cu fir metalic. Aceasta se practică în anestezie generală. Prin incizie longitudinală posterioară se descoperă focarul de fractură, se evacuează hematomul fracturar și articular și se îndepărtează cheagurile și eventualele părți moi interpuse. Fractura se reduce prin coaptarea fragmentelor în poziție de extensie a articulației. Se perforează ambele fragmente în plan frontal cu un burghiu de mînă, la o distanță de 1—2 cm de linia de fractură. Printr-un conducător tubular se trece firul metalic „în buclă" se încrucișează posterior și se strînge puternic prin răsucire cu un clește. Trebuie să se evite să se plaseze nodul firului metalic de partea internă, pentru ca să nu producă iritația sau lezarea nervului cubital. Nodul se va situa de partea postero-externă.

Scanned with OKEN Scanner

Aparatul fibro-aponevrotic și tendonul tricepsului trebuie să fie refăcute minuțios. Nervul cubital este bine să fie descoperit și izolat de la începutul operației.

Imobilizarea ghipsată postoperatorie poate să se facă, fie cu articulația cotului în poziție de extensie (FÈVRE (24)) fie în poziție de flexie de 90° și în orice caz în poziția care ar contribui la o impactare cît mai perfectă a fragmentelor (CAMPBELL (10)).

Au fost operate 15 fracturi de olecran : 3 fracturi de vîrf olecranian cu fragment inclavat intraarticular, la care s-a practicat extirparea ; 12 fracturi de corp olecranian, la care s-a practicat : osteosinteza prin cui — o dată, broșe încrucișate — o dată, cerclaj nylon — o dată, șurub solitar — o dată, broșă unică — o dată și de 7 ori buclă de sîrmă încrucișată în „X". Leziunile operate au aparținut în majoritate sexului masculin — 11 (91,67%) și au fost repartizate în mod egal de partea dreaptă și de partea stîngă. Cazurile au afectat vîrstele : 5 ani (2), 10 ani (1), 12 ani (1), 13 ani (4), 14 ani (2) și 15 ani (5). De două ori s-au observat asocieri cu alte leziuni fracturare : joncțiune diafizo-metafizară inferioară de ulna (1) și fractură de gît radial (1). Pe ani calendaristici fracturile operate au fost repartizate în mod inegal : 1966 — 2 ; 1967 — 1 ; 1970 — 1 ; 1972 — 4 ; 1974 — 3 ; 1975 — 1 ; 1978 — 1 ; 1981 — 1 ; 1983 — 1.

10.9.2.7. Evoluție. Complicații. Sechele

Rezultatele funcționale postoperatorii sînt foarte bune la copii. Recuperarea mișcărilor de flexie ale articulației cotului se face întotdeauna ușor, chiar după imobilizări de 21—30 zile în poziția de extensie a articulației.

De principiu imobilizarea ghipsată se menține circa 4 săptămîni, dar nu se va suprima decît după efectuarea unei radiografii de control. După apariția calusului radiografic se încep mișcările active ale articulației cotului.

În general, la copii, chiar pseudartrozele nu duc la inconveniente serioase de ordin funcțional.

La cazurile prezentate tîrziu, cu pseudartroză și alterarea funcției articulare, prin limitarea extensiei trebuie să se intervină operator, pentru ca să se aplice cura corespunzătoare pseudartrozei. Intervenția constă din : excizia țesutului fibros dintre fragmente, avivarea suprafețelor osoase, alungirea tendonului tricepsului retractat, pentru ca suprafețele osoase să rămînă în contact în poziția de flexie a articulației și apoi osteosinteza după tehnica descrisă, cu fir metalic încrucișat, urmată de imobilizarea ghipsată pentru circa 4 săptămîni, în poziția de semiextensie a articulației cotului. La aceste cazuri, devine necesar tratamentul funcțional de reeducare activă a funcției articulare.

10.9.3. FRACTURA APOFIZEI CORONOIDE

Fracturile apofizei coronoide se întîlnesc foarte rar la copii (2), (24), (40), (57), (79). Aceste leziuni ar fi apanajul vîrstei adulte și a sexului masculin . Ca frecvență, RĂDULESCU le apreciază la 0,44% din totalul leziunilor fracturare ale articulației cotului.

La copii, fracturile pure ale apofizei coronoide se întîlnesc în mod excepțional. Pînă în anul 1944, OMBRÉDANNE semnala o singură fractură izolată a bazei apofizei coronoide. Cu toate acestea fractura apofizei coroinde poate

Scanned with OKEN Scanner

să fie prezentă, ca leziune asociată, în cadrul unor fracturi complexe, sau luxații ale articulației cotului. Am întîlnit aceste leziuni de 5 ori, ceea ce a reprezentat 0,11% din totalul fracturilor articulației cotului. În toate cele 5 cazuri, fractura apofizei coronoide a fost asociată cu fractura olecranului.

10.9.3.1. Etiopatogenic

Mecanismul obișnuit, care produce fractura izolată a apofizei coronoide, în totalitatea ei, este cel al traumatismului indirect, în urma căderilor pe mînă, pe eminența hipotenară, cu antebrațul în semiflexie sau extensie și semipronație. Consola apofizei coronoide se lovește puternic de trohleea humerală și se dislocă la baza ei.

Pentru producerea fracturilor izolate ale vîrfului apofizei coronoide au fost descrise mai multe mecanisme:

— al mișcării violente de flexie maximă a articulației cotului, în care vîrful apofizei se lovește puternic de foseta coronoidiană;

— al mișcării bruște de lateralitate a antebrațului extins sau ușor flectat, prin punerea în mare tensiune a ligamentului humero-coronoidian;

— al mișcării bruște de hiperextensie a articulatiei cotului sau de contracție bruscă a mușchiului brahial anterior, care se inseră pe această apofiză.

Aceste mecanisme de producere a fracturilor apofizei coronoide presupun traumatisme puternice, care se întîlnesc la adulți (79).

La copii se pare că mecanismul cel mai frecvent de producere al fracturilor izolate ale apofizei coronoide, prin traumatism direct, ar fi cel care acționează pe fața posterioară a articulației cotului, în urma căruia apofiza coronoidă este lovită de trohleea humerală.

Uneori, după fracturarea apofizei coronoide, forța traumatică poate să continue să acționeze. La acestea poate să se asocieze și contracția reflexă a musculaturii brahiale posterioare. Dacă aceste forțe reușesc să rupă și ligamentele laterale, leziunea fracturară osoasă, poate să se asocieze cu luxația posterioară a articulației cotului.

10.9.3.2. Anatomie patologică

Fracturile apofizei coronoide sînt fracturi intraarticulare. Leziunile caracteristice sînt fracturile bazei și fracturile vîrfului apofizei.

La copii, de obicei, este vorba de fisuri simple sau de fracturi cu dislocări neînsemnate ale fragmentelor fracturare.

În leziunile bazei apofizei coronoide traiectul fracturar se prezintă vertical în plan frontal și orientat oblic dinapoi-înainte, în direcția trabeculației osoase diafizare.

Dislocările sînt neînsemnate, deoarece apofiza coronoidă este menținută de inserțiile tendonului brahial anterior, care se aplică și pe tuberozitatea ulnară anterioară, situată distal de apofiza coronoidă.

Fracturile vîrfului apofizei coronoide, grație conexiunilor sale posterioare și capsulare, prezintă, de asemenea, dislocări neînsemnate. La adulți, vîrful apofizei fracturate poate să ajungă să fie basculat pînă la 180°, sub

Scanned with OKEN Scanner

acțiunea de contracție a brahialului anterior sau poate să fie proiectat intra-articular. Dar, aceste dislocări mari sînt rare chiar și la adulți. În seria cazurilor văzute, de 4 ori a fost vorba de fisuri ale bazei apofizei coronoide ș într-un caz de o fisură marginală internă, cu mic fragment osos detașat;

10.9.3.3. Studiu clinic

Diagnosticul clinic al fracturilor de apofiză coronoidă este greu de stabilit. În cazul fisurilor simptomatologia este estompată. Există o tumefacție și un edem corespunzător porțiunii ulnare a plicii cotului. Echimoza situată la același nivel apare mai tîrziu. Mișcările de flexie ale articulației cotului sînt dureroase și limitate. La palpare se poate să se deceleze o durere într-un punct fix, la nivelul porțiunii anterioare a articulației.

În cazurile rare de fracturi cu dislocare a fragmentului fracturar, antebrațul se prezintă în atitudinea de abducție, prin acțiunea predominantă a bicepsului brahial, eliberat de sub acțiunea antagonistă a brahialului anterior. Mișcarea de flexie forțată a articulației cotului este foarte dureroasă, uneori chiar abolită. În cazuri rare, se poate să se constate o crepitație osoasă a fragmentului fracturar mobil. În cazul unei asocieri cu luxația posterioară a articulației cotului sau cu alte leziuni fracturare, diagnosticul clinic devine dificil.

În mod excepțional se poate să se constate unele modificări de sensibilitate ale extremității, în urma tulburărilor nervoase ale nervului median sau cubital, fie prin prezența hematomului fracturar în tensiune, fie în urma luxației asociate a articulației cotului.

10.9.3.4. Studiu radiologic

Radiografia de profil devine foarte importantă, deoarece numai din această incidență pot să se deceleze, leziunile fracturare ale apofizei coronoide, gradul dislocării fragmentului fracturar și prezența leziunilor asociate. În leziunile izolate radiografia de profil poate să evidențieze un traiect fracturar situat la bază sau o smulgere a vîrfului apofizei coronoide.

10.9.3.5. Tratament

Tratamentul fracturilor apofizei coronoide este conservator.

În fisuri sau în fracturi, cu păstrarea contactului dintre fragmente, se recurge la imobilizarea ghipsată banală, în aparat brahi-antebrahial, în poziția flexiei, în jur de 90°, a articulației cotului.

În fracturile cu dislocare se poate să se închidă și mai mult unghiul articulației cotului, cu condiția ca în primele zile, să se supravegheze circulația extremității. Antebrațul se mai plasează în poziție de supinație, pentru ca să se relaxeze cît mai mult mușchiul brahial anterior.

Reducerea apofizei fracturate nu-și găsește indicație la copii.

Eventuala asociere a fracturii apofizei coronoide cu o luxație posterioară a articulației cotului, necesită reducerea și imobilizarea în poziție de flexie mai accentuată.

Scanned with OKEN Scanner

La adulți s-au recomandat osteosinteze sau chiar ablația chirurgicală a fragmentului osos fracturat. Bineînțeles, după ablația fragmentului fracturat rezultatele sînt rele. Funcțional, în cazul ablației chirurgicale a apofizei coronoide, există posibilitatea luxației recidivante posterioare a articulației cotului. Ablația chirurgicală a fragmentului osos fracturat, nu-și găsește indicația, decît cînd acesta este căzut în articulație sau în cazurile prezentate tîrziu.

10.9.3.6. Evoluție. Complicații. Sechele

În general, în fisurile simple, specifice vîrstei copilărici, imobilizarea este de scurtă durată și de calitate relativă. Imobilizarea ghipsată se menține în medie 14—21 zile. Unii autori recomandă imobilizarea relativă în eșarfă simplă.

Redoarea articulară, după suprimarea imobilizării, nu este mai importantă decît în celelalte fracturi ale articulației cotului cu hematom intraarticular.

Mișcările active, prudente și progresive, fac ca redoarea articulară să cedeze treptat.

Asocierea fracturilor apofizei coronoide cu alte leziuni osoase, sau cu luxația de cot, fac ca rezultatele să fie mai rele.

Pseudartroza este excepțională. Cînd există, poate să favorizeze luxația posterioară recidivantă a articulației cotului.

Osificările periarticulare pot să apară prin organizarea periostală, a hematomului fracturar și este favorizată de prezența mișcărilor pasive, a masajului și a băilor fierbinți.

Consolidarea vicioasă, prin ascensionarea fragmentului fracturar, poate să ducă la limitarea mișcării de flexie. Anchiloza este condiționată de prezența unei luxații asociate nereduse.

Tulburările nervoase secundare, prin compresiune a nervului cubital, necesită neuroliză și transpoziție precepitrohleeană a nervului.

10.10. LEZIUNI COMPLEXE. FRACTURI ALE ARTICULAȚIEI COTULUI CU TRAIECTE MULTIPLE (32)

Am încadrat în capitolul fracturilor complexe ale articulației cotului, leziunile atipice, în sensul prezenței unor traiecte fracturare duble sau multiple. Numărul acestor leziuni a reprezentat 4,47% din toate fracturile articulației cotului. Și în cazul acestor fracturi sexul masculin a fost predominant afectat (80%), iar localizările au fost ceva mai frecvente de partea stîngă (55,55%).

Mecanismul de producere al leziunilor fracturare complexe, devin uneori destul de greu de analizat. Printre altele, s-a obervat prezența traumatismelor directe asupra articulației cotului în poziția flexiei de unghi ascuțit.

Cele 202 cazuri observate nu au ridicat probleme deosebite de tratament, în sensul că, deși a fost vorba de asocierea mai multor leziuni, acestea nu au

Scanned with OKEN Scanner

fost foarte grave și au fost reprezentate, în general, de traiecte fisurate duble sau multiple (fig. 180 și 181).

Pentru o orientare generală, am căutat să clasificăm leziunile fracturare ale articulației cotului, cu traiecte multiple. în leziuni combinate ale elementelor paletei humerale — 126 cazuri (62,38%) ; leziuni combinate ale elemen-

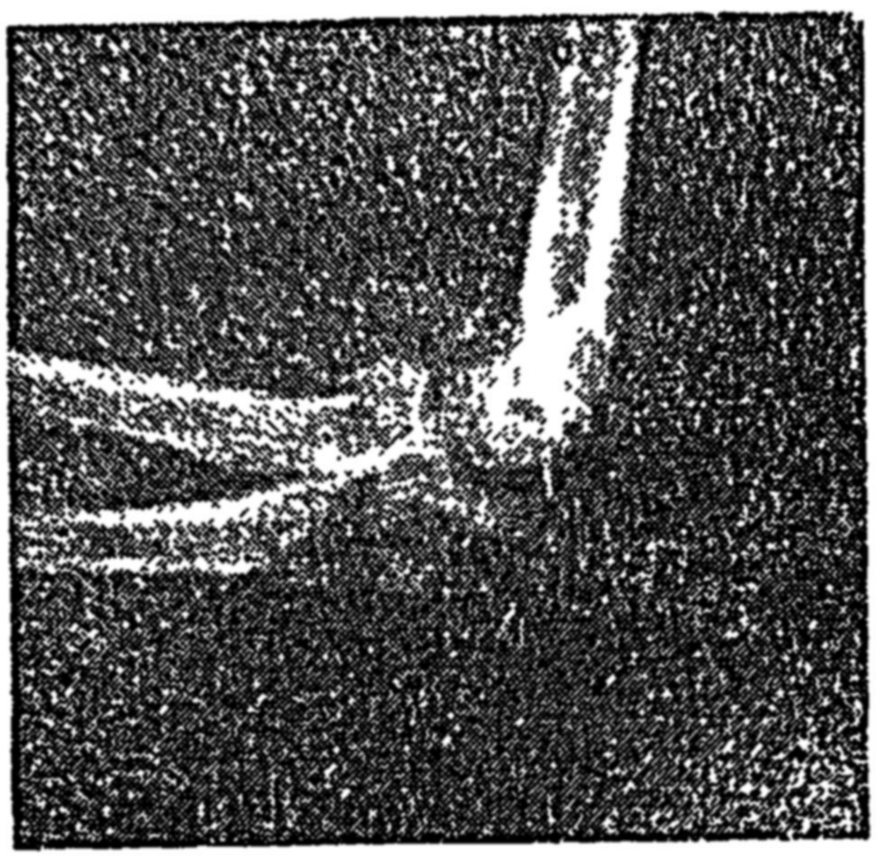

Fig. 180 — Radiografia articulației cotului de profil. Fractură complexă. Fractura longitudinală de olecran fără dislocare. Fractură transversală a gîtului radiusului fără dislocare.

Fig. 181 — Radiografia articulației cotului de față. Fractură complexă a articulației cotului: fractura cominutivă a epicondilului humeral medial; fractura trohleei humerale; decolare apofizară a epicondilului humeral radial.

telor paletei humerale cu cele ale extremităților articulare ale oaselor antebrațului — 63 cazuri (31,19%) ; și leziuni combinate ale oaselor antebrațului între ele — 13 cazuri (6,43%). Cele mai frecvente leziuni întîlnite au fost cele combinate ale elementelor paletei humerale, fie între ele, fie asociate cu leziunile capetelor proximale ale oaselor antebrațului (tabelul 60).

Din punct de vedere anatomopatologic, am observat toate combinațiile posibile între traiectele fracturare transversale ale paletei humerale cu alte traiecte oblice sau marginale, sau între leziunile condililor sau epicondililor humerali cu leziuni ale gîtului radial și ale olecranului.

În continuare am căutat să redăm global repartiția numerică și procentuală a leziunilor fracturare ale articulației cotului, pe forme anatomopatologice, pe ani vîrstă și pe ani calendaristici, 1964—1983 (tabelele 60 și 61).

Scanned with OKEN Scanner

Tabelul 60

Repartiția numerică și procentuală a fracturilor articulației cotului pe forme anatomopatologice și pe ani vîrstă

Vîrsta	*Fracturi transversale supracondiliene humerale*		*Fracturi ale epitrohleei humerale*		*Fracturi ale condilului humeral extern*		*Fracturi ale extremității radiale*		*Fracturi ale extremității ulnare*		*Alte leziuni*		*TOTAL*	
	Nr.	%	*Nr.*	%	*Nr.*	%	*Nr.*	%	*Nr.*	%	*Nr.*	%	*Nr.*	%
0—30 zile	1	0,02	—		—		—		—		4	0,09	5	0,11
30 zile—1 an	5	0,11	—		—		—		—		8	0,18	13	0,29
1	35	0,77	—		—		—		—		34	0,75	69	1,52
2	111	2,46	—		3	0,07	—		—		83	1,84	197	4,36
3	116	2,57	—		12	0,27	3	0,07	—		63	1,39	194	4,29
4	208	4,60	—		10	0,22	5	0,11	—		29	0,64	252	5,57
5	170	3,76	34	0,75	12	0,27	5	0,11	3	0,07	42	0,93	266	5,89
6	183	4,05	66	1,46	15	0,33	22	0,49	7	0,15	15	0,33	308	6,81
7	275	6,08	50	1,11	24	0,53	25	0,55	7	0,15	7	0,15	388	8,58
8	168	3,72	127	2,81	25	0,55	32	0,71	17	0,38	17	0,38	386	8,54
9	107	2,37	51	1,13	33	0,73	50	1,10	24	0,53	19	0,42	284	6,28
10	140	3,10	119	2,63	35	0,78	34	0,75	15	0,33	24	0,53	367	8,12
11	172	3,81	94	2,08	10	0,22	37	0,82	18	0,40	20	0,44	351	7,77
12	119	2,63	128	2,83	10	0,22	59	1,31	24	0,53	47	1,04	387	8,56
13	134	2,96	153	3,38	12	0,27	32	0,70	20	0,44	17	0,38	368	8,14
14	67	1,48	212	4,69	13	0,29	27	0,60	17	0,38	47	1,04	383	8,47
15	49	1,09	147	3,26	5	0,11	12	0,27	15	0,33	74	1,64	302	6,70
TOTAL	2 060	45,58	1 181	26,13	219	4,84	343	7,59	167	3,69	550	12,17	4 520	100

Scanned with OKEN Scanner

Tabelul 61

Repartiția numerică și procentuală a fracturilor articulației cotului pe forme anatomopatologice și pe ani calendaristici

Anul	*Fracturi transversale supracondiliene humerale*		*Fracturi ale epitrohleei humerale*		*Fracturi ale condilului humeral extern*		*Fracturi ale extremității radiale*		*Fracturi ale extremității ulnare*		*Alte leziuni*		*Total*	
	Nr.	%	*Nr.*	%	*Nr.*	%	*Nr.*	%	*Nr.*	%	*Nr.*	%	*Nr.*	%
1964	50	1,11	15	0,33	5	0,11	8	0,18	6	0,13	14	0,31	98	2,17
1965	65	1,44	18	0,40	7	0,15	11	0,24	4	0,09	15	0,33	120	2,65
1966	57	1,26	16	0,35	7	0,15	12	0,27	4	0,09	22	0,49	118	2,61
1967	50	1,11	21	0,46	9	0,20	9	0,20	7	0,15	85	1,88	181	4,00
1968	62	1,37	32	0,71	11	0,24	14	0,31	9	0,20	29	0,64	157	3,47
1969	62	1,37	40	0,88	11	0,24	15	0,33	4	0,09	34	0,75	166	3,66
1970	61	1,35	37	0,82	13	0,29	19	0,42	3	0,07	29	0,64	162	3,59
1971	58	1,28	46	1,02	6	0,13	11	0,24	6	0,13	26	0,58	153	3,38
1972	77	1,70	50	1,11	4	0,09	12	0,27	8	0,18	9	0,20	160	3,55
1973	82	1,81	59	1,31	9	0,20	14	0,31	4	0,09	15	0,33	183	4,05
1974	95	2,10	56	1,24	8	0,18	16	0,35	5	0,11	12	0,27	192	4,24
1975	107	2,37	66	1,46	7	0,15	15	0,33	7	0,15	6	0,13	208	4,59
1976	121	2,68	74	1,64	8	0,18	12	0,27	9	0,20	6	0,13	230	5,1
1977	130	2,88	80	1,77	13	0,29	17	0,38	11	0,24	14	0,31	265	5,87
1978	147	3,25	92	2,04	12	0,27	19	0,42	12	0,27	10	0,22	292	6,47
1979	150	3,32	90	1,99	19	0,42	23	0,51	11	0,24	9	0,20	302	6,68
1980	157	3,47	92	2,03	13	0,29	21	0,46	13	0,29	27	0,60	323	7,14
1981	162	3,58	97	2,15	15	0,33	27	0,60	14	0,31	35	0,77	350	7,74
1982	179	3,96	99	2,19	19	0,42	32	0,70	14	0,31	24	0,53	367	8,11
1983	188	4,17	101	2,23	23	0,51	36	0,80	16	0,35	129	2,85	493	10,92
TOTAL	2 060	45,58	1 181	26,13	219	4,84	343	7,59	167	3,69	550	12,17	4 520	100%

Scanned with OKEN Scanner

BIBLIOGRAFIE

1. AHBOUTE B. — Contribution a l'étude des traumatismes artérieles récents des membres, Thèse, Marseille, Press. Méd., 1971, 79, 33, 1 502.

2. ANDRONESCU A. — Anatomia copilului, Ed. Didactică și Pedagogică, București, 1966.

3. AUBIGNÉE R. M. d', TRAN-NGOG-NINH — Syndrome de Volkmann invetere, *Chir. Orthop.*, 1955, 41, 1, 32.

4. AUBIGNÉE R. M. d', MAZAS F. — Nouveau traité de technique chirurgicale, Ed. Masson, Paris, 1976.

5. BOPPE M., CHOMET J. — Traitement des fractures suscondyliennes de l'humérus chez l'enfant, *J. Chir.*, 1934, 43, 4, 505—514.

6. BROCA A. — Chirurgie infantile, Ed. G. Steinheil, Paris, 1914.

7. BRÜCHNER H. — Fracturen und Luxationen, Ed. Volk und Gesundheit, Berlin, 1969.

8. CADENAT F. M. — Les voies de penetration des membres, Ed. Doin, Paris, 1964.

9. CAHUZAC M., JUNG F. — Contusion de l'artere humérale. Spasme vesculaire. Syndrom de Volkmann, *Chir. Orthop.*, 1946, 32, 5, 241.

10. CAMPBELL W. — Campbel's operative orthopedie, IV, Ed. A. H. Greishaw Mosby, St. Louis, 1963.

11. CARLOS E. — Prophilaxie du syndrome de Volkmann dans les fractures supracondyliennes du coude chez l'enfant, *Chir. Orthop.*, 1971, 57, 7, 517—528.

12. CHARRY R. — Luxation divergente, spontanée, progresive du coude, consecutive a une fracture de la tête radiale, *Rév. Orthop.*, 1930, 17, 4, 238—241.

13. CLARA M. — Entwicklungsgesichte des Menschen, Ed. G. Thieme, Leipzig, 1966.

14. COSĂCESCU A. — Afecțiuni osoase, Ed. Welther, Sibiu, 1948.

15. CORMIER J. M., DEVIN R. — Traitement des obliteration arterielles sigues des membres, *J. Chir.*, 1960, 98, 1—2, 101.

16. COUREAUD L. H. — Deux cas de fracture parcellaire de la cupule radiale, *Rév. Orthop.*, 1932, 19, 4, 345—347.

17. DECOULX P., RAZEMON J. P., VENDEVEL P. — Traitement des sequelles du syndrome de Volkmann, *Chir. Orthop.*, 1972, 58, 2, 111—122.

18. DEFURAGE A., CARTIER P., PIDKORDS L. — Traitement chez l'adult des raideurs post-traumatiques du coude datant de l'enfance. Un modification de la technique de l'arthrolise, *Chir. Orthop.*, 1973, 59, 8, 685—589.

19. DIEULAFÉ R. — La sympathectomie peri-artérielle dans la syndrome de Volkmann du membre inférieur et ses bases anatomiqnes, *Rév. Orthop.*, 1935, 22, 1, 18—25.

20. ECONOMU TH. — Traumatologie infantilă, Ed. Medicală, București, 1958.

21. EKESPARRE W. von — Le traitement des fractures supracondyliennes de l'huméurs chez l'enfant, *Ann. chir. inf.*, 1970, 11, 3, 213—218.

22. ÉTTENNE — Nouvelle technique de l'extension au zénith, *Rév. Orthop.*, 1928, 15, 5, 427.

23. FERAY C. — Methode originale de reduction peu sanglante des fractures graves de la tête radiale chez l'enfant, *Presse Méd.*, 1969, 77, 56, 2 155.

24. FÈVRE M. — Chirurgie Infantile et Orthopedie, Ed. Flammarion, Paris, 1967.

25. FIRICĂ A. et colab. — L'ostéosynthèse stabile élastique, nouveau concept biomécanique, *Chir. Orthop.*, 1981, 67, 2, 82—91.

26. FONTAINE R., KUNLIN J. — Contribution a l'étude du syndrome de Volkmann de cause vasculaire. Son traitement prophylactique ou abortif par l'intervention immédiate ou précoce sur l'artere lésée, *J. Chir.*, 1936, 48, 2, 171—172.

27. FORGUE E. — Precis de patologie externe, vol. I, Ed. Doin, Paris, 1917.

28. GAUBERT J. — Un syndrome de Volkmann traité par trombéctomie de l'artére humérale, *Chir. Orthop.*, 1961, 47, 1, 104.

29. GROB M. — Lehrbuch der Kinderchirurgie, Ed. Thieme, Stuttgart, 1957.

30. HOFMANN V. — Zur Behandlung der suprakondylären Humerus-frakturen im Kindersalter, *Zbl. f. Chg.*, 1968, 93, 48, 1 678.

31. IMBERT R., AHBOUTE B., DI MARIUS V., TOURNIGANT P. — À propos des traumatismes artérielles recents des membres, *Mém. Acad. Chir.*, 1971, 97, 8, 518.

32. IONESCU L. C. — Leziuni fracturare osteocartilaginoase ale oaselor diafizare la copil, Teză de dizertație, I. M. Timișoara, 1972.

Scanned with OKEN Scanner

33. IONESCU L. C., RITLI L. — O tehnică de osteosinteză în fractura transversală supracondiliană a humerusului la copil, *Chirurgia*, 1975, 24, 3, 199—202.
34. JUDET R., JUDET J. — Les fractures des membres chez l'enfant, Ed. Maloine, Paris, 1958.
35. KREINDLER A., PRUSKAUER-APOSTOL B. — Neurologie infantilă, Ed. Medicală, București, 1963.
36. KUSS B., HANNRICH G. — Zur Behandlung der supracondylären Humerusfraktur beim Kind, *Zbl. f. Chg.*, 1967, 92, 9, 318.
37. LAGRANGE J., RIGAULT P. — Traitement des fractures supracondyliennes de l'humérus chez l'enfant, *Presse Méd.*, 1970, 78, 53, 2 382.
38. LANZ T., WACHSMUTH W. — Praktische Anatomie, Ed. Springer, Berlin, 1938.
39. LENA A., D'ALLAINES C. — Complications artérielles des traumastismes fermés des membres, *J. Chir.*, 1963, 86, 5, 197.
40. LORD G., HY X., BLANCHARD J. P. — Traitement d'une pseudarthrose de la coronoide par greffe pédiculée épitrohléene, *Chir. Orthop.*, 1970, 56, 3, 261.
41. LEVEUF J., GODARD H. — La réduction sanglante des fractures supracondyliennes de l'humérus chez l'enfant, *J. Chir.*, 1935, 45, 3, 358.
42. LEVEUF J. — Le syndrome de Volkmann, *Rév. Orthop.*, 1936, 23, 1, 5—31.
43. LEVEUF J., GODARD H. — Un procédé de traction progresive et continue des fractures du coude (supracondylienne et articulaires), *Rév. Orthop.*, 1936, 23, 6, 619—625.
44. LEVEUF J. — Des lésions provoquées par les troubles de la circulation cappilaire consecutifs a la contusion de l'artere humérale dans les fractures supracondyliennes de l'humérus, *J. Chir.*, 1938, 51, 2, 177—214.
45. LEVEUF J. — À propos du traitement des fractures supracondyliennes de l'humérus chez l'enfant, *Chir. Orthop.*, 1946, 32, 5, 263.
46. MAYEUX C. et colab. — 64 cas de traumatisme des gros tronchs vasculaires des membres, *J. Chir.*, 1971, 101, 5—6, 543.
47. MANCIU TR., RADU C., MICLE I. — Confruntare anatomo-clinică în sindromul lui Volkmann, *Ortop. Traumat. Recup. Funcț.*, Timișoara, 1969, 33.
48. MASSABOAU GUIBAL — Un cas de retraction isquémique traité par „l'appareil a tourniquet" modifié, *Rév. Orthop.*, 1925, 12, 1, 57—63.
49. MASSABOAU GUIBAL — Le redressement progressif intégral de l'attitude vicieuse dans le syndrome de Volkmann, *Rév. Orthop.*, 1932, 19, 3, 239—259.
50. MASSART R. — La maladie de Volkmann. Rétraction isquémique des muscles flechisseurs des doigts. Pathogenie. Traitement, *Rév. Orthop.*, 1935, 22, 5, 385—483.
51. METAIZEAU J. P., PREVOT J., SCHMITT M. — Traitement des fractures du col radiale, *Chir. Orthop.*, 1980, 66, 6, 47—49.
52. OMBRÉDANNE L. — Précis clinique et operatoire de chirurgie infantile, Ed. Masson, Paris, 1974.
53. PARALESCU V. — Fractura transversală supracondiliană a humerusului la copil, Lucrare de diplomă, I. M. Timișoara, 1982.
54. PATEL J., CORMIER J. M., FLORENT J. — Les problémes de thérapeutique que pose l'association de lésion artérielle et ostéo-articulaires traumatiques des membres, *J. Chir.*, 1967, 93, 2, 145.
55. PELLÉ A. — Décalottement du condyle externe de l'humérus passé inapercu au cours d'un traumatisme du coude. Ablation. Guérison, *Rév. Orthop.*, 1932, 19, 1, 48—53.
56. PETIT P., DOBOUSSET J., LERIQUE J. — À propos du traitement préventif du syndrome de Volkmann, *Chir. Orthop.*, 1969, 55, 8, 763.
57. RĂDULESCU A. D., BACIU C., ROBĂNESCU N. — Traumatismele osteoarticulare, Ed. Academiei, București, 1967.
58. RANGA V., ZAHARIA C., PANAITESCU V., ISPAS A. — Anatomia omului, vol. I, fasc. 2, Membrele, Lito. I. M. București, 1979—1980.
59. REISMANN B., VITTALI H. P. — Die Behandlung der supracondylären Humerusfraktur des Kindesalter, *Kinderkirurg.*, 1970, 9, 2, 259.
60. RENDU A. — Sur le decalottement du condyle huméral, *Rev. Orthop.*, 1925, 12, 5, 441—461.
61. RIGAULT P., LAGRANGE J., MARION J., FAISSE R. — Les fractures de l'extrémite inferieure de l'humérus chez l'enfant, *Chir. Orthop.*, 1963, 48, 4, 333.
62. RIQUNAULT D., MOINE D. — Suture artérielle humérale par fracture et luxation du coude. Restauration vasculaire primitive, *Chir. Orthop.*, 1972, 57, 2, 155—158.

Scanned with OKEN Scanner

Scanned with OKEN Scanner

Capitolul 11

LEZIUNILE FRACTURARE ALE OASELOR ANTEBRAȚULUI

L. C. Ionescu, V. Mițariu

În afară de faptul că sînt atît de des întîlnite, aceste fracturi pun uneori probleme deosebite de tratament, în legătură cu păstrarea formei și funcției antebrațului (DUMITRU VEREANU, 1973).

Tratamentul fracturilor oaselor antebrațului la copii trebuie să urmărească integritatea funcțională exclusivă a mișcărilor de prono-supinație (16).

Lipsa secundară a funcționalității unui antebraț traumatizat este egală cu o amputație (16).

11.1. NOȚIUNI GENERALE

Fracturile oaselor antebrațului sînt cele mai frecvente leziuni traumatice întîlnite la vîrsta copilăriei. Am întîlnit un număr de 25 356 leziuni, care au reprezentat 69,20% din toate leziunile oaselor difizare ale membrelor (tabelul 62).

Tabelul 62

Frecvența fracturilor oaselor antebrațului

Număr total leziuni	*% din totalul leziunilor scheletului*	*Clasament*	*% din totalul fracturilor oaselor diafizare ale membrelor*	*% din totalul fracturilor oaselor diafizare ale membrului superior*
25 356	68,55	I	69,20	76,22

Pentru ușurința studiului (FÈVRE (14)) a împărțit scheletul oaselor antebrațului în patru segmente convenționale, egale, de la o extremitate la cealaltă (fig. 182); am considerat separat leziunile fracturare caracteris-

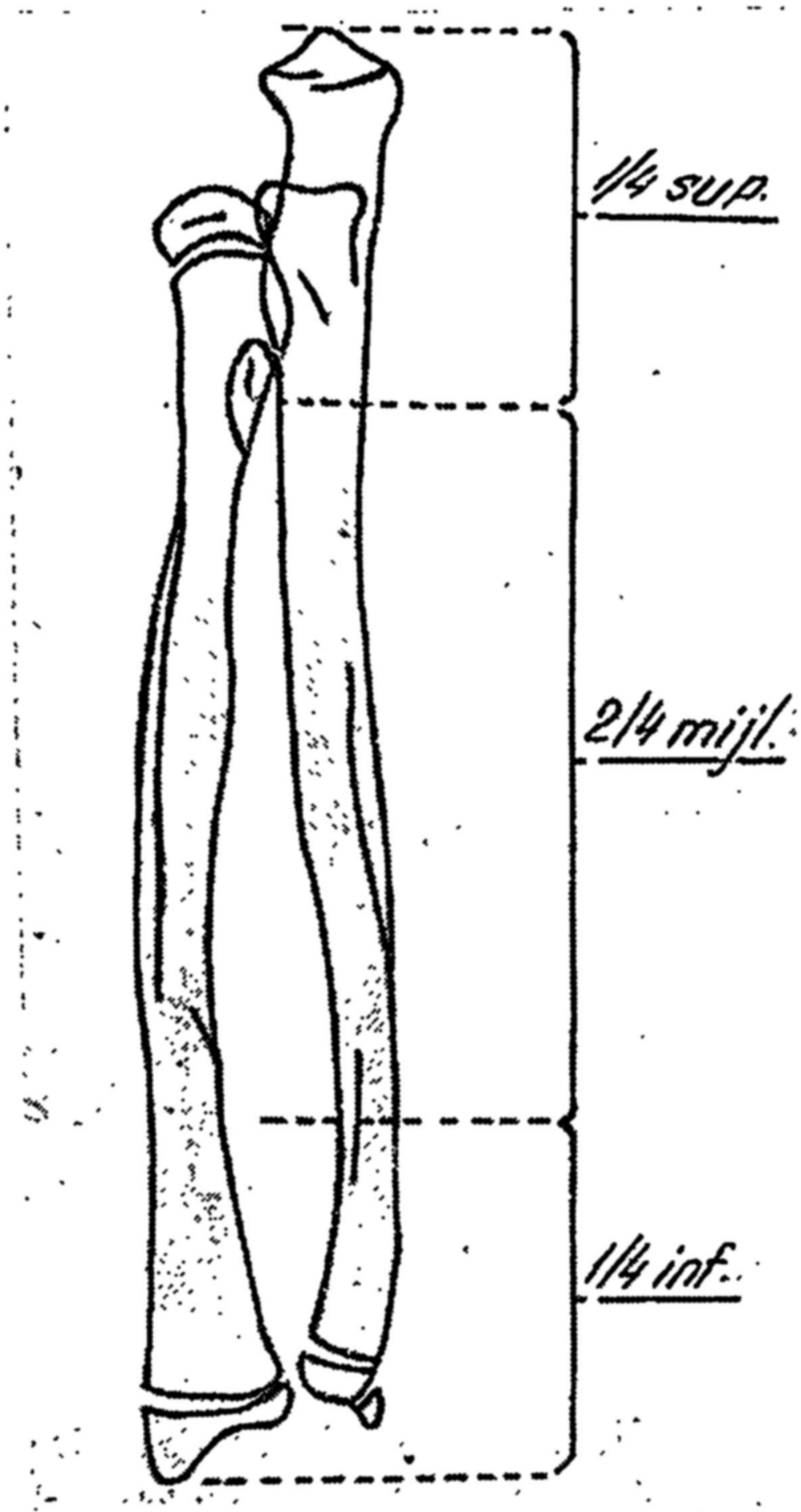

Fig. 182 — Împărțirea scheletului oaselor antebrațului în patru segmente convenționale în vederea clasificării leziunilor fracturare. (Schiță inedită)

Tabelul 63

Leziunile fracturare ale oaselor antebrațului considerate pe segmente convenționale și pe grupe de vîrstă

Localizare	*N.N.*	*Sugar*	*1—3 ani*	*4—6 ani*	*7—10 ani*	*11—15 ani*	*Total*	*%*
1/4 distală	11	31	2 224	2 665	5 132	5 339	15 402	60,74
2/4 mijlocii	33	57	1 372	2 015	2 873	3 604	9 954	39,26
TOTAL	44	88	3 596	4 680	8 005	8 943	25 356	100

Scanned with OKEN Scanner

tice 1/4 distale, corespunzătoare aproximativ ultimilor 4—5 cm de substanță osoasă de deasupra articulației pumnului și separat leziunile diafizare situate în cele 2/4 mijlocii ; fracturile localizate în 1/4 superioară, olecran, apofiză coronoidă și extremitate superioară radială, au fost studiate în cadrul fracturilor articulației cotului.

Clasificare (16), (20)

- *Leziuni diafizare* (2/4 mijlocii) 39,26%
  - Fracturi ale ambelor oase
    - — Fisuri subperiostale
    - — Fracturi cu inflexiune în lemn verde
    - — Fracturi complete, cu dislocare
  - Fracturi ale radiusului izolat
    - — Fisuri subperiostale
    - — Fracturi cu inflexiune în lemn verde
    - — Fracturi complete, cu dislocare
  - Fracturi ale ulnei izolate
    - — Fisuri subperiostale
    - — Fracturi cu inflexiune în lemn verde
    - — Fracturi complete, cu dislocare
    - — Fracturi MONTEGGIA
- *Leziuni caracteristice extremităților inferioare* (1/4 inferioară) 60,74%
  - — Decolări ale epifizei radiusului
  - — Fracturi metafizare prin tasare a trabeculației osoase
  - — Fracturi diafizo-metafizare, fără dislocare
  - — Fracturi diafizare-metafizare, complete, cu dislocări ale fragmentelor fracturare
  - — Fracturi ale apofizei stiloide ulnare.

Cele mai frecvente leziuni au fost localizate în 1/4 distală a oaselor antebrațului (60,74%) și au fost urmate de localizările din cele 2/4 mijlocii (39,26%). Redăm global, procentual și pe grupe de vîrstă, numărul leziunilor fracturare ale oaselor antebrațului localizate în aceste trei segmente convenționale, mijlocii și inferior (tabelul 63).

După cointeresarea oaselor am întîlnit următoarea incidență : leziuni ale ambelor oase — 23%, leziuni ale radiusului izolat — 65,72% și leziuni ale ulnei izolate — 11,28% (tabelul 64).

Tabelul 64

Repartiția fracturilor oaselor antebrațului după localizarea pe elementele scheletului și pe leziuni importante

Localizare	*Radius izolat*	*Ulna izolată*	*Ambele oase*	*Total*	%
Decolări epifizare	5 678	512	914	7 104	28,02
Fracturi metafizare	8 714	551	1 066	10 331	40,74
Fracturi diafizo-metafizare	1 232	732	1 228	3 192	12,59
Fracturi diafizare	1 039	897	2 625	4 561	17,99
Alte leziuni	—	168	—	168	0,66
TOTAL	16 663	2 860	5 833	25 356	—
%	65,72	11,28	23,00	—	100

Scanned with OKEN Scanner

Fracturile ambelor oase au reprezentat 17,53% din leziunile diafizare ale membrului superior şi 15,92% din toate leziunile diafizare ale membrelor şi au fost situate aproximativ egal în 1/4 inferioară (55%) şi în cele 2/4 medii (45%).

Fracturile izolate ale radiusului au fost foarte frecvente şi au reprezentat 50,09% din totalul leziunilor oaselor diafizare ale membrului superior şi 45,48% din toate leziunile diafizare ale membrelor. În afara leziunilor caracteristice ale 1/4 inferioare (93,74%), decolarea epifizară (34,07%) şi fractura prin tasare a trabeculaţiei osoase metafizare (52,29%), radiusul a suferit fractura izolată la orice nivel şi a realizat toate aspectele anatomopatologice posibile: tasări ale trabeculaţiei osoase, fisuri subperiostale, fracturi prin inflexiune în lemn verde sau fracturi complete cu dislocări ale fragmentelor fracturare.

Fracturile izolate ale ulnei s-au întîlnit mult mai puţin frecvent. Ele au reprezentat numai 11,28% din totalul leziunilor de antebraţ, 8,60% din leziunile oaselor diafizare ale membrului superior şi 7,80% din toate fracturile oaselor diafizare ale membrelor. Pe segmente convenţionale fracturile izolate de ulna au fost repartizate inegal: 69,32% în 1/4 inferioară şi 31,36% în cele 2/3 medii. Leziunile caracteristice izolate ale ulnei au fost fractura cu inflexiune în lemn verde situată în 1/4 inferioară şi fractura diafizară tip MONTEGGIA-STĂNCIULEŞCU.

Dacă sistematizăm, pe baza consideraţiilor de mai sus leziunile diafizare ale oaselor antebraţului, acestea pot să fie clasificate în: fracturi ale unui singur os sau ale ambelor oase cu dislocări limitate, fracturi ale unui singur os sau ale ambelor oase cu dislocări complexe, fracturi ale unui singur os cu luxaţia celuilalt.

În entorsele articulaţiei pumnului şi în leziunile izolate ale extremităţii inferioare a radiusului semnalăm destul de frecvent asocierea fracturii apofizei stiloide ulnare. În statistica noastră, această asociere a fost observată în 127 cazuri. Dar, fractura apofizei stiloide ulnare poate să fie întîlnită şi izolat, 41 cazuri.

Din punct de vedere al tratamentului, specificăm că au fost operate 258 leziuni, care au reprezentat 1,02% din toate fracturile oaselor antebraţului. Dintre acestea 27 fracturi au fost deschise. Fondul patologic a fost observat în 98 de cazuri (0,39%) şi a fost reprezentat, în special, de *osteogenesis imperfecte congenita* VROLIK, de supuraţii cronice (osteomielită), de calusul imperfect ş.a.

Repartizate pe ani calendaristici, cele 25 356 leziuni fracturare ale oaselor antebraţului au crescut progresiv şi au depăşit uneori 500 de leziuni pe an (graficul 13).

Ca frecvenţă pe ani vîrstă, leziunile fracturare ale oaselor antebraţului au fost prezente încă de la naştere: nou-născut — 44 cazuri (0,17%), sugar — 88 cazuri (0,34%), apoi au fost observate la toate vîrstele, cu frecvenţă mai mare, care a început de la 2—3 ani şi a atins maximum la 10 ani (graficul 14); (tabelele 65 şi 66).

Sexul masculin a fost interesat mai frecvent (71,26%), iar partea stîngă a fost afectată ceva mai des (53,44%).

Scanned with OKEN Scanner

Graficul 13

Repartiția leziunilor fracturare ale oaselor antebrațului pe ani calendaristici (25 356 cazuri)

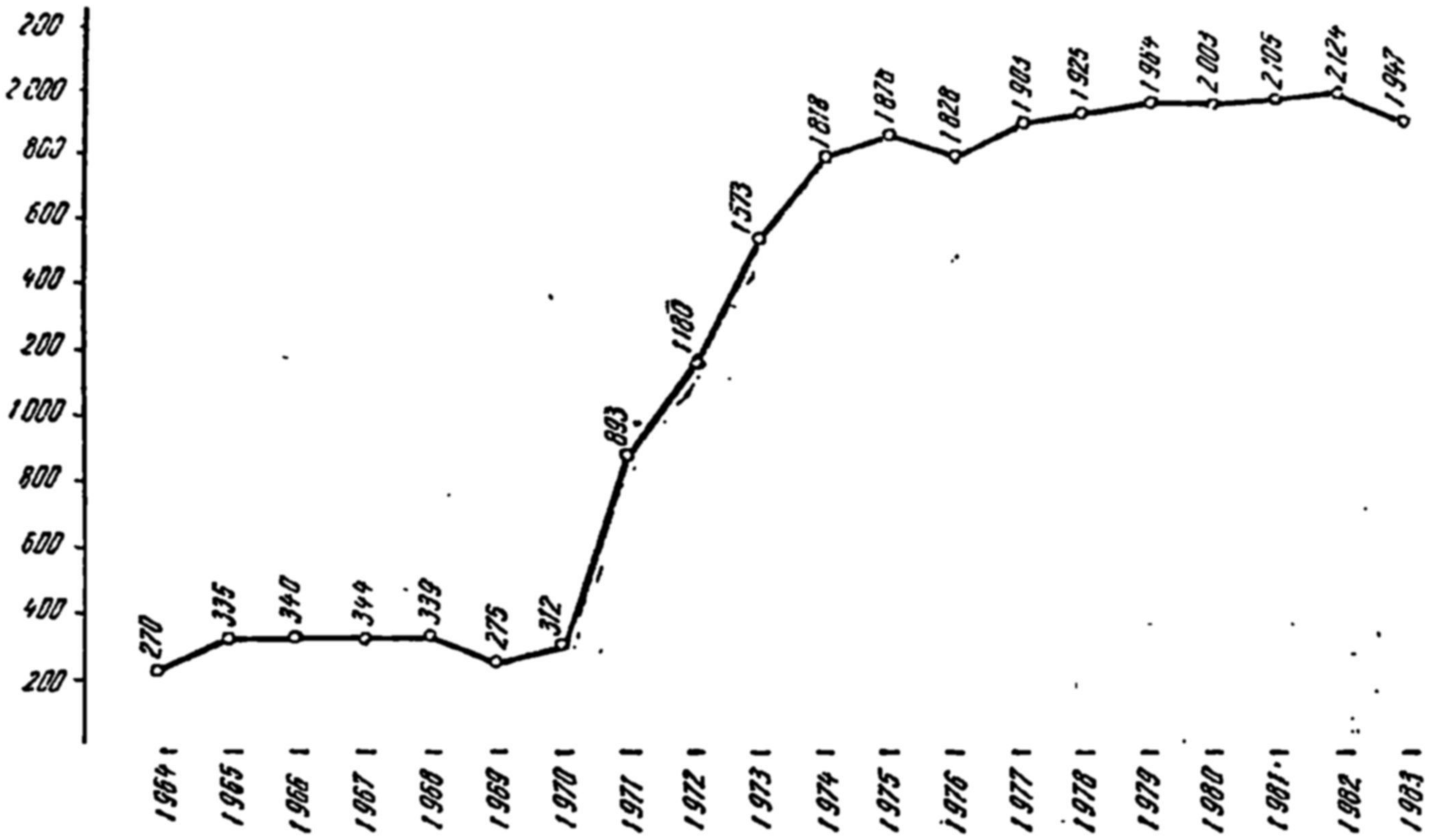

Graficul 14

Repartiția fracturilor oaselor antebrațului pe ani vîrstă, parte afectată și sex

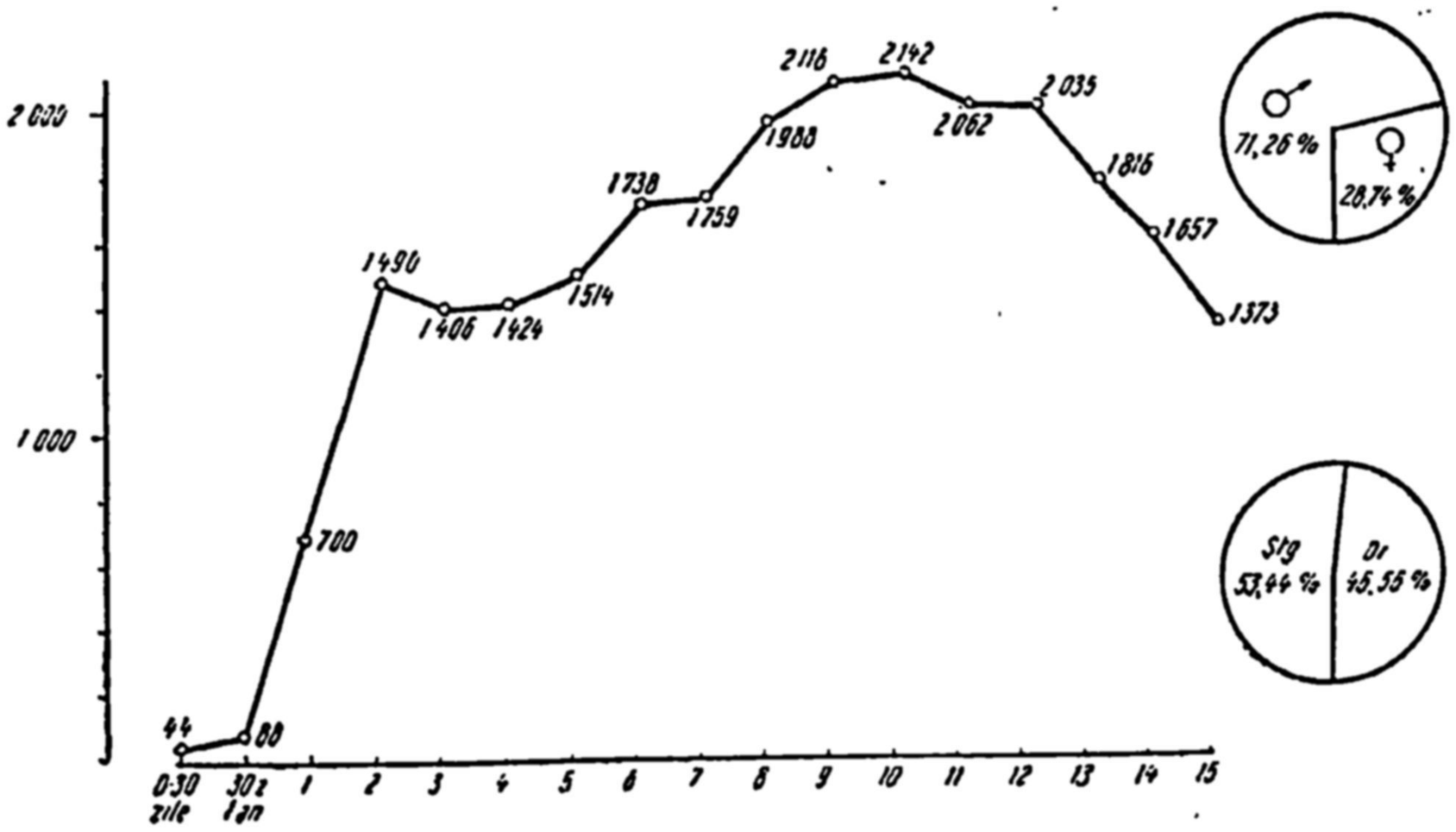

Tabelul 65

Fracturile oaselor antebrațului considerate pe ani vîrstă și pe leziuni importante

Tipul leziunii	*0—30 zile*	*30 zile 1 an*	*1*	*2*	*3*	*4*	*5*	*6*	*7*	*8*	*9*	*10*	*11*	*12*	*13*	*14*	*15*	*Total*	*%*
Decolări epifizare				196	181	215	268	483	615	762	686	681	653	673	693	504	494	7 104	28,02
Fracturi metafizare	11	31	455	787	757	735	745	749	698	745	880	869	783	746	534	506	300	10 331	40,74
Fracturi diafizometafizare			120	232	202	196	206	229	197	214	281	293	203	206	200	213	200	3 192	12,59
Fracturi diafizare	33	57	125	275	266	282	295	277	249	267	252	274	399	384	367	411	348	4 561	17,99
Fractura apofizei stiloidei ulnare											17	25	24	26	22	23	31	168	0,66
TOTAL	44	88	700	1 490	1 406	1 428	1 514	1 738	1 759	1 988	2 115	2 142	2 062	2 035	1 816	1 657	1 373	25 356	100

Tabelul 66

Frecvența fracturilor oaselor antebrațului pe ani vîrstă

0—30 zile	*30 zile 1 an*	*1*	*2*	*3*	*4*	*5*	*6*	*7*	*8*	*9*	*10*	*11*	*12*	*13*	*14*	*15*	*Total*
44	88	700	1 490	1 406	1 428	1 514	1 738	1 759	1 988	2 116	2 142	2 062	2 035	1 816	1 657	1 373	25 356
0,17	0,34	2,76	5,88	5,55	5,63	5,97	6,85	6,94	7,84	8,35	8,45	8,13	8,02	7,16	6,53	5,41	100%

Scanned with OKEN Scanner

Fracturile oaselor antebraţului s-au produs de obicei prin traumtisme indirecte : căderi în casă, căderi din fugă sau în timpul jocului, căderi de la înălţime ; traumatismele directe sau accidentale de circulaţie sau de sport au fost incriminate mai rar.

11.2. FRACTURILE DE LOCALIZARE DIAFIZARĂ

11.2.1. FRACTURILE DIAFIZARE ALE AMBELOR OASE

11.2.1.1. Noţiuni generale

Se consideră fracturi diafizare ale oaselor antebraţului, toate leziunile cuprinse între două planuri orizontale şi paralele, care trec, superior prin tuberozitatea bicipitală a radiusului şi inferior la 4—5 cm deasupra interliniei articulaţiei pumnului. Această regiune corespunde celor 2/4 mijlocii din lungimea totală a oaselor.

Fracturile diafizare ale oaselor antebraţului se întîlnesc frecvent. Aceste leziuni au fost reprezentate prin 4 561 cazuri care au totalizat 17,99% din toate fracturile oaselor antebraţului. Dintre acestea, cel mai frecvent întîlnite au fost fracturile ambelor oase — 2 625 cazuri, urmate de fracturile izolate ale radiusului — 1 039 cazuri. Fracturile izolate ale ulnei au fost cele mai rare — 897 cazuri, în acestea am înglobat şi cele 41 cazuri de fracturi MONTEGGIA-STĂNCIULESCU (tabelul 67).

Tabelul 67

Localizarea fracturilor diafizare ale oaselor antebraţului pe elementele scheletului

Localizare	*Nr.*	*% din leziunile diafizare ale scheletului*	*% din leziunile diafizare ale membrului superior*
Fracturi ale ambelor oase	2 625	7,16	7,89
Fracturile radiusului izolat	1 039	2,83	3,12
Fracturile ulnei izolate	897	2,45	2,70
TOTAL	4 561	12,44	13,71

Fracturile diafizare ale oaselor antebraţului le-am întîlnit mai frecvent la sexul masculin — 68,71%, iar partea stîngă a fost afectată mai frecvent — 65,12% (graficul 15).

Scanned with OKEN Scanner

Acest studiu începe cu fracturile diafizare ale ambelor oase ale antebrațului (4), (7), (11), (13), (14), (16), (20), (21), (22), (25), (26), (28), nu pentru că aceste leziuni sînt cele mai frecvente, ci pentru că ele sînt cele mai importante și mai reprezentative din punct de vedere al tratamentului.

Graficul 15

Frecvența fracturilor diafizare ale oaselor antebrațului pe ani vîrstă

11.2.1.2. Etiopatogenie

Fracturile diafizare ale ambelor oase ale antebrațului la copii sînt situate mai frecvent în porțiunea mijlocie. Aceste fracturi se produc, în general, prin traumatisme indirecte în urma căderilor pe mînă, fie prin mecanismul flexiei, fie, mai rar, prin mecanismul torsiunii și prezintă caracteristica de a rămîne în majoritatea cazurilor incomplete. În aceste cazuri în care se fracturează ambele oase, leziunile se produc în cele 2/4 medii și, mai frecvent, la niveluri apropiate pe fiecare os.

Scanned with OKEN Scanner

Traumatismele directe sînt mai rare şi, în general, caracteristice fracturilor diafizare situate mai înalt. Ele sînt mai frecvente la adulţi (lovitură de manivelă). În traumatismele directe oasele se fracturează, de obicei, la acelaşi nivel. Traumatismul direct al crestei ulnare este caracteristic pentru producerea fracturii de tip MONTEGGIA-STĂNCIULESCU.

Fracturile subperiostale, simple fisuri sau prin inflexiune în lemn verde, se întîlnesc la orice vîrstă, dar în general, se poate să se afirme că sînt caracteristice copiilor pînă la vîrsta de 10 ani. Fracturile diafizare complete, cu dislocare complexă a fragmentelor fracturare, devin din ce în ce mai frecvente după vîrsta de 8—10 ani.

11.2.1.3. Anatomie patologică

În fracturile diafizare ale ambelor oase ale antebraţului, traiectele de fractură se situează, în general, aproape la acelaşi nivel pe ambele oase, de obicei în cele 2/4 medii ale diafizelor. Traiectele situate mai înalt se observă mai rar.

Traiectele de fractură care apar, mai frecvent, transversale sau uşor oblice, prezintă de obicei multe neregularităţi dinţate sau în trepte de scară. Uneori, unul dintre cele două oase poate să prezinte un traiect transversal, iar celălalt un traiect oblic. Fracturile cominutive sau cu fragmente intermediare se întîlnesc rar — 0,23%.

Din punct de vedere al interesării elementelor constitutive ale diafizei, leziunile pot să se prezinte sub mai multe tipuri caracteristice vîrstei copilăriei : fisuri subperiostale, necaracteristice, fracturi cu inflexiune în lemn verde şi fracturi complete cu dislocare complexă a fragmentelor fracturare (tabelul 68).

Tabelul 68

Repartiţia fracturilor ambelor oase ale antebraţului pe forme anatomopatologice

Forma anatomopatologică	*Nr.*	*% din totalul fracturilor diafizare ale ambelor oase*	*% din totalul fracturilor de antebraţ*
Fisuri subperiostale	500	19,05	1,97
Fracturi în „lemn verde"	1 432	54,55	5,65
Fracturi complete cu dislocare	693	26,40	2,73
TOTAL	2 625	100	10,35

În aceste trei forme anatomopatologice, interesarea ambelor oase ale antebraţului a fost cea mai frecventă — 57,55% (tabelul 69).

Fisurile subperiostale ale substanţei osoase diafizare reprezintă forma cea mai benignă de fractură. Fisura se produce sub periost intact şi nu presupune dislocări sau leziuni ale părţilor moi. Am întîlnit această leziune în 500 cazuri.

Scanned with OKEN Scanner

Tabelul 69

Repartiția fracturilor diafizare ale oaselor antebrațului după forma anatomopatologică și localizare

Forma atomopatologică	*Nr.*	*%*	*Localizare*	*Nr.*	*%*
Fisuri subperiostale	1 446	31,70	Ambele oase	500	10,96
			Radius	580	12,73
			Ulna	366	8,03
Fracturi în „lemn verde"	2 114	46,35	Ambele oase	1 432	31,40
			Radius	257	5,63
			Ulna	371	8,13
			Fracturi tip MONTEGGIA	54	1,18
Fracturi complete cu dislocare complexă a fragmentelor fracturare	1 001	21,95	Ambele oase	693	15,19
			Radius	202	4,43
			Ulna	106	2,32
TOTAL	4 561	100		4 561	100

Fracturile cu inflexiune în lemn verde sînt de asemenea, leziuni incomplete subperiostale, în care o corticală se rupe, iar cealaltă se taseazâ sau se plicaturează. Dislocarea unică a fracturilor în lemn verde este unghiulația. Acest tip de fracturi au fost întîlnite cel mai frecvent — 1 432 cazuri.

În fracturile complete — 693 cazuri, dislocările fragmentelor fracturare au fost complexe (tabelul 69).

— Dislocările cu translații laterale se produc în plan tansversal, de obicei simetric pe fragmentele fracturare inferioare ale ambelor oase, mai frecvent în spre intern, mai rar înspre extern. Dislocarea laterală a unui singur os se întîlnește mai rar.

— Scurtările sînt consecința dislocărilor în axul longitudinal al oaselor cu încălecarea fragmentelor fracturare; de obicei sînt inegale, mai accentuate pe radius.

— Unghiulațiile sînt dislocări de direcție. Acestea se produc în sensuri foarte variate: antero-posterior, intern sau extern, pe ambele oase în același sens sau în sensuri opuse. Cea mai frecventă unghiulație este aceea cu sinusul orientat postero-intern; cele mai nocive unghiulații sînt cele care se produc înspre spațiul interosos.

— Decalajul reprezintă rotația fragmentelor în lungul axului osos. Decalajul este dislocarea cea mai nocivă pentru prognosticul funcțional al fracturilor diafizare ale oaselor antebrațului. Din punct de vedere al alterării funcției antebrațului, în fracturile ambelor oase, decalajul radiusului este mult mai nociv decît cel al ulnei.

Scanned with OKEN Scanner

Alterarea mișcărilor de prono-supinație ale radiusului depinde de prezența și de gradul decalajului dintre fragmentele fracturare. Decalajul radiusului variază ca amplitudine în raport cu înălțimea traiectului de fractură. Decalajul cel mai important al radiusului se observă în cazul traiectelor de fractură care sînt situate deasupra inserției rotundului pronator. În aceste situații, bicepsul și scurtul supinator, scăpați de sub acțiunea antagonistă a rotundului pronator, vor produce decalajul fragmentului fracturar proximal, în supinație completă, în timp ce fragmentul distal, pe care au rămas inserați rotundul și pătratul pronator, se vor orienta în pronație completă. În acest caz decalajul dintre fragmentele fracturare va fi maxim.

În traiectele de fractură situate sub inserția rotundului pronator, decalajul dintre fragmentele fracturare va fi mai neînsemnat, deoarece pe fragmentul proximal au rămas în acțiune antagonistă supinatorii și rotundul pronator, iar pe fragmentul inferior acționează numai pătratul pronator.

În ceea ce privește decalajul ulnei, acesta este mult mai neînsemnat și se produce numai pe fragmentul distal ; apariția lui este favorizată de efectuarea manevrelor de reducere ortopedică. Decalajul fragmentului distal al ulnei se produce sub acțiunea pătratului pronator. Decalajul fragmentului fracturar distal al ulnei se poate să se aprecieze după poziția apofizei stiloide. În mod normal apofiza stiloidă ulnară este orientată posterior ; în prezența decalajului ea se situează intern.

Din combinația acestor dislocări : translații laterale, scurtări, unghiulații și decalaj pot să rezulte dislocările complexe, care oferă imagini radiologice foarte variate și care ridică probleme foarte delicate de tratament. Forța musculară mai redusă la copii, face ca dislocările complexe să se întîlnească mult mai rar decît la adult.

Forma anatomopatologică întîlnită cel mai frecvent a fost fractura incompletă cu inflexiune în lemn verde, care a reprezentat 31,40% din toate fracturile diafizare ale ambelor oase ale antebrațului ; fisurile subperiostale — 10,96% și fracturile complete cu dislocare complexă a fragmentelor fracturare — 15,19% s-au întîlnit mult mai rar (tabelul 69).

În fracturile diafizare ale ambelor oase ale antebrațului am întîlnit 4 fracturi deschise. În toate aceste cazuri a fost vorba de o descoperire largă a celor patru capete osoase fracturate. Fondul patologic a fost reprezentat de *osteogenesis imperfecta congenita* VROLIK, calus vicios, supurații cronice osteomielitice ș.a. Am întîlnit recidiva în 32 cazuri din fracturile diafizare ale ambelor oase ale antebrațului, cauzate de imobilizări de durată prea scurtă și de calusuri imperfect consolidate.

11.2.1.4. **Studiu clinic**

Leziunile cele mai simple sînt fracturile subperiostale, fie sub forma fisurilor simple, fie sub forma fracturilor cu inflexiune în lemn verde.

În fisurile subperiostale, clinica se reduce la prezența unui punct dureros fix. Tumefacția este foarte redusă, iar echimoza este absentă.

În fracturile în lemn verde, inflexiunile antebrațului sînt de obicei moderate, dar uneori, pot să devină impresionante. În acest caz antebrațul se

Scanned with OKEN Scanner

prezintă în crosă, încurbat și răsucit. În aceste fracturi durerea este mai mare și impotența funcțională este absolută. Copilul se prezintă la consultație palid, pășește cu precauție ; orice mișcare a antebrațului traumatizat îi provoacă dureri ; de accea se supune docil pregătirilor pentru reducere.

În fracturile complete cu dislocare complexă a fragmentelor fracturare durerea devine maximă. Copilul reacționează la cea mai mică atingere. Impotența funcțională este absolută. Există o tumefacție voluminoasă cilindrică la nivelul leziunii. Deformația caracteristică în crosă sau în dos de furculiță face să se intuiască prezența dislocărilor-unghiulații, translații laterale, scurtări, decalaj. În general în fracturile ambelor oase, fie că este vorba de inflexiuni în lemn verde, fie de leziuni complete cu dislocare complexă, fragmentele distale ale oaselor antebrațului, solidare mîinii se prezintă orientate în flexie și în pronație prin acțiunea grupelor musculare celor mai puternice. Uneori deformarea este așa de mare încît fața anterioară a pumnului se orientează posterior.



Fig. 183 — Radiografia oaselor antebrațului de profil. Fractură transversală subperiostală, diafizară, a ambelor oase cu inflexiune „în lemn verde"

Este inutil să se mai caute mobilitatea anormală a fragmentelor fracturare sau prezența crepitațiilor osoase. În schimb, în fracturile cu dislocare, înainte de a se începe tratamentul, devine necesar să se caute prezența eventualelor complicații primare vasculare sau nervoase.

11.2.1.5. Studiu radiologic

În fisurile subperiostale, se decelează un traiect fin de fractură uneori cu tasare a trabeculației osoase, însoțit în acest caz de mici umflături laterale ale corticalei.

În fracturile în lemn verde radiografia evidențiază inflexiunea oaselor, de obicei moderată, dar uneori importantă, cu o corticală de o parte intactă, incurbată sau plicaturată și cu corticala opusă fracturată, dehiscentă (fig. 183).

În fracturile cu dislocare complexă a fragmentelor fracturare, radiografia devine indispensabilă și obligatorie înainte de a se începe tratamentul. Radiografia demonstrează nivelul fracturilor, tipul traiectelor fracturare, prezența și amploarea dislocațiilor.

Radiografia trebuie să cuprindă și articulațiile cotului și pumnului și trebuie să fie executată din cel puțin două incidențe de 90° una față de cealaltă. Pozitia din care se execută radiografia oaselor antebrațului este foarte

Scanned with OKEN Scanner

importantă. Pentru executarea radiografici de față olecranul și dosul mîinii trebuie să repauzeze pe casetă ; în ceea ce privește profilul, se vor alinia pe placă epitrohleea și apofiza stiloidă ulnară cu cotul flectat în unghi de 90° și cu policele orientat la zenit.

11.2.1.6. Tratamentul funcțional

Tratamentul fracturilor diafizare ale ambelor oase ale antebrațului este foarte pretențios (11), (29). Deși reducerea acestor fracturi este dificilă, ea trebuie să se execute foarte minuțios, pentru ca să se prevîmpine vindecările în poziții vicioase, care pot să genereze ulterior tulburări grave de ordin funcțional și de osteogeneză. În cazul imposibilității unei reduceri ortopedice perfecte aceste fracturi beneficiază de indicația absolută de intervenție chirurgicală operatorie pentru osteosinteză.

În ceea ce privește imobilizarea, aceasta trebuie să fie de calitate și să fie supravegheată atent pentru ca să se prevîmpine apariția pseudartrozei și a inflexiunilor secundare. Suprimarea imobilizării nu se va face decît după un control radiografic, pentru ca să se evite fracturările iterative. Aceste leziuni diafizare se vindecă cel mai lent dintre toate leziunile fracturare ale oaselor antebrațului. În general, se poate să se afirme că timpul mijlociu de imobilizare este de cel puțin 60 zile, în legătură cu vîrsta copiilor.

Orice imobilizare ghipsată pentru o fractură diafizară a oaselor antebrațului trebuie să cuprindă atît articulația pumnului cît și articulația cotului.

Deși *fractura prin inflexiune în lemn verde* este considerată o fractură benignă, ea este totuși o leziune serioasă, deoarece inflexiunile diafizare, nu numai că nu se corectează spontan, ci din contră, tind să se accentueze progresiv. Calusul fracturar hipertrofic, subperiostal, de partea concavă a fracturii, pe măsură ce se organizează, tinde să scurteze raza unghiulației ca o coardă de arc. Dar deformația se accentuează și prin faptul că prezența unghiulației face ca repartizarea presiunilor asupra cartilajelor fertile de conjugare, să fie inegală și să determine astfel o proliferare a lor neuniformă. Conform *legii lui DELPECH* osteogeneza conjugală se produce mai încetinit de partea corespunzătoare unghiulației și mai exagerat de partea opusă, a sinusului unghiulației. În acest fel deformațiile secundare de la nivelul extremităților osoase fac să se mărească progresiv unghiulațiile diafizare primare. Prin acest mecanism în fracturile cu inflexiune în lemn verde a oaselor antebrațului, vindecate cu unghiulație, potențialul de remaniere osoasă, corectoare, caracteristică scheletului în curs de dezvoltare, poate să rămînă fără efect. În urma acestor considerente, devine necesar ca orice fractură cu inflexiune în lemn verde să fie aliniată perfect, prin fracturarea celeilalte jumătăți de corticală osoasă care a rămas intactă.

În urma reducerii, o fractură cu inflexiune în lemn verde devine de obicei o fisură subperiostală totală, dacă periostul a rămas intact, dar poate să devină și o fractură completă tipică cu fragmentele unite, îndințate și aliniate.

Este bine ca înainte de reducere să se efectueze o radiografie standard după regulile precizate, pentru ca să se evidențieze tipul de leziune al fiecărui os. De multe ori ulna prezintă o leziune mai neînsemnată, de exemplu o fisură subperiostală. Uneori fracturile se situează la niveluri diferite pe fiecare os. După aspectul radiografic al inflexiunilor, se poate să se intuiască dozarea forței necesare pentru reducere, pentru ca să nu se transforme o fractură cu inflexiune în lemn verde, într-o fractură completă cu dislocare complexă a fragmentelor.

În fracturile diafizare ale oaselor antebrațului cu dislocare completă și complexă a fragmentelor fracturare, se urmărește obținerea unui rezultat funcțional cît mai perfect. Calea prin care se ajunge la un rezultat funcțional perfect este reducerea cît mai anatomică a cuplului celor două oase, pentru ca în final să se conserve mișcările de prono-supinație în limite fiziologice.

Dislocările complexe ale fracturilor complete diafizare ale oaselor antebrațului constau în *dislocări laterale, scurtări, unghiulații* și *decalaj*.

Mișcarea de prono-supinație este de o importanță capitală pentru utilizarea mîinii. În caz de blocare sau de limitare a acestei mișcări de rotire a radiusului în jurul ulnei care rămîne fixă, aceasta nu mai poate să fie supleată de nici o altă mișcare.

Mișcarea de prono-supinație se execută din articulațiile radio-ulnară superioară și inferioară și se face grație spațiului interosos. Acest spațiu se realizează prin convexitățile anterioare ale ambelor oase și mai ales prin convexitatea lateral-internă a radiusului. În timp ce capul radiusului se întoarce în jurul axului său central, extremitatea inferioară a radiusului

Scanned with OKEN Scanner

se rotește, împreună cu mîna, 180° în jurul capului ulnar, care rămîne fix. Astfel, axul mișcării de prono-supinație trece prin cele două capete osoase, capătul superior al radiusului și capătul inferior al ulnei. În atitudinea de supinație oasele sînt paralele, în pronație ele se încrucișează (11) (fig. 184).

Mușchii principali care guvernează mișcarea de rotire a radiusului în jurul ulnei sînt scurtul supinator și bicepsul, pentru supinație, și rotundul pronator și pătratul pronator pentru pronație. Supinatorii sînt mult mai puternici decît pronatorii.

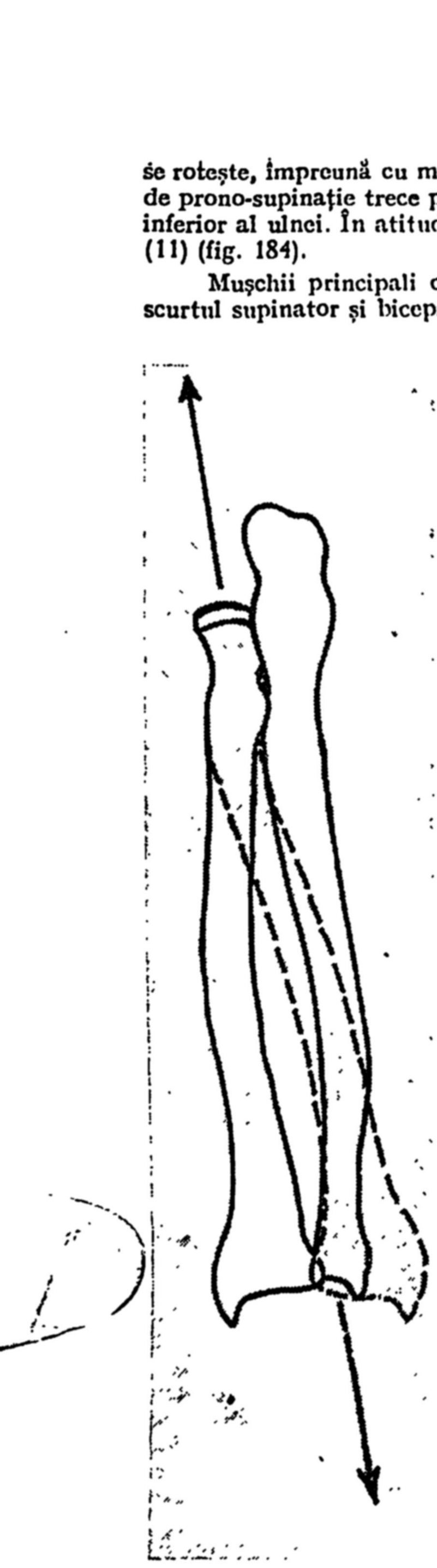

Fig. 184 — Schiță. Sensul și limitele mișcării de prono-supinație. (după Cosăcescu A. — Afecțiuni osoase, Edit. Welther, Sibiu, 1948)

Într-o fractură completă diafizară a radiusului există întotdeauna un decalaj al fragmentelor fracturare, mai mult sau mai puțin important în raport cu nivelul la care s-a produs fractura.

Tratamentul fracturilor diafizare ale oaselor antebrațului, cu dislocare complexă a fragmentelor, trebuie să urmărească restabilirea funcționalității antebrațului prin conservarea mișcării de prono-supinație. Pentru ca mișcările de prono-supinație să nu fie tulburate, trebuie să se restabilească : raportul de lungime al amb elor oase, curbura pronatoare a radiusului și decalajul radiusului. Alterarea mișcării de prono-supinație poate să se producă prin suprimarea spațiului interosos în urma unghiulațiilor sau a translațiilor fragmentelor fracturare și prin prezența decalajului fragmentelor fracturare ale radiusului.

Tratamentul fracturilor diafizare cu dislocare complexă urmărește să reducă unghiulațiile dintre fragmente înspre spațiul interosos, care ar duce la blocarea mișcării de prono-supinație. Dacă se poate să se obțină conservarea curburii pronatoare a radiusului; chiar dacă ulna rămîne cu un oarecare grad de unghiulație, spațiul interosos va fi suficient de liber pentru ca să se efectueze mișcările de prono-supinație.

Corectarea decalajului dintre fragmentele fracturare ale radiusului este al doilea element esențial al conservării mișcării de prono-supinație. O fractură de radius vindecată cu un anumit grad de decalaj epuizează mai mult sau mai puțin posibilitatea rotirii radiusului în jurul ulnei. Corectarea aproximativă a decalajului dintre fragmentele fracturare se obține prin plasarea antebrațului în diferite atitudini de prono-supinație, în raport cu nivelul la care sînt situate leziunile osoase în mod absolut prin osteosinteză.

Din punct de vedere funcțional, reducerea scurtărilor reprezintă o importanță deosebită, deși o vindecare cu scurtare duce în primul rînd la inconveniente de ordin anatomic și estetic. Prin translația unuia sau a ambelor fragmente ale radiusului înspre spațiul interosos, dislocare care este foarte greu de corectat, funcția mișcării de prono-supinație poate să fie alterată. Din punct de vedere estetic se va avea în vedere, că în scurtările moderate se poate să se conteze pe alungiri trofice pînă la 0,5 cm în perioada de dezvoltare a scheletului.

Dislocările laterale reprezintă o importanță mai scăzută, din punct de vedere funcțional. Inconvenientele sînt mai mult de ordin estetic. De principiu se poate să se afirme că o dislocare laterală egală a ambelor oase, care se orientează de obicei înspre axul corpului, nu este nocivă din punct de vedere funcțional, dacă conservă spațiul interosos și dacă nu este însoțită de decalaj.

În fața dislocărilor complexe ale fragmentelor fracturare ale oaselor antebrațului : în prezența unghiulațiilor sau translațiilor care pot să ocupe spațiul interosos și să desființeze curbura pronatoare a radiusului, în prezența decalajului care poate să epuizeze posibilitatea efectuării mișcării de prono-supinație, sau a scurtărilor, resursele aplicării tratamentului conservator și mai ales eficiența lui, devin discutabile. Lipsa unui tratament corect se soldează, de obicei, cu adevărate dezastre sub raport funcțional. De altfel, tratamentul conservator în fracturile complete, cu dislocări complexe

Scanned with OKEN Scanner

ale fragmentelor ambelor oase ale antebraţului, are puţini sorţi de reuşită. Astăzi pomenim de această modalitate de tratament mai mult din interes de ordin informativ şi istoric.

De aceea, în cazul nereuşitei manevrelor de reducere ortopedică (interpoziţie), reducerea operatorie, pentru osteosinteza ambelor oase ale antebraţului, capătă indicaţie imperativă, pentru asigurarea integrităţii funcţiunii mişcării de prono-supinaţie a antebraţului. Dată fiind instabilitatea reducerii şi posibilitatea dislocărilor sub aparat ghipsat, după reducerea sîngerîndă, fixarea internă devine obligatorie. Unii autori sînt împotriva osteosintezei în fracturile antebraţului la copil (BÖHLER ; ECONOMU (13)) atitudini cu care nu putem să fim de acord pentru motivele arătate mai sus.

ECONOMU (13), care este un partizan al tratamentului sîngerînd al fracturilor copilului, în general, practică osteosinteza pentru fracturile oaselor antebraţului foarte rar. El avertizează asupra apariţiei posibile a unor complicaţii, cum ar fi infecţiile şi pseudartrozele, în special în fracturile cu această localizare. Dar, în condiţiile actuale ale chirurgiei moderne aceste complicaţii nici nu mai pot să intre în discuţie, şi dacă ele apar totuşi, foarte rar, vina o poartă numai chirurgul operator.

11.2.1.7. Modalităţi de tratament clasic

În fracturile diafizare complete, cu dislocare complexă a fragmentelor fracturare, clasic, se recomandă reducerea ortopedică. Aceasta trebuie să urmărească suprimarea oricărui decalaj, a oricăror inflexiuni, care ar modifica curbura pronatoare a radiusului şi a oricăror unghiulaţii sau translaţii ale fragmentelor fracturare, care ar suprima spaţiul interosos. Un tratament ortopedic, de calitate, trebuie să fie executat cît mai precoce, înainte de instalarea unei tumefacţii importante şi presupune : o anestezie generală, care conferă o bună relaxare musculară, o masă ortopedică cu dispozitiv mecanic de extensie şi contraextensie şi o instalaţie radiologică, cu ecrane perpendiculare, pentru efectuarea radiografiilor extemporanee, din două planuri. Tentativa de reducere presupune execcutarea preliminară a unei radiografii, ca să se cunoască sensurile şi gradele dislocărilor fragmentelor fracturare.

În lipsa unui dispozitiv modern, reducerea fracturilor diafizare (13), cu dislocare, presupune o extensie extemporanee de bună calitate, care reprezintă timpul esenţial al reducerii. Extensia trebuie să fie continuă, progresivă, fără şocuri şi prelungită cel puţin 10—15 minute. Pentru extensie, un asistent poate să ia priză directă, fie pe încheietura pumnului, fie pe mînă. Pe articulaţia cotului, contraextensia, se poate să se efectueze graţie unei benzi de pînză. În cazul prizei pe mînă, este bine să se tracţioneze separat policele şi separat celelalte patru degete. Pentru ca priza să nu alunece, degetele pot să se acopere cu benzi adezive sau cu tifon fixat cu soluţii adezive. Un al doilea asistent execută contraextensia manuală în plica cotului în poziţia de flexie a articulaţiei cotului, în unghi de 90°, poziţie în care se va executa şi imobilizarea ghipsată. Se urmăreşte să se reducă fragmentele fracturare şi să se angreneze cap la cap. În eventualitatea că există posibilitatea executării extensiei mecanice pe masa ortopedică, contraextensia se poate să se execute şi pe broşă transolecraniană, cu scăriţă fixată la dispozitivul mesei. În lipsa mesei ortopedice, ECONOMU (13) recomandă contraextensia pe dispozitiv improvizat (cui fixat în perete sau clanţă de uşă).

În cazurile care se pretează la reducerea ortopedică, după o tracţiune continuă de 10—15 minute, poate să se obţină o reducere perfectă a scurtărilor ; dar chiar dacă reducerea este imperfectă, în sensul că fragmentele frac-

Scanned with OKEN Scanner

turare s-au acroșat, rezultatul extensiei poate să fie considerat bun. Radiografia de control arată succesul sau eșecul reducerii și gradul dislocărilor reziduale, care ar mai trebui să fie corectate. Dacă reducerea nu s-a efectuat spontan, chirurgul poate să intervină direct asupra fragmentelor fracturare, prin manevra clasică a exagerării unghiulației dintre fragmente, uneori pînă la 90°, pentru ca să poată ulterior să le acroșeze. Dacă îndinţarea fragmentelor a reușit, rămîne să se reducă unele unghiulații. Pe unghiulațiile reziduale, se poate să se încerce să se acționeze și prin presiunea directă, manuală, asupra fragmentelor.

Pentru corectarea decalajului, extensia se face în poziție de supinație în fracturile situate în 1/3 proximală, în poziție intermediară în leziunile 1/3 medii și în pronație în leziunile distale.

Imobilizarea ghipsată se efectuează în aparat brahi-antebrahial, întins din 1/3 superioară a brațului pînă la baza metacarpienelor, corespunzătoare plicii inferioare de flexiune palmară a mîinii, cu articulația cotului în flexie de 90°. În cazul aparatului ghipsat circular se va lăsa un orificiu suficient de larg pentru ca să poată să se efectueze mișcările policelui.

Pentru ca să se evite orice compresiune generatoare de tulburări de irigație periferică, se preferă, în primele două zile, imobilizarea pe o atelă ghipsată posterioară căptușită, pe un aparat bivalvic, căptușit, într-un ghips circular brahiantebrahial despicat imediat pe toată întinderea (ECONOMU (13)) sau printr-un aparat ghipsat circular, cu o fereastră largă, pentru plica cotului (FÈVRE (14)).

Înainte ca aparatul ghipsat să se întărească, chirurgul poate să corecteze unghiulațiile restante, peste 10—15°, prin presiune directă asupra ghipsului. dar mai ales a decalajului dintre fragmentele fracturare, prin plasarea mîinii în poziția cea mai adecvată, în general, în supinație, dacă focarul de fractură al radiusului este plasat deasupra inserției rotundului pronator, în semipronație, dacă focarul de fractură este situat dedesubtul inserției rotundului pronator sau în atitudine intermediară, cînd focarul de fractură al radiusului este situat în porțiunea mijlocie a diafizei. Radiologic, decalajul este destul de greu de apreciat. Totuși, el poate să se aprecieze în fracturile transversale prin grosimea inegală dintre fragmentele fracturare, prin orientarea spiculilor osoși mai mari, ai unui fragment față de ai celuilalt sau în fracturile oblice, prin faptul că un fragment își orientează traiectul de profil, iar celălalt de față.

Imobilizarea ghipsată se va menține în medie 60 zile, în raport cu vîrsta copilului. Suprimarea imobilizării ghipsate nu se va face decît după un control radiografic. Suprimarea timpurie a imobilizării ghipsate și lipsa efectuării unei radiografii pentru verificarea calității calusului, la sfîrșitul tratamentului, poate să favorizeze apariția inflexiunilor secundare sau a fracturilor iterative cu ocazia unor traumatisme neînsemnate. Inflexiunile secundare sau unghiulațiile produse sub ghips, se produc înspre dorsal, dată fiind acțiunea predominantă a flexorilor și necesită ulterior un timp dublu de imobilizare.

În ceea ce privește tratamentul sîngerînd, după clasici, se pare că mijlocul cel mai adecvat pentru osteosinteza focarului radial ar fi fixatorul extern tip OMBRÉDANNE (21). Fixatorul extern ar corespunde necesită-

Scanned with OKEN Scanner

ților de sinteză temporară adecvate vîrstei copilărici, ar asigura o fixare bună a fragmentelor fracturare, ar stăpîni perfect decalajul și nu presupune reintervenția. În cazul osteosintezei prin fixator extern, șuruburile pot să fie ridicate după 3—4 săptămîni.

În varietatea tehnică de osteosinteză, cu broșă KIRSCHNER, s-a preconizat ca broșa să fie introdusă sub ecran, percutan, cu sau fără incizia tegumentului, și anume pe cale distală, prin apofiza stiloidă, pentru radius și pe cale proximală prin olecran, pentru ulna (R. MERLE D'AUBIGNÉE (3)). După clasici, prezența cartilajului fertil de conjugare a extremității inferioare a radiusului ar contraindica traversarea lui, chiar și cu broșe foarte subțiri (10).

Prin osteosinteză, timpul normal de vindecare și de consolidare al fragmentelor fracturare este mai prelungit.

Alte modalități de osteosinteză, cum ar fi începuirea centromedulară KÜNTSCHER sau LAFITTE pentru ulna sau începuirea cu grefon osos conservat sau osteosinteza cu ajutorul coaptoarelor DANIS, nu își găsesc aplicarea în perioada copilăriei.

11.2.1.8. Posibilități de tratament actual

În fisurile subperiostale, se aplică imobilizări ghipsate brahi-antebrahiale în poziție de semipronație a radiusului pentru 30 zile, în medie, în raport cu vîrsta copilului.

Fracturile cu inflexiune în lemn verde necesită reduceri ortopedice. Reducerea fracturilor în lemn verde presupune anestezie generală. Nu devine necesară extensia extemporanee. Chirurgul apucă brațul cu ambele mîini, plasate de partea concavă a deformației. Focarul de fractură rămas între cele două prize se deflectează progresiv, pînă la apariția unui cracment neplăcut, care anunță ruperea corticalei opuse. Pentru efectuarea acestei manevre, punctul unghiulației maxime se poate să se sprijine pe genunchiul flectat al chirurgului. Este important să nu se piardă contactul dintre fragmentele fracturare. După reducere, chirurgul continuă să mențină antebrațul cu articulația cotului în flexie de 90°, pînă cînd se aplică o atelă ghipsată, anterioară, brahi-antebrahială căptușită și mulată bine. În timp ce se întărește atela ghipsată, chirurgul caută să orienteze oasele antebrațului în poziție de aliniere cît mai perfectă pe toracele copilului și să elimine orice posibilitate de decalaj, prin plasarea antebrațului în atitudinea intermediară de pronosupinație în cazul leziunilor situate în 1/3 medie și în atitudine de semisupinație în cazul leziunilor mai înalte.

La început, gutiera ghipsată anterioară este suficientă pentru imobilizare. Ea are avantajul că preîntîmpină constricția în primele 1—2 zile, cînd edemul postraumatic are tendința să crească și ea permite efectuarea mai ușoară a unei radiografii de control.

Fractura diafizară cu inflexiune în lemn verde a oaselor antebrațului, redusă și imobilizată, presupune controale dese, atît clinice cît și radiografice. După cîteva zile, prin aplicarea complementară a unei atele ghipsate posterioare, se realizează aparatul brahi-antebrahial bivalvic ușor ghipsat circular, pentru ca să poată să fie tăiat cu ușurință, fără multe mișcări, la

Scanned with OKEN Scanner

controalele repetate, care este bine să se efectueze săptămînal, pînă la apariţia calusului primar. Orice tendinţă la inflexiune sub aparatul ghipsat, în urma retrocesiei edemului şi a instalării atrofiei de inactivitate, trebuie să fie constată la timp şi să fie combătută, prin schimbarea aparatului ghipsat, după realinierea manuală a fragmentelor, ceea ce reprezintă de fapt o refracturare a calusului primar.

După 14 zile se poate să se aplice aparatul ghipsat brahi-antebrahial necăptuşit, pentru ca să se realizeze o imobilizare cît mai perfectă a fragmentelor fracturare. Acest al doilea aparat ghipsat poate să fie menţinut 30 zile, cu condiţia să se efectueze, în acest timp, cel puţin un control radiografic, pentru ca să se verifice poziţia fragmentelor fracturare.

În fracturile cu inflexiune în lemn verde durata imobilizării ghipsate este în medie de 60 zile, dar imobilizarea nu se va suprima decît în prezenţa semnelor de vindecare radiologică: Radiografia trebuie să evidenţieze un calus periostal şi central, omogen, continuu şi de intensitate osoasă, mărturie a consolidării fracturii.

În eventualitatea, foarte rară, de pierdere a contactului dintre fragmente, cu ocazia reducerii, precum şi în fracturile complete cu dislocare complexă a fragmentelor fracturare, indicaţia de intervenţie operatorie pentru osteosinteză devine categorică.

Cînd intervenţia chirurgicală este indicată este bine să se intervină operator după 4—5 zile, cînd tumefacţia a scăzut. În lipsa unei mese ortopedice cu dispozitiv mecanic special, se operează cu antebraţul aplicat pe toracele copilului. Este bine să se practice osteosinteza ambelor oase.

Se preferă incizii separate pentru fiecare focar de fractură. Nu este bine să se atace ambele focare de fractură prin aceeaşi incizie de teama posibilităţilor de producere a calusurilor interosoase sinostozante radio-ulnare (CADENAT (8)).

Pentru abordarea ulnei, incizia se plasează pe linie epitrohlee-apofiză stiloidă ulnară. Pentru descoperirea focarului de fractură radial, linia de incizie va urma calea preepicondiliană humerală-prestiloidiană radială. Pentru ulna se va pătrunde în interstiţiul dintre masele musculare ale extensorilor şi flexorilor. Pentru radius se urmăreşte interstiţiul dintre masele musculare ale extensorilor şi radialilor, dar se poate să se pătrundă şi în interstiţiul dinaintea lungului supinator. Mai întîi se atacă focarul de fractură ulnar, deoarece acesta este mai superficial, mai uşor de abordat şi mai uşor de redus. Osteosinteza se realizează prin metoda începuirii cu broşă KIRSCHNER (19), care în fragmentul proximal este introdusă, iniţial retrograd, din focar, traversează olecranul şi tegumentul, după care broşa se introduce antero-grad şi în fragmentul distal. Este bine ca extremitatea broşei să rămînă îngropată subcutan, pentru ca să se prevină posibilitatea infecţiei, generatoare de osteite sau de osteocondrite ale olecranului, complicaţii neplăcute, deşi observate foarte rar. De obicei, reducerea fragmentelor fracturare ale ulnei duce la reducerea implicită, fie spontană, fie mai uşoară a capetelor fracturare ale radiusului (fig. 185). Cu toate acestea, pentru ca să se preîntîmpine posibilitatea dislocărilor secundare ale fragmentelor radiusului este bine să nu se renunţe la osteosinteza acestuia.

Scanned with OKEN Scanner

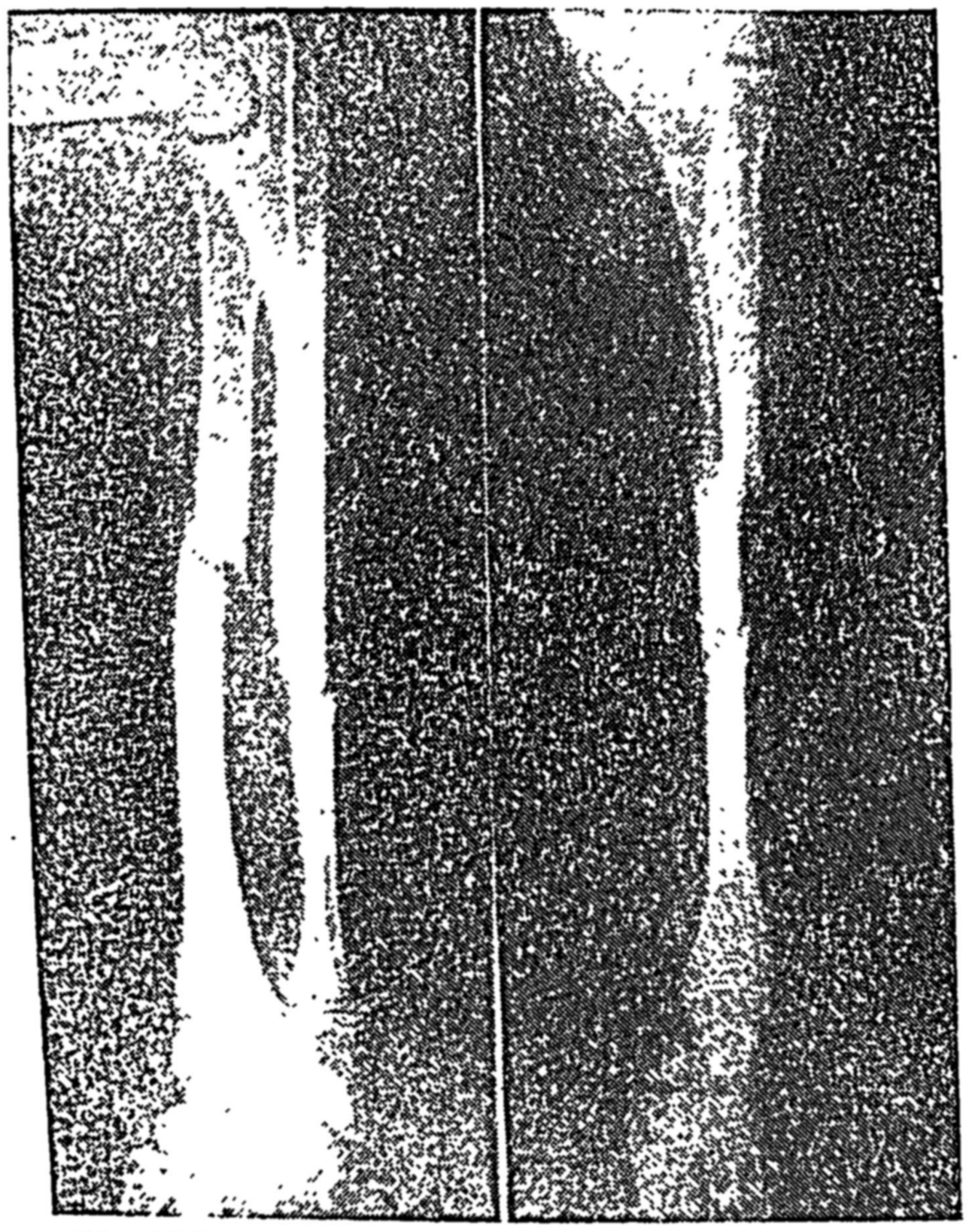

Fig. 185 — Radiografia oaselor antebrațului de față și de profil. Fractură transversală diafizară a ambelor oase, cu dislocare. Osteosinteza intramedulară a ulnei cu broșă Kirschner.

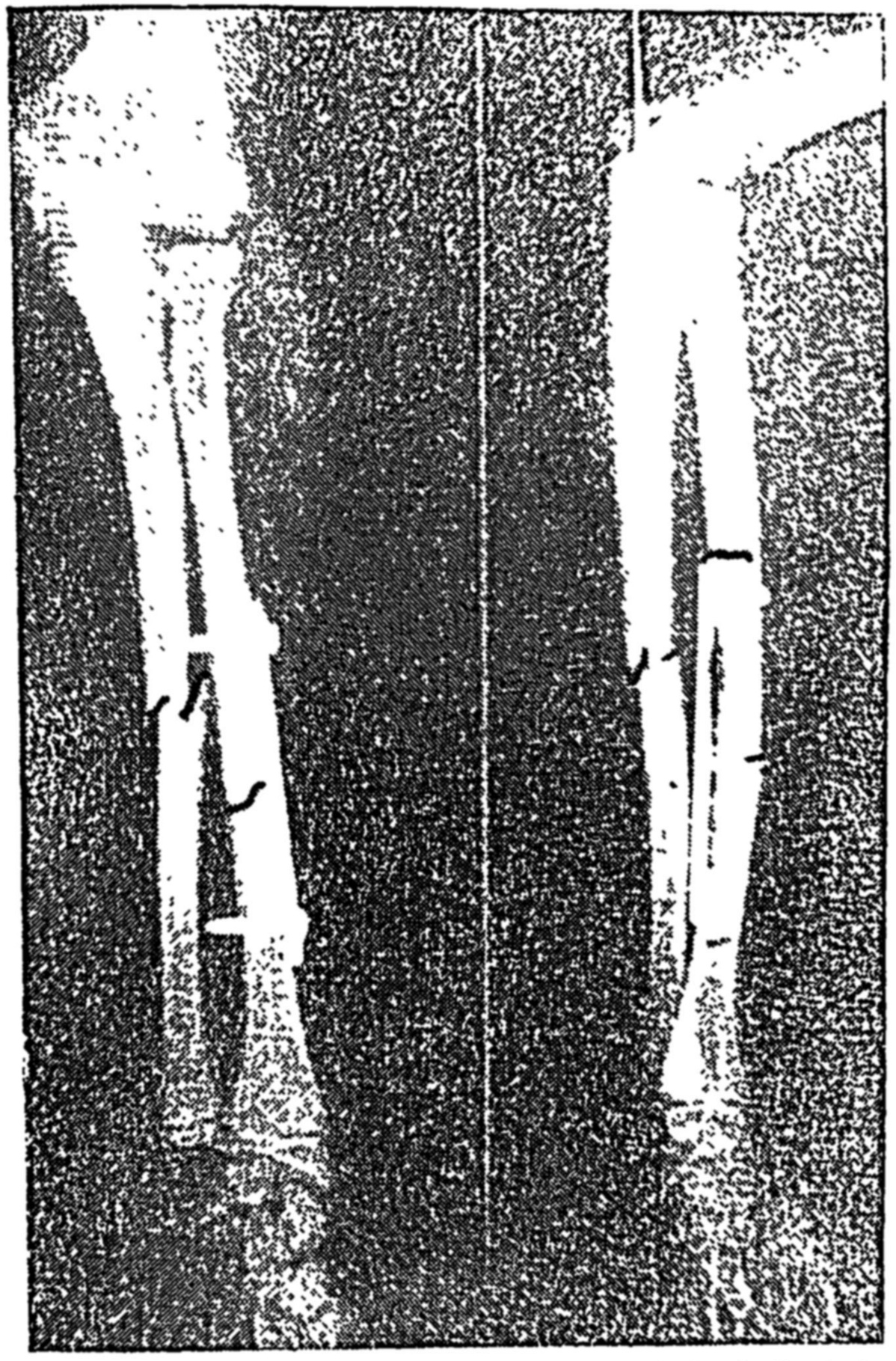

Fig. 186 — Radiografia oaselor antebrațului de față și de profil. Fractură transversală diafizară a ambelor oase cu dislocare. Osteosinteza ambelor oase : placă fixată cu șuruburi pentru radius ; broșă intramedulară pentru ulna.

Scanned with OKEN Scanner

Cel mai adecvat mijloc de osteosinteză pentru radius, este tipul de osteosinteză stabilă cu placă și șuruburi. Acest mijloc de osteosinteză asigură deopotrivă o stabilitate perfectă a fragmentelor fracturare, stăpînește decalajul, conservă curbura pronatoare a radiusului, dar prezintă inconvenientele, lăsării timp mai îndelungat a materialelor de osteosinteză în contact cu țesutul osos și al reintervenției (1) (fig. 186).

În osteosinteza de tip stabil, cu placă fixată cu șuruburi, materialul de osteosinteză nu poate să fie îndepărtat decît după consolidarea calusului secundar, după 90 de zile. În schimb broșa ulnară poate să fie îndepărtată cu ușurință, sub anestezie locală, după 30 de zile. Postoperator devine obligatoric radiografia de control.

Pentru ca să se evite reintervenția după osteosinteza radiusului, se poate să se recurgă și la broșa centromedulară (6), (19). În acest caz, începuirea începe mai întîi anterograd din focar, în fragmentul fracturar distal și secundar, retrograd, în fragmentul proximal. Capătul broșei rămîne îngropat sub tegumentul dorsal al carpului ; extragerea ulterioară a broșei nu necesită anestezie generală. Punctionarea minimă a cartilajului fertil de conjugare nu furnizează niciodată tulburări de osteogeneză, contrar opiniei clasicilor — FÉVRE, CHIGOT (10), (14).

Acest tip de osteosinteză, prin dublu ambroșaj intramedular, ulnar și radial, presupune oarecare experiență, în sensul imobilizării fragmentelor fracturare în pozițiile amintite, în legătură cu nivelul la care se situează fracturile, pentru ca să se evite, la maximum, decalajul rezidual.

Aparatul ghipsat aplicat postoperator, reprezintă un mijloc de securitate complementară pentru imobilizarea fragmentelor fracturare, atît după osteosinteză, cît și după îndepărtarea broșei ulnare.

Tratamentul funcțional începe imediat după aplicarea aparatului ghipsat. El constă din mișcări active ale degetelor, ale policelui separat și din mișcări active ale articulației scapulo-humerale.

11.2.1.9. Evoluție. Complicații. Sechele. Rezultate

Prognosticul fracturilor diafizare ale ambelor oase ale antebrațului depinde de calitatea reducerii și a imobilizării. O reducere bună și o imobilizare strictă și supravegheată circa 60 de zile duce la vindecare, apoi la consolidarea fragmentelor fracturare. Ulterior, mișcările articulațiilor se recuperează rapid și complet, prin mobilizare activă.

De principiu, nu se va suprima imobilizarea ghipsată decît după o verificare radiografică a calității calusului.

Printre complicațiile imediate, trebuie să fie specificată eventualitatea fracturii deschise. În condițiile unei fracturi deschise, obișnuite, aceasta se prezintă de cele mai multe ori punctiform, prin capătul ascuțit al unui fragment osos, de obicei, al fragmentului superior al radiusului. În aceste cazuri, explorarea operatorie devine obligatorie. O fractură deschisă, neglijată, presupune pericolul supurației osoase și a infecției gazoase și tetanice. De aceea, fracturile deschise presupun un tratament chirurgical operator, imperativ și de urgență.

Scanned with OKEN Scanner

Tabelul 70

Fracturile diafizare de antebraț operate. Localizare și modalități de tratament

Localizarea fracturii	*Nr.*	%	*Localizarea predominantă a deplasărilor*	*Nr.*	*Nivel*	*Nr.*	*Modalități de osteosinteză*	*Nr.*
Ambele oase	88	72,73	Ambele oase	36	Mijlociu înalt	15	Îndințare	3
							Placă radius Broșă cubitus	3
					2/4 mijlocii	15	Broșă ambele oase	29
					Mijlociu inferior	6	Broșă cubitus — Îndințare radius	1
			Radius	36	Mijlociu înalt	3	Îndințare	4
					2/4 mijlocii	25	Broșă intramedulară	32
					Mijlociu inferior	8		
			Ulna	16	Mijlociu înalt	4	Îndințare	1
					2/4 mijlocii	8	Broșă intramedulară	15
					Mijlociu inferior	4		
Radius izolat	13	10,74		13	Mijlociu înalt	3	Îndințare	3
					2/4 mijlocii	8	Broșă intramedulară	10
					Mijlociu inferior	2		
Ulna izolată	8	6,61		8	Mijlociu înalt	2	Cerclaj catgut	1
					2/4 mijlocii	4	Broșă intramedulară	7
					Mijlociu inferior	2		
Fractură MONTEGGIA	12	9,92		12	Mijlociu înalt	12	Îndințare	2
							Broșă intramedulară	9
							Rezecție cap radial	1
TOTAL	121	100		121		121		121

Scanned with OKEN Scanner

Din cele 693 cazuri de fracturi diafizare, complete ale ambelor oase ale antebraţului, cu dislocări complexe ale fragmentelor fracturare, s-a practicat intervenţia chirurgicală pentru osteosinteză în 88 cazuri. În 77 cazuri s-a intervenit pentru fracturi închise, în celelalte 11 cazuri s-a intervenit, de urgenţă, fiind vorba de fracturi deschise. Restul de 605 cazuri au fost tratate conservator (tabelul 70).

Cele 88 cazuri operate au aparţinut tuturor vîrstelor, dar au predominat la vîrsta de 7—15 ani, au afectat mai frecvent sexul masculin şi au atins mai des partea stîngă (tabelele 70 şi 71).

Tabelul 71

Fracturile diafizare de antebraţ operate. Localizare, vîrstă, sex şi parte afectată

VÎRSTA	3	4	5	6	7	8	9	10	11	12	13	14	15	TOTAL	%
Ambele oase	1	4	2	4	7	6	8	5	8	11	15	11	6	88	72,73
Radius izolat	1				1	1	2	1		1		4	2	13	10,74
Ulna izolată			1	2		1		1	2			1		8	6,61
MONTEGGIA			1		3	3		3	1		1			12	9,92
TOTAL	2	4	4	6	11	11	10	10	11	12	16	16	8	121	100

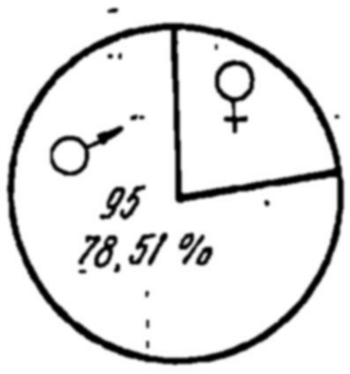

Din punct de vedere anatomopatologic, leziunile s-au situat deopotrivă în porţiunea diafizară mijlocie, dar şi la unirea porţiunii mijlocii cu porţiunea superioară şi inferioară a diafizei (tabelul 70).

Leziunile fracturare au atins ambele oase, dar uneori leziunea predominantă a afectat un singur os (tabelul 70).

Leziunile situate mai înalt pe ulna, s-au asociat de 3 ori cu fracturi de gît radial şi de 2 ori cu fracturi de cap radial. Fracturile cominutive s-au întîlnit de 7 ori.

Ca modalităţi de osteosinteză s-a recurs la osteosinteza ambelor oase de 36 ori, de 36 ori asupra radiusului izolat, de 16 ori asupra ulnei izolate (tabelul 70). Specificăm că am renunţat la simpla reducere a fragmentelor fracturare din anul 1970 şi la plăcile de compresiune pentru radius (3 cazuri operate) şi preferăm în prezent dublul ambroşaj intramedular (tabelul 70).

Tulburările circulatorii şi nervoase, primitive, pot să fie cauzate de fractura însăşi, dar pot să fie provocate şi de prezenţa unui aparat ghipsat constrictiv. De aceea, de la început, trebuie să fie verificate pulsul, periferic, sensibilitatea şi mobilitatea degetelor, apoi să fie controlate zilnic, pentru ca să se preîntîmpine pericolul instalării unui sindrom acut de ischemie arterială periferică, urmat de contractură postischemică sau chiar de gangrenă. În statistica sa, ECONOMU citează 3 cazuri de sindrom VOLKMANN, după

Scanned with OKEN Scanner

fracturi ale oaselor antebraţului. În statistica noastră am înregistrat un caz de sindrom VOLKMANN constituit, după aplicarea unui aparat ghipsat constrictiv, într-un alt serviciu.

Uneori, consolidarea poate să fie încetinită, mai ales în fracturile izolate de ulna, ceea ce presupune continuarea unei imobilizări de calitate. Calusurile vicioase cu mici dislocări reziduale, cum ar fi scurtări uşoare, translaţii laterale sau unghiulaţii ale unuia sau ale ambelor oase, calusuri mai voluminoase, specifice copilului, se soldează cu tulburări funcţionale reduse. Fracturile vechi, neglijate, prezentate tîrziu şi consolidate în poziţii vicioase, necesită osteotomii de redresare. Unghiulaţiile banale, necesită osteotomii de realiniere, completate cu osteosinteze, pentru motive de ordin funcţional. Inversiunea curburii pronatoare a radiusului înspre spaţiul interosos, care limitează mişcarea de prono-supinaţie, se tratează prin osteotomie şi osteosinteză. Decalajul fragmentelor radiusului, care limitează, de asemenea, posibilitatea efectuării mişcării de prono-supinaţie şi imobilizează mîna în pronaţie, necesită osteotomii transversale de derotare, urmate de osteosinteză.

Am întîlnit calusul vicios şi calusul neconsolidat, generator de fracturi iterative în 20 cazuri, tratate conservator. Aceste cazuri au necesitat intervenţie pentru osteosinteză (2), (15).

Calusurile interosoase blocante, care se întîlnesc, fie în cazul fracturilor duble cu focarul de fractură situat la acelaşi nivel şi comunicante, fie în caz că reducerea sîngerîndă a celor două oase s-a făcut pe o singură cale, necesită tratament sîngerînd, care constă în extirparea calusului şi în restabilirea continuităţii, prin osteosinteză, în poziţia corectă a fragmentelor. Operaţii, ca extirparea punţii osoase şi interpoziţie de muşchi sau provocarea unei pseudartroze joase pe ulna, sînt intervenţii care se soldează cu infirmităţi şi complicaţii ca : pseudartroze, recidive, scurtări, impotenţă funcţională definitivă ş.a. Nu am întîlnit nici o astfel de complicaţie la cazurile urmărite.

Fracturile iterative presupun reluarea imobilizării, pînă la apariţia semnelor de vindecare clinică şi radiologică. La cazurile observate, menţionăm prezenţa fracturii iterative în 20 cazuri din fracturile diafizare ale ambelor oase ale antebraţului. În aceste fracturi, reluarea unei imobilizări ghipsate de calitate a dus la consolidarea fragmentelor fracturare în timpul considerat mijlociu pentru o fractură recentă, de circa 60 de zile.

Pseudartroza, caracteristică clinic prin mişcări nedureroase în focar, iar radiologic prin extremităţi osoase cu canale medulare închise, apare după reduceri incomplete şi imobilizări de scurtă durată, la cazurile neglijate. Cînd sînt prezente tulburările funcţionale accentuate, pseudartroza impune o intervenţie chirurgicală care constă în avivarea capetelor osoase şi osteosinteza lor ; în acest caz însă este recomandat ca osteosinteza să se completeze cu un aport de os, de preferinţă prin dublă autografă (22). Unii mai practică şi simpatectomia periarterială (15). Pseudartroza 1/3 inferioare a ulnei este suportată mai uşor. Pseudartrozele radiusului şi ale porţiunilor înalte ale ulnei sînt grave. Pseudartroza ambelor oase ale antebraţului este o infirmitate foarte gravă, egală cu amputaţia unui antebraţ, deoarece împiedică orice funcţionalitate a mîinii. Această complicaţie, se întîlneşte rar la copii, în prezenţa unui tratament corect. Noi nu semnalăm nici un astfel de caz.

Scanned with OKEN Scanner

11.2.2. FRACTURILE DIAFIZARE ALE UNUI SINGUR OS (4), (7), (11), (13), (14), (16), (20), (21), (22), (23), (25), (26), (28)

11.2.2.1. Fractura diafizară izolată a radiusului

11.2.2.1.1. **Noţiuni generale.** În statistica urmărită, în seria fracturilor diafizare ale oaselor antebraţului, fracturile diafizare ale unui singur os au fost relativ mai rare — 42,57%. Dintre acestea, fracturile izolate ale radiusului au fost întîlnite mai des — 1 039 cazuri (tabelele 67 şi 72).

La cazurile observate, fracturile diafizare, izolate ale radiusului, au reprezentat 22,78% din fracturile diafizare ale oaselor antebraţului (tabelul 72).

Din punct de vedere etiopatogenic, fracturile diafizare, izolate ale radiusului se produc tot prin traumatisme indirecte, în urma căderilor înainte, pe podul palmei, mai ales cînd articulaţia cotului este flectată în unghi de 90° şi antebraţul se află în pronaţie forţată. Traumatismul direct, la copii, se întîlneşte rar.

11.2.2.1.2. **Anatomie patologică.** Fracturile izolate ale diafizei radiale se localizează, de obicei, în 1/3 mijlocie, dar traiectele fracturare pot să fie situate la orice nivel, mai frecvent distal. În general, în fracturile diafizare, izolate, ale unui singur os nu există dislocări sau numai dislocări neînsemnate, sub formă de inflexiuni.

Traiectul fracturar se prezintă transversal sau uşor oblic şi realizează cele trei tipuri de fracturi caracteristice copilului: mai frecvent fracturi incomplete (fisuri subperiostale necaracteristice sau fracturi cu inflexiune în lemn verde, cu unghiulaţii), mai rar, fracturi complete, cu dislocări complexe ale fragmentelor fracturare, în special cu unghiulaţii şi decalaj, mai rar cu scurtări.

Ca şi în fracturile diafizare ale ambelor oase, în fracturile izolate ale radiusului, dislocările fragmentelor fracturare sînt condiţionate de inserţiile musculare. În fracturile complete situate deasupra inserţiei rotundului pronator, fragmentul proximal se orientează în supinaţie, prin acţiunea scurtului supinator şi în flexie prin acţiunea principală a bicepsului brahial, în timp ce, fragmentul distal rămîne în pronaţie. Cînd fracturile sînt situate sub inserţia rotundului pronator, în urma echilibrului de forţe, antagoniste, dintre rotundul pronator şi scurtul supinator, fragmentul superior rămîne în poziţie intermediară, în timp ce fragmentul inferior, datorită acţiunii pătratului pronator, rămîne în pronaţie moderată. În fracturile situate în 1/4 inferioară, datorită acţiunii pătratului pronator, fragmentul distal este atras lateral intern şi în pronaţie, iar datorită acţiunii lungului abductor şi scurtului extensor al policelui rămîne în proiecţie anterioară (fig. 187, 188 şi 189).

În cazul dislocărilor complexe, din cauza integrităţii osului pereche, reducerea ortopedică, poate să devină dificilă. Dacă dislocarea fragmentelor fracturare ameninţă integritatea mişcării de prono-supinaţie a radiusului, indicaţia operatorie devine absolută.

Scanned with OKEN Scanner

Tabelul 72

Aprecierea comparativă numerică și procentuală a fracturilor diafizare izolate ale oaselor antebrațului

Localizarea leziunii	*Nr.*	*Total fracturi ale unui singur os*	%	*Total fracturi diafizare de antebraț*	%	*Total fracturi antebraț*	%	*Total fracturi diafizare ale membrului sup.*	%	*Total leziuni fracturare diafizare ale scheletului*	%
Fracturi diafizare radius	1 039	16 633	6,25	4 561	22,78	25 356	4,10	33 266	3,12	36 639	2,83
Fracturi diafizare ulna	897	2 860	31,36		19,67		3,54		2,70		2,45

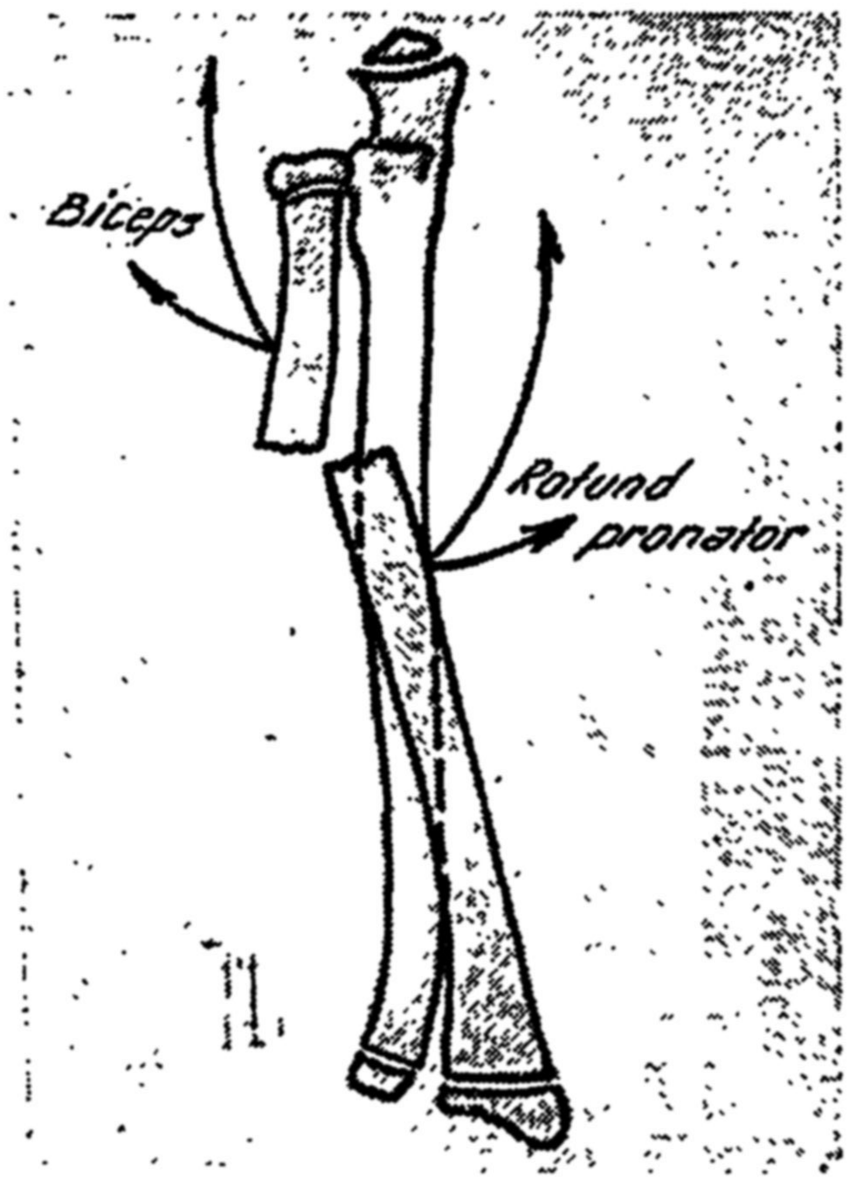

Fig. 187 — Acțiunea musculară în fracturile cu dislocare, localizate în 1/3 superioară a radiusului. (Schiță inedită)

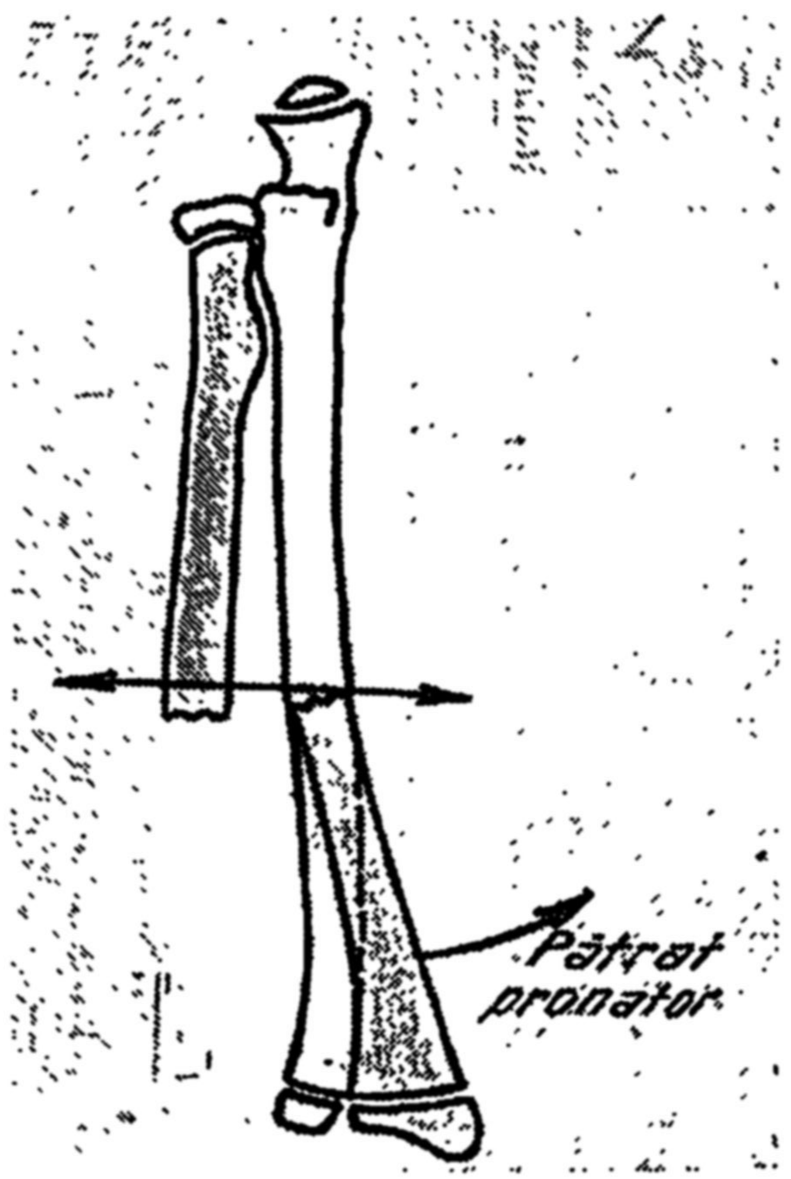

Fig. 188 — Acțiunea musculară în fracturile cu dislocare, localizate în 1/3 mijlocie a radiusului. (Schiță inedită)

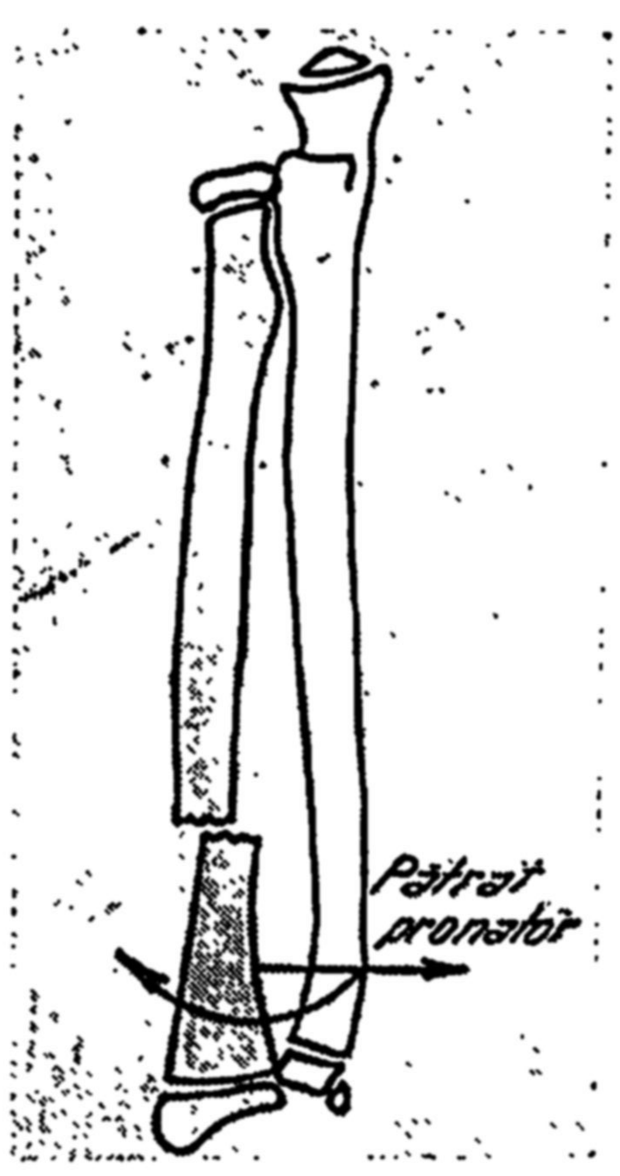

Fig. 189 — Acțiunea musculară în fracturile cu dislocare, localizate în 1/3 inferioară a radiusului. (Schiță inedită)

Scanned with OKEN Scanner

Fracturile diafizare izolate ale radiusului la cazurile văzute, au fost în majoritatea lor, fisuri subperiostale — 55,83%, cărora le-au urmat fracturile cu inflexiune în lemn verde — 24,73%.

Fracturile complete, cu dislocare a fragmentelor fracturare, au fost întîlnite mult mai rar și au reprezentat 19,44% din toate fracturile diafizare ale radiusului izolat (tabelul 73).

Tabelul 73

Repartiția numerică și procentuală pe forme anatomopatologice a fracturilor diafizare izolate ale oaselor antebrațului

Forma anatomopatologică	*Localizare*	*Nr.*	*%*
Fisuri periostale	Radius	580	55,83
	Ulna	366	40,80
Fracturi în „lemn verde"	Radius	257	24,73
	Ulna	425	47,38
Fracturi complete cu dislocare a fragmentelor fracturare	Radius	202	19,44
	Ulna	106	11,82
TOTAL	Radius	1 039	100
	Ulna	897	100

11.2.2.1.3. **Studiul clinic.** Fracturile diafizare ale radiusului sînt condiționate de tipul anatomo-patologic. Fisurile subperiostale se caracterizează clinic prin dureri spontane, impotență funcțională relativă, tumefacție redusă și prezența unui punct dureros fix la palpare. În fracturile cu inflexiune în lemn verde, unghiulația face ca leziunea să fie clinic recunoscută, mai ușor. În fracturile complete, cu dislocări complexe ale fragmentelor fracturare, deformația antebrațului și a mîinii devin foarte evidente.

11.2.2.1.4. **Studiul radiologic.** Este indispensabil, atît pentru precizarea diagnosticului pozitiv, cît și pentru alegerea tipului de tratament.

11.2.2.1.5. **Tratament.** Principiile sînt aceleași, ca pentru fracturile ambelor oase ale antebrațului.

Fisurile subperiostale se imobilizează simplu în aparat ghipsat brahi-antebrahial în atitudine de semipronație pentru 30 zile; fracturile cu inflexiune în lemn verde, necesită reducerea unghiulației prin fracturarea corticalei rămasă intactă. Reducerea manuală presupune anestezie generală, iar imobilizarea în aparat brahi-antebrahial va fi supravegheată, pentru ca să se evite reproducerea unghiulațiilor sub aparat ghipsat și prelungită cel puțin 60 zile, pînă la apariția calusului radiologic. În fracturile complete cu dislocare a fragmentelor fracturare, reducerea și imobilizarea se vor executa clasic, la fel ca pentru fracturile ambelor oase ale antebrațului. În general, dislocările complexe în fracturile complete ale radiusului izolat sînt greu de redus. Prezența decalajului și a unghiulațiilor au o foarte mare importanță.

Scanned with OKEN Scanner

Reducerea lor necesită anestezie generală și miorelaxare, o extensie continuă suficientă, prin bandă pe plica articulației cotului (articulația cotului este plasată în poziție de flexie de 90°) și o contraextensie, separat pe degetele II—III—IV ale mîinii și separat pe police, în poziție de supinație a antebrațului.

Imobilizarea ghipsată se face în aparat brahi-antebrahial. Pentru reducerea decalajului dintre fragmentele osoase, *în leziunile situate în 1/3 superioară* a radiusului, se va plasa antebrațul în supinație completă, iar *leziunile situate în 1/3 mijlocie a radiusului*, în semipronație.

În leziunile izolate ale radiusului, care sînt situate la unirea a 2/4 medii cu 1/4 distală, prezența mușchilor lungul abductor și scurtul extensor al policelui, poate să expună la interpoziție de fascicule musculare între fragmente. Din punct de vedere al reducerii, acțiunea acestor doi mușchi trebuie să fie contracarată prin tracțiunea puternică, izolată pe police, în poziție de supinație a mîinii, pentru ca să se reducă unghiulația de partea ulnară a fragmentului inferior. În aceste fracturi izolate de radius, situate distal, cu dislocare complexă a fragmentelor, dislocație lateral internă, încălecare cu scurtare, unghiulație lateral internă și anterioară și decalaj intern al fragmentului inferior, dislocările se vor reduce pe rînd, în ordinea importanței lor. Mai întîi, sub extensie, prin manevra exagerării unghiulației și a îndințării se va reduce scurtarea ; apoi, prin presiune directă asupra fragmentului superior se va reduce unghiulația anterioară a acestuia ; prin tracțiune pe police și înclinare a mîinii de partea ulnară se reduce unghiulația lateral internă a fragmentului inferior ; prin plasarea mîinii în pronație se reduce și decalajul fragmentului inferior ; iar prin imobilizare cu mîna în pronație și flexie volară se menține reducerea.

Aparatul ghipsat brahi-antebrahial va fi menținut cel puțin 60 zile.

Sistemul contenției prin broșe trecute prin fragmentele fracturare și înglobate în aparat ghipsat este recomandat de BÖHLER (13).

Se mai discută în unele cazuri, necesitatea osteosintezei prin broșă centrală sau cerclaj dublu.

În cazul unei pseudartroze, devine necesară intervenția chirurgicală operatorie, care constă în avivarea capetelor osoase, rezecția segmentară a ulnei la un alt nivel și osteosinteza radiusului prin ambroșaj intramedular (6), (19).

11.2.2.2. Fractura diafizară izolată a ulnei

Fracturile diafizare ale ulnei se întîlnesc rar. La cazurile observate, fracturile izolate ulnare au reprezentat 16,67% din totalul fracturilor diafizare ale antebrațului. Din totalul fracturilor diafizare izolate ulnare, fractura tip MONTEGGIA—STĂNCIULESCU a reprezentat 1,34%.

Fracturile izolate ale ulnei pot să se producă, fie prin traumatismul clasic, indirect, în urma căderilor pe mînă cu articulația cotului în flexie sau extensie, cînd forțe concomitent opuse, tind să flecteze osul, fie, mai adesea prin traumatisme directe asupra crestei ulnare posterioare, ca în fractur, MONTEGGIA-STĂNCIULESCU, fie, foarte rar, printr-o mișcare forțata de supinație.

Scanned with OKEN Scanner

După ECONOMU (13), fracturile cele mai frecvente izolate ale ulnei ar fi cele cu traiectul situat în 2/4 medii ale osului, fapt constatat și de noi.

Traiectul fracturar se prezintă, de obicei, transversal sau ușor oblic. Traiectele duble sau multiple nu se întîlnesc la copii. În general, în această fractură nu există dislocări ale fragmentelor fracturare. Fracturile deschise presupun traumatisme violente.

La copii și leziunile izolate de ulna situate în 2/4 medii ale diafizei pot să se prezinte ca simple fisuri subperiostale, necaracteristice, inflexiuni în lemn verde sau fracturi complete, fie transversale și îndințate, fie oblice și fără dislocare. În cazurile cu dislocare se poate să se observe, mai frecvent, unghiulația fragmentelor înspre spațiul interosos, mai rar, anterior, mai frecvent posterior și decalajul, înspre extern, sau înspre intern, al fragmentului fracturar, prin acțiunea pătratului pronator sau prin plasarea mîinii în supinație sau în pronație. Fracturile diafizare izolate ulnare, la cazurile văzute, au fost în majoritate fisuri subperiostale — 40,80% sau inflexiuni în lemn verde — 47,38%. Cele 106 cazuri de fracturi complete ale ulnei, cu dislocare a fragmentelor, au totalizat 11,28% din seria fracturilor diafizare izolate ale oaselor antebrațului și s-au prezentat de 12 ori sub forma fracturilor MONTEGGIA-STĂNCIULESCU și de 94 ori sub forma fracturilor izolate, cu unghiulații și cu decalaj (tabelul 73).

Clinic există toate semnele fracturilor diafizare, dar testul de suspiciune este denivelarea unghiulară a conturului osos al crestei posterioare ulnare, iar testul pozitiv de fractură devine radiografia (fig. 190).

Tratament. Reducerea și imobilizarea fracturilor izolate de ulna se face în pronație, în aparate ghipsate brahi-antebrahiale, cu articulația cotului în flexie de 90°. În fracturile fără dislocare, mai frecvent fisuri subperiostale sau în fracturile cu dislocare minimă, imobilizarea poate să se facă și în poziția de semipronație, pentru 60 de zile, în medie.

S-a spus că fracturile izolate ale ulnei au tendința la vindecare încetinită și la pseudartroză, totuși o imobilizare de calitate duce la vindecarea în timp obișnuit. Sînt rare cazurile la care nu reușește o reducere și la care devine necesară osteosinteza prin începuire cu broșă transolecraniană. În cazul

Fig. 190 — Radiografia oaselor antebrațului de profil. Fisură oblică subperiostală diafizară de ulna.

vindecării cu dislocare a fragmentelor, ulterior, pot să apară subluxații ale capului ulnar, în timpul mișcărilor de prono-supinație, infirmitate cunoscută sub denumirea de „mînă în resort".

Benignitatea fracturilor izolate de ulna îi face pe RĂDULESCU (22) să fie foarte reducțional în ceea ce privește tratamentul acestor leziuni. Citățm : „în fracturile fără deplasare și interpătrundere a fragmentelor-eșarfă pentru 25—30 zile, iar la copii imobilizare numai 10—15 zile. În acest timp se fac mișcări active ale degetelor și din articulația umărului. În caz de

Scanned with OKEN Scanner

interpenetrare mai puțin solidă a fragmentelor, se imobilizează antebrațul într-o gutieră ghipsată de la cot la plica palmară mijlocie, mîna fiind în poziție intermediară.

În caz de deplasare, anestezie generală, tracțiune pe extremitatea inferioară a brațului prin chingă, articulația cotului în unghi de 90°, reducerea angulațiilor prin presiune directă pe fragmentul inferior. Eventuală contenție prin broșă percutantă transolecraniană. Aparat ghipsat branhi-antebrahial în poziție intermediară sau ușoară pronație. Eventuală osteosinteză cu fir metalic sau broșă intermediară."

Doctrinar, nu sîntem de acord cu modalitatea, foarte nocivă, de imobilizare a fracturilor izolate ale ulnei, în gutiere ghipsate antebrahiale, scurte, deoarece orice mișcare a humerusului, produsă din articulația scapulohumerală sau din articulația cotului, se transmite fragmentului superior al ulnei fracturate, iar orice mișcare a mîinii se transmite fragmentului inferior. Astfel, în focarul de fractură persistă mișcările de rotație și de forfecare a calusului primar, care duc la vindecări încetinite sau care favorizează apariția pseudartrozei. O atelă ghipsată antebrahială scurtă este mai nocivă decît lipsa oricărei imobilizări (WATSON-JONES (29)). De aceea, în fracturile diafizare izolate ale ulnei, recomandăm imobilizări corecte brahiantebrahiale. Cu toate acestea, la copii, în mod paradoxal, am văzut cazuri tratate prin metoda imobilizării imperfecte izolate a antebrațului și vindecate perfect în timpul obișnuit.

11.2.2.3. Fractura izolată a ulnei asociată cu luxația capului radial — fractura MONTEGGIA-STĂNCIULESCU

În fractura izolată a ulnei, dacă dislocarea fragmentelor atinge un oarecare grad, luxația radiusului devine aproape sigură.

Fractura MONTEGGIA-STĂNCIULESCU definește fractura diafizară a ulnei însoțită de luxația anterioară a capului radial. Această leziune se întîlnește rar. Am întîlnit acest tip de fractură în 41 cazuri care au reprezentat 4,57% din cele 897 fracturi diafizare izolate ale ulnei și 0,99% din cele 4 561 fracturi diafizare ale oaselor antebrațului.

11.2.2.3.1. **Etiopatogenie.** Această leziune se întîlnește la copiii între 5 și 15 ani. În ceea ce privește mecanismul, traumatismul poate să acționeze din direcții variate, dar, clasic se descrie traumatismul care acționează direct pe fața posterioară a antebrațului flectat pe creasta ulnară posterioară, fie prin lovitură cu un corp dur (băț), aplicată în porțiunea mijlocie a antebrațului, în timp ce subiectul își apără reflex capul cu antebrațul flectat, ceea ce ar explica frecvența leziunilor în partea stîngă, fie prin cădere înainte, pe o proeminență dură (treaptă de scară, bordură de trotuar, piatră), cu antebrațul îndoit sub corp.

La un caz văzut, semnalăm un mecanism rar de producere al fracturii izolate de ulna. A fost vorba de traumatismul posterior direct, în timpul unei sărituri de gimnastică la capră, prin lovirea puternică, cu coapsa proiectată înainte, pe antebrațul fixat.

Traumatismul direct asupra antebrațului poate să acționeze și din față (politraumatism, accident de circulație). În acest caz unghiulația ulnei se prezintă cu sinusul deschis anterior, iar capul radiusului se luxează posterior.

Traumatismul indirect în urma căderii pe mînă este foarte rar.

Scanned with OKEN Scanner

În toate eventualităţile, întîi se produce leziunea ulnară. Dacă după fracturarea ulnei, traumatismul continuă să acţioneze, secundar poate să se producă fie fractura gîtului radiusului, fie, la un nivel inferior fractura diafizară a ambelor oase ale antebraţului. Dacă radiusul rezistă, se produce luxaţia capului său şi se realizează fractura tip MONTEGGIA. Sînt însă unele cazuri în care traumatismul acţionează un timp foarte scurt. În acest caz leziunea rămîne limitată numai la fractura izolată a ulnei.

S-au mai incriminat, pentru realizarea secundară a luxaţiei capului radial, faptul că accidentatul continuă să se sprijine pe mînă, după ce şi-a fracturat ulna, cu intenţia de a se ridica de pe sol, precum şi elementul contracţie musculară reflexă. Prezenţa ligamentului interosos dintre cele două oase, în cazul fracturării ulnei, favorizează transmiterea întregii forţe contondente asupra radiusului intact, forţă care apoi, la rîndul ei, se transmite articulaţiei radio-humerale, pe care o forţează şi dă naştere luxaţiei.

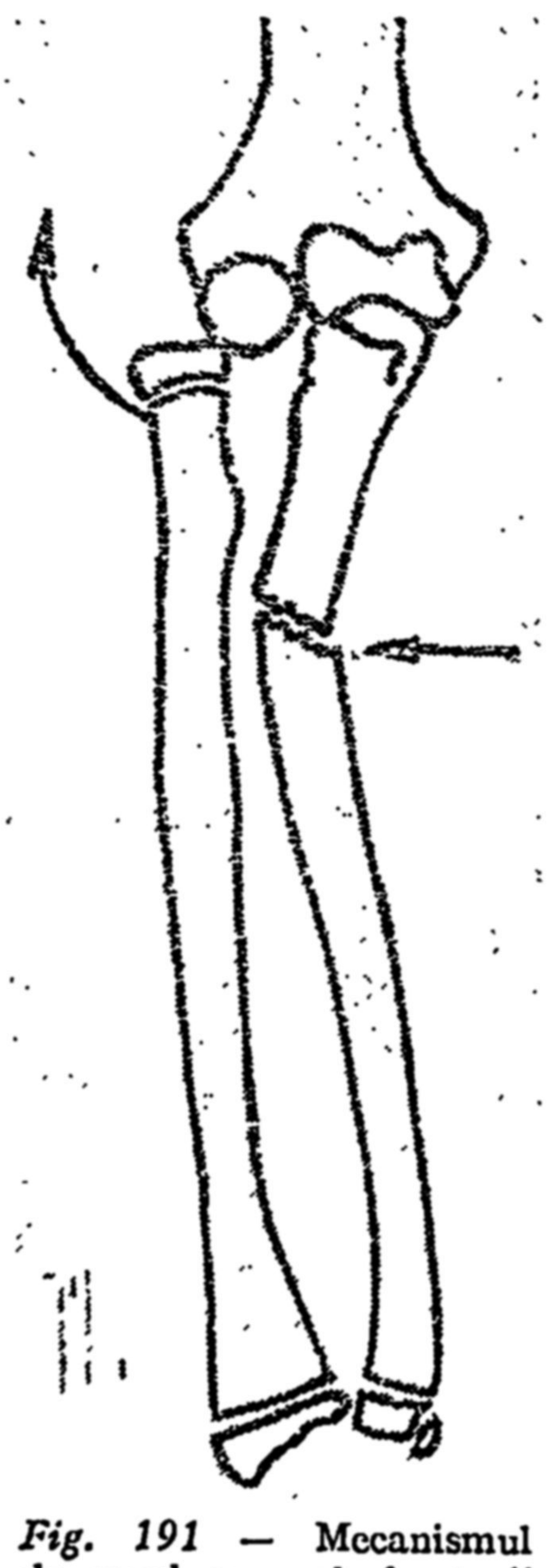

Fig. 191 — Mecanismul de producere al fracturii tip Monteggia-Stănciulescu. (Schiţă inedită)

11.2.2.3.2. **Anatomie patologică.** Fractura se caracterizează prin existenţa celor două leziuni asociate.

Pentru ca să se producă leziunea caracteristică, ulna se fracturează, mai frecvent, în 1/4 proximală sau la unirea 1/4 superioare ce cele 2/4 mijlocii, dar leziunea poate să se producă şi prin fracturarea ulnei în cele 2/3 mijlocii sau chiar la un nivel inferior.

În cazul unei fracturi complete traiectul de fractură este orientat oblic inferior şi anterior. De obicei, fractura ulnei rămîne o inflexiune în lemn verde, destul de importantă şi se prezintă cu o unghiulaţie cu vîrful orientat anterior şi cu sinusul orientat posterior. Faptul că unghiulaţia poate să se producă şi posterior, ar ţine de acţiunea muşchilor extensori. Inflexiunile anterioare se întîlnesc mai ales la copiii mai mici.

În mod obişnuit, fragmentul proximal al ulnei se dislocă volar, sub acţiunea brahialului anterior. Fragmentul ulnar distal, solidar radiusului, prin membrana interosoasă şi prin articulaţia radio-ulnară inferioară, se dislocă solidar cu radiusul, anterior şi extern, în urma acţiunii mai puternice a muşchilor flexori şi a muşchilor de pe marginea ulnară. Fragmentele fracturare ulnare, dislocate, realizează o unghiulaţie cu sinusul deschis dorsal şi ulnar (vara). Astfel, extremitatea superioară radială solicitată prin fragmentul ulnar inferior se luxează anterior. Luxaţia capului radial se produce în urma rupturii ligamentului inelar şi a capsulei articulare. Capul radial se exteriorizează prin breşa capsulei rupte (fig. 191).

Scanned with OKEN Scanner

Mai rar, unghiulația fragmentelor ulnei se produce în vîrf de acoperiș, înspre spațiul interosos. Accastă unghiulație s-ar întîlni în cazul fracturilor complete cu dislocare, întîlnite la copiii mai mari. În acest caz, fracturii, poate să i se asocieze tipul, mai rar, de luxație externă a capului radial; dar luxația capului radial poate să se producă simultan și anterior și extern.

Alteori, fractura diafizei ulnare este completă, fragmentele sînt încălecate și osul scurtat în totalitate, cu o unghiulație mai puțin importantă. Această eventualitate se poate să se întîlnească tot la copiii mari. În cazul scurtărilor mai importante, capul radial, alunecat anterior, poate să urce mult de-a lungul feței anterioare a paletei humerale.

În mod excepțional, se poate să se întîlnească fractura MONTEGGIA-STĂNCIULESCU, produsă prin mecanismul flexiei exagerate a cotului pe antebrațul în pronație, care realizează o unghiulație a ulnei, cu sinus deschis anterior. În acest caz, ulna se fracturează, prin îndoire pe trohlee, iar capul radial se luxează posterior.

În general însă, se poate să se afirme că, în fractura tip MONTEGGIA-STĂNCIULESCU, mecanismul de producere este direct pentru fractură și indirect pentru luxație.

1.1.2.2.3.3. **Studiu clinic.** Semnele clinice ale acestei fracturi trebuie să fie căutate la nivelul ambelor leziuni:

Semnele clinice de fractură a ulnei sînt foarte evidente. Creasta ulnară posterioară este deformată. Urmărind cu degetele conturul subcutanat al crestei ulnare, la nivelul focarului de fractură, acesta se întrerupe și dispare în profunzime. Acest punct este dureros la palpare. OMBRÉDANNE numește această deformație „în crestătură de topor" (21).

Regiunea este tumefiată, edemațiată, dureroasă. Impotența funcțională a antebrațului este evidentă. Mișcările articulației cotului sînt dureroase. Uneori se poate să se constate mobilitatea anormală și prezența crepitațiilor osoase la nivelul focarului de fractură. Echimoza întinsă apare mai tîrziu, la 1—2 zile după accident. Aceste semne clinice, caracteristice, fixează diagnosticul clinic de fractură.

În schimb, luxația capului radial, clinic, poate să fie mai puțin evidentă. Copilul nu acuză dureri la nivelul articulației cotului și, deoarece leziunea fracturară ulnară polarizează toată atenția, leziunea asociată a radiusului poate să treacă neobservată.

La început luxația anterioară a capului radial se materializează clinic numai printr-o discretă tumefacție la nivelul porțiunii antero-externe a articulației cotului, corespunzătoare cupușoarei radiale, deși articulația cotului apare mai deformată, ceva mai lățită din profil. Dar, a 2-a zi, cotul apare foarte tumefiat și îngroșat în sens antero-posterior.

De aceea, de principiu, o leziune fracturară izolată a ulnei trebuie să sugereze, întotdeauna, posibilitatea luxației asociate a capului radial. În cazul luxației anterioare a capului radial, la încercarea de efectuare a mișcărilor pasive de flexie ale articulației cotului, acestea sînt blocate sau sînt de amplitudine foarte mică, sub 90° și cu caracter elastic. Mișcările de pronosupinație sînt de asemenea dureroase. În cazul luxației supero-externe a

Scanned with OKEN Scanner

capului radial, la palpare se poate să se simtă conturul capului radial, dur, rotunjit, cupuliform, în timpul mișcărilor de pronație și de supinație, imprimate radiusului.

În fracturile prezentate imediat, degetul care palpează, poate să percepă cupușoara radială în plica cotului și golul lăsat de ea sub condilul humeral. În fracturile recente, din cauza durerilor, copilul se opune mișcărilor articulației cotului, dar, dacă se ajunge să se realizeze un oarecare grad de extensie al articulației cotului, ceea ce este aproape imposibil, se va constata existența progresivă a unei atitudini în ulna valga, foarte accentuată a articulației cotului, în urma dislocării capului radial în afară. Din contră, în cazul luxației anterioare a capului radial, mișcarea de flexie a articulației este cea care va fi limitată.

Mai rămîne să se examineze prezența pulsului periferic și mobilitatea degetelor.

Confirmarea diagnosticului aparține examenului radiologic.

11.2.2.3.4. **Studiu radiologic.** La faptul că luxația capului radial, asociată fracturilor izolate de ulna, poate să treacă neobservată, din punct de vedere clinic, se mai adaugă faptul că leziunea capului radial, poate să scape și examenului radiologic pentru motivul că, foarte frecvent, în fracturile de antebraț nu se execută și radiografia complementară a articulației cotului.

Repetăm, că în fața oricărei leziuni fracturare izolate a ulnei, chiar în absența semnelor clinice de luxație a capului radial, trebuie să se efectueze radiografia antebrațului din două incidențe de 90°, care să cuprindă și articulațiile supra — și subjacente. Pe radiografia de profil, în cazul luxației radiusului, capul radial va apare înainte și deasupra apofizei coronoide (fig. 192).

Radiografia este elementul de bază, indispensabil diagnosticului pozitiv. Pe de altă parte, radiografia este elementul care scutește copilul de efectuarea unor manevre clinice dureroase, pentru fixarea diagnosticului prezumtiv.



Fig. 192 — Radiografia oaselor antebrațului de profil. Fractura Monteggia-Stănciulescu.

11.2.2.3.5. **Tratament.** „Din punct de vedere funcțional, luxația este totul; fractura nu este nimic. Din punct de vedere al tratamentului, fractura este totul, luxația nu este nimic". Acest principiu de tratament, lansat de OMBRÉDANNE (21), vrea să scoată în evidență, faptul că în această leziune, insuccesul

Scanned with OKEN Scanner

ține de posibilitatea persistenței luxației capului radial, dar și pentru ca să se reducă capul radial, trebuie să se reconstituie cît mai perfect axul ulnei fracturate.

Fractura MONTEGGIA-STĂNCIULESCU, dacă este diagnosticată la timp, nu prezintă nici o dificultate deosebită de tratament. Dificultățile de tratament în această leziune fracturară țin de necunoașterea sau de neglijarea luxației asociate a capului radial, care poate să facă să se ajungă într-o perioadă întîrziată, în care leziunea este greu de tratat și în care tratamentul se soldează întotdeauna cu sechele de ordin funcțional.

Pentru ca să se obțină o vindecare de calitate, fractura MONTEGGIA-STĂNCIULESCU trebuie să fie redusă cît mai repede și cît mai perfect și să fie menținută redusă. De altfel leziunea se reduce ușor și eficace, în faza tratamentului precoce, prin simpla extensie. Această manoperă acționează concomitent și asupra continuității ulnei și asupra reducerii luxației capului radial.

Discuția clasicilor, se purta asupra faptului, cu care element să se înceapă tratamentul, mai întîi cu fractura ulnei sau cu luxația capului radial și dacă reducerea unui element, poate să influențeze celălalt element, solidar funcțional. De fapt, reducerea fracturii este esențială și deci nu este bine să se abordeze mai întîi luxația.

Practic, reducerea se efectuează sub anestezie generală, pe antebrațul fie în poziție intermediară, fie în ușoară pronație și cu articulația cotului în flexie de 90°, prin tracțiunea separată pe degetele I și II—III—IV și prin extraextensie cu chingă pe plica cotului (RĂDULESCU) (22) sau în poziție de extensie și ușoară supinație. Datorită extensiei, efectuată sub relaxare musculară, reducerea fragmentelor fracturare ale ulnei, face să se reintegreze în articulație și capul radial. Reducerea fracturii se face în raport cu aspectul radiografic, de obicei, prin apăsare pe fragmentul distal, din anterior în posterior și puțin lateral. Pentru siguranță, este bine să se împingă digital și capul radial inferior, intern și posterior, la locul său, manevră care redresează și mai perfect fragmentele ulnei fracturate. Pentru ca să nu se împieteze asupra stabilității capului radial, hipercorecția focarului de fractură nu este necesară. După reducere, devine necesar controlul radiografic.

Clasic, se recomandă, ca imobilizarea ghipsată să se facă în poziție de flexie a articulației cotului și de supinație a antebrațului. Imobilizarea ghipsată se execută în aparat brahiantebrahial, bivalvic, întins de la umăr pînă la a doua plică de flexie palmară, cu articulația cotului în flexie de 90°. Poziția în pronația mijlocie a antebrațului, ar fi atitudinea care ar menține cel mai bine luxația capului radial. Pentru ca să se împiedice dislocarea secundară a capului radial, FÈVRE recomandă aplicarea unei ușoare presiuni la nivelul articulației humero-radiale, grație unei rondele de cauciuc sau de postav, care se plasează sub aparatul ghipsat (14).

Aparatul ghipsat primar mai poate să se aplice și în poziția de extensie a articulației cotului și de supinație a antebrațului, mai ales cînd fractura de ulna este situată mai înalt.

Scanned with OKEN Scanner

Dacă se confecționează un aparat ghipsat, primar, circular, el trebuie să fie căptușit și despicat imediat pe toată întinderea sa. În primele zile, trebuie să fie controlată circulația periferică a extremității.

Radiografia de control, pentru verificarea reducerii sub aparat ghipsat, este obligatorie. Radiografia se va executa după, cel mult 2—3 zile, prin aparatul ghipsat și pentru siguranță, se va efectua comparativ. Uneori devine necesară o eventuală corecție a unei unghiulații ulnare restante.

După 7—8 zile, primul aparat ghipsat trebuie să fie schimbat, deoarece prin descreșterea edemului el devine larg. Este bine ca al doilea aparat ghipsat să fie necăptușit. Imobilizarea ghipsată se va menține 60 de zile, dar durata imobilizării depinde și de rapiditatea formării calusului în focarul ulnar și de calitatea lui, verificată radiografic.

11.2.2.3.6. **Evoluție. Complicații. Sechele. Rezultate.** În cazurile diagnosticate precoce și tratate corect, rezultatele funcționale sînt foarte bune.

Am văzut și s-au citat cazuri de imposibilitate a reducerii capului radial, prin manevre ortopedice sau de tendință la dislocare a fracturii de ulna, situații în care devine indicată reducerea sîngerîndă (ECONOMU) (13); de asemenea și tendința la reluxare a capului radial după reducere constituie o indicație pentru reducerea sîngerîndă (OMBRÉDANNE) (21). În ultima categorie de cazuri, ar fi vorba de prezența unei butoniere capsulare strînse, care ar permite capului radial să părăsească încheietura, dar care se opune la reintegrarea lui înapoi. Totuși, se pare că la baza tendinței de reluxare a capului radial, mai frecvent ar sta, probabil, reducerea imperfectă a focarului de fractură ulnară. Dovadă este faptul că, în cazurile recente, osteosinteza cu tijă KÜNTSCHER sau cu broșă KIRSCHNER pentru ulna, face să se reducă spontan și luxația capului radial (RĂDULESCU) (22). Pentru reducerea și contenția corectă, placa cu șuruburi pentru ulna dă bune rezultate, stabile (R. MERLE D'AUBIGNÉE) (2).

La cazurile la care luxația asociată a capului radial a trecut neobservată, urmările pot să devină foarte neplăcute. Astfel, la cazurile văzute după 10—15 zile, luxatia capului radial, devine imposibil de redus prin manevre ortopedice, deoarece prin retracția capsulei articulare rupte și a ligamentului inelar, se realizează un obstacol care se opune reducerii. În astfel de cazuri se impune în mod imperios reducerea sîngerîndă. Intervenția operatorie, în aceste cazuri, trebuie să acționeze asupra ambelor leziuni. Pentru reducerea și contenția fracturii ulnare este suficient să se practice osteosinteza, prin începuire centromedulară cu broșă transolecraniană. Asupra capului radial, se va acționa, fie prin ambroșaj temporar transcondil extern — cap radial, ca în osteosinteza pentru fracturile gîtului radial, după J. JUDET (17), fie prin fixare temporară radio-ulnară de maniera FÈVRE (14). Rareori este necesar să se trateze o fractură asociată de radius.

Cînd fractura de ulna se vindecă în poziție vicioasă, cu decalaj, mișcările de prono-supinație vor fi stînjenite, infirmitate foarte neplăcută.

În cazurile prezentate tîrziu, cu luxația constituită a capului radial, prin vindecare vicioasă a fracturii de ulna, cu unghiulație, uneori funcția articulației cotului poate să rămînă intactă, deși aspectul estetic este nemulțumitor. De cele mai multe ori însă, capul radial rămas luxat anterior, face să se dezvolte o ulna valga secundară; mișcările de flexie vor fi limitate,

Scanned with OKEN Scanner

supinația și pronația stînjenite. În acest caz se impune intervenția sîngerîndă. Scopul tratamentului este : plasarea în articulație a capului radial luxat și corijarea unghiulației ulnare (22).

Pentru repunerea capului radial este necesar să se îndepărteze țesutul fibro-ligamentar format din ligamentul inelar și resturile de capsulă retractată. Dar, în cazurile în care radiusul a suferit o alungire trofică, în urma modificării presiunilor care acționează asupra cartilajului de conjugare inferior, devine necesar să se procedeze și la rezecarea unui mic segment din porțiunea mijlocie a diafizei (RĂDULESCU) (22), urmată de o osteosinteză de tip stabil. După osteotomie și reducerea fragmentelor fracturare ale ulnei, se practică osteosinteza, fie prin fixator extern OMBRÉDANNE (21), fie prin placă fixată cu șuruburi (1), fie de preferință, prin începuire cu broșă transolecraniană (17). Reducerea luxației capului radial poate să se mențină prin chingă de fascia lata, tendon de vecinătate sau mușchi epicondilieni (RĂDULESCU) (22). Dar, aceste tipuri de operație sînt indicate și au aplicare numai la adulți.

Rezecția capului radial, pe care o recomandă unii autori, în luxațiile ireductibile sau neglijate, se soldează cu rezultate foarte rele : scurtarea și ascensionarea radiusului, ulna valga secundară, dezechilibrarea articulației radioulnare distale, osificări periarticulare humero-radiale, nevrită secundară de cubital ș.a. (16).

La adulți se mai semnalează frecvența pseudartrozei fracturii ulnare. Această complicație nu se întîlnește la copii. Apariția pseudartrozei este favorizată de absența reducerii sau de o imobilizare defectuoasă.

Consolidarea vicioasă cu unghiulație a fragmentelor fracturare ale ulnei, poate să stînjenească efectuarea mișcărilor de prono-supinație.

S-au citat tulburări primare, de sensibilitate și motorii, pe traiectul nervului radial, elongat prin luxația capului radial. Paraliziile și parezele nervului radial pot să apară și secundar, în cazul fracturilor neglijate. Este afectată ramura posterioară a nervului, care înconjură capul radial. ECONOMU a observat un asemenea caz. În astfel de situații se recomandă rezecția capului radial și neuroliză (RĂDULESCU) (13), (22).

În cazul leziunilor vechi sau a leziunilor tratate operator, cu osificări periarticulare, osteofite, osteoame periarticulare sau calusuri în punte, intervenția reparatoare trebuie să se efectueze cît mai tîrziu. Intervențiile constau în rezecții ale punților osoase sau ale osteoamelor, în rezecții ale capului radial sau în artroplastii, intervenții care, de obicei, se soldează cu rezultate rele.

La nivelul crestei ulnare posterioare o fractură a ulnei poate să fie deschisă punctiform. Au fost citate și cazuri de luxații deschise ale capului radial.

La adulți sînt citate rezultate foarte rele după tratamentul fracturilor tip MONTEGGIA-STĂNCIULESCU, calusuri vicioase și pseudartroza fracturii ulnare, redori, artrite ale articulației cotului, osificări periarticulare, subluxații ale capului radial, sinostoză radio-ulnară, leziuni nervoase sau vasculare, mînă strîmbă radială (22), (24).

În seria cazurilor tratate, urmărite, nu am întîlnit nici una din complicațiile menționate. Un tratament ortopedic bine condus a făcut ca aceste leziuni să se vindece foarte simplu.

Scanned with OKEN Scanner

11.3. LEZIUNILE CARACTERISTICE ALE EXTREMITĂȚILOR DISTALE ALE OASELOR ANTEBRAȚULUI (7), (11), (13), (14), (16), (20), (21), (22), (26)

11.3.1. NOȚIUNI GENERALE

Leziunile situate asupra ultimilor 5—6 cm, deasupra interliniului articular al pumnului, corespunzătoare 1/4 inferioare a oaselor antebrațului, sînt extrem de frecvente. Ele se produc prin traumatisme indirecte, în urma căderilor pe palmă, din toate pozițiile posibile. Deoarece radiusul este osul care suportă, în special, sarcina traumatică, leziunile lui sînt mai frecvente și mai importante.

Leziunile traumatice fracturare osteoarticulare, localizate la extremitățile distale ale oaselor antebrațului, pot să se situeze la niveluri diferite, sensibil apropiate, care totuși, reușesc să determine o simptomatologie clinică, caracteristică, pentru fiecare leziune în parte. Considerate de sus în jos, tipul anatomopatologic al leziunilor traumatice osteoarticulare, ale extremităților inferioare ale oaselor antebrațului, pot să fie reprezentate prin următoarea scară :

— fracturi ale joncțiunii diafizo-metafizare ;
— fracturi metafizare ;
— decolări ale epifizelor inferioare ale oaselor antebrațului ;
— entorse ale articulației pumnului, cu leziuni osoase asociate (tabelul 74).

Tabelul 74

Repartiția fracturilor localizate în 1/4 inferioară a oaselor antebrațului pe leziuni

Denumirea leziunii	*Nr.*	*% din totalul leziunilor 1/4 inferioare*	*% din totalul fracturilor de antebraț*	*% din totalul fracturilor membrului superior*	*% din totalul leziunilor scheletului*
Decolări epifizare	7 104	34,16	28,02	21,36	19,39
Fracturi metafizare	10 331	49,68	40,74	31,06	28,20
Fracturi diafizometafizare	3 192	15,35	12,59	9,59	8,71
Fracturi stiloidă ulnară	168	0,81	0,66	0,50	0,46
TOTAL	20 795	100	82,01	62,51	56,76

Decolările epifizare distale și fracturile metafizare, cu prototipul fractură prin tasarea trabeculației osoase, sînt leziuni caracteristice radiusului izolat. Fracturile diafizo-metafizare, cu prototipurile fractură cu inflexiune în lemn verde și fractură completă, cu dislocarea fragmentelor, afectează mai frecvent ambele oase. Fracturile izolate ale ulnei sînt foarte rare. În schimb, fractura izolată a radiusului, cu inflexiune în lemn verde sau completă, cu

Scanned with OKEN Scanner

Tabelul 75

Repartiția fracturilor localizate în 1/4 inferioară a oaselor antebrațului pe elementele scheletului

Denumirea leziunii	*Radius izolat*	*% din leziunile inferioare de radius*	*% din toate leziunile inferioare*	*Ulna izolată*	*% din leziunile inferioare de cubitus*	*% din toate leziunile inferioare*	*Ambele oase*	*% din leziunile inferioare ale ambelor oase*	*% din toate leziunile inferioare*	*Total*	*%*
Decolări epifizare	5 678	36,34	27,30	512	26,08	2,46	914	28,49	4,40	7 104	34,16
Fracturi metafizare	8 714	55,77	41,90	551	28,07	2,65	1 066	33,23	5,13	10 331	49,68
Fracturi diafizo-metafizare	1 232	7,89	5,93	732	37,29	3,52	1 228	38,28	5,90	3 192	15,35
Fracturi stiloidă ulnară				168	8,56	0,81				168	0,81
TOTAL	15 624	100	75,13	1 963	100	9,44	3 208	100	15,43	20 795	100

Tabelul 76

Repartiția fracturilor de antebrat localizate în 1/4 inferioară pe leziuni importante și pe ani vîrstă

Leziunea	*0—30 zile*	*30 zile 1 an*	*1*	*2*	*3*	*4*	*5*	*6*	*7*	*8*	*9*	*10*	*11*	*12*	*13*	*14*	*15*	*Total*	*%*
Decolări epifizare				196	181	215	268	483	615	762	686	681	653	673	693	504	494	7 104	34,16
Fracturi metafizare	11	31	455	787	757	735	745	749	698	745	880	869	783	746	534	506	300	10 331	49,68
Fracturi diafizo-metafizare			120	232	202	196	206	229	197	214	281	293	203	206	200	213	200	3 192	15,35
Fracturi ale apofizei stiloide ulnare											17	25	24	26	22	23	31	168	0,81
TOTAL	11	31	575	1215	1 140	1 146	1 219	1 461	1 510	1 721	1 864	1 868	1 663	1 651	1 449	1 246	1 025	20 795	100

Scanned with OKEN Scanner

dislocare a fragmentelor, se întîlneşte mai des. La cazurile observate, leziunile izolate ale extremităţii distale ulnare, au interesat gîtul ulnei, epifiza ulnară inferioară sau apofiza stiloidă.

De obicei, fracturile ulnei nu prezintă dislocări şi se vindecă în timp obişnuit, prin imobilizare ghipsată brahi-antebrahială. Uneori, fracturile apofizei stiloide ulnare nu se mai consolidează, complicaţie fără urmări de ordin funcţional asupra articulaţiei pumnului.

În statistica noastră, leziunile fracturare situate în 1/4 distală a oaselor antebraţului, reprezintă tipurile de fracturi întîlnite cel mai frecvent la nivelul antebraţului. Cele 20 795 cazuri au reprezentat 82,01% din fracturile diafizare ale oaselor antebraţului, 62,51% din fracturile diafizare ale membrului superior şi 57,05% din totalul leziunilor fracturare ale oaselor diafizare ale membrelor.

Între aceste leziuni ale extremităţii distale ale oaselor antebraţului, cel mai des întîlnite au fost fracturile de localizare metafizară, în majoritate cu tasare a trabeculaţiei osoase — 49,68%, urmate de decolările epifizare traumatice inferioare — 34,16% şi de fracturile diafizo-metafizare — 15,35% (tabelul 75).

În ceea ce priveşte repartiţia pe elementele scheletului, cele mai multe leziuni au aparţinut radiusului izolat — 75,13%. Numărul cazurilor de fracturi, care au interesat ambele oase a fost mult mai redus — 15,43%, iar localizările care au interesat numai ulna izolată, s-au întîlnit foarte rar — 9,44%.

În repartizarea pe ani vîrstă, această categorie de fracturi s-a întîlnit încă de la naştere, dar a fost mai frecventă, în special, începînd de la vîrsta de 6 ani, vîrstă de la care, apoi, au crescut progresiv şi au atins maximum la 10 ani (tabelul 76 ; graficul 16).

Sexul masculin a fost afectat mult mai frecvent — 79,78%, iar partea stîngă a fost atinsă mai des — 58,80% (graficul 16).

11.3.2. FRACTURILE DIAFIZO-METAFIZARE INFERIOARE ALE OASELOR ANTEBRAŢULUI

Dintre leziunile extremităţilor distale ale oaselor antebraţului, fracturile de localizare diafizo-metafizară au reprezentat leziunile cele mai puţin numeroase (tabelul 76).

În statistica noastră, cele 3 192 fracturi ale oaselor antebraţului, de localizare diafizo-metafizară, au reprezentat — 15,35% din totalul leziunilor situate în 1/4 distală a antebraţului.

Repartizate pe elementele scheletului, am arătat că fracturile diafizo-metafizare s-au localizat cel mai frecvent pe radiusul izolat — 38,60% şi pe ambele oase ale antebraţului — 38,47% ; localizările ulnare au fost cele mai rare — 21,93% (tabelul 77).

În ceea ce priveşte frecvenţa pe ani vîrstă, aceste leziuni au apărut din primul an de viaţă, apoi au crescut progresiv şi au atins maximum frecvenţei la vîrsta de 10 ani (graficul 17).

Scanned with OKEN Scanner

Graficul 16

Frecvența pe ani vîrstă, sex și parte afectată a fracturilor localizate în 1/4 inferioară a oaselor antebrațului

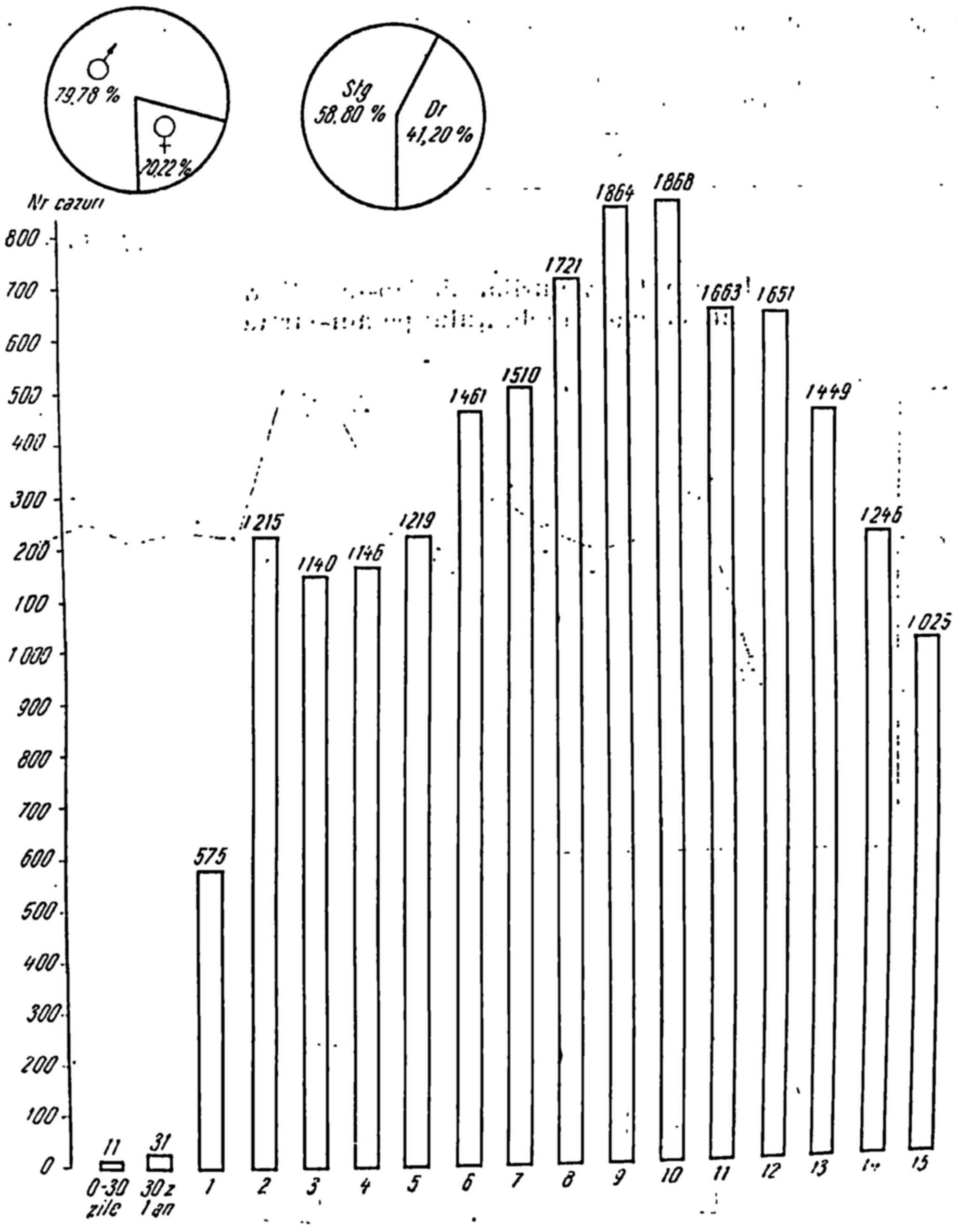

Tabelul 77

Repartiția fracturilor diafizo-metafizare pe forme anatomopatologice și pe elementele scheletului

Leziunea (3192)	*Fisuri subperiostale și fracturi în „lemn verde"*				*Fracturi complete cu dislocare*			
Localizarea	Radius	Ulna	Ambele oase	TOTAL	Radius	Ulna	Ambele oase	TOTAL
Număr	1 052	637	985	2 674	180	95	243	518
%	83,77				16,23			

Graficul 17

Frecvența fracturilor diafizo-metafizare ale oaselor antebrațului pe ani-vîrstă

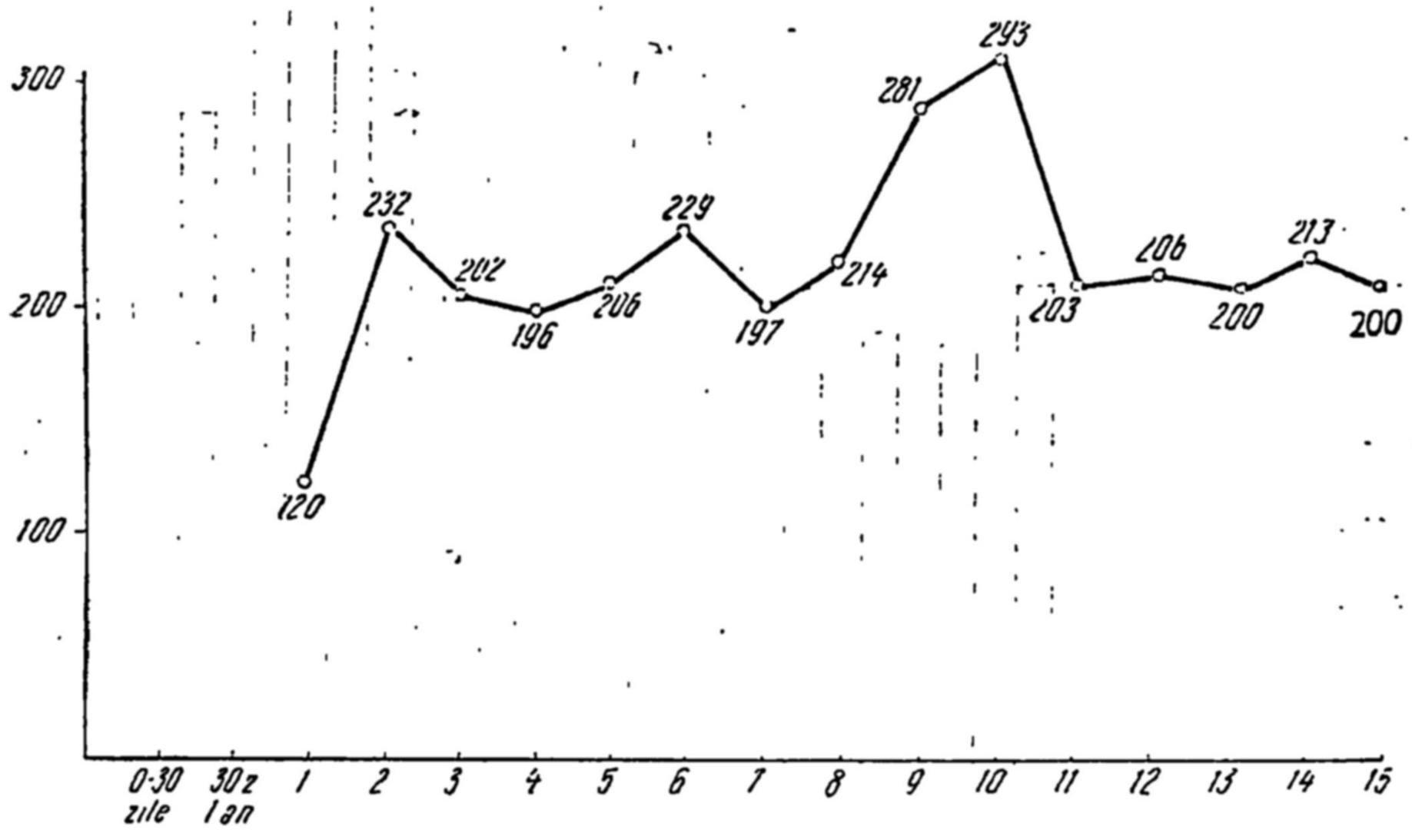

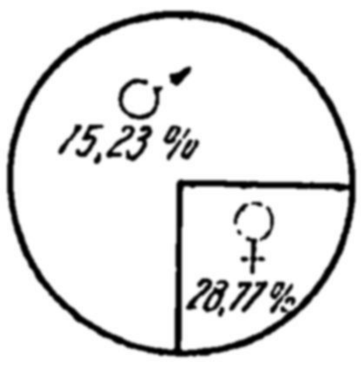

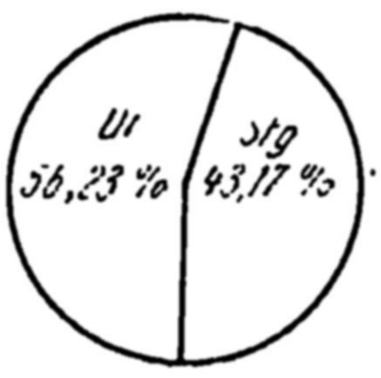

Scanned with OKEN Scanner

În aceste fracturi, de localizare diafizo-metafizară, a fost atins mult mai des sexul masculin — 75,23%, cu localizarea cea mai frecventă de partea dreaptă — 56,23% (graficul 17).

Din punct de vedere anatomopatologic, majoritatea leziunilor au fost reprezentate de fracturile subperiostale (fisuri simple sau inflexiune în lemn verde), cu o incidență de 83,77% ; restul de 16,23% au fost reprezentate de fracturile complete, cu dislocări complexe ale fragmentelor fracturare (tabelul 77). În cele ce urmează vom analiza aceste două forme clinice.

11.3.2.1. Fracturile subperiostale necaracteristice. Fisuri și fracturi cu inflexiune în „lemn verde"

11.3.2.1.1. **Etiopatogenie. Anatomie patologică.** Fisurile subperiostale și fracturile cu inflexiune în lemn verde au reprezentat 83,77% din fracturile oaselor antebrațului de localizare diafizometafizară și 15,35% din toate leziunile 1/4 distale a oaselor antebrațului (tabelele 76 și 77).

În aceste leziuni a fost afectat mai frecvent radiusul izolat — 1 052 cazuri și ambele oase — 985 cazuri, urmate de localizări rare de la nivelul ulnei — 637 cazuri (tabelul 77).

În acest tip de fractură s-a înregistrat un fond patologic o singură dată (proces pseudotumoral benign).

Probabil, că un traumatism mai violent, face ca fractura să intereseze ambele oase ale antebrațului și să ducă la leziuni mai importante, decît decolarea epifizară distală a radiusului sau fractura metafizei inferioare.

Mecanismul fracturării este tot cel al traumatismului indirect prin căderi pe palmă.

Din punct de vedere anatomopatologic, leziunea cea mai ușoară este fisura subperiostală necaracteristică.

Dar, leziunea caracteristică este fractura „în lemn verde" situată în zona diafizo-metafizară. În această leziune, corticala osoasă anterioară se rupe, iar cea posterioară se plicaturează sau se tasează. În cazurile cele mai ușoare, fragmentul distal tinde să se disloce dorsal, iar cel proximal, prezintă o proeminență volară ca o treaptă de scară.

În cazurile cu dislocare leziunea interesează în mod frecvent radiusul, dar poate să afecteze deopotrivă ambele oase. În cazurile în care radiusul a suferit leziunea importantă, chiar dacă ulna nu se fracturează caracteristic, prezintă alte tipuri de leziuni mai neînsemnate (fracturi ale apofizei stiloide, decolări epifizare, tasări ale trabeculației osoase metafizare, fisuri subperiostale sau inflexiuni în lemn verde, de importanță mai mică decît ale radiusului).

11.3.2.1.2. **Studiu clinic.** În fisurile subperiostale, simptomatologia este foarte săracă : o ușoară tumefacție la nivelul leziunii, o impotență funcțională relativă și o durere la palpare într-un punct fix.

În fracturile prin inflexiune în lemn verde, deformația devine evidentă și realizează aspectul binecunoscut „în dos de furculiță", mai mult sau mai puțin important ; uneori antebrațul pare frînt și răsucit. Copilul se prezintă la consultație palid, pășește cu precauție și își susține antebrațul trau-

Scanned with OKEN Scanner

matizat cu mîna sănătoasă, în poziția de flexie a articulației cotului și preferă să își plaseze în mod reflex mîna de partea traumatizată, în flexie și în pronație.

Impotența funcțională a articulației pumnului este absolută. În schimb, tumefacția este puțin importantă, deoarece fractura rămîne subperiostală. Dacă periostul rămîne intact echimoza poate să lipsească, iar în cazurile în care există, apare tardiv.

Durerea spontană se exacerbează în timpul manoperei de palpare. Palparea la nivelul unghiulației, poate să sugereze, prin grosimea masei musculare flexoare, prezența fracturii ambelor oase sau numai a radiusului izolat. Este inutil să se mai caute mobilitatea anormală dintre fragmentele fracturare și existența crepitațiilor osoase.

11.3.2.1.3. **Studiu radiologic.** Radiografia de față și de profil precizează nivelul fisurii sau al fracturii, cu unghiulație a radiusului sau a ambelor oase, existența leziunilor asociate și elimină posibilitatea fracturii complete a radiusului sau a ambelor oase, cu dislocări complete ale fragmentelor fracturare, care beneficiază de un tratament mai deosebit (fig. 193).

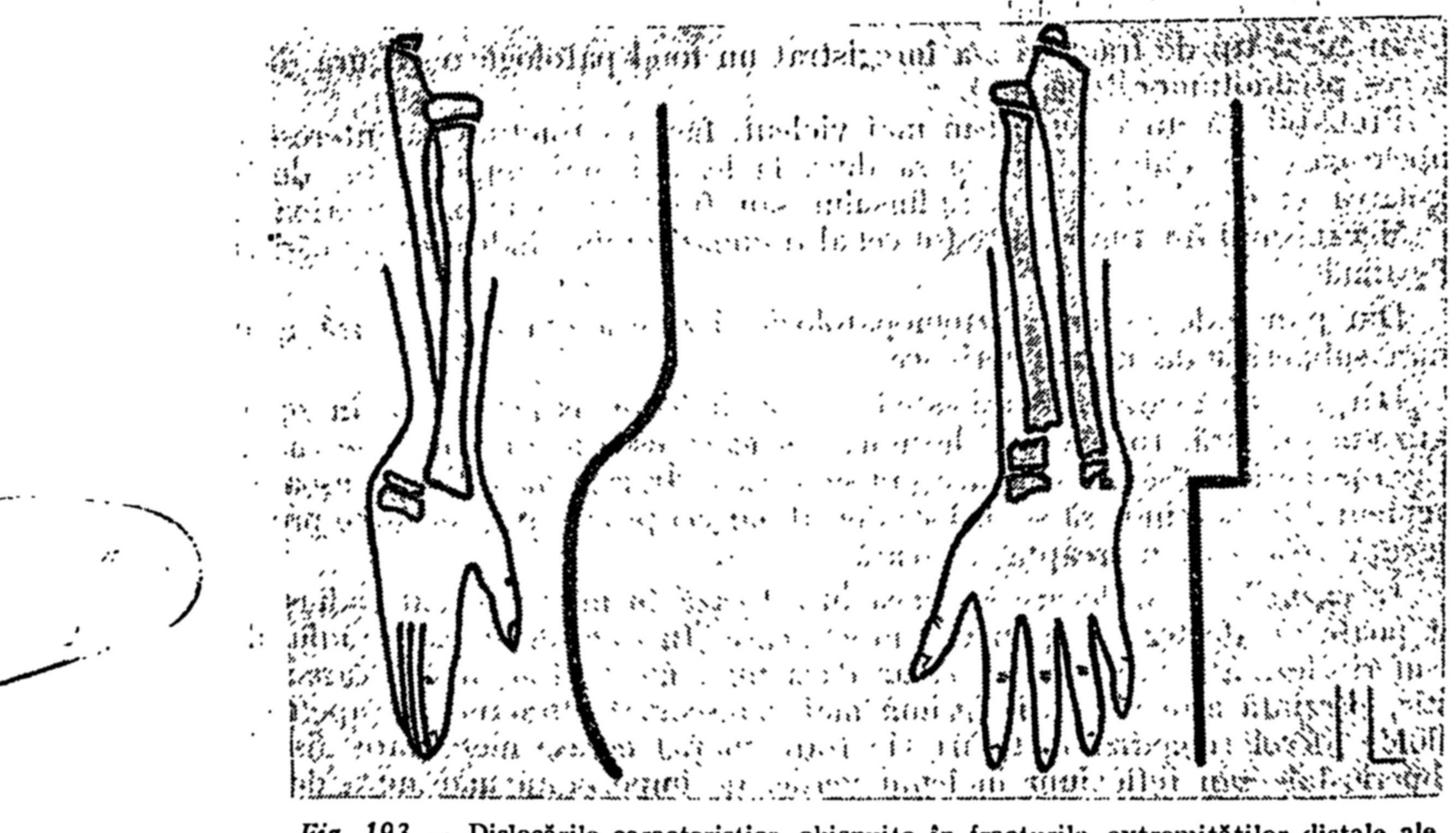

Fig. 193 — Dislocările caracteristice obișnuite în fracturile extremităților distale ale oaselor antebrațului: „în dos de furculiță" și „în profil de baionetă". (Schiță inedită)

11.3.2.1.4. **Tratament.** În fisurile subperiostale este suficientă o imobilizare puțin pretențioasă, pentru timp mai scurt, pe o atelă ghipsată brahiantebrahială. În schimb, fractura în lemn verde a extremității inferioare a radiusului sau a ambelor oase ale antebrațului necesită reducerea inflexiunii. Reducerea ortopedică se practică sub anestezie generală. Ea se obține prin

Scanned with OKEN Scanner

presiune cu ambele police, pe proeminența unghiulației, în timp ce, cu celelalte degete se proiectează diafiza anterior. Reducerea urmărește să fractureze și corticala dorsală, care a rămas plicaturată sau îndințată, în vederea unei alinieri cît mai perfecte a fragmentelor fracturare.

După reducere, contenția fragmentelor fracturare, se realizează prin aplicarea unei atele ghipsate sau a unui aparat ghipsat circular căptușit, brahi-antebrahial, cu articulația cotului în flexie de 90°, cu antebrațul în pronație și cu *articulația pumnului în flexie maximă*. Timpul de imobilizare este de aproximativ 60 zile.

11.3.2.2. Fracturile diafizo-metafizare cu dislocări complexe ale fragmentelor fracturare

11.3.2.2.1. Etiopatogenie. Fracturile complete cu dislocări complexe ale fragmentelor fracturare au fost întîlnite în 16,23% din fracturile de localizare diafizo-metafizară, ceea ce a reprezentat 2,49% din toate leziunile fracturare situate în 1/4 distală a scheletului antebrațului.

În aceste forme de fractură, ambele oase au fost afectate în 243 cazuri; iar radiusul izolat în 180 cazuri. Localizările asupra ulnei izolate au fost observate de 95 ori (tabelul 77).

În această varietate de fractură semnalăm frecvența mare a fracturilor deschise — 10 cazuri.

Această leziune presupune traumatisme violente, de obicei, prin căderi de la înălțime.

11.3.2.2.2. Anatomie patologică. În fracturile complete diafizo-metafizare, cu dislocare a fragmentelor fracturare, leziunile cele mai importante sînt suportate de radius. Dislocarea completă a fragmentelor radiusului fracturat, realizează aspectul caracteristic „în dos de furculiță". Dar leziunea interesează frecvent și ulna (inflexiune în lemn verde, fractura transversală cu unghiulație sau cu dislocație laterală a fragmentelor (12). La cazurile de fracturi cu dislocări ale radiusului izolat, am întîlnit asocierea cu fisura gîtului ulnar și cu fractura în lemn verde a gîtului ulnar.

Fragmentul proximal al radiusului se dislocă volar, fragmentul distal solidar articulației pumnului rămîne dorsal. După producerea fracturii, contracția mușchilor pronatori dislocă și mai mult fragmentele. Mîna se plasează în pronație. Dislocarea volară a fragmentului fracturar diafizar, realizează aspectul în dos de furculiță, cunoscut și sub denumirea de fractură tip POUTEAU-COLLES. În mod excepțional, dislocarea fragmentului diafizar poate să se producă dorsal și realizează aspectul „în pîntece de furculiță" cunoscut sub denumirea de fractură tip GOYNARD-SMITH sau POUTEAU-COLLES inversată. Cînd dislocarea se face lateral intern se realizează aspectul „în baionetă" sau fractura de tip GERARD-MARCHAND. De obicei dislocarea în dos de furculiță se asociază cu dislocarea laterală în baionetă sau în „Z" (12).

Sediul de elecție al fracturii de tip POUTEAU-COLLES este la nivelul joncțiunii diafizo-metafizare. Leziunea este cunoscută și sub numele de fractură tip POUTEAU-COLLES înaltă. Mai rar, deformația poate să cores-

Scanned with OKEN Scanner

pundă metafizei sau chiar cartilajului de conjugare. O decolare epifizară cu dislocare realizează aceeaşi deformaţie caracteristică „în dos de furculiţă". Aceste leziuni localizate pe metafiză sau pe cartilajul de conjugare sînt cunoscute sub denumirea de fracturi POUTEAU-COLLES joase.

Dislocarea fragmentelor fracturare este complexă. Fragmentul epifizar, solidar mîinii, rămîne în masă posterior şi lateral, în valgus. Rareori, fragmentul epifizar prezintă şi un decalaj şi se roteaza intern. Fragmentul diafizar proemină anterior.

La cazurile observate, am înregistrat prezenţa leziunilor bilaterale de 7 ori.

11.3.2.2.3. **Studiu clinic.** Deformaţia foarte impresionantă realizează de obicei aspectul „în dos de furculiţă". Diametrul antero-posterior al regiunii devine cilindric. La deformaţia în plan sagital, se mai asociază şi deformaţia în plan frontal „în baionetă". Uneori, se constată şi un uşor decalaj al fragmentului epifizar, solidar mîinii, în pronaţie. Impotenţa funcţională a articulaţiei pumnului este absolută.

Există o tumefacţie importantă a regiunii articulaţiei pumnului. Echimoza apare mai tîrziu. La palpare, se constată zona dureroasă, situată la circa 3—5 cm deasupra interliniului articular radio-carpian şi existenţa deformaţiei, prin prezenţa proeminenţei dorsale a fragmentului fracturar epifizar şi prin proeminenţa volară a capătului fragmentului diafizar.

Există o mobilitate anormală între fragmentele fracturare şi crepitaţii osoase.

În fractura de tip GOYNARD-SMITH se constată deformaţia clinică „în faţă de furculiţă", asociată, sau nu, cu deformaţia în baionetă.

11.3.2.2.4. **Studiu radiologic.** Radiografia de faţă şi de profil evidenţiază traiectele de fractură, dislocările fragmentelor şi eventualele leziuni osoase asociate (de multe ori se constată şi fractura stiloidei ulnare).

11.3.2.2.5. **Tratament.** De obicei, aceste cazuri, dată fiind deformaţia impresionantă a antebraţului, care nelinişteşte anturajul, se prezintă imediat după traumatism. Cazurile prezentate tîrziu presupun transporturi de la distanţă. Cu cît cazurile se prezintă mai tîrziu, cu atît tratamentul poate să devină mai dificil ; aceasta, din cauza edemului posttraumatic, care poate să se opună tentativelor de reducere, prin manevre externe.

Pentru reducerea ortopedică se recurge la manevra BERTRAND-J. JUDET (fig. 194) (17). Tentativele de reducere a fracturilor cu dislocare, situate în 1/4 distală a oaselor antebraţului, prin manevra BERTRAND-JUDET ne-au dat de obicei satisfacţie, chiar şi la cazurile prezentate tîrziu, cu edem important.

Această manevră cuprinde 3 timpi :

— extensia continuă moderată, sub anestezie generală ;

— exagerarea unghiulaţiei existente, prin orientarea cît mai posterioară a fragmentului inferior, care se obţine, prin presiune digitală asupra fragmentului şi prin coborîrea sa ;

— redresarea progresivă a flexiei dorsale a fragmentului distal, în timp ce se fixează şi se apasă dorsal fragmentul proximal, manoperă prin care se realizează acroşajul fragmentelor şi corecţia unghiulaţiei.

Scanned with OKEN Scanner

Prin plasarea antebraţului în pronaţie, fragmentele angrenate se impactează puternic şi înlătură pericolul dislocărilor secundare. La sfîrşitul cursei pronaţiei, radiusul fixează fragmentul distal, care are tendinţa să se disloce anterior. Această tendinţă se combate prin *plasarea mîinii în flexie forţată.*

Unii autori (BÖHLER) nu sînt de acord cu manevrele ortopedice de mai sus (13).

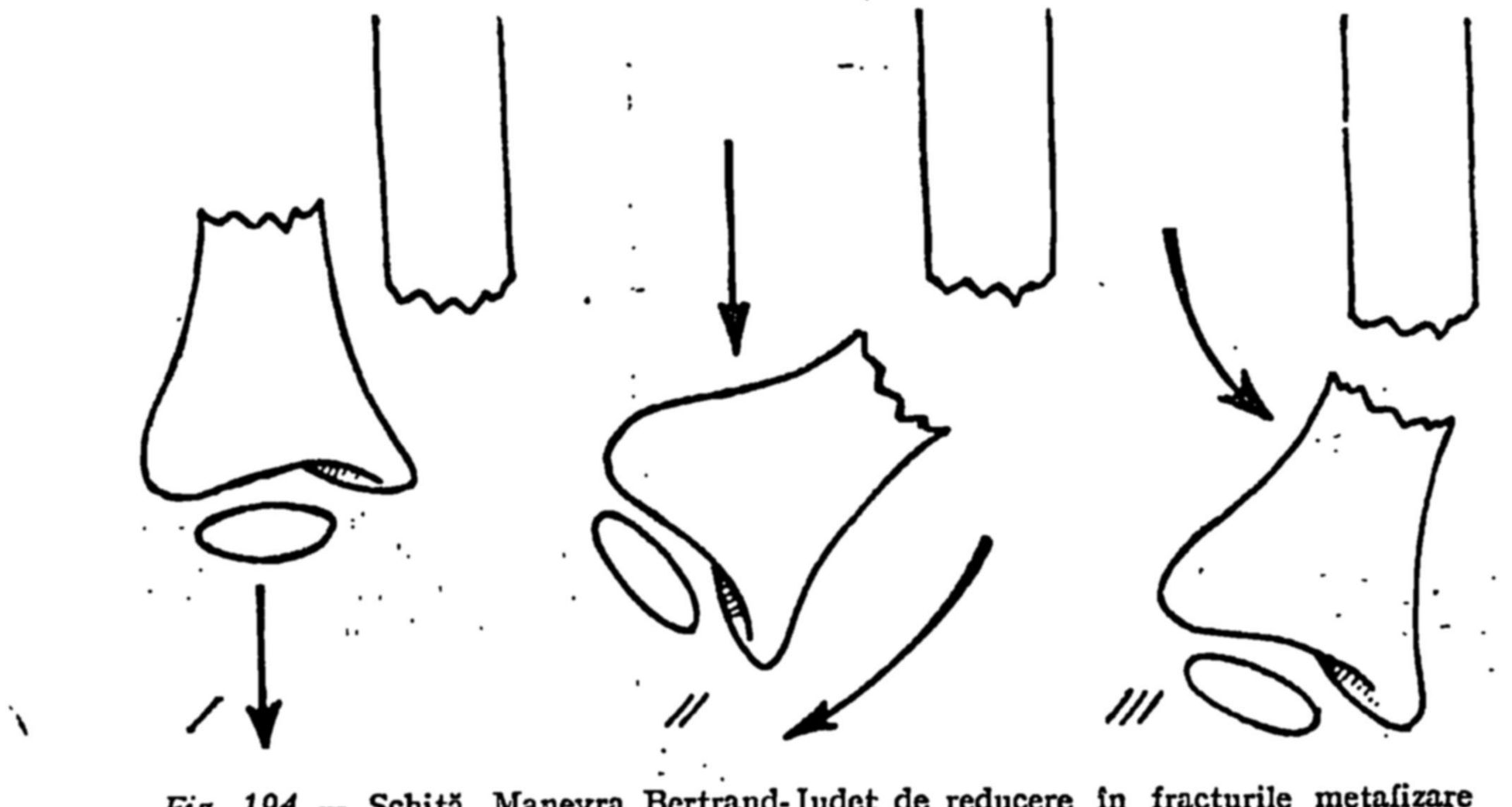

Fig. 194 — Schiţă. Manevra Bertrand-Judet de reducere în fracturile metafizare inferioare ale radiusului : I — extensie ; II — exagerarea flexici ; III — îndinţare. (după Févre M. — Chirurgie infantile et orthopedie, Edit. Flammarion, Paris, 1967)

RĂDULESCU recomandă reducerea ortopedică spontană a fracturilor extremităţii inferioare a radiusului prin simplă extensie, cu condiţia ca aceasta să fie continuă şi susţinută cel puţin 10 minute, cu „ceasul în faţă" (22). Dispozitivul de tracţiune este cel obişnuit, cu contracxtensie prin chingă, pe articulaţia cotului flectată în unghi de 90° şi extensie pe police şi pe următoarele 3 degete ale mîinii. Tracţiunea se face pe antebraţ în poziţie intermediară de prono-supinaţie. După 5 minute de tracţiune se apucă mîna pacientului şi i se imprimă o mişcare exagerată de flexie dorsală şi palmară, după aceea se continuă tracţiunea. După RĂDULEŞCU (22), rareori devine necesară apăsarea directă asupra fragmentelor. După controlul radiografic al reducerii, se recurge la imobilizarea ghipsată.

În unele cazuri, rare, semnalate la adulţi, de fracturi cominutive, ar deveni necesară extensia continuă bipolară (9).

În caz de imposibilitate de reducere ortopedică (interpoziţie) devine indicată intervenţia sîngerîndă, pentru osteosinteză. Incizia plasată pe linia preepicondiliană-prestiloidiană radială şi călare pe focarul de fractură, trebuie să menajeze ramura anterioară a nervului radial, situată înapoia tendonului lung supinator, la circa 3 laturi de deget deasupra stiloidei radiale. Se îndepărtează anterior nervul şi tendonul lungului supinator, iar posterior şi distal, tendoanele lungului abductor şi scurtului extensor al policelui. Reducerea fragmentelor osoase se face cu uşurinţă prin „manevra levierului", Prin plasarea antebraţului în pronaţie şi a articulaţiei pumnului în flexie,

Scanned with OKEN Scanner

contenția reducerii este excelentă și îndepărtează necesitatea fixării suplimentare cu broșă. După aplicarea aparatului ghipsat, se execută o radiografie de control. Dacă s-a aplicat broșe, acestea se suprimă în a 21-a zi, cu ocazia schimbării primului aparat ghipsat (18), (19). Imobilizarea ghipsată, dată fiind tendința la vindecare încetinită a fracturilor operate situate la acest nivel, se menține cel puțin 60 de zile. Aparatul ghipsat cuprinde și articulația cotului, flectată în unghi de 90° (fig. 195).

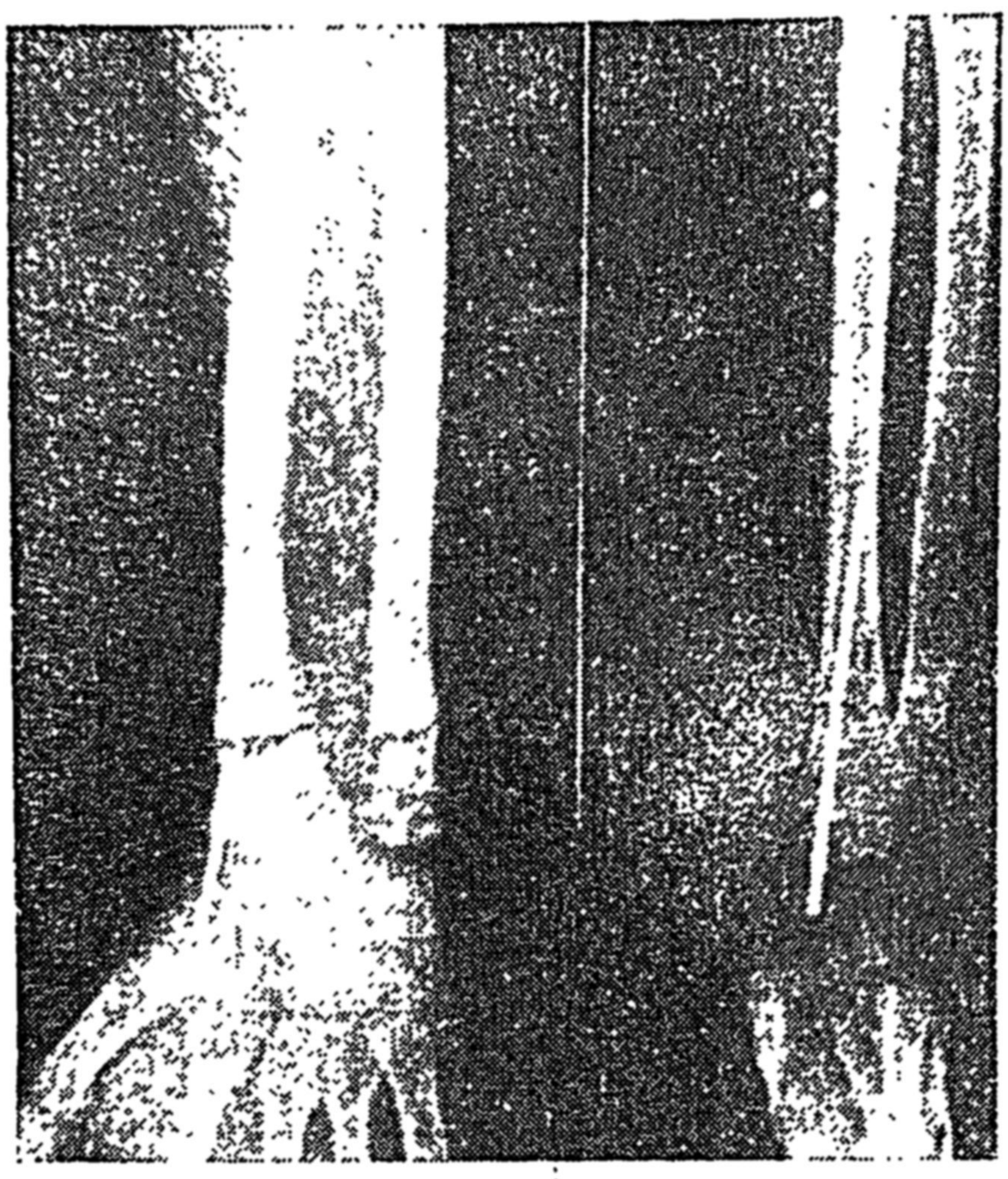

Fig. 195 — Radiografia articulației pumnului de față și de profil. Osteosinteza metafizei distale a radiusului cu broșă.

11.3.2.2.6. **Evoluție. Complicații. Sechele.** Fractura extremității inferioare a radiusului, cu dislocare complexă a fragmentelor fracturare, redusă și imobilizată corect, la copil, se consolidează în circa 60 de zile. Cu cît reducerea este mai perfectă, iar leziunea este situată mai distal, cu atît rezultatul funcțional este mai bun. În cazurile tratate prin reducerea sîngerîndă sau osteosinteză, precum și în cazurile imobilizate incorect, se constată o tendință la încetinirea apariției calusului, ceea ce impune prelungirea imobilizării. Dar, la copii, chiar în prezența fracturilor reduse imperfect, vindecarea se face fără tulburări funcționale, iar deformațiile inestetice dispar progresiv grație fenomenului de remaniere osoasă, caracteristic zonelor juxtametafizare ale scheletului în curs de dezvoltare, dar artroza secundară a articulației pumnului, complicație caracteristică adultului, este inexistentă. Cu toate acestea este bine să se caute obținerea unei reduceri cît mai corecte a fragmentelor fracturare. Cu toate acestea, după BÖHLER, WATSON-JONES, se admit chiar dislocări reziduale de 10—15° ale fragmentelor (13), (29).

Scanned with OKEN Scanner

În ceea ce privește imobilizarea ghipsată, la adulți se recomandă atele sau aparate scurte, care pornesc de sub plica cotului pînă la ultima plică de flexiune palmară, prevăzută cu un orificiu suficient de larg pentru police, care asigură mișcarea activă a tuturor degetelor și a articulației cotului, foarte importante pentru viitorul funcțional al articulației pumnului după suprimarea imobilizării. Poziția cea mai bună de imobilizare a articulației pumnului este aceea de ușoară flexie dorsală și de pronație, poziție caracteristică mîinii care scrie.

La copil nu am observat niciodată vreun inconvenient de ordin funcțional în urma faptului că primul aparat ghipsat se aplică cu mîna în flexie și pronație forțată și că se imobilizează și articulația cotului. La reluarea precoce a mișcărilor active ale degetelor, această inițiativă o ia copilul însuși prin neliniștea caracteristică vîrstei. La copii nu se întîlnesc redori articulare reziduale și persistente, artroze sau sindromul de osteoporoză algică SUDECK-LERICHE.

11.3.3. FRACTURILE METAFIZARE INFERIOARE ALE OASELOR ANTEBRAȚULUI

11.3.3.1. Etiopatogenie

Fracturile metafizare, cu prototipul, *fractură prin tasare a trabeculației osoase*, denumite „în bucată de unt" sau „în calup de săpun moale", sînt cele mai frecvente leziuni fracturare ale oaselor antebrațului la copii. Ele se observă la toate vîrstele, de cînd copilul începe să meargă și afectează în special radiusul (graficul 18). *Fracturile transversale, denumite în tubercul*, se observă mult mai rar. Dislocarea fragmentelor fracturare, în această localizare se întîlnește relativ frecvent.

În statistica noastră, am înregistrat un număr de 10 331 fracturi ale metafizelor inferioare ale oaselor antebrațului, care au reprezentat 49,68% din totalul leziunilor situate în 1/4 distală și 40,74% din totalul fracturilor oaselor diafizare ale antebrațului (tabelul 76).

Din datele menționate reiese, în mod evident, că fracturile oaselor antebrațului de localizare metafizară sînt mai frecvente decît decolările traumatice ale epifizelor inferioare (34,16%) sau decît fracturile de localizare mai înaltă, diafizometafizară (15,35%) (tabelul 76).

Și în fracturile de localizare metafizară, în majoritatea cazurilor, 41,90% a fost afectat radiusul izolat ; atingerea ambelor oase s-a întîlnit numai în 5,13% din cazuri, iar cea a ulnei izolate, în 2,65% din cazuri (tabelul 75).

În ceea ce privește repartiția acestor leziuni pe ani vîrstă, ele au fost prezente din primul an de viață și au crescut progresiv, pentru ca să atingă maximum la vîrsta de 9 ani (graficul 18).

În aceste leziuni, sexul masculin a fost afectat mai des, 68,74% cu frecvență crescută de partea stîngă (graficul 18).

Aceste fracturi iau naștere, tot prin traumatisme indirecte, în urma căderilor pe palmă.

Scanned with OKEN Scanner

După RĂDULESCU (22), traumatismul, care acţionează asupra metafizei radiale, face să se disloce travecle osoase ale extremităţii şi realizează o tasare subperiostală, inelară. Diafiza mai densă, pătrunde în metafiza spongioasă, ca o ţeavă de fier într-un „lemn moale". Cînd direcţia traumatismului asupra podului palmei este mai oblică, prin plasarea mîinii în flexie dorsală, tasarea substanţei osoase metafizare se face disimetric şi realizează o plicaturare, mai evidentă, a corticalei dorsale.

Graficul 18

Frecvenţa fracturilor metafizare ale oaselor antebraţului pe ani-vîrstă

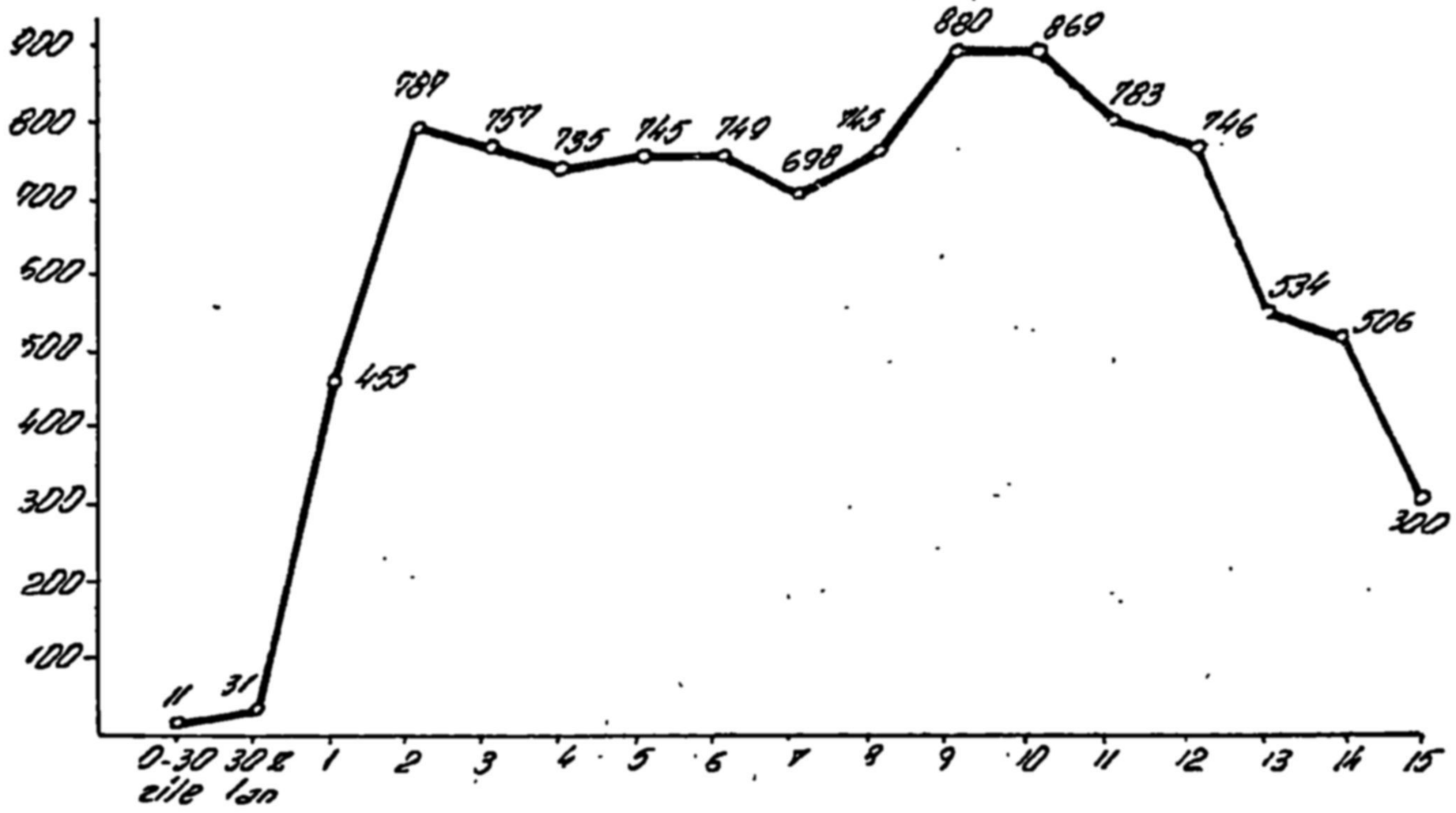

11.3.3.2. Anatomie patologică

Sediul electiv al acestor fracturi, este zona metafizară a radiusului, porţiunea de substanţă osoasă cel mai recent elaborată. Leziunea constă în tasarea structurii trabeculare osoase, ceea ce face ca zona afectată să se lăţească transversal subperiostal (fig. 196).

Uneori deranjarea mai exagerată a trabeculaţiei osoase realizează un traiect transversal, evident, fracturar, subperiostal, cunoscut sub denumirea de fractură „în nap" sau „în cartof" (fig. 197), leziune caracteristică pentru această localizare.

Scanned with OKEN Scanner

Alteori, fragmentele fracturare se dislocă complet și realizează *fractura cu dislocarea fragmentelor osoase, tip POUTEAU-COLLES joasă.*

Cele 8 714 cazuri, care au afectat radiusul izolat, au îmbrăcat multe tipuri anatomopatologice. Printre acestea semnalăm : fractura „în tubercul", fracturi cu dislocare, fracturile cu leziuni asociate ale ulnei, din care, fisuri

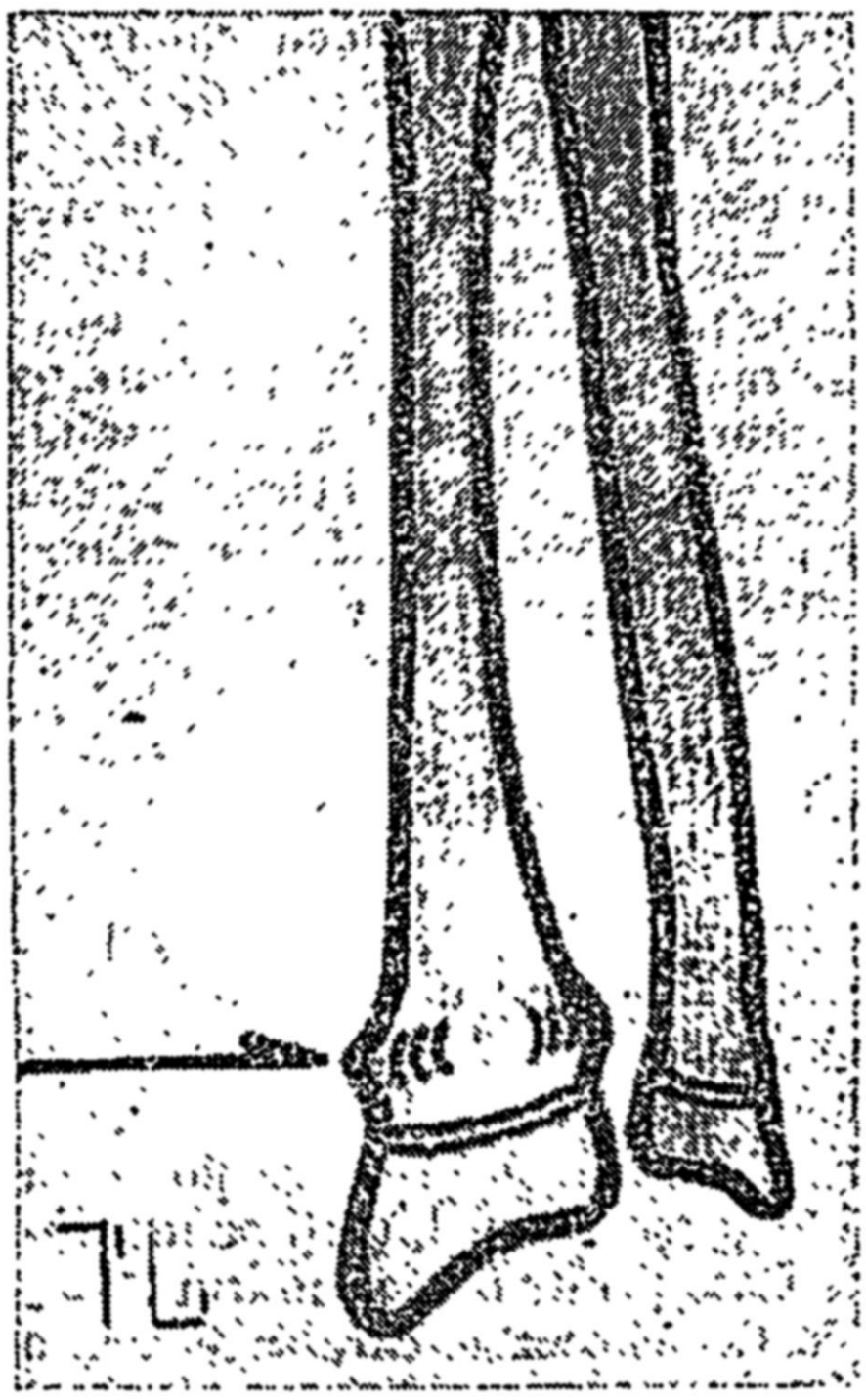

Fig. 196 — Tasare a metafizei distale a radiusului. (Schiță inedită)



Fig. 197 — Fisura transversală subperiostală „în tubercul" a metafizei distale a radiusului. (Schiță inedită)

subperiostale sau fracturi în lemn verde ale gîtului ulnar, decolări ale epifizei ulnare sau fracturi ale apofizei stiloide (tabelul 78).

Dintre acestea, semnalăm prezența leziunii bilaterale în 10 cazuri și fondul patologic o singură dată, care a avut la bază o leziune distrofică, proces pseudotumoral benign, chist osos esențial.

Fractura metafizară a radiusului s-a asociat frecvent cu alte leziuni osoase, fie de vecinătate (scafoid carpian), fie la distanță (falange, radius controlateral, humerus ș.a.).

În fracturile metafizare ale ambelor oase (1 066 cazuri) am întîlnit dislocarea în 10%.

Dar, majoritatea formelor de fracturi metafizare ale oaselor antebrațului au fost prin simplă tasare subperiostală a trabeculației osoase.

Am înregistrat 4 cazuri de fracturi metafizare deschise ale radiusului.

Scanned with OKEN Scanner

Tabelul 78

Repartiția fracturilor metafizare. Localizare și tipuri anatomopatologice

Leziuni ale radiusului izolat							*Ulna izolată*		*Ambele oase*			*Total*
			Cu leziune asociată									
Tasare	Fisură	Dislocare	Fisură gît ulnar	L.V. gît ulnar	D.E. ulnară	Fractură stiloidă ulnară	Tasare	Dislocare	Tasare	Dislocare	Cu leziune asociată	
7 090	316	1 229	16	10	16	37	348	203	616	330	120	10 331
8 714 (84,35%).							551 (5,33%)		1 066 (10,32%)			100

11.3.3.3. **Studiu clinic**

La copilul mic simptomul cardinal al fracturii prin tasare este impotența funcțională : în urma căderii copilul plînge și refuză să-și folosească antebrațul traumatizat.

La copilul mare, simptomele clinice de bază sînt : tumefacția, durerea și impotența funcțională relativă. Durerea este subiectivă, continuă și se mărește la mișcare, mai ales la mișcările de flexie și extensie ale articulației pumnului. La palparea ușoară, sc constată prezența unui punct dureros fix, în regiunea metafizară a radiusului. Echimozele lipsesc sau apar mai tîrziu. Există o eventuală deformație osoasă. De asemenea, lipsește mobilitatea anormală și crepitația osoasă.

11.3.3.4. **Studiu radiologic**

Radiografia de față oferă aspectul de mici umflături laterale osoase, în urma bolții metafizei tasate ; osul apare cu corticale suflate.

Uneori, pe clișeul de profil se poate să se evidențieze o ușoară unghiulație a metafizei, materializată printr-o mică ieșitură posterioară a corticalei osoase, care sugerează o linia de scară și care modifică unghiul pe care suprafața articulară a epifizei îl face cu 30°. Alteori, se constată și asocierea fracturii apofizei stiloide ulnare. De multe ori, la aceeași simptomatologie, radiografia arată numai prezența unei decolări a epifizei radiale, fără dislocare, cu fisură metafizară sau cu fragment osos detașat ușor.

11.3.3.5. **Tratament**

Tratamentul acestei leziuni nefinsemnate este puțin pretențios. Se recurge la imobilizări, de durată scurtă și de calitate relativă. De rutină, se preferă imobilizarea articulației pumnului, într-o gutieră ghipsată

de antebraţ, scurtă, pentru 14—21 zile. Leziunea se vindecă şi în absenţa oricărui tratament. Faţă de acest punct de vedere, mica atelă ghipsată reprezintă mai mult un mijloc de securitate împotriva căderilor iterative ale copiilor mici, care ar putea să se soldeze cu leziuni osoase mai importante.

11.3.4. DECOLĂRILE TRAUMATICE ALE EPIFIZELOR DISTALE ALE OASELOR ANTEBRAŢULUI

11.3.4.1. Etiopatogenie

Decolările traumatice ale epifizelor distale ale oaselor antebraţului sînt leziuni foarte frecvente ; în statistica noastră, au reprezentat 34,16% din toate leziunile traumatice situate în 1/4 distală a oaselor antebraţului şi 28,02% din totalul fracturilor de antebraţ (tabelul 75).

Graficul 19

Frecvenţa decolărilor epifizare ale oaselor antebraţului pe ani vîrstă

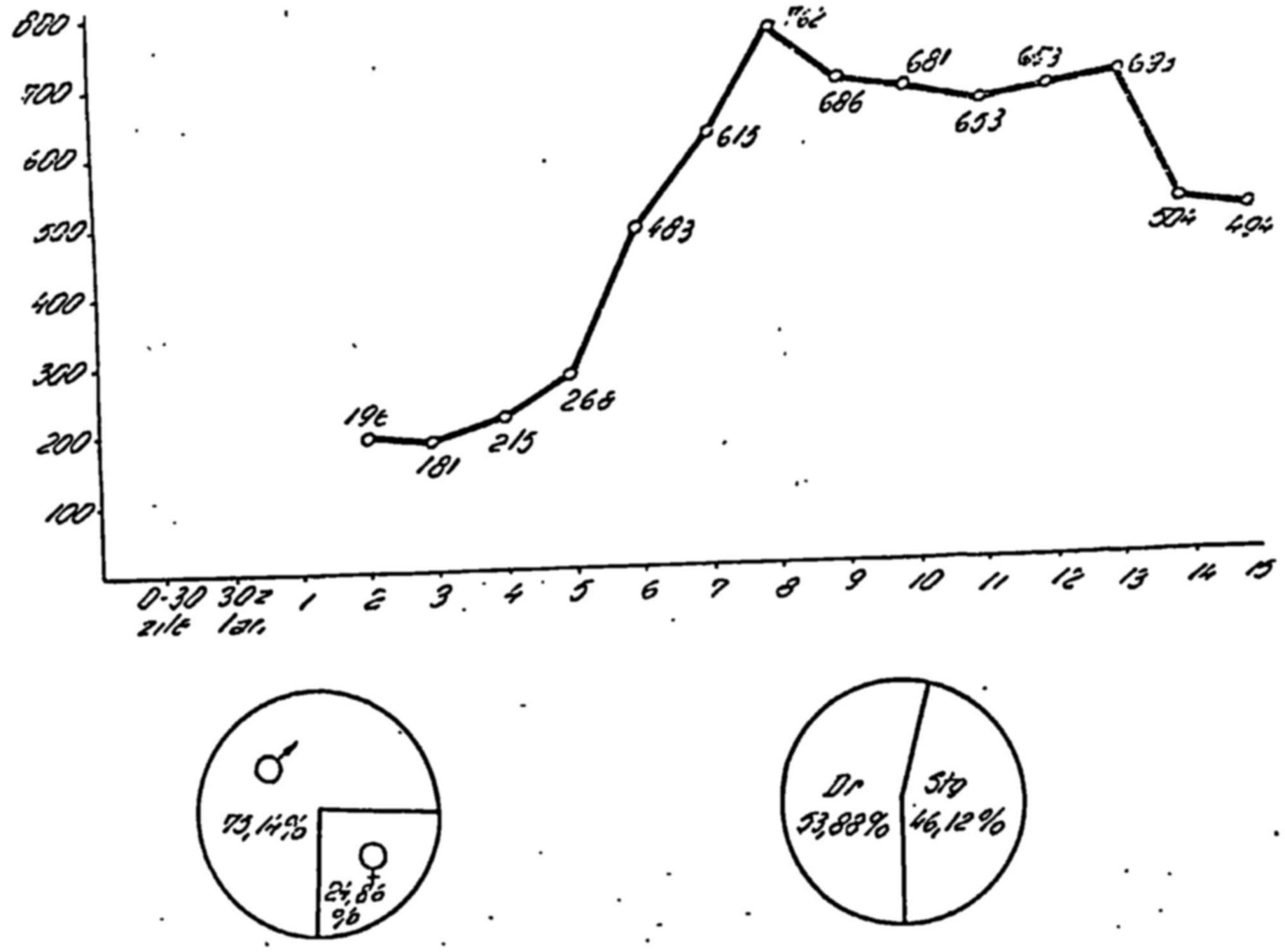

Decolările traumatice ale epifizelor distale a atins radiusul izolat, cu o frecvenţă de 79,93%, foarte rar ambele oase, 12,87% şi, în mod excepţional, a afectat ulna izolată, 7,21% (tabelul 75).

În ceea ce priveşte repartiţia acestei leziuni pe ani vîrstă, a fost semnalată începînd de la vîrsta de 2 ani şi a atins maximum frecvenţei la vîrsta de 8 ani (graficul 19).

Scanned with OKEN Scanner

Sexul masculin a fost afectat mai frecvent — 75,14% ; partea dreaptă a fost atinsă mai des — 53,88% (graficul 19).

Această leziune se produce prin traumatisme indirecte, în urma căderilor pe palmă, fie în extensie, fie în flexie ; forţa traumatică, acţionează de jos în sus şi reuşeşte să decoleze metafiza, faţă de epifiza solidarizată prin ligamentele radiocarpiene.

11.3.4.2. Anatomie patologică

Decolarea traumatică a epifizei inferioare a radiusului poate să se prezinte sub mai multe aspecte.

Aspectul cel mai frecvent şi cel mai banal este cel al decolării epifizare, fără dislocare.

Uneori, decolarea epifizară poate să prezinte o dislocare neglijabilă, forma întîlnită cel mai frecvent (tabelul 78).



Fig. 198 — Fractura-decolare epifizară distală a radiusului. (Schiţă inedită)

Mai rar, se realizează o decolare-fractură, în care epifiza şi cartilajul de conjugare rămîn solidare articulaţiei pumnului, iar metafiza se dislocă evident, de obicei volar, mai rar antero-intern şi în uşoară pronaţie. În acest caz, decolarea epifizară poate să se asocieze cu fracturi marginale ale metafizei.

Prin dislocarea volară a fragmentului diafizar şi prin dislocarea dorsală a epifizei, solidară articulaţiei pumnului, antebraţul se deformează, în dos de furculiţă, aspect caracteristic, de profil, al leziunilor situate la acest nivel, cunoscute şi sub numele de fracturi tip POUTEAU-COLLES. De faţă, prin translaţia lateral-externă a blocului pumn-epifiză, solidarizate prin ligamentele articulare, se poate să se realizeze aspectul „în baionetă" (fig. 198). În această deformaţie, axul mîinii şi al antebraţului rămîn paralele. Mai rar, mîna se orientează în unghiulaţie externă prin bascularea epifizei faţă de metafiză.

În cazuri rare, mai ales în traumatismele directe pe mîna fixată, dislocarea fragmentului metafizar poate să se producă şi în sens invers, dorsal, cînd realizează deformaţia „în faţă de furculiţă", tip fractură GOYNARD-SMITH.

Alteori, pot să existe leziuni osoase, asociate, ale articulaţiei pumnului : fracturi ale apofizei stiloide ulnare, fisuri ale gîtului ulnar, fisuri ale osului scafoid carpian ş.a. Fractura parcelară a epifizei decolate este excepţională, fractura Mac Farlan.

Din punct de vedere anatomopatologic, cele 7 104 cazuri de decolare epifizară distală a oaselor antebraţului, au atins foarte frecvent radiusul izolat — 5 678, ambele oase — 914 şi în mod excepţional ulna izolată — 512.

Scanned with OKEN Scanner

Majoritatea formelor de decolare epifizară nu au prezentat dislocări, 63,87%. Dintre aceste forme, ulnei i-au aparținut 156 cazuri. Aceste forme de decolare epifizară, fără dislocare, care au afectat radiusul izolat — 4 381 cazuri, s-au prezentat sub mai multe tipuri: fără nici o leziune osoasă evidentă — 1 427 cazuri, cu fisură metafizară — 2 874 cazuri, cu alte leziuni osoase asociate — 80 cazuri, din care 65 cazuri cu fisură a apofizei stiloide ulnare și 15 cazuri cu fisură a scafoidului carpian (tabelul 79).

Formele de decolare epifizară, cu dislocare, au fost în minoritate — 36,13%. Aceste forme au afectat radiusul izolat, în 1 297 cazuri; ulna izolată în 356 cazuri și ambele oase, în 914 cazuri. Asupra radiusului tipul întîlnit cel mai frecvent a fost reprezentat de leziunile fără traiect evident de fractură, 349 cazuri; decolările epifizare cu fragment osos metafizar, 719 cazuri au fost mai frecvente. Ca leziuni asociate, au fost întîlnite, în 25 cazuri, fracturi ale apofizei stiloide ulnare și fractura gîtului ulnar, în 204 cazuri (tabelul 79.)

Trei cazuri de decolare epifizară radială, cu dislocare, s-au prezentat tîrziu, după 2—3 săptămîni de la accident. La un singur caz dintre acestea, s-a încercat și s-a obținut o reducere ortopedică relativă a epifizei fracturate dislocate.

Semnalăm prezența unei leziuni bilaterale și a coincidenței unei decolări epifizare, pe schelet patologic, la un subiect cu nanism.

Tabelul 79

Repartiția decolărilor epifizare inferioare ale oaselor antebrațului pe forme și tipuri anatomopatologice

Forme fără dislocare					*Forme cu dislocare*						
Radius izolat				*Ulna izolată*	*Radius izolat*				*Ulna izolată*	*Ambele oase*	*TOTAL*
		Cu leziuni asociate					Cu leziuni asociate				
Fără leziune osoasă evidentă	Cu fisură metafizară	Stiloidă ulnară	Scafoid carpian	Cu fisură metafizară	Fără leziune osoasă evidentă	Cu fragment metafizar	Stiloidă ulnară	Fractură extremitatea distală ulnară	Cu fragment metafizar	Cu fragmente metafizare	
1 427	2 874	65	15	156	349	719	25	204	356	914	7 104
TOTAL: 4 537 (63,87%)					TOTAL: 2 567 (36,13%)						

11.3.4.3. Studiu clinic

În cazul leziunilor fără dislocare, simptomatologia se reduce la o ușoară tumefacție, situată deasupra interliniului articular al pumnului, corespunză-

Scanned with OKEN Scanner

toare cartilajului de conjugare. În cazurile prezentate recent, tumefacţia nu se poate să se decelcze decît comparativ. Impotenţa funcţională lipseşte sau este foarte redusă. La palparea digitală, se constată prezenţa unui punct dureros fix, corespunzător cartilajului de conjugare. Echimoza este absentă.

La cazurile cu dislocare puţin însemnată, tumefacţia, durerea şi impotenţa funcţională sînt mai evidente. La palparea digitală se constată prezenţa unui punct dureros fix, caracteristic, eventual a unei mici neregularităţi, dorso-radiale, asupra conturului normal al radiusului. Echimoza discretă, apare după cîteva zile, pe faţa volară a încheieturii pumnului.

În cazurile cu dislocare însemnată, deformaţia devine foarte evidentă, prin orientarea mîinii şi a epifizei posterior, radial şi în uşoară supinaţie, în poziţia caracteristică „în dos de furculiţă". Impotenţa funcţională este absolută şi durerea spontană şi provocată de intensitate mare. Tumefacţia şi echimoza, situate pe faţa volară a antebraţului, sînt importante, deşi echimoza apare mai tîrziu.

Bolnavul se prezintă, susţinîndu-şi membrul accidentat cu mîna de partea sănătoasă. Din cauza tumefacţiei şi a durerilor, mişcările mîinii şi ale degetelor sînt limitate. Palparea, pentru ca să se verifice deformaţia caracteristică, devine inutilă. O crepitaţie moale, grăsoasă, poate să se constate, cu ocazia reducerii.

În cazul unei contuzii a nervului median, există imposibilitatea mişcării de flexie a primei falange şi de abducţie în totalitate a policelui.

11.3.4.4. Studiu radiologic

Examenul radiologic precizează prezenţa decolării, gradul dislocării şi leziunile osoase asociate.

În decolarea epifizară fără dislocare, radiografia rămîne negativă.

În cazurile cu dislocare minimă, radiografia de profil evidenţiază prezenţa unui uşor prag metafizar volar, iar radiografia de faţă poate să arate o uşoară dislocare internă a metafizei şi prezenţa unei fisuri osoase metafizare, situată de obicei lateral extern, care detaşează un ic oşoş mai mic sau mai important (fig. 199).

În cazurile cu dislocare metafizară importantă, radiografia de faţă evidenţiază leziunea osoasă metafizară asociată, fragment metafizar rămas solidar la epifiză, situat de obicei extern. Radiografia de profil demonstrează dislocarea volară a metafizei, de diverse grade, care poate să ajungă, pînă la pierderea completă a contactului cu epifiza, care, în acest caz, alunecă pe faţa dorsală a metafizei şi realizează aspectul de dislocare caracteristică (fig. 200).

11.3.4.5. Tratament

În decolările fără dislocare se aplică, lejer, o atelă ghipsată antebrahială scurtă, de imobilizare a articulaţiei pumnului, cu antebraţul în poziţie intermediară, cu policele pe axul radiusului şi cu ultimele două degete în înclinaţie ulnară. Atela ghipsată trebuie să fie lată, pentru ca să cuprindă 2/3 din circumferinţa articulaţiei pumnului şi oricum toată faţa volară a radiusului.

Scanned with OKEN Scanner



Fig. 199 — Radiografia articulației pumnului de față. Decolare epifizară inferioară, pură, a radiusului, cu dislocare.



Fig. 200 — Radiografia articulației pumnului de profil. Fractură-decolare epifizară distală de radius cu dislocare caracteristică „în dos de furculiță".

Fig. 201 — Radiografia articulației pumnului de profil. Modul de imobilizare în flexie a mîinii, a unei decolări a epifizei inferioare a radiusului după reducere.

Scanned with OKEN Scanner

Atela ghipsată se fixează cu o fașă simplă pentru 2 zile. După 2 zile, pe atela primară se confecționează aparatul ghipsat circular pentru 14—21 zile.

În cazul decolărilor epifizare cu dislocare neglijabilă, care nu necesită reducere, imobilizarea articulației pumnului se va face în flexie și semipronație pentru 21—30 zile.

În decolările epifizare cu dislocare evidentă, devine necesară reducerea. Reducerea se practică sub anestezie generală. Tracțiunea se face separat pe police și separat pe degetele II, III, IV acoperite cu tifon, fixat cu soluții sau cu benzi adezive. Contraextensia se face pe cotul flectat în unghi de 90°. O extensie de calitate trebuie să țină 5—10 minute, să fie continuă, progresivă și fără șocuri. În cazurile recente, reducerea are loc spontan prin extensie. În cazurile prezentate tîrziu, edemul cartilajului de conjugare și al părților moi se opune unei reduceri ușoare a capătului metafizar, dislocat. În aceste cazuri, plasarea mîinii în flexie volară, în timpul extensiei, contribuie la reducerea fragmentelor fracturare. În decolările cu fracturi asociate metafizare, în timpul extensiei, mai devine necesar să se apese posterior pe epifiză, în sens dorsal și anterior pe metafiză, în sens volar.

Contenția reducerii este favorizată de *plasarea mîinii în flexie și înclinație ulnară. Poziția de pronație a antebrațului și a mîinii nu este necesară, deoarece prin această poziție se poate ajunge ca metafiza să se roteze în mod inegal față de epifiză și să realizeze un decalaj rezidual* (fig. 201).

Imobilizarea primitivă se asigură tot prin atelă ghipsată, în primele zile, de preferință brahi-antebrahială, cu articulația cotului în flexie în unghi de 90°.

După efectuarea controlului radiografic al reducerii, se poate să se recurgă la aparatul ghipsat circular, dar și acesta despicat.

Controlul radiografic, executat după reducere, trebuie să arate întotdeauna, un unghi normal între suprafața articulară a epifizei și axul diafizar al radiusului. După BÖHLER (13), pe radiografia de față, în mod normal, suprafața articulară a epifizei inferioare formează, cu axul diafizar al radiusului, un unghi de 30° ; iar pe radiografia de profil, un unghi de 10°. Cînd aceste unghiuri sînt modificate înseamnă că reducerea nu a fost suficientă.

Pe radiografia de profil, axată perfect, în mod normal, ulna și radiusul trebuie să se suprapună, de asemenea metacarpienele 2 și 5. Dacă metacarpienele 2 și 5 se suprapun, dar axul ulnei apare proiectat dorsal, față de radius, înseamnă că reducerea s-a executat imperfect și că va trebui să fie repetată.

În decolările epifizare, cu dislocare în sens invers, în față de furculiță, leziuni rare, reducerea metafizei dislocate, precum și imobilizarea ghipsată, trebuie să se efectueze cu mîna în flexie dorsală.

În cazurile cu dislocare suplimentară, laterală, a epifizei de partea ulnară, extensia și imobilizarea ghipsată se practică cu mîna înclinată de partea radială.

În general, aparatul ghipsat, în tratamentul acestor leziuni, este bine să cuprindă și articulația cotului. La cazurile fără dislocare, imobilizarea ghipsată se menține 14—21 zile ; în cazurile cu dislocare, 21—30 zile.

Scanned with OKEN Scanner

11.3.4.6. Evoluţie. Complicaţii. Sechele

Bine redusă şi menţinută, în poziţia de *flexie şi înclinaţie radială* a articulaţici pumnului, decolarea epifizară inferioară a radiusului se vindecă fără sechele.

Tratamentul funcţional începe imediat după reducerea şi imobilizarea ghipsată şi constă din mişcări active ale degetelor şi ale articulaţiilor suprajacente. După suprimarea imobilizării ghipsate, recuperarea mişcărilor articulaţiei pumnului se face complet, tot prin mişcări active, în 2—3 săptămîni. Masajele şi băile fierbinţi sînt contraindicate.

Tulburările de creştere sînt rar semnalate. Totuşi ele pot să existe, chiar după reduceri corecte şi să ducă la mîini strîmbe traumatice.

11.3.5. ENTORSA ARTICULAŢIEI PUMNULUI ASOCIATĂ CU LEZIUNI OSOASE DE VECINĂTATE

În general, sîntem foarte prudenţi, atunci cînd vorbim de entorse la copii, deoarece în aceste leziuni, cartilajul de conjugare poate să fie cointeresat.

Entorsa pură a articulaţiei pumnului este întîlnită rar la copii. Ea poate să fie observată la copiii mai mari, între 8 şi 15 ani. Entorsa articulaţiei pumnului, asociată cu leziuni osoase de vecinătate, evidente, uneori, cu leziuni neînsemnate, se întîlneşte mai des.

La adulţi, există entorse, care însoţesc fracturi epifizare, parcelare, intraarticulare, ale radiusului, fracturi ale capului şi gîtului ulnar, fracturi ale apofizelor stiloide radiale sau ulnare, fracturi ale radiusului asociate cu luxaţia capului ulnar, leziuni ale scafoidului carpian sau luxaţii traumatice ale osului semilunar ş.a.

La copii, entorsa articulaţiei pumnului poate să se asocieze cu leziuni ale extremităţilor oaselor antebraţului sau ale oaselor carpului, acestea din urmă, semnalate rar. Cel mai frecvent, entorsa articulaţiei pumnului poate să însoţească decolările epifizare ale radiusului, dar se întîlneşte şi în fracturile prin tasare a trabeculaţiei osoase metafizare sau chiar în fracturile cu inflexiune în lemn verde, situate la un nivel ceva mai înalt. De multe ori, aceste leziuni sînt asociate cu fractura intraarticulară a apofizei stiloide ulnare.

Am observat această fractură de 168 ori (0,81%), care a însoţit următoarele leziuni: decolări epifizare inferioare — 90 (53,57%), fracturi metafizare — 37 (22,03%), entorse ale articulaţiei pumnului — 41 (24,40%) (tabelul 80).

Tabelul 80

Fracturile apofizei stiloide ulnare

Tipul leziunii asociate			*TOTAL*
Cu entorse ale articulaţiei pumnului	*Cu decolări epifizare*	*Cu fracturi metafizare*	
41	90	37	168
24,40%	53,57%	22,03%	100%

Scanned with OKEN Scanner

Izolată, fractura apofizei stiloide ulnare se observă rar. O semnalăm de 41 ori.

La copii, cele mai frecvente leziuni ale apofizei stiloide ulnare sînt fracturile vîrfului. Fracturile localizate la baza apofizei se întîlnesc mai rar. Aceste leziuni se întîlnesc după vîrsta de 8—10 ani, după ce a început osificarea nucleului accesoriu terţiar, apofizar, al stiloidei ulnare.

11.3.5.1. Etiopatogenie

Fracturile vîrfului apofizei stiloide ulnare se produc prin traumatisme indirecte, în urma căderilor pe palmă, cu mîna înclinată de partea ulnară. Traumatismul direct se întîlneşte rar la copii. Ligamentul lateral intern al articulaţiei pumnului se inseră puţin mai sus pe epifiză şi nu poate să smulgă vîrful apofizei stiloide. De aceea, micul fragment osos se dislocă în urma pensării articulaţiei.

11.3.5.2. Anatomie patologică

În leziunile vîrfului apofizei stiloide, traiectul de fractură este transversal. Uneori, se observă dislocarea inferioară a fragmentului osos, pînă în spaţiul articular. În fracturile bazei apofizei stiloide, traiectul fracturar se orientează, mai frecvent, oblic. În această leziune, ar intra în discuţie posibilitatea mecanismului de fracturare prin smulgere. În acest caz, ligamentul lateral intern ar putea să smulgă masivul osos în jos şi în afară. Dar această leziune se întîlneşte mai rar la copil. În sfîrşit, uneori, leziunile se reduc la simple traiecte fisurare.

11.3.5.3. Studiu clinic

Articulaţia pumnului este tumefiată şi dureroasă. Există o impotenţă funcţională relativă şi trecătoare. Palparea la nivelul capului ulnar provoacă o durere vie. Palparea, în tabachera anatomică, sub extremitatea radială, este de asemenea dureroasă, ceea ce demonstrează prezenţa revărsatului hematic sau serofibrinos în articulaţie. Uneori, poate să apară o echimoză, întîrziată, pe versantul intern al articulaţiei pumnului.

11.3.5.4. Studiu radiologic

Confirmă prezumţia clinică şi evidenţiază dislocarea fragmentului osos, al vîrfului apofizei stiloide, sau prezenţa altor leziuni osoase asociate, cel mai frecvent, a decolării traumatice a epifizei distale a radiusului cu dislocare neînsemnată, sau importantă. Alteori pot să se observe smulgeri marginale ale corticalei scafoidului carpian (fig. 202).

Radiologic, se mai face diagnosticul diferenţial cu osul supranumerar triunghiular al carpului, semnalat la unii subiecţi în spaţiul articular ulno-

Scanned with OKEN Scanner

piramidal. De asemenea, în faţa semnelor clinice minore, se discută prezenţa traiectului fracturar pe cartilajul accesoriu de conjugare al apofizei stiloide ulnare, care sinostozează foarte tîrziu (20—24 ani), şi pseudartroza unei fracturi apofizare mai vechi.

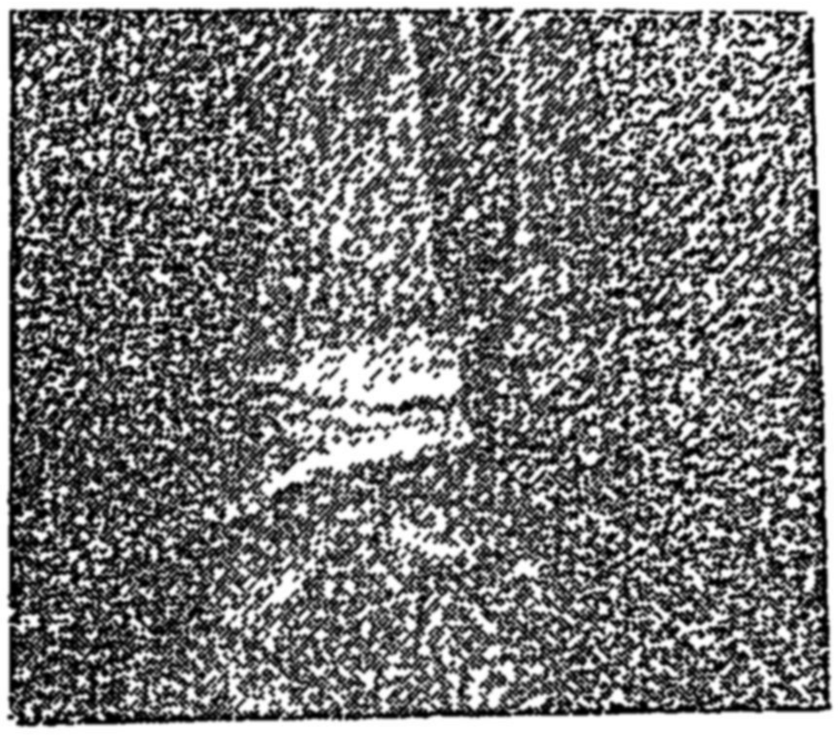

Fig. 202 — Radiografia articulaţiei pumnului de faţă. Fractură prin tasare a trabeculaţiei osoase metafizare a radiusului asociată cu fractura apofizei stilcide a ulnei.

11.3.5.5. **Tratament**

Indiferent de ţinuta terapeutică, în cazul fracturilor apofizei stiloide ulnare, care însoţesc entorsele articulaţiei pumnului, poate să se producă pseudartroza fragmentului osos fracturat, complicaţie, de altfel, fără urmări de ordin funcţional. Faţă de această realitate, se discută necesitatea imobilizării ghipsate. Dacă totuşi, pentru elementul entorsă, se va imobiliza articulaţia pumnului, este bine să se plaseze mîna în *adducţie forţată şi în supinaţie*, poziţie care ar reduce dislocarea apofizei stiloide ulnare.

În cazul în care, apofiza stiloidă detaşată se inclavează în articulaţie sau în cazul cînd suferă o necroză, cu tulburări funcţionale consecutive ale articulaţiei, se recomandă intervenţia chirurgicală pentru extirpare. La adulţi, în fracturile bazei apofizei, se poate să se recurgă la osteosinteza fragmentului osos, cu fir resorbabil sau metalic.

11.3.6. REZULTATE (20)

— *În fracturile diafizare ale ambelor oase ale antebraţului, cu dislocări complexe ale fragmentelor fracturare*, 693 cazuri, s-a practicat osteosinteza de 88 ori, din care, de 11 ori pentru *fracturi deschise*. De 7 ori a fost vorba de deschideri punctiforme ale unui singur fragment osos. La aceste cazuri s-a recurs la simpla reducere sîngerîndă a fragmentelor fracturare cu rezultate funcţionale bune. Un singur caz a prezentat o descoperire largă a celor 4 capete fracturare, delabrări ale musculaturii şi lipsă de substanţă cutanată. La acest caz s-a recurs la începuirea intramedulară a ambelor oase. Osteomielita fracturară postoperatorie s-a soldat cu un rezultat anatomofuncţional rău. Alte 3 cazuri operate, prin ambroşaj intramedular al ambelor oase, au prezentat rezultate morfofuncţionale bune.

În 8, din cele 32 cazuri de ambroşaj intramedular al radiusului, s-au ivit unghiulaţii reziduale secundare, în urma vindecărilor încetinite, a suprimării timpurii a materialului de osteosinteză şi a imobilizărilor insuficiente. Aceste rezultate sînt considerate mediocre.

Unul din 3 cazuri, la care s-a intervenit, cu placă de compresiune pentru radius şi ambroşaj central pentru ulna, a favorizat apariţia unei osteocondrite supurate, trenante, a olecranului, pe broşă exteriorizată. Rezultat funcţional bun.

Scanned with OKEN Scanner

Tabelul 81

Fracturi operate localizate în 1/4 inferioară a oaselor antebrațului . Modalități operatorii.

Localizarea fracturii		*Nr.*	%	*Localizarea predominantă a dislocărilor*	*Nr.*	*Modalități operatorii*	*Nr.*
Joncțiune diafizo-metafizară	Ambele oase	62	45,25	Ambele oase	12	Îndințare	3
						Broșe	6
						Broșe ulna — îndințare radius	1
						Broșe radius — îndințare ulna	2
				Radius	46	Îndințare	13
						Broșe	33
				Ulna	4	Broșe	4
	Radius izolat	27	19,71		27	Îndințare	3
						Broșe	23
						Broșe încrucișate	1
	Ulna izolată	5	3,65		5	Îndințare	3
						Broșe	1
						Buclă nylon	1
Metafiză	Ambele oase	15	10,95	Ambele oase	1	Broșe	1
				Radius	14	Îndințare	3
						Broșe	11
	Radius izolat	22	16,06		22	Îndințare	5
						Broșe	17
Epifiză	Ulna izolată	5	3,65		5	Broșe	5
Stiloidă ulnară		1	0,73		1	Extirpare	1
TOTAL		137	100		137		137

Scanned with OKEN Scanner

— *Din cele 202 fracturi complete, cu dislocări complexe ale fragmentelor fracturare, izolate, ale radiusului,* 13 au fost operate, prin ambroșaj sau prin îndinţare, cu rezultate bune (tabelul 70).

— *Din cele 106 fracturi complete cu dislocare complexă a fragmentelor fracturare, ale ulnei izolate,* 8 au fost operate prin ambroșaj intramedular, cu rezultate morfofuncţionale bune.

— Din cele 41 cazuri de *fractură MONTEGGIA—STĂNCIULESCU* au fost tratate operator 12 cazuri. Subiecţii au aparţinut vîrstelor 7—14 ani. A fost vorba de 7 băieţi și 5 fete. La 2 cazuri s-a practicat îndinţarea fragmentelor fracturare, în 9 cazuri s-a recurs la osteosinteza intramedulară cu broșă. Un caz de fractură neglijată, prezentată tîrziu, cu luxaţie anterioară a capului radial, fără tulburări funcţionale a fost tratat prin rezecţia capului radial (tabelul 70).

— S-au operat 94 *fracturi situate la joncţiunea diafizo-metafizară inferioară* a caselor antebraţului. Dintre acestea, 10 au fost *deschise*. După cum au predominat dislocările asupra ambelor oase (12 cazuri), asupra radiusului izolat (46 cazuri) sau asupra ulnei izolate (4 cazuri), s-a recurs la mijloacele corespunzătoare de osteosinteză, prin îndinţare sau prin ambroșaj intramedular. Rezultate bune (tabelul 81). Aceste 94 fracturi operate au reprezentat 68,61% din toate leziunile fracturare localizate în 1/4 inferioară a oaselor antebraţului. Vîrsta subiecţilor operaţi a fost între 6 și 15 ani. Am înregistrat predominanţa fracturilor la sexul masculin și localizarea mai frecventă de partea stîngă (tabelul 82). Totalul de 3 089 cazuri tratate ortopedic sau operator a prezentat rezultate morfofuncţionale foarte bune. O singură dată s-a intervenit operator pe fond patologic de calus vicios.

Tabelul 82

Fracturi operate localizate în 1/4 inferioară a oaselor antebraţului vîrstă, sex și parte afectată

Vîrsta	2	3	4	5	6	7	8	9	10	11	12	13	14	15	TOTAL	%
Localizări diafizo-metafizare	1	1	4	2	10	12	6	9	6	6	10	11	9	7	94	68,61
Localizări metafizare					2	7	4	6	3	4	5	4	2		37	27,01
Localizări epifizare							1		3		1				5	3,65
Apofiză stiloidă ulnară												1			1	0,73
TOTAL	1	1	4	2	12	19	11	15	12	10	16	16	11	7	137	100

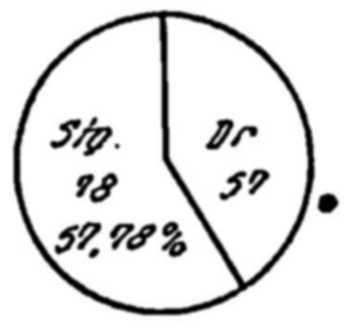

— Rezultate bune s-au înregistrat în *leziunile fracturare localizate pe metafiza distală a radiusului.*

— Din cele 7 104 cazuri de *decolări epifizare inferioare* ale radiusului, 7 099 cazuri au fost tratate conservator. Numai 5 cazuri au necesitat reducerea sîngerîndă și osteosinteza cu broșă. Aceste cazuri au aparţinut subiecţilor de sex feminin și au afectat partea stîngă. La cazurile care s-au prezentat tîrziu, 14—21 zile de la accident, nu s-a mai practicat nici reducerea ortopedică, nici cea sîngerîndă.

— Din 168 cazuri de fracturi ale apofizei stiloide ulnare, solitare sau asociate fracturilor articulaţiei pumnului, s-a tratat operator un singur caz, la un subiect de 13 ani, de sex feminin, la care s-a practicat extirparea fragmentului osos inclavat, cu rezultat funcţional bun. Restul cazurilor au fost tratate conservator, fără complicaţii (tabelele 81 și 82).

Scanned with OKEN Scanner

BIBLIOGRAFIE

1. ALLGÖWER M. — Osteosynthese und primäre Knochen heilung, *Langenbecks Arch. f. Chg.*, 1964, 308, 423.

2. ARNAUD G. — Contribution a l'étude Clinique et thérapeutique des cals vicieux de l'avantbras, Thèse, Marseille, 1937.

3. AUBIGNÉE R. M. d' et colab. — Afections traumatique, Ed. Flammarion, Paris, 1966.

4. BILLET H. — Les fractures diaphysaires des deux os de l'avantbras, *Rév. Orthop.*, 1938, 25, 5, 487—518.

5. BOPPE M. — Traitement des fractures simultanées des diaphyses des os de l'avantbras, *Rév. Orthop.*, 1938, 25, 5, 449—486.

6. BORDAS-SALES J.-L. — L'enclouage centromédullaire du radius. Modification de la technique classique, *Chir. Orthop.*, 1973, 59, 8, 691—696.

7. BROCA A. — Chirurgie infantile, Ed. G. Steinheil, Paris, 1914.

8. CADENAT F. M. — Les voies de penetration des membres, Ed. Doin, Paris, 1964.

9. CARTIER P., TIESSE J., PERE CH. — Traitement des fractures comminutives du poignet par la méthode de traction bipolaire, *Chir. Orthop.*, 1975, 61, 6, 517—531.

10. CHIGOT P. L. — Les pièges de la micro-traumatologie infantile, *G. M. de France*, 1970, 77, 31, 6 691.

11. COSĂCESCU A. — Afecțiuni osoase, Ed. Welther, Sibiu, 1948.

12. COUREAUD L. H. — Un cas de fracture marginale antérieure de l'extrémité inférieure du radius (fracture de Rhea-Barton renversée ou fracture de Letenneur), *Rév. Orthop.* 1932, 19, 4, 327—328.

13. ECONOMU TH. — Traumatologie infantilă, Ed. Medicală, București, 1958.

14. FÈVRE M. — Chirurgie Infantile et Orthopedie, Ed. Flammarion, Paris, 1967.

15. FLORESCO AL. — Un cas de pseudarthrose de l'avantbras guérie par la sympathectomie péri-artérielle, *Rév. Orthop.*, 1929, 16, 6, 503—510.

16. IONESCU L. C. — Leziuni fracturare osteocartilaginoase ale oaselor diafizare la copil, Teză de dizertație, I. M. Timișoara, 1972.

17. JUDET R., JUDET J. — Les fractures des membres chez l'enfant, Ed. Maloine, Paris, 1958.

18. LEDOUX A., RAUIS A., Van des GHINST M. — L'embrochage des fractures inférieures du radius, *Chir. Orthop.*, 1973, 59, 5, 427—438.

19. LEVEUF J., GODARD H. — L'enchevillement osseux dans les fractures de l'avantbras chez l'enfant, *J. Chir.*, 1936, 48, 6, 792—805.

20. MITARIU V. — Indicații de tratament funcțional în fracturile diafizare ale oaselor autebrațului la copii, Lucrare de diplomă, I. M. Timișoara, 1984.

21. OMBRÉDANNE L. — Précis clinique et opératoire de chirurgie infantile, Ed. Masson, Paris, 1974.

22. RĂDULESCU AL. D., BACIU C., ROBĂNESCU N. — Traumatismele osteoarticulare, Ed. Academiei, București, 1967.

23. ROY-CAMILLE R. — Fractures des deux os de l'avantbras, *J. Chir.*, 1963, 85, 5—6, 599.

24. SOLCARD R. — Fracture de Monteggia vicieusement consolidée avec synostose radio-cubitale. Résection de la tête radiale. Résultat fonctionnel satisfaisant, *Rév. Orthop.*, 1932, 19, 1, 38—40.

25. TAVERNIER L. — Fractures diaphysaires des deux os de l'avantbras, *Rév. Orthop.*, 1938, 25, 6, 673—689.

26. VARNA AL. — Chirurgie și ortopedie pediatrică, Ed. Didactică și Pedagogică, București, 1984.

27. VEREANU D., SOCOLESCU M., STEINBACH T. — Chirurgie infantilă de urgență, Ed. Medicală, București, 1958.

28. VEREANU D. și colab. — Fracturile de antebraț la copil, Vol. Congr. Național Ortop., București, 1970.

29. WATSON-JONES sir R. — Fractures and Joint Injuries, IV, ed. F. S. Livingstone, Edimburg, — Londra, 1967.

Scanned with OKEN Scanner

Scanned with OKEN Scanner

Capitolul 12

LEZIUNILE FRACTURARE ALE OASELOR METACARPIENE ŞI ALE FALANGELOR MÎINII

L. C. Ionescu, H. Bărbulescu

Fracturile metacarpienelor (1), (2), (3), (4), (5), (6), (7) sînt mult mai frecvente decît cele ale oaselor carpului, dar mult mai rare decît ale falangelor (ECONOMU, 1958).

Dintre fracturile oaselor mîinii, cele pe care le-am întîlnit cel mai des la copii au fost fracturile falangelor (ECONOMU, 1958).

12.1. FRACTURILE METACARPIENELOR

Fracturile metacarpienelor se întîlnesc relativ rar la copii. În statistica noastră aceste leziuni au reprezentat 1,04% din toate fracturile oaselor diafizare ale membrelor şi 1,15% din toate leziunile fracturare ale oaselor diafizare ale membrului superior (graficul 20).

Faţă de aceste cifre, amintim că ECONOMU (4) apreciază la 1,1% fracturile oaselor metacarpiene, din totalul leziunilor scheletului.

Cele 382 fracturi ale oaselor metacarpiene, au atins mai frecvent sexul masculin (84,37%) şi au fost repartizate mai des de partea dreaptă (68,75%). Am întîlnit o singură dată o fractură deschisă de metacarpian.

În ceea ce priveşte vîrsta, frecvenţa cea mai mare a acestor leziuni am întîlnit-o între 7 şi 15 ani (352 cazuri) — 92,15% (tabelul 82 şi 83).

Leziunile fracturare ale metacarpienelor se produc cel mai frecvent prin căderi pe capetele oaselor în poziţia pumnului închis, prin lovituri directe de pumn sau prin contuzii cu un corp dur.

În ceea ce priveşte localizarea, poate să fie fracturat un metacarpian sau mai multe. Cel mai frecvent, au fost atinse metacarpienele V, I şi II (fig. 203),

Graficul 20

Repartiția leziunilor fracturare ale oaselor metacarpiene pe ani calendaristici (382 cazuri)

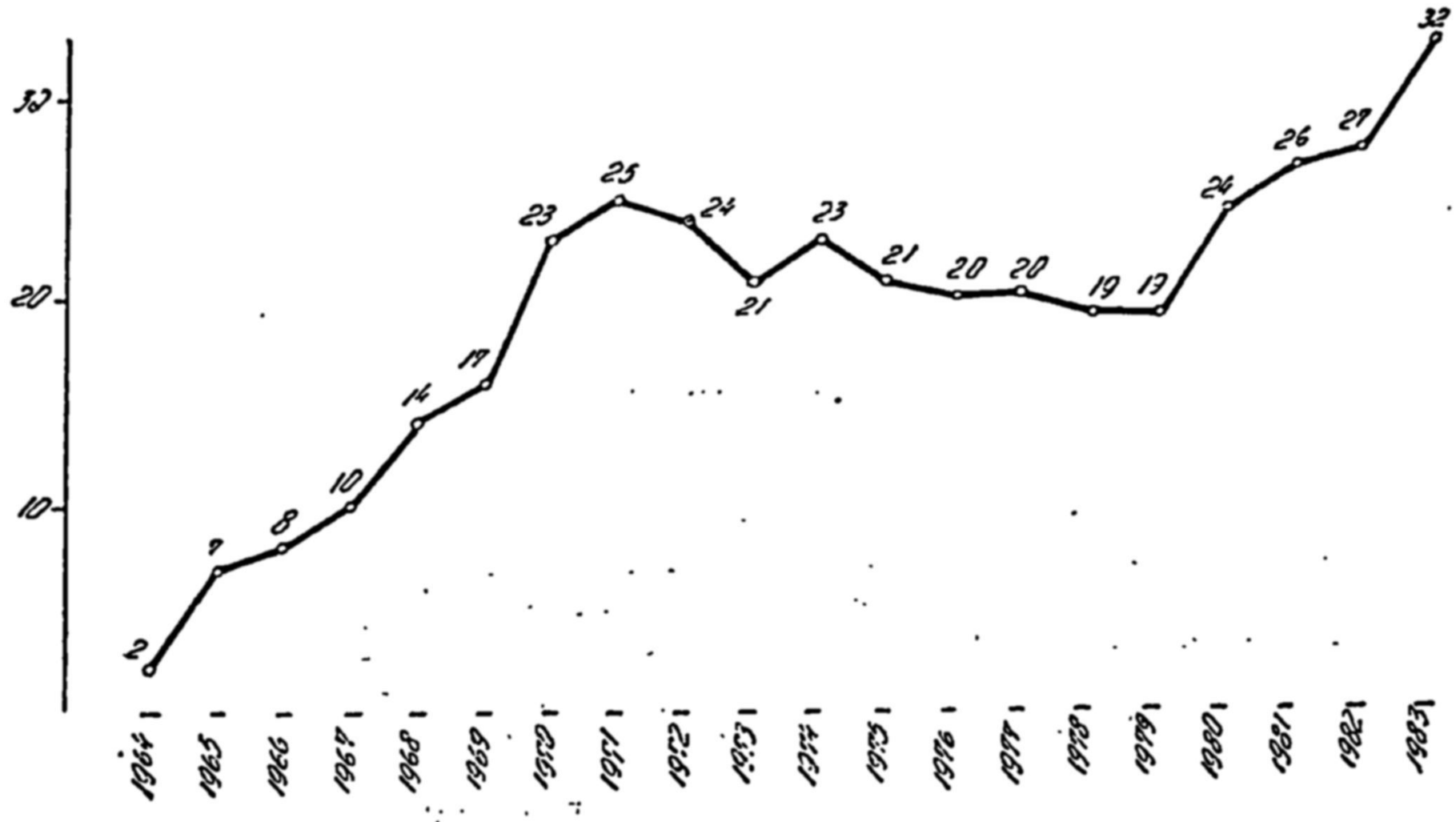

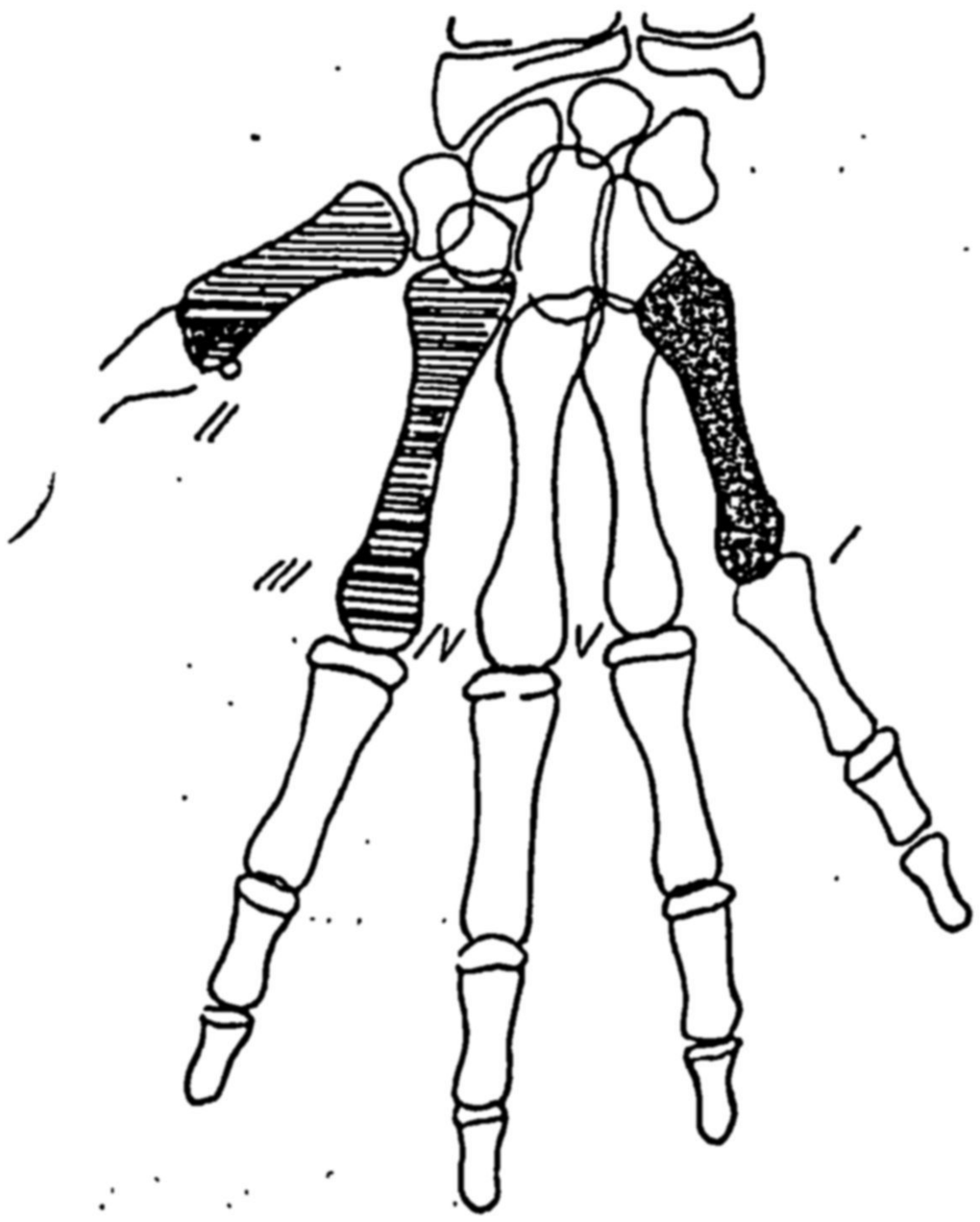

Fig. 203 — Ordinea interesării leziunilor fracturare asupra razelor metacarpiene. (Schiță inedită)

Scanned with OKEN Scanner

Tabelul 82

Frecvența fracturilor oaselor metacarpiene pe ani vîrstă

0—30 zile	*30 zile —1 an*	*1*	*2*	*3*	*4*	*5*	*6*	*7*	*8*	*9*	*10*	*11*	*12*	*13*	*14*	*15*	*Total*
—	—	—	4	4	8	6	8	20	40	41	36	40	40	45	43	47	382
—	—	—	1,05	1,05	2,10	1,57	2,10	5,23	10,47	10,73	9,42	10,47	10,47	11,78	11,26	12,30	100%

Tabelul 83

Repartiția fracturilor oaselor metacarpiene pe varietăți și pe ani vîrstă

Vîrsta	*1 an*	*2*	*3*	*4*	*5*	*6*	*7*	*8*	*9*	*10*	*11*	*12*	*13*	*14*	*15*	*Total*
Decolări epifizare	—	2	1	4	5	2	6	7	4	5	2	1	3	6	11	59
Fracturi metafizare	—	—	2	1	—	2	9	26	33	26	29	29	30	24	22	233
Fracturi diafizare	—	2	1	3	1	4	5	7	4	5	9	10	12	13	14	90
TOTAL	—	4	4	8	6	8	20	40	41	36	40	40	45	43	47	382
%	—	1,05	1,05	2,10	1,57	2,10	5,23	10,47	10,73	9,42	10,47	10,47	11,78	11,26	12,30	100

Scanned with OKEN Scanner

iar cel mai rar metacarpienele III și IV (tabelul 84). Această localizare mai frecventă a leziunilor fracturare asupra metacarpienelor I și V este remarcată și de ECONOMU (4).

Tabelul 84

Localizarea fracturilor asupra oaselor metacarpiene

Metacarpianul	*I*	*II*	*III*	*IV*	*V*	*Total*
Nr. cazuri	101	96	42	24	119	382
%	26,44	25,13	10,99	6,28	31,16	100

Leziunile localizate la nivelul epifizelor au fost rare — 59 cazuri (15,45%) și au fost întîlnite mai ales între 7 și 15 ani (tabelul 85). Ele au constat uneori în fisuri marginale intraarticulare, dar mai frecvent în decolări-fracturi, cu dislocări neînsemnate și au determinat unele unghiulații orientate palmar. Am întîlnit o singură dată o dislocare mai importantă, care a necesitat reducerea.

Tabelul 85

Repartiția pe tipuri anatomopatologice a fracturilor oaselor metacarpiene

Localizarea	*Epifiză*		*Metafiză*		*Diafiză*		Total
Tipul leziunii	Decolare epifizară	Fisură	Fisuri	Tasări ale trabeculației	Fractură oblică	Fractură transversală	
Nr. cazuri	35	24	36	197	59	31	383
%	15,45		60,99		23,56		100

Mijlocul cel mai potrivit, pentru reducerea unei dislocări importante, a unei epifize decolate, constă în împingerea posterioară a capului metacarpianului, prin intermediul primei falange flectată în unghi de 90°.

Imobilizarea ghipsată se face în aceeași poziție, de flexie în unghi drept a primei falange, pentru 14 zile.

Cele mai frecvente leziuni au fost cele metafizare — 233 cazuri (60,99%) și au constat, în majoritate, în fisuri sau fracturi prin tasare a trabeculației osoase — 197 cazuri.

Această varietate de fractură s-a localizat pe capetele proximale sau distale ale tuturor metacarpienelor, dar, mai frecvent, pe metafiza proximală a metacarpianului I, pe capătul proximal al metacarpianului II și pe metafizele distale ale metacarpienelor III, IV și V. Fracturile bazei metacarpienelor II și V s-au redus de obicei tot la tasări ale trabeculației osoase. Această leziune asupra capetelor metacarpienelor este caracteristică copiilor (tabelul 86).

Scanned with OKEN Scanner

Tabelul 86

Localizarea şi varietăţile fracturilor metafizare

Metacarpian	*Capăt osos*	*Fracturi prin tasare*	*Fisuri*
I	Proximal	39	—
	Distal	22	—
II	Proximal	38	—
	Distal	11	9
III	Proximal	—	—
	Distal	7	7
IV	Proximal	—	—
	Distal	6	8
V	Proximal	21	12
	Distal	53	—
TOTAL		197 (51,57%)	36

Fracturile diafizare — 90 cazuri (23,56%) au constat în fisuri transversale (31 cazuri) sau mai frecvent în fisuri uşor oblice (59 cazuri), de obicei subperiostale, fără dislocări importante ale fragmentelor fracturare (tabelul 84). Fracturile spiroide se întîlnesc rar.

În fracturile diafizare oblice (59 cazuri) dislocările au fost inexistente sau minime. În fracturile transversale (31 cazuri) fragmentele fracturare au prezentat uşoare unghiulaţii orientate dorsal, cu sinusul palmar. Dislocarea fragmentelor fracturare se realizează prin acţiunea muşchilor interosoşi şi lombricali.

Tratamentul acestor leziuni a constat în imobilizări ghipsate, care au cuprins şi prima falangă, în poziţie funcţională, pentru 3 săptămîni.

Clinic, în fracturile metacarpienelor tumefacţia apare precoce dorsal, iar echimoza apare tardiv, palmar. La palpare sau la presiune, se poate să se perceapă un punct dureros, fix, iar tracţiunea în ax asupra unui deget este dureroasă. În cazurile cu dislocare, se poate să se constate prezenţa unei unghiulaţii dorsale şi eventual existenţa unui deget mai scurt.

Tratamentul fracturilor transversale ale oaselor metacarpiene, fără dislocare, este simplu şi constă în imobilizări ale metacarpianului fracturat în gutiere volare sau în aparate ghipsate digito-antebrahiale în poziţia funcţională a mîinii, de odihnă a degetelor (flexia articulaţiei metacarpo-falangiană de 20° şi flexia articulaţiilor interfalangiene de 30—40°) pentru 3—4 săptămîni.

Uneori, în fracturile transversale metafizare există unghiulaţii mai importante, care pot să se reducă cu uşurinţă prin simpla tracţiune sau

Scanned with OKEN Scanner

compresiune, în narcoză. În fracturile extremității distale a metacarpianului V, cu unghiulație radială și volară, reducerea trebuie să se facă îngrijit, pentru ca să nu fie stînjenită mișcarea de supinație în jurul metacarpianului IV.

În eventualitatea încălecării fragmentelor fracturare, se poate să se recurgă la extensia continuă a unui deget, cu benzi adezive, pe cadru metalic, sau la reducerea sîngerîndă și eventuală osteosinteză cu broșă subțire, urmată de imobilizare ghipsată, în poziția funcțională.

În fracturile oblicc, gutiera ghipsată palmară se va întinde pînă la articulația interfalangiană terminală, cu articulația metacarpo-falangiană în unghi de 45°, cu articulația medie 90°, iar articulația terminală 40°.

Discuții, în legătură cu tratamentul, le ridică fracturile bazei sau fracturile-decolări ale epifizei proximale a metacarpianului I, cu dislocare, produse prin hiperflexie — fractură BENNETT, deoarece acest metacarpian, care are o mobilitate mare, față de celelalte metacarpiene, este în fond o falangă. Caracterul său de falangă se dovedește și prin faptul că, spre deosebire de celelalte metacarpiene, epifiza sa este situată proximal (fig. 204). În fractura BENNETT, fragmentul diafizar se dislocă superior și extern, prin acțiunea lungului abductor al policelui și intern prin acțiunea lungului flexor al policelui și a mușchilor tenari (7).

Fig. 204 — Radiografia mîinii de față. Fractura bazei metacarpianului I, Bennett, cu traiect obișnuit.

În fracturile bazei metacarpianului I, simptomele clinice sînt evidente: tumefacția degetului, în totalitate, este maximă la bază, impotența funcțională este absolută și durerea prezentă la palpare. Policele apare imobil, scurtat în totalitate și fixat în poziția de semiflexie și adducție. În urma dislocărilor, fragmentul diafizar se orientează extern.

Radiografia de față și de profil confirmă diagnosticul și apreciază importanța dislocării.

Acest tip de fractură necesită o reducere îngrijită printr-o manevră de extensie, flexie-apoziție și abducție a policelui, asociată cu compresiunea directă asupra capătului fracturar dislocat. Reducerea va fi foarte îngrijită, dată fiind importanța acestei articulații.

Imobilizarea, atît în cazurile fără dislocare, cît și după reducere, nu se face în poziție funcțională, deoarece aceasta ar favoriza reproducerea dislocării. Imobilizarea ghipsată se execută în poziția de apoziție-flexie și abducție a policelui, pe un aparat ghipsat antebraț-mînă, pînă la baza falangei II, bine mulat pe police, pentru 3 săptămîni. În cazurile care prezintă tendința

Scanned with OKEN Scanner

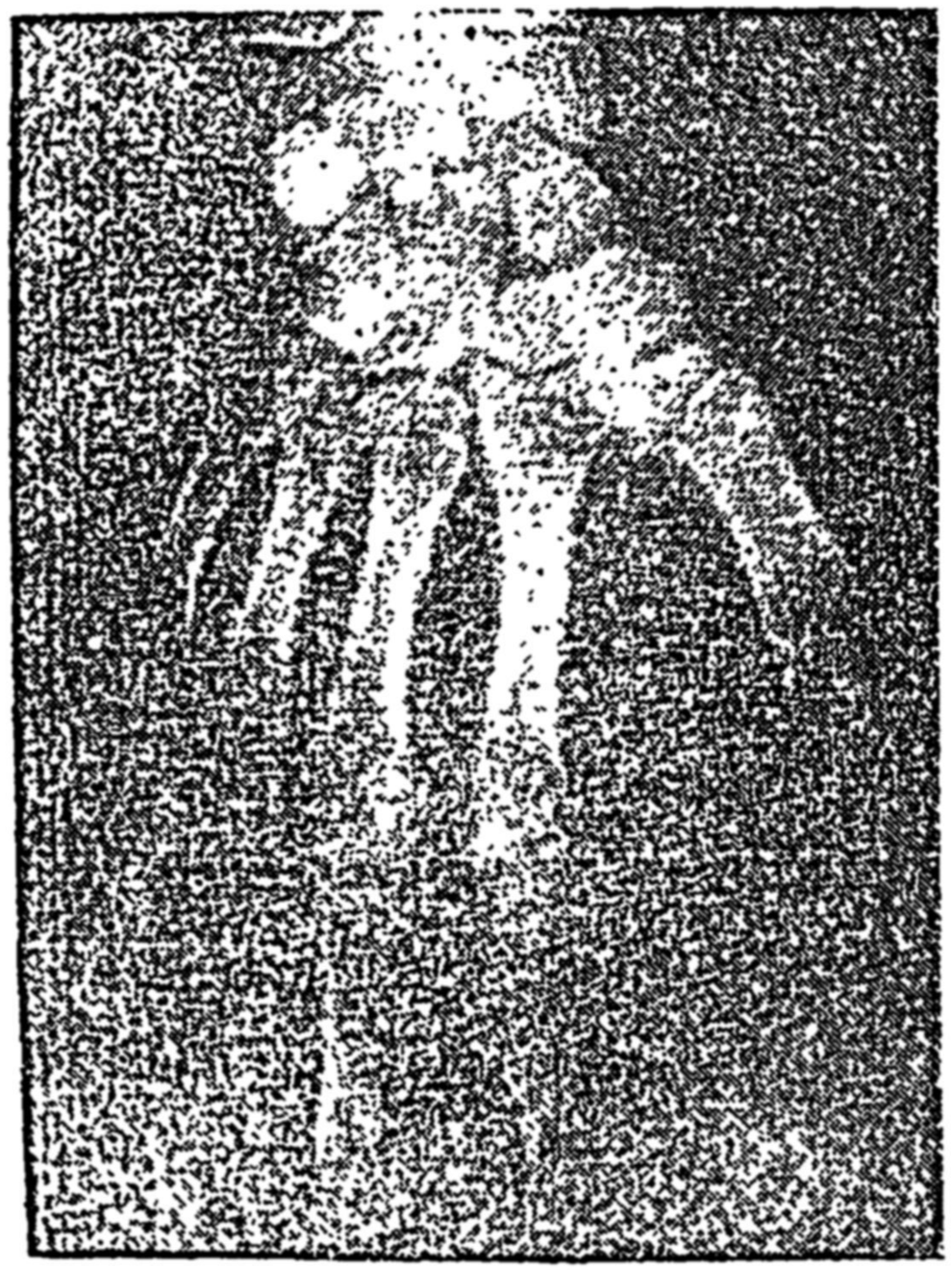

Fig. 205 — Fractura bazei metacarpianului I cu traiect de tip invers.



Fig. 206 — Fractura bazei metacarpianului I cu traiect de tip invers imobilizată clasic, cu policele în abducție și vindecată vicios.

Fig. 207 — Radiografia mîinii din semiprofil. Fractura bazei metacarpianului I cu traiect de tip invers consolidată vicios. Neodiafiză a tecii periostale.

Scanned with OKEN Scanner

de dislocare în ghips, ECONOMU (4) recomandă extensia continuă, elastică, pe fir transfixiant prin pulpa degetului. Se poate să se recurgă și la reducerea sîngerîndă, urmată de osteosinteza cu broșă unică, sau cu broșe încrucișate, care solidarizează diafiza, epifiza și trapezul.

Dar, în mod excepțional, în fractura BENNETT, fragmentul fracturar diafizar poate să se disloce înspre intern și dorsal, în spațiul I interosos și să se oprească în metacarpianul al II-lea. În acest caz, imobilizarea se va face în poziția de adducție, apoziție și flexie a policelui, iar radiografia standard nu mai evidențiază tipul dislocării și devin necesare radiografiile din poziții oblice (fig. 205).

Dacă această formă neobișnuită a fracturii BENNETT, cu dislocare de tip invers, trece neobservată, ea poate să ducă la sechele de ordin funcțional. Am observat un astfel de caz, la un subiect de sex masculin, în vîrstă de 14 ani, în urma unei căzături cu policele în abducție. Radiografia standard a pus în evidență o fisură marginală cu decolare epifizară superioară, fără dislocare. S-a aplicat o imobilizare ghipsată în poziția clasică de abducție a policelui, pentru 3 săptămîni. La controlul ulterior s-a constatat o deformație evidentă a policelui, scurtat în totalitate, cu limitări ale mișcărilor de flexie și adducție. Radiografia din poziție oblică a evidențiat o dislocare de tip invers, în adducție, a fragmentului fracturar diafizar, vindecat în poziție vicioasă (fig. 206 și 207). Teaca periostală rămasă liberă s-a osificat și a realizat o neodiafiză (OMBRÉDANNE (6)). Fragmentul fracturar diafizar a devenit astfel o exostoză inutilă care a limitat mobilitatea metacarpianului.

În literatura de specialitate, am găsit semnalat un singur caz asemănător (3).

Au fost operate 5 fracturi de metacarpiene (1,31%).

Pe ani calendaristici: 1974 — 2; 1977 — 1; 1979 — 1; 1982 — 1.

Cazurile au aparținut vîrstelor: 4, 6, 7, 8, 13 ani.

Toate cazurile au afectat sexul masculin și s-au localizat de 4 ori de partea dreaptă.

Au fost interesate razele: I de două ori, II — o dată, I—II — o dată și V — o dată.

Leziunile au fost localizate de 4 ori la extremitățile fertile și o dată diafizar: o leziune a fost deschisă.

Ca modalități operatorii s-a recurs la reducerea sîngerîndă o dată și la osteosinteza centrală cu ac de seringă de 4 ori.

12.2. FRACTURILE FALANGELOR MÎINII

În ceea ce privește fracturile falangelor mîinii, am întîlnit aceste leziuni ceva mai frecvent decît fracturile metacarpienelor. În statistica noastră, cele 508 leziuni văzute au reprezentat 1,39% din toate fracturile oaselor diafizare ale membrelor și 1,53% din toate leziunile fracturare ale oaselor diafizare ale membrului superior. ECONOMU (4) apreciază fracturile falangelor mîinii la 3,2% din toate leziunile scheletului (graficul 21).

Scanned with OKEN Scanner

Fracturile falangelor mîinii au fost repartizate mai frecvent la sexul masculin şi au afectat mai des partea dreaptă.

După vîrstă, fracturile falangelor mîinii au fost întîlnite mai frecvent între 7 şi 15 ani — 348 cazuri (68,50%) (tabelul 87).

Graficul 21

Repartiţia leziunilor fracturare ale falangelor mîinii pe ani calendaristici (508 cazuri)

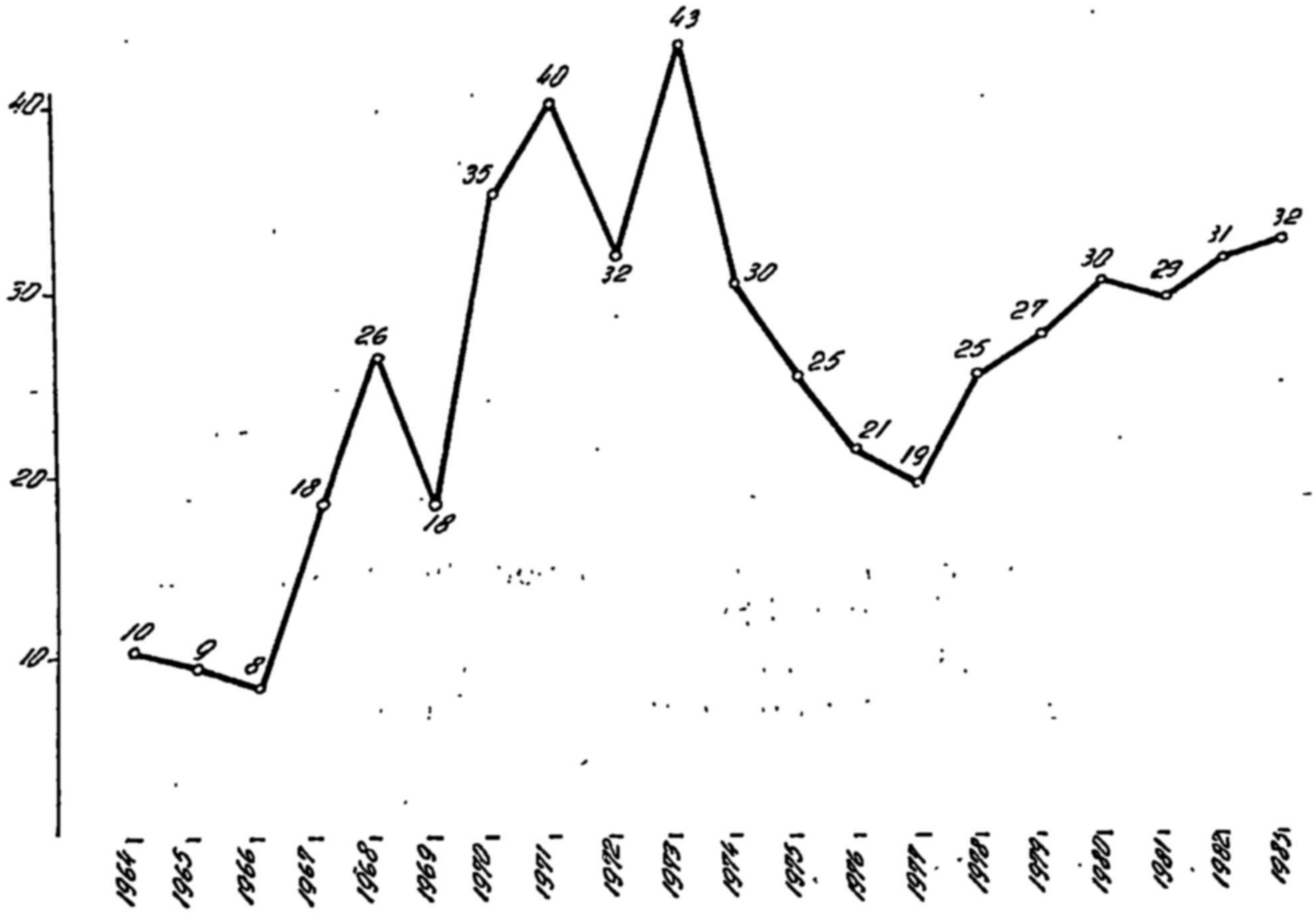

Tabelul 87

Frecvenţa fracturilor falangelor mîinii pe ani vîrstă

0—30 zile	30 zile 1 an	1	2	3	4	5	6	7	8	9	10	11	12	13	14	15	Total
—	—	20	25	29	29	28	29	33	35	33	34	37	43	40	48	45	508
—	—	3,94	4,92	5,71	5,71	5,51	5,71	6,50	6,89	6,50	6,69	7,28	8,46	7,87	9,45	8,86	100%

În ceea ce priveşte localizarea, cele mai multe leziuni au fost repartizate asupra policelui — 178 cazuri (35,04%), (tabelul 88) şi asupra falangelor I (44,29%) şi II (45,28%) (tabelul 89).

Scanned with OKEN Scanner

Tabelul 88

Repartiția fracturilor falangelor asupra degetelor mîinii

Police		*Index*		*Medius*		*Inelar*		*Auricular*		*Leziuni asociate*		*Total*	
Nr.	%	*Nr.*	%	*Nr.*	%	*Nr.*	%	*Nr.*	%	*Nr.*	%	*Nr.*	%
178	35,04	99	19,49	64	12,60	63	12,40	93	18,30	11	2,17	508	100

Tabelul 89

Repartiția fracturilor degetelor asupra falangelor

Falanga I		*Falanga II*		*Falanga III*		*Total*	
Nr.	%	*Nr.*	%	*Nr.*	%	*Nr.*	%
225	44,29	230	45,28	53	10,43	508	100

Aceste localizări mai frecvente asupra policelui și asupra falangelor I și a II-a le semnalează și COSĂCESCU (2).

Am întîlnit numai de 11 ori fracturi care au interesat mai multe degete (tabelul 88) și de 7 ori fracturi diafizare deschise (tabelul 90).

Tabelul 90

Fracturile falangelor mîinii după localizare și tip anatomopatologic

Localizarea leziunii	*Tipul anatomopatologic*	*Nr. cazuri*	%
Epifiză	Decolări epifizare	110	59,64
	Fisuri parcelare intraarticulare	193	
Metafiză	Fisuri	16	17,52
	Tasări ale trabeculației osoase	73	
Diafiză	Fracturi oblice	42	20,67
	Fracturi transversale	26	
	Fracturi deschise	37	
Localizări multiple		11	2,17
Total		508	100

Scanned with OKEN Scanner

Etiologic, leziunile fracturare ale falangelor se produc cel mai frecvent prin traumatisme directe, în urma loviturilor sau a căderilor pe pumnul închis, de unde și frecvența fracturilor deschise și mai rar, prin traumatisme indirecte asupra degetelor în hiperextensie.

Anatomo-patologic, dată fiind etiologia, fracturile se prezintă foarte diferit. Leziunile localizate la nivelul epifizelor au fost cele mai frecvente —



Fig. 208 — Radiografia articulației metacarpo-falangiene a razei a IV-a din incidență oblică. Fractură-decolare epifizară a falangei bazale a degetului IV.

303 cazuri (59,64%). Aceste leziuni au constat fie în decolări epifizare (110 cazuri), de obicei cu fisuri metafizare asociate și fără dislocare, mai rar cu dislocare, fie în fracturi epifizare parcelare intraarticulare — 193 cazuri (fig. 208).

Fracturile metafizare, mai puțin frecvente — 89 cazuri (17,52%), au constat mai des în fracturi prin tasare a trabeculației osoase — 73 cazuri, mai rar în fisuri evidente radiologic — 16 cazuri.

Fracturile diafizare — 105 cazuri (20,67%) au constat în fracturi oblice — 42 cazuri, fracturi transversale — 26 cazuri și fracturi deschise transversale sau oblice — 37 cazuri. Leziunile repartizate asupra mai multor degete au fost întîlnite numai de 11 ori (tabelul 90).

Clinic, se constată semnele caracteristice fracturilor: durere și impotență funcțională, tumefacție, hematom, echimoze și uneori deformația degetului traumatizat. De obicei deformația este mascată de tumefacție.

Deformația presupune dislocarea fragmentelor fracturare, caracteristică primelor două falange.

În fracturile diafizare, dislocarea fragmentelor fracturare constă într-o unghiulație volară cu unghiul deschis dorsal, în urma acțiunii extensorilor degetelor și interosoșilor.

În fracturile extremităților falangelor, articulare sau extraarticulare, fragmentul fracturar distal prezintă tendință să se disloce dorsal și lateral și să realizeze deformația în camptodactilie sau clinodactilie, în urma acțiunii flexorului superficial al degetelor și a lombricalilor.

Scanned with OKEN Scanner

Tratament. Oricare ar fi sediul fracturilor de falange, este vorba mai frecvent de leziuni închise, de obicei fără dislocare sau de fracturi reductibile prin mijloace ortopedice. Leziunile ireductibile se întîlnesc foarte rar. Cazurile banale, cele fără dislocare şi cele reductibile se imobilizează prin mici aparate ghipsate digito-antebrahiale sau pe mici atele confecţionate din metal uşor, în poziţie funcţională de semiflexie a degetelor, pînă la vîrful lor ; uneori devine necesar să se solidarizeze 1—2 degete de vecinătate.

În fractura bazei falangei I a policelui se aplică acelaşi tratament ca în fractura BENNETT.

În cazul ireductibilităţii se poate să se recurgă la extensia continuă, care se preferă reducerii sîngerînde. Dar, de obicei, simpla imobilizare pe şină antebrahială-digitală realizcază redresarea necesară. Dacă totuşi devine necesară extensia continuă, aceasta se efectuează pe un arc confecţionat din sîrmă, solidarizat la un mic aparat ghipsat fixat la nivelul antebraţului şi a articulaţiei pumnului. Tracţiunea elastică poate să se efectueze pe bandă de tifon, fixată pe vîrful degetului cu soluţii adezive, dar se poate să se recurgă şi la firul de nylon trecut prin pulpa degetului. Extensia elastică nu trebuie să fie exagerată sau să provoace dureri.

La reducerea sîngerîndă şi osteosinteza cu broşe (ac de seringă) se recurge în mod excepţional.

Timpul de consolidare al acestor oase mici este uneori lung, 3—8 săptămîni. Diafiza celei de-a II-a falangă, în special a degetului III, se consolidează cel mai încet.

Decolările epifizare se reduc şi se ghipsează. Remanierile la nivelul falangelor sînt spectaculare (CHIGOT (1)). Tot aşa se procedează şi în fracturile parcelare epifizare. Dar, aceste fracturi intraarticulare pot să lase uneori redori persistente.

Fracturile celei de-a III-a falangă iau naştere, de obicei, datorită strivirii mîinii prin închiderea unei uşi. În acest caz, fractura adesea este deschisă. Tratamentul unei fracturi deschise devine o problemă de asepsie, iar vindecarea o problemă de timp.

O altă varietate caracteristică de fractură, care survine în cursul jocurilor sportive, este decolarea epifizară a ultimei falange asociată cu ruptura aponevrozei şi a tendonului extensorului comun profund al unui deget şi eventual cu decolarea unghiei. Ultima falangă se plasează în uşoară flexie. Această fractură a bazei falangei distale, cînd este deschisă, se tratează prin extirparea unghiei care se opune reducerii şi imobilizarea falangei distale în poziţie de hiperextensie cu imobilizarea în poziţie de flexie a degetului, pentru 3 săptămîni. În aceste cazuri tratamentul prin extensie continuă rămîne ineficace.

La copii în general, atît în fracturile oaselor metacarpiene, cît şi în fracturile falangelor, în afară de excepţiile amintite, imobilizarea se efectuează în atitudinea relativ funcţională — de extensie 20—30° a articulaţiei pumnului, flexie de 45° a articulaţiei metacarpo-falangiană, flexia 90° a articulaţiilor interfalangiene, pentru prima articulaţie şi 40° pentru articulaţia distală interfalangiană, iar policele se plasează în poziţia de apoziţie.

Scanned with OKEN Scanner

Tabelul 91

Fracturile falangelor mîinii, operate pe ani calendaristici, ani vîrstă, parte afectată și sex

I ani calendaristici

An	*1964*	*1965*	*1966*	*1967*	*1968*	*1969*	*1970*	*1971*	*1972*	*1973*	*1974*	*1975*	*1976*	*1977*	*1978*	*1979*	*1980*	*1981*	*1982*	*1983*	*Total*
Nr.	1	—	1	1	1	2	1	—	1	—	3	1	1	—	3	4	1	5	5	10	41

II vîrstă

1	*2*	*3*	*4*	*5*	*6*	*7*	*8*	*9*	*10*	*11*	*12*	*13*	*14*	*15*	*Total*
1	3	4	1	2	3	6	2	4	1	1	3	2	6	2	41

III parte afectată

Drept	*Sting*	*Bilateral*	*Total*
21	19	1	41

IV sex

Masculin	*Feminin*	*Total*
33	8	41

Scanned with OKEN Scanner

La copii, în fracturile falangelor mîinii, este bine să se evite orice fixare cu broşe, pentru ca să nu se provoace lezarea cartilajelor de conjugare şi a celor diartrodiale. Folosirea acestei manopere, de altfel, tentantă poate să ducă la redori persistente ale acestor articulaţii mici (fig. 209).

Din cele 508 cazuri văzute, 467 au fost tratate conservator. În toate cazurile prezentate în timp util, s-a putut să se efectueze reducerea dislocărilor şi s-a obţinut vindecarea, prin modalităţi simple de imobilizare. La un singur caz, de fractură oblică diafizară, cu dislocare mare a fragmentelor, caz care s-a prezentat cu mare întîrziere, vindecarea s-a produs în poziţie vicioasă.

De obicei, după fracturile de falange, copiii recuperează spontan şi destul de repede toate mişcările articulare, dacă după suprimarea imobilizării se recomandă exerciţiile de prehensiune.

Au fost operate 41 leziuni fracturare ale falangelor (8,07%) repartizate sporadic pe ani calendaristici (tabelele 88—91) şi repartizate pe ani vîrstă începînd de la 1 an. Partea dreaptă a fost afectată mai frecvent — 21 cazuri (52,22%). Sexul masculin a fost atins mai des — 33 cazuri (80,49%).

În ceea ce priveşte localizările multiple (tabelul 92) au fost interesate:

— degetele II—III	2
— degetele I—II—III	1
— degetele II—III—IV	4
— degetele III—IV	1
— degetele III—IV—V	3

(semnalăm o leziune bilaterală a degetelor II şi III).

Fig. 209 — Radiografia mîinii de faţă. Osteosinteza unei fracturi-decolare epifizară a falangei bazale a unui deget.

Tabelul 92

Localizarea fracturilor operate asupra degetelor şi falangelor

Police			*Index*			*Medius*			*Inelar*			*Auricular*			*Localizări multiple*	*Total*
I	*II*	*III*	*I*	*II*	*III*	*I*	*II*	*III*	*I*	*II*	*III*	*I*	*II*	*III*		
6		1	6	1	2	3	1	4	1	1	3			1	11	41

Din cele 41 leziuni operate, 31 au fost deschise (75,6%). Un caz a prezentat o osteită postfracturară.

Ca modalităţi operatorii s-a recurs la:
— reducere sîngerîndă — 4
— osteosinteză centrală cu ac de seringă — 11 (fig. 262)
— amputaţii — 26.

Scanned with OKEN Scanner

BIBLIOGRAFIE

1. CHIGOT P. L. — Les décollements épiphisaires de l'enfant, *G. M. France*, 1971, 78, 34, 5 921.

2. COSĂCESCU A. — Afecțiuni osoase, Ed. Welther, Sibiu, 1948.

3. COSTAGLIOLA M., LARGOT F. — Variéte de fracture de la base du premier metacarpian a deplacement inhabituel, *Chir. Orthop.*, 1969, 55, 6, 557.

4. ECONOMU TH. — Traumatologie infantilă, Ed. Medicală, București, 1958.

5. IONESCU L. C. — Leziuni fracturare osteocartilaginoase ale oaselor diafizare la copil, Teză de dizertație, I. M. Timișoara, 1972.

6. OMBRÉDANNE L. — Précis clinique et opératoire de chirurgie infantile, Ed. Masson, Paris, 1974.

7. RĂDULESCU AL. D., BACIU C., ROBĂNESCU N. — Traumatismele osteoarticulare, Ed. Academiei, București, 1967.

Scanned with OKEN Scanner

Scanned with OKEN Scanner

Capitolul 13

LEZIUNILE FRACTURARE ALE FEMURULUI

L. C. Ionescu, A. Szabó

Femurul se fracturează cel mai des la nivelul diafizei și mai rar la extremități (ECONOMU, 1958).

În leziunile fracturare diafizare ale corpului femural codificăm două modalități importante de tratament: tratamentul semiconservator prin extensie continuă cu membrul inferior la verticală, în fracturile oblice sau spiroide, la copiii pînă la vîrsta de 6—8 ani și tratamentul sîngerînd prin osteosinteză intramedulară cu tijă Küntscher la copiii peste această vîrstă, precum și în toate fracturile transversale observate la orice vîrstă (23).

13.1. NOȚIUNI GENERALE

Leziunile fracturare ale femurului se întîlnesc frecvent la copii. În statistica lui ECONOMU (15), aceste leziuni au reprezentat 11,4% și au ocupat al IV-lea loc, ca frecvență. La cazurile urmărite de noi, cele 920 leziuni fracturare ale femurului au totalizat 2,50% din fracturile oaselor diafizare ale membrelor, 27,28% din toate fracturile oaselor diafizare ale membrului inferior și s-au situat pe locul al V-lea ca frecvență (tabelul 93).

Tabelul 93

Leziunile fracturale ale femurului. Frecvență, procentaj, clasament

Nr. total leziuni	*% din totalul fracturilor oaselor diafizare ale membrelor (36 639)*	*% din totalul fracturilor oaselor diafizare ale membrului inferior (3 373)*	*Clasament*
920	2,51	27,28	V

Pe 20 ani calendaristici, leziunile observate au crescut în mod progresiv (graficul 22).

Tabelul 94

I. Frecvența fracturilor de femur pe ani vîrstă

	0—30 zile	*30 z.—1 an*	*1*	*2*	*3*	*4*	*5*	*6*	*7*	*8*	*9*	*10*	*11*	*12*	*13*	*14*	*15*	*Total*
Fracturi ale extremității superioare						1		5	11	10	9	13	3	8	10	4	7	81
Fracturi ale corpului femural	47	71	43	71	57	54	54	36	43	28	29	29	47	38	27	29	24	723
Fracturi ale extremității inferioare						2	1	15	4	13	14	17	4	6	17	15	8	116
TOTAL	43	71	43	71	57	57	55	56	58	51	52	59	54	52	54	48	39	920
%	4,67	7,72	4,67	7,72	6,20	6,20	5,98	6,09	6,30	5,54	5,65	6,41	5,87	5,65	5,87	5,22	4,23	100

II. Frecvența fracturilor de femur pe grupe de vîrstă

	0—30 zile	*30 z.—1 an*	*1—3*	*4—6*	*7—10*	*11—15*	*TOTAL*
Fracturi ale extremității superioare				6	43	32	81
Fracturi ale corpului femural	43	71	171	144	129	165	723
Fracturi ale extremității inferioare				18	48	50	116
TOTAL	43	71	171	168	220	247	920
%	4,67	7,72	18,59	18,27	23,91	26,85	100

Scanned with OKEN Scanner

Leziunile au fost prezente la toate vîrstele, cu predominanță între 11 și 15 ani. Am întîlnit 43 fracturi la noul născut (4,67%) și 71 leziuni la vîrsta sugarului (7,72%) (tabelul 94).

După localizare, majoritatea leziunilor au fost observate la nivelul diafizar al corpului femural (78,59%). Fracturile extremităților, superioară (8,80%) și inferioară (12,61%) s-au întîlnit mult mai rar (tabelul 95).

Graficul 22

Repartiția leziunilor fracturare ale femurului pe ani calendaristici (920 cazuri)

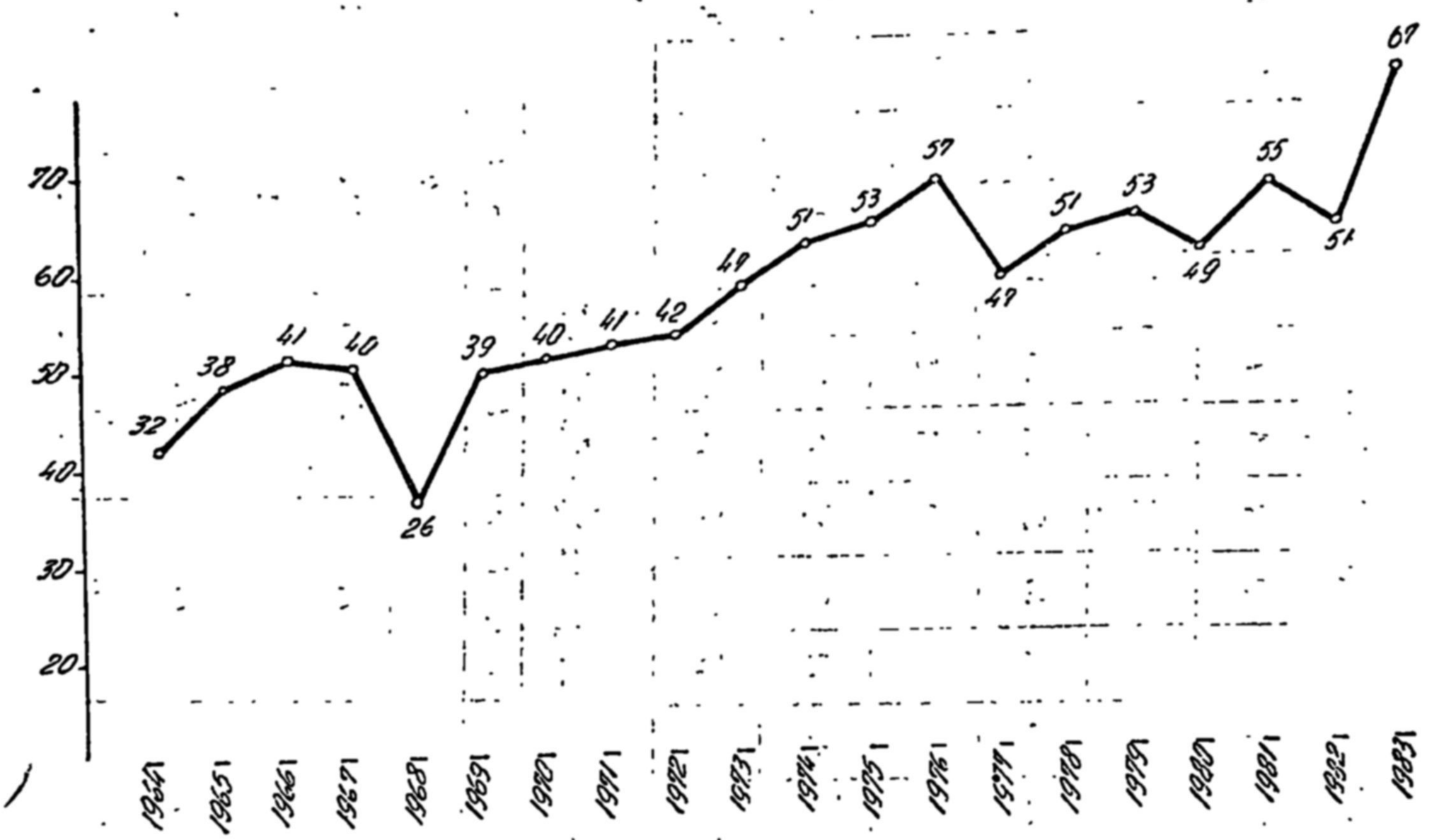

Tabelul 95

Repartiția fracturilor de femur după nivel

Nivel	*Nr.*	*%*
Fracturi ale extremității superioare	81	8,80
Fracturi ale corpului femural	723	78,59
Fracturi ale extremității inferioare	116	12,61
TOTAL	920	100

Scanned with OKEN Scanner

Tabelul 96

Clasificarea leziunilor fracturare ale femurului

Leziuni excepționale ale extremității superioare	81	8,80	Leziuni ale gîtului	77	Decolări epifizare (gît anatomic)	24	Decolare epifizară pură (epifiziolize)	20
							Decolare epifizară cu leziune osoasă	4
					Fracturi transversale (gît chirurgical)	28	Fără dislocare	20
							Cu dislocare	8
					Fracturi cervico-trohanteriene	25	Fără dislocare	22
							Cu dislocare	3
			Leziuni apofizare	4	Decolarea micului trohanter			4
Leziuni diafizare obișnuite ale corpului femural	723	75,59	Spiroide					277
			Oblice					219
			Transversale					211
			Cu eschilă					16
Leziuni rare ale extremității inferioare	116	12,61	Decolări epifizare					20
			Decolări epifizo-metafizare	76	Fisuri subperiostale			9
					Fracturi prin tasare			59
					Fracturi în lemn verde			8
			Fracturi transversale supracondiliene joase	10	Fără dislocare			6
					Cu dislocare			4
			Fracturi oblice condiliene					10
TOTAL	920	100%						920

Scanned with OKEN Scanner

Pentru uşurinţa studiului, am împărţit leziunile fracturare ale femurului în : leziuni ale extremităţii superioare, leziuni diafizare, ale corpului femural şi leziuni ale extremităţii inferioare.

Leziunile extremităţii superioare se situează deasupra nivelului unei linii convenţionale, transversale, trasată la marginea inferioară a apofizei marelui trohanter. Deasupra acestui nivel se întîlnesc decolările traumatice sau patologice ale epifizei superioare, fracturile gîtului chirurgical femural (transversale sau oblice trohanteriene) şi fracturile apofizelor trohanteriene.

Fracturile extremităţii inferioare sînt delimitate de o linie transversală care se trasează la două laturi de deget deasupra marginii superioare a patelei şi sînt reprezentate de decolările epifizare femurale inferioare, de fracturile transversale supracondiliene şi de fracturile oblice ale unui condil izolat.

Leziunile fracturare cuprinse între marginea inferioară a marelui trohanter şi linia situată la două laturi de deget deasupra patelei au fost clasificate fracturi diafizare, ale corpului femural. La cazurile observate, majoritatea acestor leziuni, s-au localizat în 1/3 mijlocie a corpului femural (78,99%) ; leziunile înalte subtrohanteriene au totalizat numai 10,87% din toate fracturile femurului (tabelul 96).

Fondul patologic a fost observat în 159 cazuri (17,28%).

Asocierea fracturilor de femur cu alte leziuni traumatice osoase, la distanţă s-a întîlnit în 4% din cazuri.

Sexul masculin a fost atins mai frecvent — 69% ; partea stîngă a fost afectată relativ mai des — 59%. În 20 cazuri (2,17%) am întîlnit localizări bilaterale (graficul 23).

Graficul 23

Repartiţia fracturilor de femur pe parte afectată şi sex

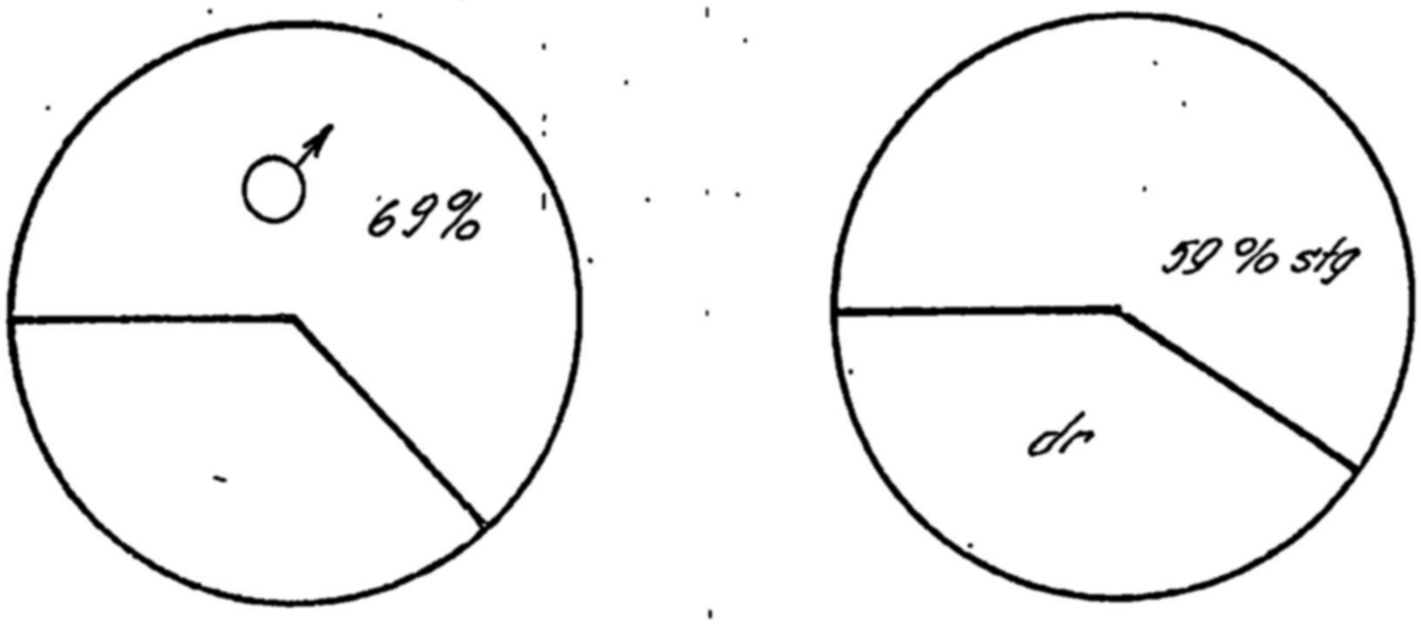

13.2. LEZIUNI FRACTURARE ALE EXTREMITĂŢII SUPERIOARE A FEMURULUI

Leziunile extremităţii superioare a femurului se întîlnesc rar la copii. Aceste leziuni pot să intereseze gîtul chirurgical al femurului şi tuberozităţile marelui şi micului trohanter. Fracturile situate la nivelul gîtului anatomic devin decolări epifizare. Fracturile parcelare, ale capului femural, nu se întîlnesc la copii.

Scanned with OKEN Scanner

Fracturile extremității superioare a femurului se produc de obicei prin traumatisme puternice, caracteristice accidentelor de circulație. Leziunile care apar după traumatisme neînsemnate, presupun un fond patologic.

Leziunile extremității superioare a femurului au fost reprezentate de: decolările epifizei superioare — 24, fracturile gîtului chirurgical — 53 și de decolarea traumatică a apofizei trohanterului mic — 4 și au totalizat 8,80% din toate leziunile fracturare ale femurului (tabelul 97).

Tabelul 97

Leziuni ale extremității superioare a femurului
81 (8,80%)

Leziuni ale epifizei superioare a femurului	24	Decolări pure (epifiziolize)		20
		Decolări traumatice		4
Leziuni ale gîtului chirurgical	53	Fracturi transversale	fără dislocare	20
			cu dislocare	8
		Fracturi bazale-trohanteriene	fără dislocare	22
			cu dislocare	3
Leziuni apofizare	4	Decolarea marelui trohanter		—
		Fractura micului trohanter		—
		Decolarea micului trohanter		4
		Fractura marelui trohanter		—

La acest nivel fondul patologic, favorizant de fracturi, a fost observat foarte frecvent — 12 cazuri (14,81%) și a fost reprezentat în special de procese pseudotumorale benigne, de osteoporoze și de epifizioliza capului femural.

13.2.1. DECOLAREA EPIFIZEI FEMURALE SUPERIOARE

Decolările epifizare ale capului femural sînt leziuni întîlnite rar (4), (9), (15), (17), (25), (27), (31), (37), (40), (42), (48). Prognosticul acestor leziuni este condiționat de vascularizația capului femural.

Decolările epifizare pur traumatice ale capului femural se întîlnesc în mod excepțional la copii. Decolările epifizare traumatice ar corespunde fracturilor subcapitale, întîlnite la adulți. Decolările epifizei femurale superioare, observate la copii, se produc, de obicei, după traumatisme neînsemnate și presupun un fond patologic distrofic. În aceste cazuri, leziunile sînt cunoscute sub denumirea de *epifiziolize acute sau de coxa-vara a adolescenților și a copiilor mari.*

Scanned with OKEN Scanner

13.2.1.1. Etiopatogenic

Producerea unei decolări *traumatice* a epifizei superioare a femurului presupune traumatisme importante. Acest fapt prezintă interes din punct de vedere al diagnosticului, deoarece decolările epifizare pur traumatice trebuie să fie deosebite de epifiziolizele, care se produc pe un fond patologic, întîlnit la adolescenți. În acest caz, elementul traumatic este neînsemnat (mișcare de gimnastică, pas de dans, pas greșit), iar uneori este inexistent.

Cele 4 cazuri observate, de *decolare traumatică* propriu-zisă, au reprezentat 0,65% din toate leziunile fracturare ale femurului și au fost repartizate de 3 ori la copii între 8 și 12 ani și o singură dată la un copil de 2 ani, pe fondul unei osteoporoze de imobilizare, cînd s-a produs cu ocazia unei tentative de reducere a unei luxații congenitale de șold, prin manevra LORENZ. (31). (De unde și necesitatea tratamentului actual, al luxației congenitale de șold, prin tenotomii și reduceri progresive, în tracțiune-abducție). În sfîrșit, 20 cazuri s-au produs pe fondul patologic de *epifizioliză* (2,17%) sau coxa-vara a copiilor mari și a adolescenților.

13.2.1.2. Anatomic patologică

Din punct de vedere anatomopatologic decolarea epifizară traumatică observată la copilul mic, pînă la vîrsta de 4—5 ani, s-ar produce în zona de țesut osteoid metafizar. După această vîrstă leziunea ar interesa stratul de țesut spongios (31).

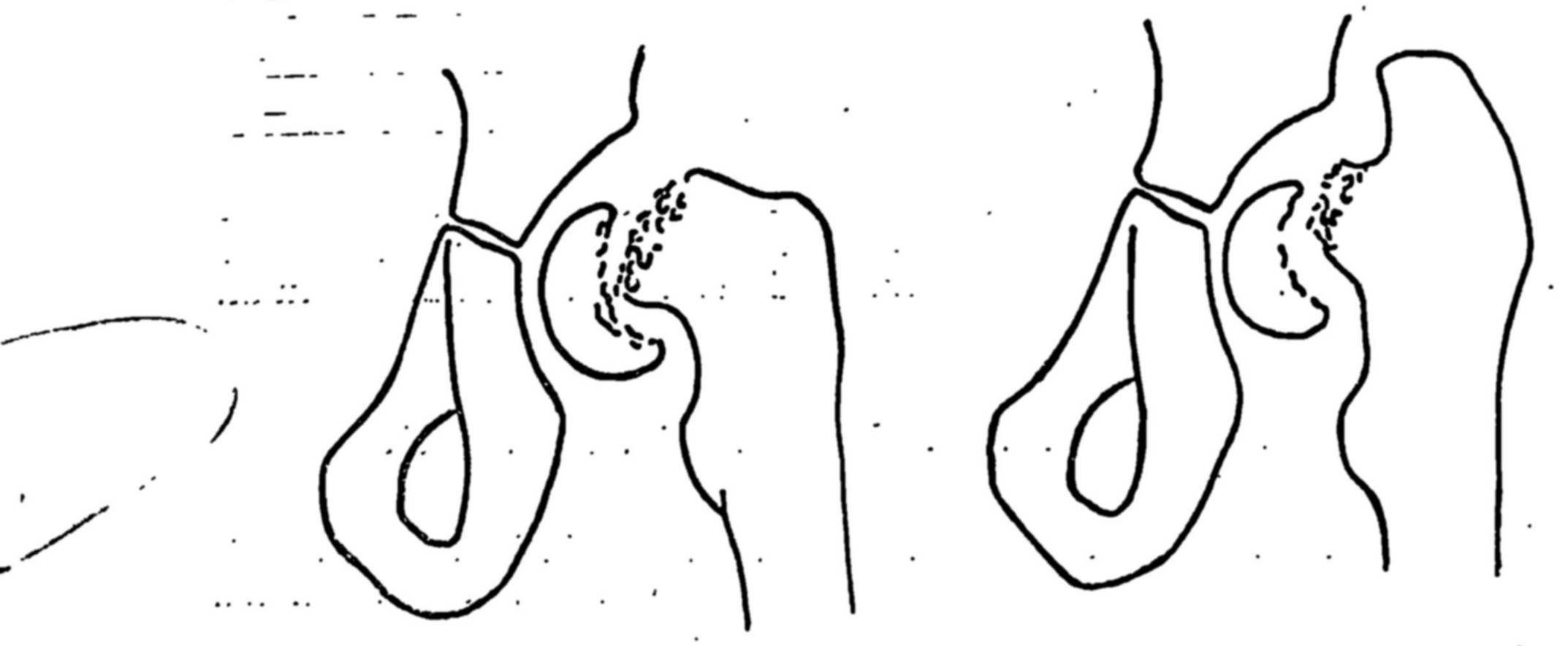

Fig. 210 — Schiță. Epifizioliza capului femural. Sensul dislocării. (după Fèvre M. — Chirurgie infantile et orthopedie, Edit.-Flammarion, Paris, 1967).

Dar, de multe ori, la copiii mari, gîtul femural prezintă o configurație aparent normală, ceea ce presupune unele leziuni incipiente la nivel celular, legate fără îndoială, de tulburări de osteogeneză metafizară probabil de origine hormonală, de unde și denumirea de coxa-vara idiopatică sau epifizioliză.

În cazurile cu dislocare, capul femural alunecă întotdeauna superior, posterior și intern, de obicei incomplet (fig. 210), dar uneori chiar complet.

Scanned with OKEN Scanner

În eventualitatea asocierii unui traiect de fractură, acesta se localizează mai frecvent de partea postero-internă a gîtului femural şi detaşează un fragment osos metafizar, de obicei neînsemnat.

Cele 4 cazuri etichetate decolări epifizare traumatice au prezentat dislocări evidente, dar incomplete şi au fost favorizate de fondul patologic de osteoporoză.

(La 2 din cazuri leziunea s-a produs pe fond de osteoporoză după corticoterapie ; în al 3-lea caz a existat o osteoporoză paralitică după poliomielită ; în al 4-lea caz o osteoporoză după imobilizare pentru luxaţie congenitală de şold). În sfîrşit, *20 cazuri au fost etichetate coxa-vara idiopatică* sau *epifizioliză.*

13.2.1.3. Studiu clinic

De multe ori bolnavii, care prezintă o *epifizioliză a capului femural,* pot să acuze oarecari dureri, la nivelul articulaţiei unui şold sau în porţiunea internă a articulaţiei genunchiului şi unele tulburări de mers.

În eventualitatea prezenţei momentului traumatic şi al dislocării, după accident copilul acuză dureri mai mari de şold şi prezintă o impotenţă funcţională, mai mult sau mai puţin marcată, care îl determină să şchiopăteze sau chiar să rămînă la pat.

Clinic, *epifizioliza* se bănuieşte, prin faptul că semnele de fractură sînt situate foarte intern. Există dureri provocate la nivelul articulaţiei şoldului, fie la apăsare sub arcada femurală, fie la percuţia apofizei marelui trohanter.

Există toate semnele clinice ale fracturilor de gît femural. În cazul dislocărilor, contractura musculară reflexă, caută să imobilizeze articulaţia şoldului în poziţia de capacitate maximă, poziţie caracteristică, de uşoară flexie a coapsei, uşoară abducţie şi rotaţie externă. Impotenţa funcţională este absolută, călcîiul nu poate să fie ridicat de pe planul patului. La încercările de mobilizare ale coapsei pe bazin, o mînă plasată în regiunea inghinală poate să perceapă o crepitaţie, specifică, de tonalitate joasă.

În lipsa dislocării, simptomele sînt mult mai reduse. Bolnavul poate să vină la consultaţie mergînd, dar şchiopătează. Apăsarea profundă în regiunea inghinală este dureroasă. Tentativele de rotaţie externă ale membrului inferior sînt dureroase. Se poate să se deceleze, un grad de contractură antalgică, în adducţie a coapsei.

Dar diagnosticul pozitiv nu poate să fie precizat decît prin radiografiere.

13.2.1.4. Studiu radiologic

De cele mai multe ori o radiografie nu pune în evidenţă nici o linie de fractură ; în schimb, scoate la iveală, dislocarea capului femural faţă de gît : capul femural apare dislocat posterior şi inferior, iar gîtul este ascensionat, rotat extern şi incurbat în crosă antero-externă (*coxa-vara*) (fig. 211).

Rareori, radiografia de faţă poate să pună în evidenţă un traiect asociat de fractură metafizară, localizat de obicei intern.

În formele incipiente, radiografia de bazin trebuie să cuprindă ambele articulaţii ale şoldului, în poziţie strict simetrică. Uneori radiografia este

Scanned with OKEN Scanner

Fig. 211 — Radiografia articulației șoldului de față. Decolare epifizară patologică. Epifizioliză.

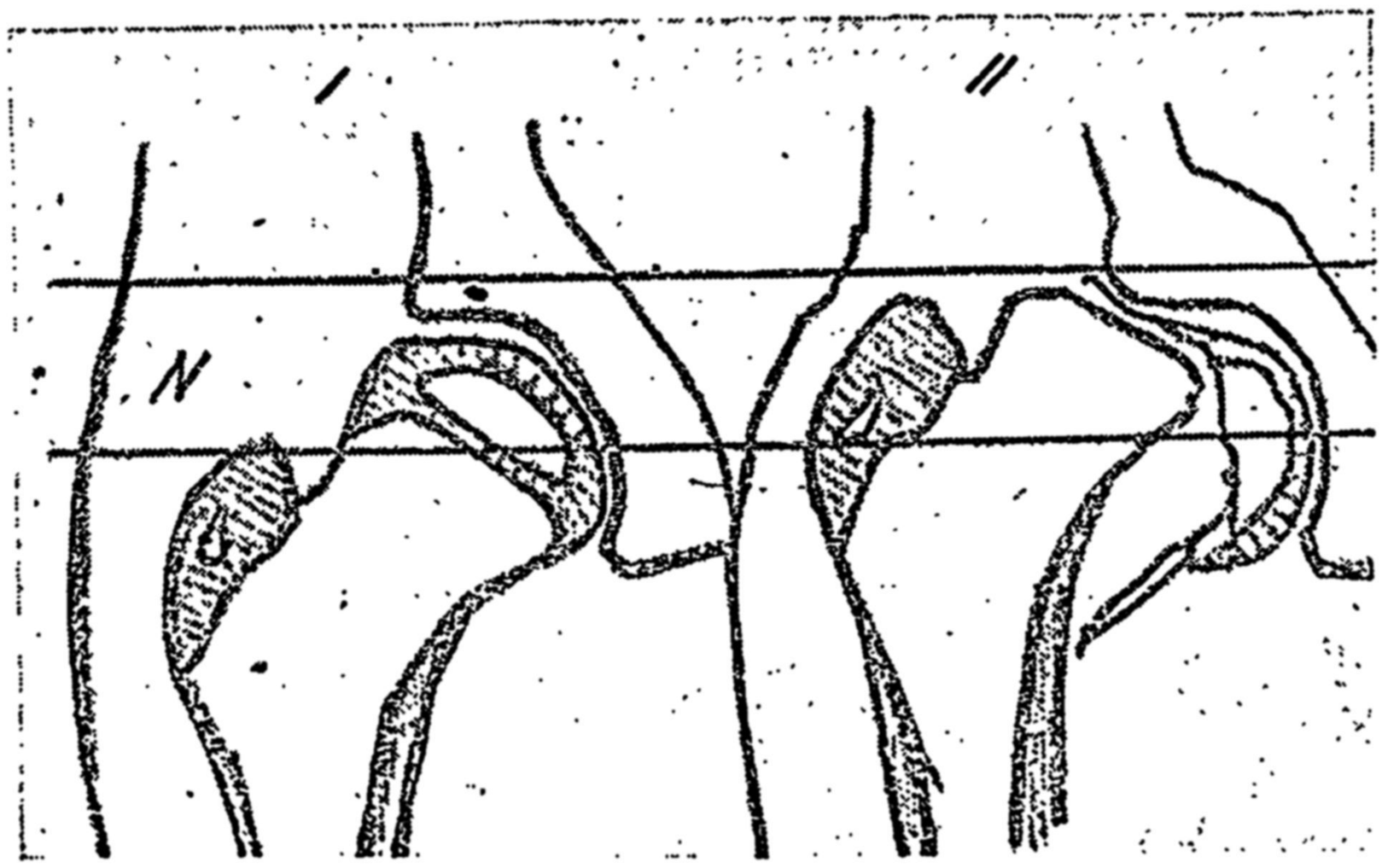

Fig. 212 — Schiță. Aprecierea dislocării gîtului femural anatomic în raport cu linia Nelaton-Roser. (după Broca A. — Chirurgie infantile, Edit. G. Steinheil, Paris, 1914).

Scanned with OKEN Scanner

greu de interpretat. Prin comparaţie cu partea sănătoasă se poate să se zărească o mică dislocare superioară a gîtului femural, să se pună în evidenţă o fisură suplimentară a gîtului sau o smulgere a unui mic fragment osos metafizar, marginal.

La copiii mari, epifizioliza cu dislocare în coxa-vara, chiar dacă are un debut mai brutal, presupune un traumatism neînsemnat şi prezenţa alterărilor pe gîtul femural. Diagnosticul diferenţial ar putea să se facă cu boala CALVÉ-LEGG-PÈRTHES a şoldului, în stadiul incipient şi cu unele forme de osteoartrite tuberculoase ale şoldului, în care leziunile radiologice nu sînt suficient de caracteristice.

Radiografia de profil, greu de executat, din cauza durerilor şi a contracturii musculare, trebuie să se efectueze comparativ. Radiografia de profil reprezintă un element foarte preţios de diagnostic pozitiv, în cazurile de epifizioliză cu dislocare, de obicei posterioară, a epifizei, deşi uneori este dificil de interpretat (fig. 212).

13.2.1.5. Tratament

Principiul tratamentului constă în imobilizarea articulaţiei şoldului, în poziţie de abducţie, semiflexie şi rotaţie internă, a membrului inferior, în aparat ghipsat tip WHITTEMANN sau prin extensie continuă, după unii.

La cazurile prezentate în primele zile de la accident, reducerea ortopedică poate să fie executată cu uşurinţă. În anestezie generală, pe masa ortopedică, se procedează mai întîi la extensia continuă prelungită a ambelor extremităţi în poziţia de abducţie. Pentru executarea reducerii propriu-zise se flectează genunchiul în unghi de 90° şi se face o rotaţie internă puternică a coapsei, după care se redresează membrul inferior în extensie, în abducţie şi în rotaţie internă, de 60—70°. Se execută controlul radiografic din două incidenţe, în această poziţie, apoi se aplică aparatul ghipsat pelvi-podalic, pentru cel puţin 60 zile.

La cazurile care s-au prezentat tîrziu, 7—14 zile, reducerea ortopedică devine dificilă, iar manevrele de forţă pot să provoace alte leziuni traumatice osteoarticulare. În aceste cazuri, ar fi bine să se procedeze, mai întîi, la extensia continuă a ambelor membre inferioare, în aceeaşi poziţie, de abducţie şi de rotaţie internă, manevră, care ea însăşi, poate să realizeze reducerea dislocării ; în caz contrar, trebuie să se recurgă la alte tipuri de tratament.

Unii chirurgi preferă, de la început, tratamentul semiconservator al acestei leziuni la copiii pînă la vîrsta de 12—14 ani şi susţin că şi în cazurile recente, tratamentul ortopedic nu este sigur. De aceeaşi părere sîntem şi noi. Astfel, ECONOMU, în cazurile recente, chiar în cazurile cu dislocare neînsemnată, aplică sub ecran, percutan, una sau mai multe broşe în poziţia de reducere, pentru ca să fixeze fragmentul cefalic detaşat ; după o săptămînă de imobilizare la pat, lasă bolnavul să meargă, iar broşele le suprimă, după vindecare (15).

Alţi chirurgi recurg la osteosinteza cu broşă unică, de preferinţă mai groasă, de tipul cuiului SMITH-PETERSEN sau BLOUNT. Şi în această eventualitate bolnavul începe să meargă după două săptămîni.

Scanned with OKEN Scanner

Osteosinteza nu presupune imobilizarea ghipsată, dar poate să expună la necroza ischemică a capului femural. În cazul apariției semnelor radiologice de necroză a capului femural, materialul de osteosinteză trebuie să fie suprimat și să se recurgă la extensia continuă, timp îndelungat, a membrului inferior, pînă la refacerea capului femural sau mai bine la un aparat ortopedic de descărcare a șoldului cu sprijin pe bazin.

RĂDULESCU (37) preferă fixarea fragmentelor osoase prin cui osos din transplant tibial autogen, introdus trohantero-cervico-capital. Alții folosesc pentru osteosinteză două șuruburi lungi trohantero-capitale plasate în X sau în V.

În cazurile prezentate în stadiu de sechelă și artroză, părerile sînt împărțite, între indicația de tratament conservator și extirparea capului femural dislocat, urmată de artropatia șoldului.

În cele 20 cazuri raportate, tratamentul a constat din reducerea ortopedică a dislocărilor, urmată de imobilizare în aparat ghipsat pelvi-podalic cu sau fără fixare percutană cu broșe pentru 60 zile. Subliniem succesul obținut prin reducerea cu mijloace externe (extensie continuă și reducere ortopedică), la un copil care s-a prezentat după 3 săptămîni de la producerea leziunii. În acest caz, succesul reducerii a ținut de însăși existența fondului patologic, care a împiedicat vindecarea epifizei în poziția dislocării — osteoporoză după corticoterapie.

În ultimii 5 ani practicăm sistematic ambroșajul percutan după reducerea ortopedică, cu 1—3 broșe, cu rezultate foarte bune.

13.2.1.6. Evoluție. Complicații. Sechele. Rezultate

De principiu, imobilizarea ghipsată, după reducerile prin manevre ortopedice, ale unei epifiziolize, trebuie să fie mai prelungită și supravegheată, pentru ca să se evite apariția celor două complicații, foarte neplăcute : necroza ischemică a capului femural și coxa-vara posttraumatică. Apariția primei complicații este condiționată de alterarea elementului vascularizație. În urma producerii epifiziolizei se poate să se compromită vascularizația capului femural, atît a arterei ligamentului rotund, cît și a sistemului de irigație circulară capsulară a gîtului femural.

Ca tratamente medicale, s-au recomandat asocierea vitaminoterapiei active (C, grupul B complex, D) ; hormonoterapia (hormoni retrohipofizari gonadotropi) ; helioterapia și un regim alimentar substanțial, bogat în proteine și în săruri fosfo-calcice.

Sprijinirea pe membrul inferior de partea lezată se va permite numai cînd imaginea radiologică a articulației va fi identică cu cea de partea opusă.

Apariția necrozei ischemice a capului femural are o evoluție îndelungată de cel puțin 2 ani și necesită fie continuarea îndelungată a imobilizării ghipsate, fie extensia continuă la pat, de descărcare a articulației șoldului, fie, de preferință, aparat ortopedic de mers, cu scăriță și sprijin pe bazin pînă la reconstituția epifizei (1—2 ani).

Coxa-vara primitivă se datorește reproducerii dislocării sub aparat ghipsat.

Scanned with OKEN Scanner

Coxa-vara de apariţie tîrzie necesită osteotomie subtrohanteriană, de reechilibrare articulară.

Coxa-vara posttraumatică este o complicaţie care trebuie să fie evitată cu orice preţ, care poate să fie generată de tratamentul conservator prin reducere ortopedică şi imobilizări infructuoase în poziţia WHITTEMANN, de unde necesitatea tratamentului semiconservator de fixare percutană cu broşe transtrohanteriană-gît-capitală după reducere.

Ca şi decalajul, situat la orice nivel asupra oaselor diafizare ale membrelor, coxa-vara nu beneficiază de remanieri spontane pe scheletul în curs de dezvoltare.

Pentru această sechelă s-au propus intervenţii care sînt paliative.

13.2.2. LEZIUNILE FRACTURARE DIAFIZARE ALE GÎTULUI FEMURAL

Fracturile gîtului femural (4), (6), (9), (15), (17), (23), (25), (31), (37), (42), (44), (45), (48) şi, în special, fracturile transversale se întîlnesc rar la copii. Mai frecvente ar fi traiectele oblice care afectează şi apofiza marelui trohanter.

La cazurile urmărite, aceste fracturi, în număr de 53, au totalizat 5,76% din totalul leziunilor fracturare ale femurului. Leziunile semnalate au fost repartizate în mod aproape egal : fracturi cu traiecte transversale sau oblice-trohanteriene — 28 cazuri şi fracturi bazale ale gîtului cu traiecte trohanteriene — 25 cazuri.

13.2.2.1. Etiopatogenie

Fracturile diafizare ale gîtului femural se întîlnesc în mod obişnuit la copiii mai mari de 7—15 ani, mai rar la copiii mai mici. În general, se consideră că aceste leziuni sînt rare sub vîrsta de 7 ani.

Cu toate acestea, noi am înregistrat 6 cazuri sub vîrsta de 7 ani : 2 cazuri la 4 ani şi la 6 ani, pe fond patologic de rahitism ; 1 caz la vîrsta de 6 ani, pe fond de chist osos esenţial ; 1 caz la vîrsta de 6 ani pe fond de boală STILL-CHAUFFARD şi 2 cazuri la vîrsta de 6 ani, produse prin accidente de circulaţie.

Fracturile gîtului femural presupun întotdeauna traumatisme violente, dar în cazul unui fond patologic, ele pot să se producă şi după traumatisme neînsemnate.

Mecanismul de producere al acestor fracturi se explică, fie prin traumatisme indirecte, în urma căderilor de la înălţime în picioare sau cu genunchi flectaţi, cu membrele inferioare în abducţie sau adducţie şi rotaţie externă, poziţie care modifică rezistenţa liniilor de forţă ale trabeculaţiei osoase a gîtului (46), fie, mai frecvent, prin traumatisme directe, care acţionează asupra marelui trohanter, în urma căderilor laterale sau datorită izbiturilor laterale dinafară a acestei apofize proeminente. Frecvenţa mai mare a fracturilor gîtului femural, de cauză directă îşi are explicaţia şi în faptul că trauma-

Scanned with OKEN Scanner

tismul lateral acţionează asupra punctelor de rezistenţă minimă a trăbeculaţiei osoase ; traveele osoase ale gîtului femural sînt orientate în aşa fel, încît să ofere o rezistenţă maximă la staţiunea în picioare.

13.2.2.2. Anatomie patologică

Fracturile gîtului femural sînt leziuni situate între cartilajul de conjugare (gît anatomic) şi apofiza trohanterului mare.

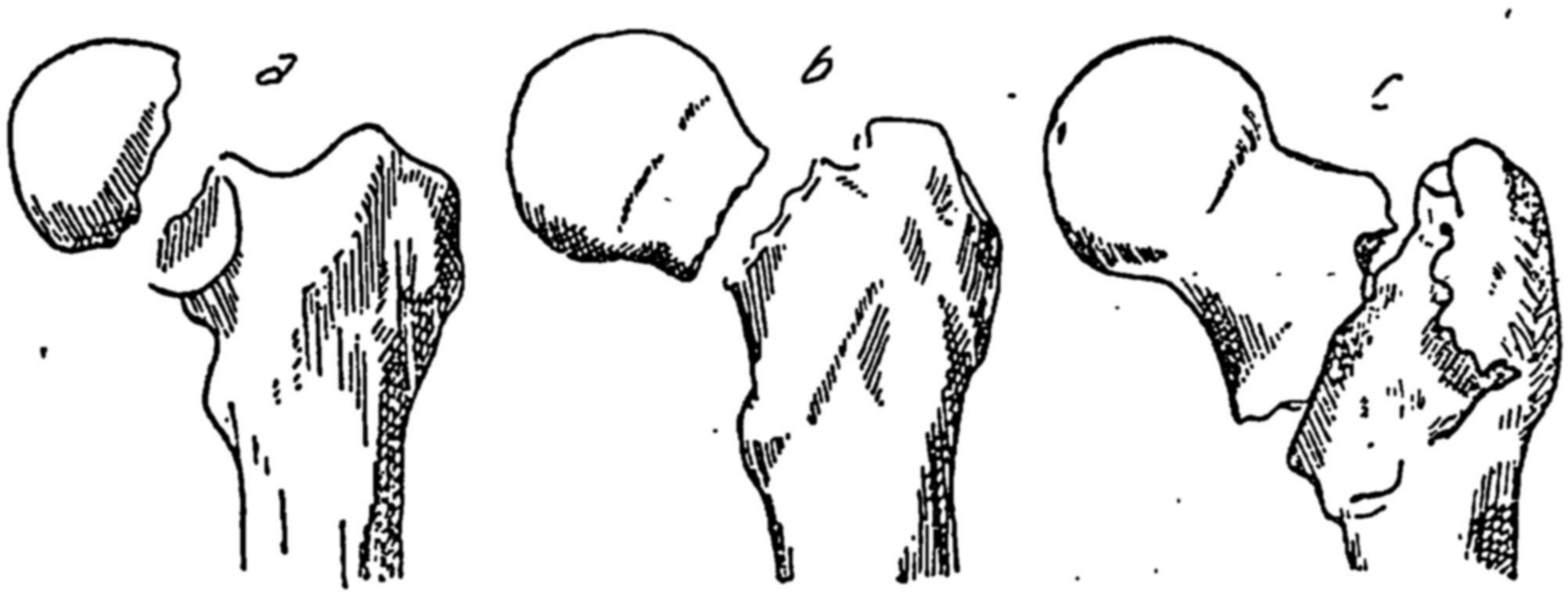

Fig. 213 — Schiţă. Tipul fracturilor gîtului femural : a — fractura gîtului anatomic ; b — fractura transversală a gîtului chirurgical ; c — fractură bazală supratrohanteriană. (după Fèvre M. — Chirurgie infantile et orthopedie, Edit. Flammarion, Paris, 1967).

Traiectele fracturare de la nivelul gîtului chirurgical femural pot să se localizeze fie transversal în poziţia mijlocie, fie oblic-bazal-trohanterian (fig. 213).

Uneori leziunile se reduc la simple fisuri angrenate, tasate sau telescopate. Alteori există diverse grade de dislocare a fragmentelor fracturare. La cazurile văzute, 42 leziuni au fost fără dislocare (22 fisuri simple şi 20 fracturi prin tasare a trabeculaţiei osoase), iar alte 11 cazuri au prezentat dislocări ale fragmentelor.

După DELBET, înclinaţia liniei de fractură are mare importanţă în producerea dislocărilor fragmentelor fracturare. BÖHLER împarte fracturile, după modul producerii, în fracturi prin abducţie cu tendinţă la impactare şi fracturi prin adducţie cu tendinţă la dislocare prin alunecare. După PAUWELS, înclinaţia traiectului fracturar faţă de liniile orizontală şi sagitală, poate să formeze unghiuri între 30 şi 50° care pot să fie favorabile contenţiei. Cu cît unghiul de înclinaţie este mai mare cu atît mai frecvente vor fi dislocările în coxa-vara ; între 50 şi 70° dislocările secundare vor fi sigure (15), (37).

Traiectele fracturare observate cel mai frecvent se orientează în adducţie, din exterior în interior şi de sus în jos. Aceste traiecte predispun la dislocări importante, în coxa-vara şi rotaţie externă, a fragmentului fracturar diafizar. Această varietate de fractură, greu de tratat ortopedic, predispune la complicaţii, chiar şi în cazul unui tratament corect aplicat (pseudartroze şi coxa-vara posttraumatică).

Scanned with OKEN Scanner

Traiectele fracturare orientate în abducție, din interior înspre exterior și din superior în inferior, întîlnite mai rar, duc numai la dislocări moderate în coxa-valga ; se prezintă, de obicei, angrenate și fără scurtare. Aceste leziuni pot să fie tratate conservator.

Din cele 11 cazuri observate, de fracturi cu dislocare ale gîtului femural, tratamentul a constat în următoarele : la 2 traiecte ale gîtului și trohanterului și 1 traiect transtrohanterian, toate orientate în abducție și produse pe fond patologic, s-a aplicat de 2 ori tratamentul conservator și o dată osteosinteză centromedulară ; 8 traiecte transcervicale au fost tratate, de 4 ori prin ambroșaj percutan cu rezultate bune și de 4 ori prin imobilizare ghipsată, cu rezultate mediocre.

13.2.2.3. Studiu clinic

În fracturile transversale ale gîtului după producerea accidentului, copilul acuză o durere spontană, vie, la nivelul unui șold, însoțită de impotență funcțională absolută a membrului traumatizat.

În fracturile angrenate, deformația lipsește ; radiografia devine indispensabilă.

În eventualitatea dislocărilor, la examenul clinic, membrul inferior apare scurtat în totalitate și orientat în adducție, rotație externă și ușoară flexie a coapsei, poziție caracteristică, întîlnită și la adult, și datorită acțiunii mușchilor psoas iliac, adductori și fesieri (9).

Simptomele pot să fie mai accentuate sau mai atenuate și impotența funcțională absolută sau relativă, după cum fractura se prezintă angrenată sau cu dislocări mai mult sau mai puțin importante. Astfel, poate să existe imposibilitatea absolută de ridicare a călcîiului de pe planul patului, dar uneori pot să existe oarecari posibilități de flexie a coapsei pe bazin, cum ar fi cazul fracturilor angrenate.

Tumefacția se localizează la nivelul regiunii inghinale și este de obicei moderată. Palparea profundă în regiunea inghinală este dureroasă. Tentativele de mobilizare pasivă ale membrului inferior sînt, de asemenea, dureroase.

Echimoza lipsește, deoarece leziunea rămîne localizată în interiorul articulației șoldului.

Marele trohanter poate să ascensioneze în coxa-vara, deasupra liniei NELATON-ROSER (4). Mobilitatea anormală este caracteristică ; fractura poate să fie redusă, dar dislocarea se reproduce imediat.

— În leziunile situate inferior, localizate pe gît și trohanter, semnele clinice sînt mai evidente. Poziția antalgică, de adducție și rotație externă a membrului inferior este mult mai exagerată. Piciorul se sprijină cu maleola externă pe planul mesei. Scurtarea membrului inferior este mult mai importantă. Trohanterul apare evident ascensionat. În regiunea trohanteriană se constată o tumefacție importantă și o echimoză întinsă. Prezența echimozei devine un element important, de diagnostic diferențial, între fractura transversală a gîtului și bazală a gîtului și trohanterului.

Scanned with OKEN Scanner

13.2.2.4. Studiu radiologic

În leziunile minime, fisuri fine, tasări ale trabeculației osoase, radiografia este mai greu de interpretat. În aceste cazuri este bine să se efectueze radiografia de față, comparativ, perfect simetrică, precum și radiografia comparativă, de profil și radiografii în pozițiile de rotație internă și externă ale coapsei. Procedînd astfel, pot să se descleze, atît fisurile cît și unele dislocări, care pe un clișeu de față, ar putea să apară sub forma unor simple fisuri.

Pentru executarea radiografiilor de profil se plasează, fie tubul în partea internă a coapsei și placa perpendicular, pe direcția razelor, în dreptul osului coxal, fie se așază coapsa perpendicular pe lungimea mesei, în abducție și rotație externă. În acest caz radiografia se execută, ca pentru poziția de față, cu placa pe planul mesei și cu tubul perpendicular.

13.2.2.5. Tratament

Fracturile gîtului chirurgical la copii sînt rare și de obicei benigne. Dislocările puțin importante și forța musculară slabă fac ca tratamentul ortopedic să fie suficient.

Principiile tratamentului constau în reducerea cît mai perfectă a fragmentelor fracturare și în contenția lor prin imobilizări de durată, în aparat ghipsat, deoarece fracturile gîtului femural se vindecă încetinit.

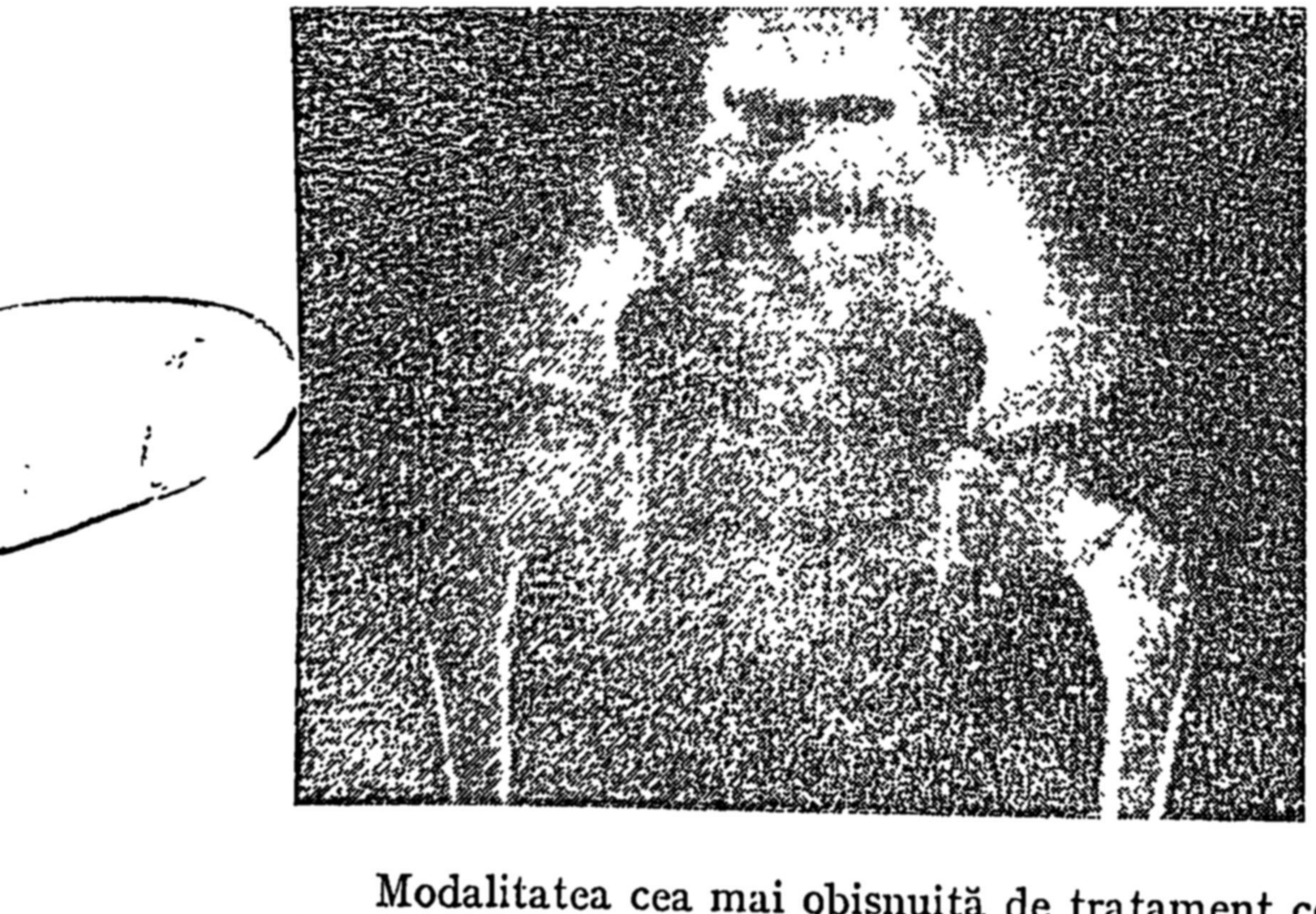

Fig. 214 — Radiografie de bazin. Fractura traversală a gîtului chirurgical femural. Traiect fracturar prin abducție.

Modalitatea cea mai obișnuită de tratament constă în imobilizarea imediată a fracturii în aparat ghipsat pelvi-podalic de maniera WHITTEMANN abducție de 45—50° a coapsei față de bazin și rotație internă) (fig. 214).

În poziția WHITTEMANN fragmentele rămîn reduse. Apofiza marelui trohanter, în poziție de abducție, se sprijină pe sprînceana cotiloidă și nu

Scanned with OKEN Scanner

poate să mai ascensioneze. Psoas-iliacul, în tensiune, aplică fragmentele unul pe celălalt. Porţiunea posterioară a capsulei articulare, în tensiune, împedică dislocările posterioare.

În cazurile cu dislocare, reducerea se practică sub narcoză, pe masa ortopedică. Mai întîi, se execută tracţiunea membrului inferior, în direcţie normală sau în uşoară abducţie, pînă cînd lungimea membrelor inferioare devine egală.

După un control radiografic pentru ca să se vadă dacă fragmentele fracturare se găsesc la acelaşi nivel, se va proceda la efectuarea abducţiei şi a rotaţici interne, progresivă, a membrului inferior, manevră care impactează suprafeţele fracturare. După efectuarea încă a unei radiografii de control, se poate să se recurgă la confecţionarea aparatului ghipsat pelvipodalic, în poziţia de mai sus cu sau fără ambroşaj percutan sau operator.

Unii preferă extensia continuă, pentru reducere şi imobilizare, în aceeaşi poziţie (BÖHLER (15)).

În cazurile, foarte rare, de imposibilitate de reducere a fragmentelor fracturare în poziţia dorită, devine indicată intervenţia operatorie, care constă din reducere şi osteosinteză, intervenţie pe care unii o execută sistematic (fig. 215).

Fig. 215 — Radiografia şoldului de faţă. Osteosinteza gîtului femural cu broşe încrucişate.

La copiii pînă la 10 ani şi în lipsa tijelor elastice pentru contenţia fragmentelor se poate să se recurgă şi la 2—3 broşe, aplicate percutan, care traversează gîtul de la nivelul trohanterului mare şi se plasează divergent în V şi care este de dorit să nu atingă cartilajul de conjugare.

La copiii mari, în lipsa tijelor elastice, ar deveni necesar, să se folosească metodele de osteosinteză extraarticulare care se aplică la adulţi cum ar fi prin cuie cu trei lame SMITH-PETERSEN, PUTTI, BLOUNT sau prin şuruburi lungi simple sau asociate cu placă diafizară. Cuiul cu trei lame SMITH-PETERSEN are avantajul că este perforat central şi că poate să fie bătut pe o broşă tutore, care se plasează preliminar sub control radiografic. Cuiul trebuie să fie confecţionat din aliaje, care să nu sufere procese de electroliză şi coroziune, generatoare de osteoliză sau metaloză a părţilor moi.

Grefonul osos plasat prin trohanter şi fragmentele gîtului este recomandat de RĂDULESCU (37), care sfătuieşte următoarea tehnică : după reducerea

Scanned with OKEN Scanner

perfectă a fragmentelor fracturare, timp esențial al tratamentului, pe masa ortopedică, se descoperă, operator, spațiul subtrohanterian. Cu bătăi ușoare de ciocan, prin intermediul unui conducător se introduce mai întîi o broșă, care trebuie să traverseze trohanterul și gîtul. Dacă radiografia arată o direcție bună a broșei, aceasta se retrage și se introduc burghiuri de dimensiuni tot mai mari, care forează un canal. Grefonul osos autogen, prelevat din creasta tibială opusă sau grefonul osos conservat, prin liofilizare și stocat în banca de os, se introduce în făgașul preformat, prin bătăi repetate cu ciocanul, prin intermediul unei piese intermediare. După controlul radiografic indispensabil, se recurge la imobilizarea ghipsată, în poziția clasică, pentru 90 zile.

În fracturile gîtului care ating și trohanterul, unii preconizează și plasarea sistematică încă a unui grefon complimentar după efectuarea osteosintezei, care ar preîntîmpina necroza capului femural (J. JUDET (25)).

Imobilizarea ghipsată în fracturile gîtului și trohanterului este de lungă durată, în medie 3 luni, iar reluarea mersului se face cu precauțiune și progresiv, după ce s-au efectuat mai întîi mișcări active la pat.

ECONOMU și alții (8), (15), (21), (37) pentru ca să evite necrozele ischemice ale capului femural, care se observă după osteosinteza metalică, recomandă osteosinteza cu aport osos, cu grefon, în aceeași manieră în care procedează și RĂDULESCU. Alții preferă osteosinteza cu două grefoane osoase.

Un caz de fractură transversală a gîtului prin adducție, cu dislocare a fragmentelor fracturare, observat la un copil mare și tratat prin reducere ortopedică și imobilizare ghipsată, a prezentat o vindecare încetinită și o deformare importantă în coxa-vara. Alte cazuri operate au fost tratate cu succes prin ambroșaj unic sau multiplu. Fracturile gîtului și trohanterului, întîlnite mai frecvent la copii, deși prezintă o simptomatologie mai zgomotoasă decît cele transversale ale gîtului femural sînt leziuni mai benigne, din punct de vedere al tratamentului. Traiectele fracturare sînt mult mai lungi, vascularizația mult mai importantă și de obicei vindecarea se produce în condiții mult mai bune, în urma aplicării unui tratament conservator, fie prin imobilizare ghipsată, fie prin extensie continuă în poziția de abducție și rotație internă a membrului inferior. De aceea, intervenția operatorie pentru osteosinteză nu devine necesară decît rareori. Eventual, se poate să se recurgă la tratamentul semiconservator prin fixarea percutană cu broșe și imobilizare în aparat ghipsat pelvi-podalic (ECONOMU). În același fel pot fi tratate și fracturile situate mai distal, fracturile transtrohanteriene.

Cele 2 cazuri observate de fracturi ale gîtului și trohanterului cu dislocare, cu traiecte fracturare în abducție, s-au produs pe fond patologic (chist osos esențial și boală STILL). Un caz nu a permis decît tratamentul conservator din cauza bolii de fond ; la celălalt caz cu traiect situat transtrohanterian, pe fond patologic de chist osos, s-a intervenit pentru osteosinteză intramedulară KÜNTSCHER. Ambele cazuri s-au vindecat fără complicații. La celelalte cazuri văzute s-a recurs la ambroșajul central simplu sau multiplu.

Scanned with OKEN Scanner

13.2.2.6. Evoluţie. Complicaţii. Sechele. Rezultate

În lipsa diagnosticului, unele leziuni fracturare ale gîtului femural, pot să se soldeze cu complicaţii grave. Orice contuzie a şoldului, trebuie să fie radiografiată. De multe ori, în cazul unor leziuni fisurate, uneori incomplete sau în cazul fracturilor angrenate, cu semne clinice fruste, radiografia primitivă poate să fie negativă. De aceea, în faţa unei contuzii de şold, chiar cu radiografia negativă, este prudent, să se recomande repausul la pat, chiar relativ, timp de 14 zile, după care se va repeta radiografia, care de data aceasta poate să fie în măsură, să pună în evidenţă leziunea fracturară. Acest fel de a proceda, elimină posibilitatea diagnosticării tardive a unei pseudartroze sau a unei vindecări în poziţie vicioasă, de coxa-vara posttraumatică.

Imobilizarea ghipsată, în fracturile gîtului femural, trebuie să fie de lungă durată, de cel puţin 3 luni de zile.

Reluarea mişcărilor active se face la început, la pat, cel puţin 30 zile. La început mersul nu se va permite decît cu un aparat de descărcare a şoldului. Numai după alte 3 luni de mers în acest fel, se va permite încărcarea, dar numai sub supraveghere radiologică, pentru ca să se evite constituirea secundara a inflexiunilor în coxa-vara.

Dacă imobilizarea ortopedică sau extensia continuă nu sînt eficace, pot să apară două complicaţii: pseudartroza, întîlnită mai rar la copii şi consolidarea în poziţie vicioasă, de coxa-vara, cu scurtare a membrului inferior. Aceste complicaţii grave necesită, ulterior, tratament chirurgical operator.

Coxa-vara, (34) diformitate, care nu beneficiază niciodată de procesul de remaniere osoasă spontană, necesită ulterior osteotomii subtrohanteriene, pentru valgizare (36)

Coxa-vara poate să fie însoţită de pseudartroză. În acest caz impotenţa funcţională este absolută. Tratamentul acestei infirmităţi constă în osteosinteza cu cui SMITH-PETERSEN, grefon osos complimentar şi osteotomie subtrohanteriană cuneiformă, fixată cu placă şi şuruburi, pentru valgizare (8), (21), (36), (44).

În cazul vindecărilor încetinite sau a tendinţelor la pseudartroză, tratamentul prin imobilizare în poziţia WHITTEMANN, se aplică de la început pînă la vindecare. Se poate să se recurgă şi la osteotomii, fie pentru consolidare, fie pentru ameliorarea staticii. În cazul osteotomiei subtrohanteriene mersul fără protecţie ar putea să fie reluat după 30 zile. Rezultatele acestor complicaţii, datorită diformaţiilor şi scurtărilor accentuate, cu care se soldează, sînt în general, nesatisfăcătoare, dar ele sînt de preferat unei pseudartroze laxe, constituite, care duce la poziţia vicioasă exagerată în coxa-vara, la impotenţă funcţională absolută şi la dureri la mobilizare.

În general, după osteosinteză sînt posibile două complicaţii : tulburările de creştere, în urma modificărilor activităţii cartilajului de conjugare şi necroza ischemică a capului femural, leziune denumită *coxa-plana.*

Necroza ischemică a capului femural, poate să apară şi la cazurile neoperate. Tratamentul clasic al acestei complicaţii constă în evitarea încărcării articulaţiei şoldului, timp îndelungat, fie prin imobilizări ghipsate, fie prin extensie continuă a membrului inferior, sau mai bine prin aparate ortopedice

Scanned with OKEN Scanner

de mers, pentru descărcarea articulației șoldului, pînă la apariția reconstituției capului femural, cel puțin 2 ani de zile.

La cazurile la care nu s-a tratat din timp, osteocondrita ischemică a capului femural și s-a ajuns la dispariția completă a epifizei, la deformări ale gîtului și la atroză, generatoare de dureri la vîrsta adultă, de redori și de șchiopătare, devin indicate osteotomia subtrohanteriană de descărcare sau artroplastia șoldului. În ultimul timp, artroplastia clasică prin interpunere de fascia lata a cedat locul mai întîi artroplastiei, cu proteză acrilică a capului femural — JUDET, iar mai apoi, a protezei metalice a capului femural — JUDET, (25) suportată mult mai bine de organism. Dar, aplicarea acestor tipuri de operații, sînt indicate mai mult la vîrste înaintate.

Prognosticul acestor fracturi de gît femural la adulți este serios, iar la bătrîni se soldează cu o mortalitate de 30—50%.

În ultimii 5 ani în absența tijelor elastice, am recurs sistematic la metoda semiconservatoare de ambroșaj percutan în fracturile de gît femural, mai ales în traiectele fracturare prin adducție, cu rezultate foarte bune.

13.3. LEZIUNI FRACTURARE EXCEPȚIONALE ALE EXTREMITĂȚII SUPERIOARE A FEMURULUI

13.3.1. LEZIUNI TRAUMATICE ALE APOFIZEI TROHANTERULUI MARE

Fracturile izolate ale apofizei marelui trohanter (12), (17), (39), sau decolările apofizare ale acestui masiv osos sînt leziuni întîlnite rar la copii, dar, care sînt posibile pînă la vîrsta de 18 ani.

RĂDULESCU consideră că leziunile fracturare ale marelui trohanter, la copil, se produc prin traumatisme directe. Traumatismul indirect s-ar întîlni numai la vîrsta adultului matur. Traumatismul direct acționează, fie în urma căderilor laterale pe apofiza proeminentă, fie prin lovitură directă asupra acestei apofize. Dar, leziunea poate să se observe și postoperator, după folosirea căii de acces OLLIER-LEVEUF asupra șoldului. Oricum, decolarea apofizei marelui trohanter duce la sterilizarea cartilajului său de conjugare.

Leziunea caracteristică a copilului este decolarea apofizară.

De obicei, nu există dislocări ale fragmentului fracturar, deoarece traumatismul nu reușește să distrugă complet stratul important de țesut fibros din jur.

Semnele de fractură sînt evidente și sînt localizate la nivelul regiunii trohanteriene: tumefacție importantă, echimoză întinsă posterioară și fesieră, iar la palpare poate să se perceapă mobilitatea anormală a fragmentului fracturar și prezența crepitațiilor, cu caracter osos sau cartilaginos. Uneori, în cazul dislocărilor importante ale fragmentului apofizar, poate să se perceapă digital o diastază a masivului osos și ascensionarea sa; marginea superioară a trohanterului depășește linia NELATON-ROSER.

Membrul traumatizat, datorită lipsei acțiunii antagoniste a mușchilor trohanterieni, se plasează în poziția de adducție și rotație internă accentuată.

Scanned with OKEN Scanner

Radiografia de faţă devine suficientă pentru diagnostic şi exclude o fractură transtrohanteriană.

Tratamentul constă în imobilizarea articulaţiei şoldului în poziţia de abducţie şi de rotaţie externă a coapsei, fie prin montarea unui pantalon ghipsat, fie prin extensia continuă, pentru 30 zile, pentru ca să se ofere fragmentului osos ascensionat, posibilitatea reducerii şi contenţiei.

Dislocările exagerate, care se întîlnesc, de altfel, în mod excepţional, necesită osteosinteza (sîrmă, şuruburi, grefon osos autogen). În caz de smulgere a unei mic fragment osos, apofizar, acesta poate să fie extirpat.

Unii, recomandă simplul repaus la pat, dar este mai bine să se recurgă la imobilizarea ghipsată, deoarece există posibilitatea ascensionării secundare a apofizei fracturate. După decolare se poate să se ajungă la sterilizarea cartilajului de conjugare, uneori, cu răsunet asupra gîtului femurului, care se alungeşte şi se orientează în coxa-valga, în urma fenomenului de inducţie asupra cartilajului de conjugare al capului femural.

Pe o perioadă de timp de 20 ani nu am întîlnit nici o astfel de leziune fracturară.

13.3.2. LEZIUNI TRAUMATICE ALE APOFIZEI TROHANTERULUI MIC

Decolările apofizare şi fracturile izolate ale micului trohanter (32) sînt leziuni traumatice, care se întîlnesc rar la copii. Am întîlnit decolarea apofizară a micului trohanter de 4 ori, din care o singură dată, produsă pe fond patologic, de osteocondrodistrofie de tip ischemic, care au reprezentat 0,43% din toate leziunile fracturare ale femurului.

Mecanismul de producere al acestor leziuni este cel al smulgerii masivului osteocartilaginos, prin contracţia bruscă a muşchiului psoas, în timpul săriturilor cu membrul inferior în rotaţie internă şi abducţie sau prin îndepărtarea exagerată, în abducţie a membrelor inferioare. Cînd leziunea se produce pe un fond patologic (osteocondrodistrofie ischemică sau osteoporoză) traumatismul poate să fie mai neînsemnat.

Decolarea apofizară, care se produce la nivelul cartilajului accesoriu de conjugare, reprezintă o leziune caracteristică a copilului.

Apariţia acestei leziuni, se însoţeşte de o durere vie, care se situează în partea internă şi superioară a coapsei şi este urmată fie de o tumefacţie, localizată la acest nivel, fie de o echimoză mai tîrzie, fie, uneori, de un hematom important.

Impotenţa funcţională absolută a psoasului se evidenţiază prin faptul că, în poziţia şezîndă, bolnavul nu poate să îşi ridice membrul inferior de pe planul mesei şi nu poate să îşi flecteze coapsa pe bazin, deoarece muşchii drept anterior şi tensor al fasciei lata, relaxaţi, nu mai pot să substituiască acţiunea psoasului. La palparea profundă, pe versantul intern al regiunii inghinale, se provoacă o durere localizată. Uneori, durerea poate să iradieze înspre lombă, mai ales în timpul mişcărilor de flexie ale coapsei.

Radiografia confirmă diagnosticul clinic şi demonstrează gradul dislocării superioare a fragmentului osos detaşat.

Scanned with OKEN Scanner

Tratamentul constă într-o imobilizare relativă a coapsei, în poziție de flexie și de rotație internă pe bazin, printr-o atelă sau un pantalon ghipsat, pentru 3—4 săptămîni. Acest mod de imobilizare ar reduce dislocarea fragmentului fracturar și ar împiedica producerea dislocărilor secundare în urma retracției musculare.

Unii autori recomandă extensia continuă transscheletică, pe atelă BRAUN, în poziție de rotație internă a coapsei sau osteosinteza prin cui (37).

RĂDULESCU (37) recomandă osteosinteza, cu sîrmă, a fragmentului osos detașat. Dar, chiar în absența semnelor de consolidare osoasă, pseudartroză sau vindecări în poziție de ascensionare a apofizei fracturate, rezultatul rămîne nealterat. Vindecarea se produce de obicei prin calus exuberant.

Au fost observate 4 decolări apofizare ale trohanterului mic, tratate prin mijloace conservatoare, cu rezultate bune.

13.4. LEZIUNI FRACTURARE DIAFIZARE ALE CORPULUI FEMURAL

13.4.1. NOȚIUNI GENERALE

Fracturile diafizare ale corpului femural sînt leziuni traumatice ale femurului, întîlnite cel mai des la copii (4), (6), (9), (14), (15), (17), (19), (23), (24), (25), (30), (31), (37); (42), (43), (44), (45), (48).

ECONOMU apreciază fracturile corpului femural la 67%, iar FÈVRE la 65% (15), (17).

În seria cazurilor pe care le-am urmărit, cele 723 fracturi diafizare ale corpului femural au reprezentat 78,59% din toate fracturile femurului (tabelul 95) (42).

Reamintim că se consideră fracturi diafizare ale corpului femural leziunile situate între linia convențională, orizontală, superioară, tangentă la marginea inferioară a apofizei marelui trohanter și linia transversală, inferioară plasată la două laturi de deget deasupra marginii superioare a patelei (fig. 216).

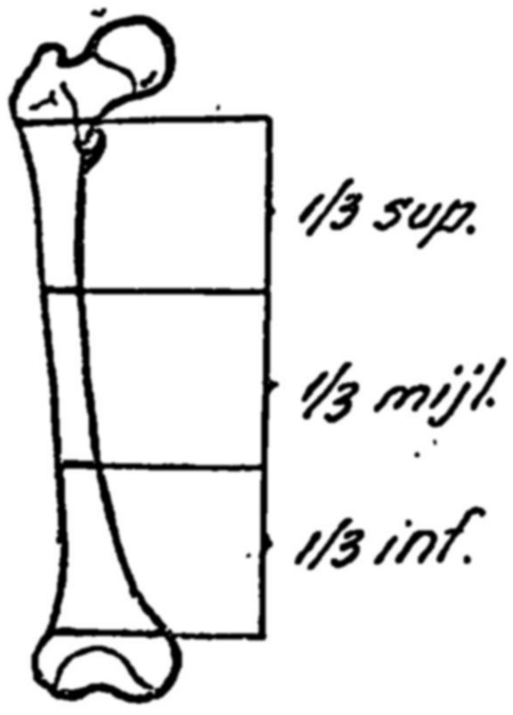

Fig. 216 — Împărțirea diafizei femurale în trei segmente convenționale în vederea clasificării. (Schiță inedită)

Deși locul de elecție al acestor leziuni este 1/3 mijlocie, corpul femural poate să se fractureze la orice nivel. Astfel, pot să se întîlnească fracturi înalte, imediat subtrohanteriene, fracturi situate în 1/3 superioară a corpului femural sau fracturi situate la unirea 1/3 mijlocii cu 1/3 inferioară a corpului, precum și fracturi joase, supracondiliene.

La cazurile pe care le raportăm, am înregistrat fracturi înalte, subtrohanteriene, în 13,83% cazuri și fracturi joase, supracondiliene în 11,34% cazuri. Restul, de 74,83% cazuri, au corespuns tipurilor de fracturi localizate în 1/3 medie a corpului femural (tabelul 97).

După tipul anatomopatologic, traiectele fracturare s-au prezentat, în majoritate, oblice spiroide — 38,32%, urmate de traiectele oblice —30,29%

Scanned with OKEN Scanner

și de traiectele transversale —29,18%. Traiectele fracturare, cu fragment intermediar, au fost rare — 2,21%.

Frecvența maximă a fracturilor diafizare ale corpului femural a fost observată între 1 și 3 ani — 117 cazuri (23,65%). Fracturile obstetricale au reprezentat 4,61%, iar fracturile sugarului 5,35% (tabelul 98). Sexul masculin a fost afectat mai frecvent, iar partea stîngă a fost interesată mai des.

Tabelul 98

Fracturi diafizare ale corpului femural 723 (78,59%)

După nivel	*Nr.*	%	*După tip*	*Nr.*	%
Subtrohanteriene	100	13,83	Oblice	219	30,29
1/3 mijlocie	541	74,83	Transversale	211	29,18
			Spiroide	277	38,32
Supracondiliene	82	11,34	Cu eschilă	16	2,21
TOTAL	723	100	—	723	100

În 33 cazuri (4,56%) semnalăm prezența fracturilor bilaterale, observate la noul născut și la sugar, toate produse pe fond patologic de fragilitate osoasă esențială VROLIK. De fapt, fondul patologic a fost semnalat în 21,02% din cazuri și a fost reprezentat de:

— *osteogenesis imperfecta congenita*;
— supurații osoase cronice;
— procese pseudotumorale benigne;
— osteoporoze;
— retracție iatrogenă de cvadriceps;
— atropie musculară progresivă;
— calus imperfect;
— pseudartroză;
— artrogripoză;
— rahitism;
— boala GAUCHER.

Asocierea fracturilor de femur, specifice politraumatizaților, cu alte leziuni fracturare osoase, la distanță (bazin, gambă, astragal, radius, craniu ș.a.) o semnalăm în 2% din cazuri.

În sfîrșit pe ani calendaristici leziunile observate au fost distribuite în mod aproape egal.

13.4.2. LEZIUNI FRACTURARE LOCALIZATE ÎN 1/3 MIJLOCIE A CORPULUI FEMURAL

13.4.2.1. Frecvență

Fracturile corpului femural situate în 1/3 mijlocie, 541 cazuri, au reprezentat 74,83% din toate fracturile corpului femural și au afectat, deopotrivă, noul născut, sugarul și copilul de toate vîrstele (tabelele 98 și 99).

Scanned with OKEN Scanner

Tabelul 99

I. Frecvența fracturilor corpului femural pe ani vîrstă

Localizare	*0—30 zile*	*30 zile —1 an*	*1*	*2*	*3*	*4*	*5*	*6*	*7*	*8*	*9*	*10*	*11*	*12*	*13*	*14*	*15*	*Total*
Subtrohanteriene			1	9	7	6	10	10	12	4	8	10	9	2	3	3	6	100
1/3 mijlocie	43	71	42	62	44	42	37	19	21	21	17	15	27	23	19	22	16	541
Supracondiliene					6	6	7	7	10	3	4	4	11	13	5	4	2	82
TOTAL	43	71	43	71	57	54	54	36	43	28	29	29	47	38	27	29	24	723

II. Frecvența fracturilor corpului femural pe grupe de vîrstă

Localizare	*0—30 zile*	*30 zile — 1 an*	*1—3*	*4—6*	*7—10*	*11—15*	*TOTAL*
Subtrohanteriene			17	26	34	23	100
1/3 mijlocie	43	71	148	98	74	107	541
Supracondiliene			6	20	21	35	82
TOTAL	43	71	171	144	129	165	723
%	5,95	9,82	23,65	19,92	17,84	22,82	100

Scanned with OKEN Scanner

13.4.2.2. Etiopatogenic

Leziunile fracturare ale corpului femural se produc frecvent prin traumatisme directe, fie în urma căderilor, laterale, fie în urma căderilor, în față, pe proeminențe dure, din fugă sau de la înălțime, fie în urma loviturilor coapsei cu un corp tare (copită de cal, halteră, vehicul). Aceste fracturi, prin mecanism direct, prezintă traiecte transversale și uneori cominutive.

Traumatismele indirecte se întîlnesc mai rar. În eventualitatea căderilor de la înălțime, în picioare sau a șocurilor produse asupra articulațiilor genunchilor flectați (izbire în poziție șezîndă), forța traumatică tinde să exagereze curbura antero-externă a femurului și produce fractura oblică, denumită prin flexie.

Alteori traumatismul, indirect, acționează prin mecanismul de răsucire al membrului inferior, cum ar fi în cazul căderilor laterale pe picior sau pe gambă fixată. În acest caz, fractura spiroidă este denumită prin torsiune.

La noul născut, fracturile obstetricale ale corpului femural se produc cu ocazia nașterilor laborioase, mai ales în cazul prezentărilor pelvine, fie prin traumatism direct, fie prin traumatisme indirecte. Fondul patologic poate să favorizeze producerea acestor fracturi. La cele 33 din cele 43 cazuri văzute, fracturile de corp femural s-au produs spontan, uneori „in utero", pe fond patologic de *osteogenesis imperfecta congenita* și au fost bilaterale.

La sugar, fractura corpului femural poate să se producă în timpul unei manevre de îngrijire (schimbare, baie) sau prin căderi (scăpări din brațe, căderi din cărucior). Ca fond patologic, semnalăm și la sugar unele cazuri de *osteogenesis imperfecta*.

La copii, pot să se întîlnească fracturi de corp femural, produse pe fond patologic (supurații osoase cronice, osteoporoze, distrofii generalizate sau localizate ș.a.). În acest caz, leziunile apar cu ocazia unor traumatisme neînsemnate.

13.4.2.3. Anatomie patologică

Există leziuni fracturare benigne subperiostale, ale corpului femural, fisuri (fig. 220), fracturi prin tasare a trabeculației osoase sau fracturi cu inflexiune „în lemn verde", care se întîlnesc rar, de obicei la sugar sau pe un fond patologic.

În general, fracturile copilului se prezintă sub aspecte caracteristice:

— fractura oblică, caracteristică mecanismelor indirecte, prin flexie, 21,8% după ECONOMU (fig. 222);

— fractura transversală, fie simplă, fie cu mici fragmente intermediare, caracteristică traumatismelor directe (35), 44,9% după ECONOMU (fig. 221 și 227);

— fractura spiroidă cu bizo ascuțit, al fragmentului superior, de mecanism indirect (fig. 223).

În statistica prezentată, majoritatea leziunilor au fost spiroide (38,32%), iar fracturile cu eschilă au fost întîlnite foarte rar (tabelul 98).

Scanned with OKEN Scanner

Fracturile complete, situate în porţiunea mijlocie a corpului femural, prezintă întotdeauna dislocări importante, ample şi complexe. Aceste dislocări se explică prin forţa importantă a musculaturii coapsei (fesieri, psoas iliac, adductori, pelvitrohanterieni şi gastrocnemieni).

Fragmentul fracturar proximal se dislocă de obicei, în flexie, abducţie şi rotaţie externă sub acţiunea psoas iliacului şi a pelvitrohanterenilor. Frag-

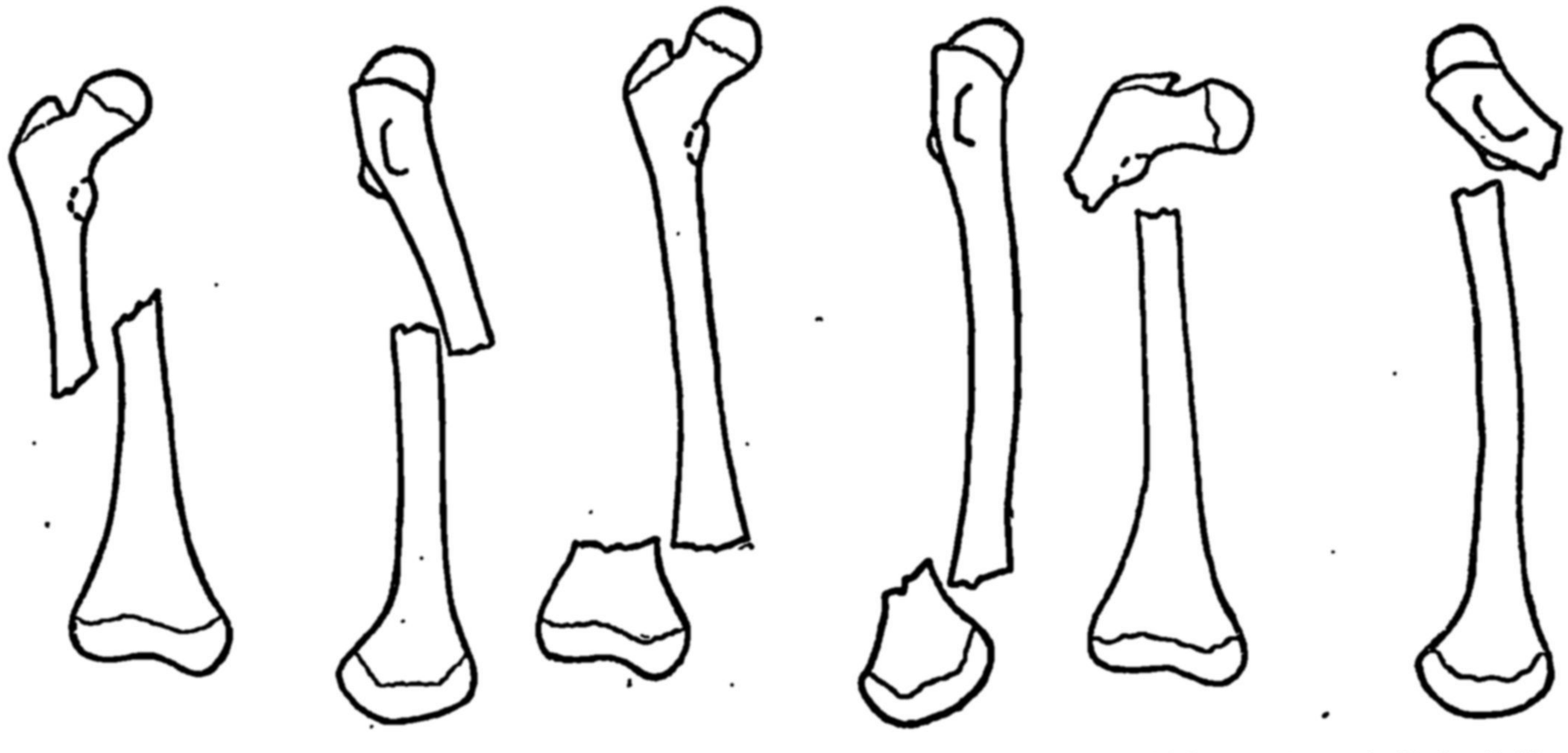

Fig. 217 — Sensul dislocărilor în fracturile diafizare localizate în 1/3 medie a corpului femural. (Schiţă inedită)

Fig. 218 — Sensul dislocărilor în fracturile diafizare localizate în 1/3 inferioară a corpului femural. (Schiţă inedită)

Fig. 219 — Sensul dislocărilor în fracturile diafizare localizate în 1/3 superioară a corpului femural.

mentul fracturar distal se dislocă de obicei intern posterior şi superior, sub acţiunea adductorilor, ischio-gambierilor şi a gastrocnemienilor.

Între cele două fragmente fracturare se realizează o unghiulaţie cu sinusul orientat postero-intern. Aproape întotdeanua există şi scurtări importante, datorită încălecării fragmentelor fracturare, precum şi asocierea decalajului (fig. 217).

Dislocările fragmentelor fracturare sînt mai importante atunci cînd leziunile sînt localizate în spre extremităţile osului. Astfel, în fracturile situate inferior, fragmentul superior se dislocă antero-intern, iar cel inferior se dislocă posterior ; în fracturile situate superior, fragmentul superior se plasează în flexie, abducţie şi rotaţie externă, iar fragmentul inferior se orientează în adducţie (fig. 218 şi 219).

La noul născut, în cele 43 cazuri observate, fractura a fost localizată la nivelul 1/3 medii, la unirea 1/3 medii cu 1/3 inferioară sau mai frecvent, cu cea superioară. Leziunea s-a prezentat sub formă de fractură transversală sau sub formă de fractură oblică scurtă, cu dislocări caracteristice ale fragmentelor

Scanned with OKEN Scanner

Fig. 220 — Radiografia femurului de față. Fisură oblică subperiostală localizată în 1/3 medie a diafizei.

Fig. 221 — Radiografia femurului de față. Fractură transversală completă localizată în 1/3 medie a corpului femural, cu dislocare complexă a fragmentelor fracturare.

Fig. 222 — Radiografia femurului de față comparativ. Fractură obstetricală a corpului femural.



Fig. 223 — Radiografia femurului de față comparativ. Fractură oblică a ambelor corpuri femurale deschisă unilateral. Osteosinteză unilaterală cu tijă intramedulară.

Scanned with OKEN Scanner

fracturare, unghiulație antero-externă, scurtare și decalaj (fig. 224 și 225); 33 din cele 43 cazuri observate s-au produs pe fond patologic de *osteogenesis imperfecta congenita*.

La sugari, în cele 71 cazuri, aspectele anatomopatologice au fost variate; simple fisuri subperiostale fără dislocare, fracturi subperiostale cu tasare

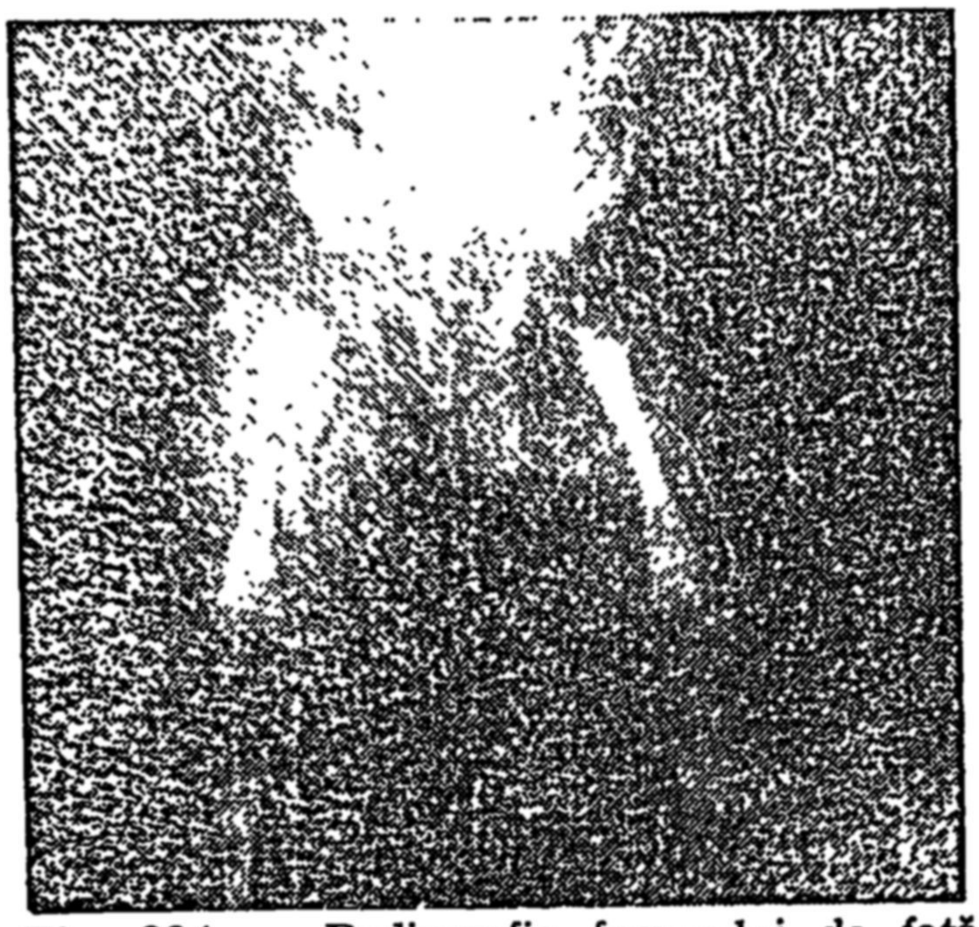

Fig. 224 — Radiografia femurului de față comparativ. Fractură obstetricală a corpului femural. Calus hipertrofic pătat de vindecare.



Fig. 225 — Radiografia femurului de față. Fractură oblică a corpului femural. Scurtare importantă.

a trabeculației osoase, sau cu inflexiune „în lemn verde", în crosă antero-externă, dar cel mai frecvent, fracturi complete cu dislocare caracteristică a fragmentelor fracturare — unghiulație antero-externă, scurtare și decalaj. Majoritatea cazurilor observate la sugar au prezentat dislocări după traiecte fracturare transversale sau oblice scurte.

Leziunile părților moi, care însoțesc fracturile corpului femural sînt de obicei limitate la mușchi. Țesutul muscular, bogat reprezentat la nivelul coapsei, datorită vîrfurilor tranșante ale capetelor osoase, poate să sufere leziuni importante sau poate să se interpună între fragmentele fracturare și să se opună reducerii.

La copii, s-au întîlnit foarte rar fracturi deschise sau leziuni asociate vasculo-nervoase. Producerea fracturilor deschise presupune traumatisme foarte puternice și complexe, caracteristice în timp de pace, accidentelor de circulație și în timp de război, caracteristice plăgilor împușcate.

Caracteristic fracturilor corpului femural, cu dislocări complexe ale fragmentelor fracturare și leziuni importante ale părților moi, este hematomul fracturar; un astfel de hematom poate să conțină pînă la 1/3 din sîngele circulant, factor generator de șoc hipovolemic, care agravează șocul traumatic.

Scanned with OKEN Scanner

13.4.2.4. Studiu clinic

Fracturile corpului femural, cu dislocarea fragmentelor fracturare, prezintă toate semnele clasice ale unei fracturi : durere, tumefacție, impotență funcțională, deformație, atitudine vicioasă, scurtare, mobilitate anormală și crepitații osoase.

La copii, în fracturile diafizare ale corpului femural, semnele clinice sînt foarte evidente.

Coapsa traumatizată, datorită prezenței hematomului fracturar, important, apare foarte tumefiată, iar datorită dislocării fragmentelor, apare și foarte deformată, în crosă antero-externă. Membrul inferior este scurtat și rotat extern. La importanța hematomului și la extragerea dislocărilor, contribuie și modul de transport defectuos al accidentatului. Nu am văzut nici o fractură diafizară de femur, imobilizată provizoriu în mod corect, de către serviciile de salvare, în vederea transportului.

Durerea, spontană, este evidentă prin starea de suferință a copilului, iar impotența funcțională este absolută. Elementul durere poate să lipsească în cazul politraumatizaților, care sînt aduși în stare gravă de șoc sau de comoție cranio-cerebrală.

La mobilizarea pasivă a coapsei traumatizate, se constată mobilitatea anormală la nivelul femurului și prezența crepitațiilor osoase.

Echimoza, decelabilă imediat numai în cazul traumatismelor directe, în general, apare tîrziu și este foarte întinsă.

Nu este necesar un examen clinic minuțios pentru ca să se fixeze diagnosticul. Simpla inspecție a coapsei devine suficientă. De altfel, diagnosticul de fractură este atît de evident, încît el este sugerat de către anturaj.

Cu toate acestea, există cazuri, rare de altfel, de diagnostic dificil, cum ar fi cazul unei contuzii simple a coapsei cu hematom important al părților moi, însoțită de dureri și de impotență funcțională sau cazul unei fracturi incomplete, al unei fracturi angrenate sau telescopate, precum și cazul unei fracturi fără dislocare, survenită la un copil politraumatizat, în stare de șoc și cu leziuni osoase multiple ; în acest ultim caz, numai examenul sistematic al scheletului și examenul radiologic pot să deceleze leziunea fracturară, care oricum nu mai reprezintă o urgență, față de prognosticul de ordin vital al traumatizatului (11), (16), (29).

În fracturile incomplete, subperiostale sau în fracturile fără dislocare sau angrenate, tabloul clinic este dominat de impotența funcțională, tumefacție și durere la palpare. La aceste cazuri radiografia devine indispensabilă.

La noul născut, producerea fracturii obstetricale a diafizei femurale se anunță printr-un cracment. Imediat, copilul începe să fie neliniștit și să plîngă. Contractura musculară, reflexă, face să apară deformația coapsei în crosă antero-externă și scurtarea membrului inferior în totalitate. Impotența funcțională este absolută. Noul născut, cînd este ridicat de subsuori, își menține inert membrul traumatizat, iar efectuarea mișcărilor pasive îl face să sufere.

Cu toate acestea, unele fracturi obstetricale de femur sînt văzute cu întîrziere de către chirurg, abia după 8—10 zile, cînd se observă prezența

Scanned with OKEN Scanner

unui calus hipertrofic, care proemină prin țesuturile moi și care are dezavantajul, că a vindecat fractura într-o pozitie vicioasă, cu scurtare mare și cu unghiulație. La vîrsta sugarului pot să se întîlnească și unele fracturi subperiostale, fisuri sau inflexiuni „în lemn verde"; de multe ori, acești sugari, sînt aduși la consultație la 8—10 zile de la o cădere din pat, în faza de vindecare primitivă a fracturii, cu calus vizibil radiologic.

13.4.2.5. Studiu radiologic

Radiografia de față și de profil confirmă diagnosticul clinic, precizează varietatea fracturii, gradul dislocărilor și eventual fondul patologic.

Tot radiografia, ar controla calitatea reducerii ortopedice și contenția fragmentelor fracturare, în timpul imobilizării. În eventualitatea instituirii tratamentului semiconservator, prin extensie continuă, radiografia controlează reducerea și constituirea calusului primar. După osteosinteză, examenele radiologice, repetate, la intervale lungi, precizează momentul suprimării materialelor de osteosinteză.

În plus, radiografia constituie și un document de ordin medico-legal.

13.4.2.6. Tratament. Principii (23), (42)

Tratamentul unei fracturi diafizare a corpului femural trebuie să înceapă odată cu transportul bolnavului. Ar fi bine, ca serviciile de salvare, să fie dotate cu atele de tip THOMAS, aparatură banală și consacrată, care odată cu realizarea extensiei, asigură și o imobilizare eficace a fragmentelor fracturare și împiedică extragerea secundară a dislocărilor existente sau provocarea de noi leziuni, ale părților moi, în timpul transportului.

În ceea ce privește tratamentul propriu-zis, conservator, semiconservator sau operator, unii chirurgi sînt exclusiv conservatori, alții sînt foarte intervenționiști, atitudini extreme, care nu mi se par bine venite (tabelul 100).

Tabelul 100

Tipul tratamentului în fracturile corpului femural

Tip tratament	*Localizare*			*Total*
	Subtrohanteriană	*1/3 mijlocie*	*Supracondiliană*	
Tratament conservator	18	131	44	193
Tratament semiconservator (extensie)	15	266	2	283
Tratament operator (osteosinteză)	67	144	36	247

Scanned with OKEN Scanner

Doctrinar, fracturile subperiostale (fisuri sau fracturi cu inflexiune în lemn verde), întîlnite la sugari, ar necesita inițial reducerea manuală a unghiulațiilor, pentru ca apoi să se recurgă la tratamentul semiconservator prin extensie continuă la verticală.

Imobilizarea ghipsată primară, în aparat pelvi-podalic, ar fi indicată numai în fracturile angrenate sau în fracturile care au fost reduse ; dar dacă s-ar recurge la această metodă, imobilizarea ar trebui să se efectueze numai în poziția de flexie maximă a coapsei pe bazin și a gambei pe coapsă, în așa fel încît piciorul să repauzeze pe un plan superior planului patului (RĂDULESCU (37)).

Extensia continuă, fie pentru reducere, fie pentru contenția reducerii, trebuie să imobilizeze cît mai corect fragmentele fracturare în poziția care le menține, cît mai perfect în contact, adică flexia coapsei pe bazin 90° și flexia gambei pe coapsă 90°. Extensia în plan oblic este indicată numai în fracturile oblice supracondiliene. În acest caz, extensia continuă se realizează pe broșă transscheletică metafizară, inferioară femurală sau superioară tibială ; articulația genunchiului se plasează pe o atelă BRAUN, un aparat ghipsat înglobează broșa și scărița de tracțiune. Greutatea necesară unei bune extensii poate să ajungă de la a 10-a pînă la a 5-a parte din greutatea corpului, în raport cu vîrsta copilului.

În general, în timpul extensiei, este bine să se efectueze radiografii repetate, pentru controlarea poziției fragmentelor și pentru verificarea apariției calusului primar. După 14—21 zile, la copilul pînă la 6—8 ani, calusul primar este constituit, fapt care permite să se suprime extensia și să se recurgă la imobilizarea ghipsată pelvi-podalică, clasică, în poziția de semiflexie a coapsei pe bazin. Dar extensia continuă poate să fie menținută timp mai îndelungat, fără inconveniente. Imobilizarea în aparat ghipsat se menține pînă la apariția semnelor radiologice de calus de consolidare.

La copiii pînă la vîrsta de 6—8 ani, în fracturile oblice și spiroide, extensia continuă, cu piciorul sau cu genunchiul la verticală, se poate să se realizeze grație benzilor adezive și a ghetrelor de extensie.

13.4.2.7. Modalități de tratament

Fracturile diafizare ale corpului femural, la noul născut și la sugar, se vindecă extrem de repede.

Deși semnele clinice, de fractură de corp femural, la noul născut, sînt evidente, totuși de multe ori acești copii se prezintă cu întîrziere la consultație, după 10—14 zile, cînd fractura s-a vindecat spontan în poziție vicioasă, cu unghiulație antero-externă importantă și cu scurtare. În acest caz, la examinarea clinică, se decelează prezența deformației, în crosă anteroexternă și a unui calus voluminos, semne pe care radiografia le confirmă.

Metoda reducerii și contenția prin ghips în fracturile noului născut și ale sugarului sînt dificil de executat din cauza dimensiunilor reduse ale oaselor membrelor inferioare și din cauza necesității de efectuare zilnică a măsurilor de igienă.

Scanned with OKEN Scanner

Deşi vindecările în poziţie vicioasă, cu scurtare şi unele unghiulaţii, se redresează spontan în decursul dezvoltării scheletului, totuşi pentru remaniere, ele presupun un timp îndelungat. De aceea, este bine, ca aceste leziuni, să se trateze corect de la început, deoarece la un nou născut, calusul primar se constituie în 2—3 zile.

Unii recomandă imbolizarea în poziţie fetală a membrului inferior, cu coapsa flectată pe abdomen, cu articulaţia genunchiului în extensie şi cu piciorul pe umăr, pentru 10 zile, prin benzi adezive sau feşi simple (ECONOMU (15)). Acest mod de imobilizare ar fi indicat, mai ales, în fracturile produse după prezentări pelvine şi ar avea avantajul că ar permite efectuarea manoperelor de igienă ale noului născut şi de îngrijire a plăgii ombilicale.

Dar, mijlocul cel mai adecvat de tratament, la vîrsta noului născut şi a sugarului, este extensia continuă la verticală, menţinută 14 zile.

Extensia continuă urmăreşte să corecteze dislocările, unghiulaţia, decalajul şi, în măsura posibilităţilor, scurtarea, deoarece o încălecare a fragmentelor fracturare, care nu depăşeşte 2 cm, se compensează, datorită procesului de remaniere periostală spontană.

Au fost propuse diverse procedee de extensie continuă pentru fracturile corpului femural, la vîrsta noului născut şi a sugarului. Poziţia cea mai potrivită pentru efectuarea unei extensii continue eficace este cea la verticală „cu piciorul la zenit". Cu toate acestea, unii autori mai recomandă extensia la orizontală pe atelă tip THOMAS sau extensia în poziţie oblică pe cadru tip BRAUN.

FÈVRE (17) recomandă extensia continuă în poziţie oblică, pe suport, printr-un dispozitiv de tracţiune elastică în tub rigid. În acest caz, extensia se aplică, pe picior şi pe gambă, prin benzi adezive. Contraextensia se realizează pe rădăcina coapsei, pe care se plasează comprese vaselinate. Tubul rigid, confecţionat din carton, împiedică unghiulaţiile exagerate şi stăpîneşte decalajul. Reducerea încălecării fragmentelor se realizează numai aproximativ, dar această reducere este suficientă. Tubul de carton se orientează în uşoară abducţie, semiflexie şi rotaţie externă, pentru ca să se plaseze fragmentul fracturar distal, pe direcţia dislocării fragmentului proximal.

La copiii pînă la vîrsta de 6—8 ani, cu fracturi oblice instabile sau cu fracturi spiroide ale corpului femural, tratamentul de elecţie este tot extensia continuă în poziţia cu piciorul sau cu genunchiul la zenit. În fracturile transversale, în schimb, tratamentul cel mai perfect se realizează prin osteosinteză (ECONOMU). Dar, şi în fracturile transversale ale copiilor sub vîrsta de 6 ani s-ar putea să se recurgă la tratamentul prin extensie continuă la verticală, în măsura în care această modalitate de tratament reuşeşte să reducă unghiulaţiile, decalajul şi scurtările, mai mari de 2 cm, deoarece calusul în baionetă are ulterior posibilităţi de remaniere spontană.

În tratamentul fracturilor diafizare ale corpului femural la copii, atitudinea noastră este eclectică, legată de tipul anatomopatologic al leziunii şi de vîrsta la care acestea s-au produs. Din cele 239 fracturi analizate, 154 au fost tratate prin metode ortopedice conservatoare sau semiconservatoare şi numai 85 au necesitat intervenţia sîngerîndă.

Scanned with OKEN Scanner

Reducerile ortopedice, urmate de imobilizări în aparat ghipsat, se soldează, în majoritatea cazurilor, cu rezultate imperfecte. De aceea nu recomandăm acest tip de tratament.

Dintre modalităţile de tratament ortopedic, semiconservator, preferăm extensia continuă cu membrul inferior la verticală, tratament aplicat la copiii sub 6 ani, iar ca modalitate de tratament sîngerînd recomandăm numai osteosinteza intramedulară tip KÜNTSCHER.

În fracturile corpului femural, la noul născut şi la sugar, recomandăm extensia continuă a membrului inferior la verticală, pe cadru metalic, prin benzi adezive, cu rezultate foarte bune.

În cazul în care s-a aplicat acest tip de tratament, în primele zile, pot să apară tulburări circulatorii. De aceea, circulaţia periferică a noului născut, neadaptată încă, trebuie să fie supravegheată atent, iar greutatea de contraextensie, nu trebuie să depăşească 1/2 kg, în primele zile. De asemenea, la nivelul coapsei, se va evita să se aplice benzile adezive, circular, ci numai oblic şi longitudinal. Extremitatea membrului inferior este bine să fie învelită în vată şi bandajată, pentru ca să i se păstreze căldura locală.

Practic, extensia continuă se realizează deopotrivă prin benzi adezive, aplicate de la nivelul focarului de fractură şi pînă la extremitatea membrului sau cu ajutorul unei ghetre de extensie. Firul de tracţiune se plasează pe un cadru metalic, montat la pat. Extensia se realizează progresiv şi necesită greutăţi, care să nu depăşească a 5-a parte din greutatea copilului. Extensia se apreciază eficace, cînd reuşeşte să ridice fesa copilului de pe planul patului, astfel încît să permită introducerea, cu uşurinţă, a unei palme sub fesă.

Asocierea tracţiunii laterale asupra fragmentului fracturar inferior nu devine necesară la copii, la care adductorii nu sînt atît de puternici.

Şi la copii, în primele zile, trebuie să se supravegheze circulaţia membrului inferior, sub dispozitivul de tracţiune. Benzile adezive nu trebuie să fie plasate circular, ci oblic. Gheatra de extensie trebuie să fie căptuşită, la nivelul punctelor de sprijin, deasupra călcîiului, pe faţa dorsală a piciorului şi la nivelul maleolelor. Piciorul trebuie să fie cald şi să prezinte o coloraţie normală. Tegumentele trebuie să fie controlate zilnic. În sezonul rece, piciorul trebuie să fie căptuşit bine cu vată, pentru ca să i se menţină căldura locală.

Unii autori recomandă aplicarea extensiei pe ambele coapse.

În legătură cu aceste probleme pe care le ridică acest tratament semiconservator prin extensie continuă cu piciorul la verticală, am făcut unele remarci inedite (Cap. IV).

Unii chirurgi recurg, la copii, la încercarea de reducere ortopedică a fragmentelor fracturare, urmată de imobilizări în aparate ghipsate pelvipodalice clasice, sub motivul că la această vîrstă, reducerea nu trebuie să fie decît aproximativă, că scurtările sînt compensate în mod spontan şi că ulterior se produc în mod constant alungiri compensatorii. Dar, această gîndire nu poate să se încadreze fiziopatologic într-un tratament codificat, deoarece dislocările secundare, sub ghips, sînt complexe, variate şi mult mai importante decît cele prevăzute; unghiulaţiile peste 40° devin nocive şi necesită osteotomii pentru redresare, decalajul nu se remaniază spontan

Scanned with OKEN Scanner

niciodată (la nici un nivel al vreunui os), iar scurtările, care depășesc 3 cm, dezechilibrează statica. În ceea ce privește alungirile compensatorii, deși sînt constante, ele nu au fost demonstrate, pe baza unor observații riguros analizate.

În cazuistica analizată, reducerea ortopedică și imobilizarea în aparate ghipsate s-a soldat cu rezultate nesatisfăcătoare. Mai ales, în fracturile transversale, unde se întîmpină greutăți și în alte tipuri de tratament, tentativele de reducere extemporanee, prin manevre externe, în eventualitatea îndințării, cu totul întîmplătoare a fragmentelor fracturare, dislocările secundare, sub aparat ghipsat, se produc, de regulă, chiar în primele zile. Un aparat ghipsat nu poate să împiedice persistența unghiulațiilor, în crosă antero-externă a fragmentelor fracturare și nici decalajul fragmentului fracturar proximal, iar scurtările produse, sub aparat ghipsat, indiferent de varietatea de fractură, transversală, oblică sau spiroidă, sînt importante. Aceste scurtări depășesc uneori 5—6 cm.

Metoda extensiei continue cu piciorul la zenit face ca în 14—21 zile, mai ales la copilul sub 6 ani, să se constituie un calus primitiv rezistent. Despre acest fapt ne dăm seama, clinic, din buna dispoziție a copilului, după ușurința cu care el se mișcă, indolența și lipsa mobilității anormale la nivelul focarului de fractură. După 14—21 zile, se poate să se treacă la imobilizarea prin aparat ghipsat pelvi-podalic, în poziția de semiflexie a coapsei pe bazin și de semiflexie a gambei pe coapsă. Odată atinsă această fază, o scurtare reziduală neînsemnată, pînă la 2 cm, nu se mai exagerează sub aparatul ghipsat ; copilul poate să fie externat. Primul aparat ghipsat se schimbă după 30 zile. Cu această ocazie se constată prezența semnelor de vindecare vizibile radiologic. Dar pentru obținerea unei consolidări, devine necesar să se prelungească imobilizarea ghipsată cel puțin încă 30 zile.

Uneori, pot să fie observate, cazuri rare, zise rebele la reducerea prin tracțiune, cazuri la care vindecarea întîrzie. Aceste cazuri se datoresc, de obicei, interpoziției de părți moi între fragmente, situație în care devine necesară reducerea sîngerîndă. Dar intervenția sîngerîndă mai are două indicații ; cînd extensia continuă nu reușește să reducă scurtarea de peste 2 cm, caracteristică a fracturilor transversale și cea a cazurilor prezentate cu întîrziere, consolidate într-o poziție vicioasă, incompatibilă cu o utilizare bună a extremității.

La copiii cu fracturi transversale, indiferent de vîrstă, devine indicată osteosinteza. Deși la copii, dată fiind forța musculară slabă, se discută suficiența osteosintezei externe (șuruburi, plăci, scoabe, sîrmă), noi credem că trebuie să se recurgă întotdeauna la mijlocul ideal de osteosinteză, la încercuirea intramedulară stabilă. Osteosinteza intramedulară poate să se practice cu tija clasică KÜNTSCHER, de dimensiuni adaptate copilului, dar același rezultat poate să se obțină, la cei mici, cu broșă KIRSCHNER sau cu snop de broșe.

La copiii peste 6—8 ani indiferent de tipul de fractură recomandăm osteosinteza. În ceea ce privește tratamentul fracturilor situate în 1/3 medie a corpului femural, la copiii peste vîrsta de 6—8 ani, cu forță musculară mai importantă, părerile sînt împărțite asupra alegerii metodei celei mai bune de tratament.

Scanned with OKEN Scanner

Reducerea prin mijloace ortopedice este practic imposibilă, iar imobilizarea în aparat ghipsat se dovedește ineficace. De altfel, reducerea unei fracturi de corp femural ridică uneori probleme chiar intraoperator. Dislocarea fragmentelor fracturare se reproduce și se exagerează sub aparatele ghipsate mai ales în fracturile transversale, inițial angrenate și imobilizate în poziția flexiei de 45° a coapsei pe bazin. De aceea indicația imobilizării ghipsate rămîne limitată, numai la cazurile de fisuri subperioștale sau de fracturi cu inflexiune în lemn verde ale sugarului sau, la cazurile de leziuni produse pe un fond patologic, pentru continuarea tratamentului după suprimarea unei extensii continue sau ca mijloc complimentar de securitate după operațiile pentru osteosinteză.

FÈVRE (17) consideră că cea mai bună metodă de tratament — și peste vîrsta de 8 ani — ar rămîne tot extensia continuă, aplicată cel puțin 14 zile, pînă la apariția calusului primar și continuată prin imobilizarea ghipsată în aparat pelvi-podalic. Aceeași părere este împărtășită și de RĂDULESCU (37).

În acest caz extensia continuă se realizează cu genunchiul la verticală, dar de obicei în poziția de semiflexie a coapsei pe bazin, cu membrul inferior susținut pe o atelă ghipsată posterioară, pe cadru metalic sau pe o atelă BRAUN, bine căptușită și prin broșă transosoasă plasată transversal, supracondilian, pe extremitatea inferioară a femurului (RĂDULESCU) sau pe extremitatea superioară a tibiei, la 2 cm înapoia tuberozității anterioare (FÈVRE).

În ceea ce privește plasarea broșei, în metafiza inferioară a femurului, există pericolul ca substanța osoasă să fie laburată la broșă, aceasta poate să atingă cartilajul fertil de conjugare sau articulația. Pe de altă parte, RĂDULESCU este împotriva efectuării extensiilor prelungite asupra tibiei, care duc la relaxări importante ale aparatului capsulo-ligamentar al articulației genunchiului.

Deși extensia se realizează prin greutăți care pot să ajungă la 1/10—1/5 din greutatea copilului, uneori, persistă dislocări care necesită tracțiuni laterale, prin benzi suplimentare sau presiuni prin pelote căptușite. Este bine ca extensia să se facă în două sensuri, mai importantă în axul coapsei și mai redusă în axul gambei.

Contraextensia se realizează prin însăși greutatea copilului și este favorizată de ridicarea picioarelor patului, pînă la jumătate metru de sol.

După 14 zile, după constituirea calusului primitiv, controlat radiografic, tracțiunea poate să fie redusă sau suprimată și tratamentul se continuă prin imobilizare ghipsată clasică.

Metoda extensiei continue transscheletice, în fracturile diafizare ale femurului nu dă întotdeauna rezultatele scontate, iar prezența broșei poate să producă complicații — secțiuni osoase, artrite, redori articulare. Imobilizarea ghipsată ulterioară poate să furnizeze dislocări secundare ale fragmentelor fracturare, favorizate de stratul gros muscular care înconjură femurul. În orice caz, aplicarea extensiei continue transscheletice în fracturile diafizare ale femurului a reprezentat mijlocul cel mai eficace de tratament înainte de a se fi pus la punct metoda prin osteosinteză intermedulară.

Scanned with OKEN Scanner

Astăzi, tratamentul fracturilor diafizare ale corpului femural, la copiii peste vîrsta de 6—8 ani, nu trebuie să mai constituie un subiect de discuție. Faptul că vindecările în poziții vicioase pot să beneficicze de unele posibilități de remaniere spontană, nu ne îndreptățește să nu aplicăm un tratament cît mai corect și cît mai modern al acestor fracturi, căci rezultatul funcțional este în strînsă legătură cu cel anatomic. Imobilizările îndelungate, în aparate ghipsate, duc la rezultate funcționale mediocre. În schimb, osteosinteza, în condițiile actuale ale chirurgiei și anesteziei moderne, a devenit o intervenție de uz curent, cu un coeficient redus de risc (tabelul 101).

Osteosinteza, cu tije intermedulară KÜNTSCHER, pentru fracturile diafizare ale femurului dă, la copii, rezultate mai bune decît la adulți, aceasta și pentru faptul că vindecarea fracturilor copilului se face mult mai rapid decît la adult.

Ideea protezării interne, cu tija centromedulară, confecționată din oțel neutru, care oferă o imobilizare perfectă a fragmentelor fracturare și posibilitatea unei mobilizări precoce a membrului inferior, traumatizat, a fost lansată de KÜNTSCHER în anul 1940 (26), verificată și susținută de BÖHLER în 1944, a revoluționat concepția clasică a chirurgilor ortopezi și a modificat prognosticul grav al acestor leziuni. Metoda a fost preluată imediat și de chirurgii ortopezi de la noi din țară (37).

Metoda poate să se aplice în toate leziunile situate la cel puțin 4 cm de epifiza inferioară a femurului și la orice vîrstă. Indicația maximă, pentru osteosinteza centromedulară, o au fracturile transversale de corp femural sau fracturile oblice scurte, dar și fracturile spiroide, la care se asociază imobilizarea ghipsată complimentară (22), (47). Mersul poate să fie reluat precoce. Tija poate să rămînă pe loc timp de 6—12 luni, dar la copii nu devine necesară păstrarea ei timp atît de îndelungat.

Nu trebuie să se limiteze indicațiile osteosintezei, de teama osteomielitei fracturare, complicație, de altfel, posibilă și deosebit de gravă (49). O asepsie perfectă face ca urmările operatorii să fie extrem de simple. Cu toate acestea, osteosinteza intramedulară rămîne o intervenție pretențioasă rezervată chirurgilor cu experiență și presupune o instalație complexă ortopedică și de radiologie, material adecvat pentru osteosinteză, o asepsie, perfectă, anestezie modernă și posibilități de reanimare postoperatorie.

Alte metode de osteosinteză, în fracturile diafizare ale corpului femural, la copii, nu mai intră în discuție. Din punct de vedere istoric amintim, fixatoarele externe tip OMBRÉDANNE, JUVARA, sau chiar plăcile de compresiune tip EGGERS, cerclajele cu sîrmă, șuruburile oblice simple ș.a. De asemenea, simpla îndințare a fragmentelor fracturare (COSĂCESCU (9)), metodă excelentă de tratament operator în fracturile altor segmente ale membrelor, dar care se soldează cu rezultate rele, în cazul fracturilor de femur, chiar după imobilizări ale coapsei, în poziția flexiei de 90°.

Din punct de vedere tehnic, se poate să se recurgă la osteosinteză percutană după tehnica originală KÜNTSCHER (26). În acest caz tija se introduce de sus în jos, la nivelul apofizei trohanterului mare, pe conducător metalic fără deschiderea focarului de fractură, sub control radiografic și după alesajul canalului medular.

Scanned with OKEN Scanner

Tabelul 101

Tipuri de osteosinteză în fracturile localizate în 1/3 medie a corpului femural

Localizare	*Nr.*	*Varietate*	*Nr.*	*Tip de osteosinteză*	*30 z. 1 an*	*1*	*2*	*3*	*4*	*5*	*6*	*7*	*8*	*9*	*10*	*11*	*12*	*13*	*14*	*15*	*Total*	*Observații*
1/3 mijlocie	144	Transversală	60	Küntscher	1		3	1	5	3	9	9	10	3	5	1	3	1		2	56	calus vicios : 3 deschisă : 3
				Îndinţare							1	1									2	
				Sechestrectomie				1				1									2	osteomelită cronică : 2
		Transversală cu eschilă	9	Küntscher								1	1		4		1		1		8	deschisă : 1 osteomelită : 1
				Îndinţare															1		1	deschisă : 1
		Oblică scurtă	46	Küntscher			3	1	2	1	5	7	6	4	4	2	3	4	3		45	calus vicios : 2
				Placă + şuruburi																1	1	
		Oblică spiroidă	29	Küntscher					1	1	4	5	3	4	5	1		1	1	1	27	miopatie : 1
				Îndinţare								1									1	
				Cerclaj dublu sîrmă								1									1	
TOTAL			144		1		6	3	8	5	19	26	20	11	18	4	7	6	6	4	144	

Scanned with OKEN Scanner

Pentru ca să se poată să se recurgă la osteosinteza închisă, tip KÜNTSCHER, de tip stabil, trebuie să existe în dotare o masă ortopedică mecanică, o instalație Röntgen cu ecrane mobile perpendiculare și ecran de televiziune, freze electrice pentru alezajul perfect al canalului medular ș.a.

Acest tip de osteosinteză centromedulară modernă permite sprijinirea postoperatorie imediată pe membrul fracturat, ceea ce duce la grăbirea vindecării. Dar, acest tip de intervenție comportă și unele neajunsuri ca: prelungirea actului operator, posibilitatea lezării părților moi sau a vaselor femurale, posibilitatea compromiterii sterilității. Noi, pentru executarea începuirii intramedulare, în lipsa unei dotări pretențioase, recurgem la intervenția directă din focar, după tehnica LEVEUF, recomandată și de RĂDULESCU.

Practicăm calea de acces postero-externă CADENAT, CAMPBELL, OLLIER (6), (33), față de cea anterioară sau antero-externă, pe care o considerăm cel mai puțin traumatizantă pentru musculatură. Incizia trebuie să fie suficient de largă și să decoleze cît mai puțin periostul. Capetele fragmentelor fracturare nu trebuie să fie contuzionate. După îndepărtarea eventualei interpoziții de țesut muscular se degajează ușor capetele canalelor medulare, cu chiureta, pînă la sîngerare. Neregularitățile traiectelor transversale fracturare trebuie să fie conservate; ele constituie puncte de reper pentru reducere și mijloace de contenție, prețioase, pentru o impactare perfectă a capetelor osoase.

Se alege o tijă de mărime potrivită, de preferință mai subțire, care se introduce în capătul fragmentului superior și se bate prin lovituri ușoare, repetate (20), de ciocan, pînă cînd perforează substanța osoasă spongioasă a fosetei supratrohanteriene și pătrunde în părțile moi. În acest moment se practică o mică incizie la nivelul marginii superioare a trohanterului mare, se descoperă tija și se atrage proximal pînă cînd vîrful ei ajunge la nivelul capătului distal al fragmentului fracturar superior. Apoi, după ce se realizează reducerea fragmentelor fracturare, prin unghiulație exagerată și îndințare, se introduce tija și în capătul fragmentului fracturar periferic, prin bătăi ușoare cu ciocanul, dinspre marele trohanter.

Tija nu trebuie să atingă cartilajul inferior fertil de conjugare sau să pătrundă în articulația genunchiului. Pentru aceasta se alege cu grijă o tijă de lungime și de grosime potrivită și se măsoară, atît pe radiografie cît și pe coapsa sănătoasă a copilului. În general, se preferă o tijă de tibia, mai subțire, suficient de rezistentă la copii și suficientă pentru alinierea fragmentelor fracturare, deoarece, postoperator, se recurge și la imobilizarea ghipsată complementară. Se poate să se recurgă chiar la broșă centromedulară — FÈVRE (17), indicată la copiii mici, la care unghiulațiile reziduale neînsemnate se remaniază spontan. Unii recurg la cuiele rotunde STEINMANN, dar acestea prezintă pericolul de migrare spre articulația genunchiului și nu stăpînește decalajul.

Se reface periostul în măsura posibilităților, se suturează sumar musculatura, se reface îngrijit fascia lata, tegumentul se suturează cu fire resorbabile și se recurge la imobilizarea ghipsată complementară.

Scanned with OKEN Scanner

După începuirea centromedulară, calusul subperiostal apare hipertrofic și asigură o soliditate bună procesului de vindecare.

În fracturile oblice, unele dislocări laterale secundare nu prezintă importanță, iar scurtările moderate, sub 2 cm, în urma alunecării fragmentelor fracturare unul față de celălalt, nu constituie nici un inconvenient. De aceea nu devine necesar să se recurgă la mijloace complimentare de osteosinteză, cum ar fi cerclajele de sîrmă sau plăcile cu șuruburi tip DANNIS-EGGERS.

13.4.2.8. Evoluție. Complicații. Sechele. Rezultate

O fractură diafizară a corpului femural, tratată incorect, poate să ducă la vindecări în poziții vicioase, cu scurtări, unghiulații și decalaj. Cu cît copilul este mai mic, cu atît el are posibilități mai mari să-și remanieze spontan unele calusuri vicioase moderate. Se cunoaște faptul că scurtări pînă la 2 cm și unghiulații care nu depășesc 20° pot să beneficieze de procesul de remaniere periostală și de alungiri trofice postfracturare, chiar și la copiii mai mari, pînă la vîrsta de 12 ani. Singura dislocare reziduală, care nu beneficiază de procesul de remaniere spontană, este decalajul.

Trebuie să se mai aibă în vedere și faptul că, după o fractură diafizară a corpului femural, în primele luni care urmează tratamentului, pot să apară alungiri trofice de 1—2 cm, care rămîn fără răsunet de ordin funcțional. Dar, dezvoltarea în lungime a membrului inferior trebuie să fie urmărită pe toată perioada creșterii, deoarece pot să se ivească și scurtări sau alungiri mai importante, care ar putea să genereze dezechilibrări în statica și dinamica membrelor inferioare, cu atitudini nefiziologice, persistente, generatoare de scolioze, care să necesite osteotomii de egalizare.

Scurtările reziduale, sub 2 cm, în urma consolidării „în baionetă" a fragmentelor fracturare, pot să fie neglijate, dacă axele fragmentelor fracturare au rămas paralele și dacă nu există decalaj. Aceste scurtări, de maximum 2 cm, se compensează de obicei spontan, la orice vîrstă, dar chiar dacă rămîn persistente ele nu produc tulburări de statică sau de mers, deoarece raporturile dintre suprafețele articulare sînt puțin modificate.

Calusurile vicioase cu unghiulații trebuie să fie considerate în legătură cu vîrsta. La noul născut și la sugar, unghiulații severe, chiar de 90°, pot să fie atenuate sau șterse în urma proceselor de remaniere spontană osoasă, caracteristică dezvoltării scheletului, în 6 ani de zile.

Am observat un astfel de caz, la un nou născut, la care aparținătorii au refuzat osteosinteza și pe care am putut să îl urmărim ani de zile.

La copilul pînă la vîrsta de 8 ani, incurbările moderate pînă la 10° se remaniază, de asemenea, spontan cel puțin în proporție de 50%. La un copil mai mare, 8—10—14 ani, unghiulații restante peste 20°, în varus sau în valgus, necesită osteoteomii de redresare urmate de osteosinteză centromedulară.

Cu ocazia acestor osteotomii, JUDET (25) recomandă ca periostul să fie decolat pe o întindere cît mai mare, pentru ca să se asigure o vindecare cît mai rapidă și de calitate, printr-un calus subperiostal voluminos. De aceeași părere este și DUMITRU VEREANU care recomandă aceeași decorticare subperiostală întinsă și osteosinteza, fie intramedulară cu tije KÜNT-

Scanned with OKEN Scanner

SCHER, fie prin fixator extern. JUDET mai plasează sub periostul decolat, aşchii osoase, iar RĂDULESCU (37) plasează subperiostal, grefoane de coastă despicată, sub formă de doage.

Decalajul restant, care nu se corectează spontan la nici o vîrstă, necesită de la început osteotomii de derotare. La noul născut şi la sugar calusul fracturar se prezintă hipertrofic, cu aspect tumoral, palpabil, uneori chiar vizibil, dar fără tulburări funcţionale. Remanierea spontană a acestui tip de calus exuberant se face în 6—12 luni.

La copiii mari, în eventualitatea unor calusuri exuberante, însoţite de tulburări funcţionale (atrofii musculare prin blocaj, redori ale articulaţiei genunchiului, compresiuni vasculo-nervoase), eventualităţi întîlnite în mod excepţional, ar fi indicată intervenţia de modelare subperiostală a calusului — (RĂDULESCU (37)).

În prezenţa unei fracturi de consolidare încetinită sau întîrziată, cu tendinţă la pseudartroză, tratamentul constă în imobilizarea ghipsată şi îndelungată pînă la vindecare (WATSON-JONES (48)) RĂDULESCU şi BÖHLER (37) mai recomandă intervenţia operatorie pentru foraj al capetelor osoase şi plasarea subperiostală a unui grefon punte, prelevat din tibia sau plasarea mai multor grefoane de coastă despicată, sub formă de doage, iar JUDET preferă decorticarea subperiostală întinsă cu lăsarea de aşchii osoase sub periost şi osteosinteza. De aceeaşi părere este şi DUMITRU VEREANU.

În cazul politraumatizaţilor la care nu se poate să se intervină decît tîrziu, retracţiile părţilor moi împiedică o bună reducere a fragmentelor fracturare. În acest caz, devine indicată osteotomia transversală, de circa 2—3 cm, preliminară începuirii centromedulare.

Osteomielita fracturară (49), după osteosinteza centromedulară, reprezintă o complicaţie de înaltă gravitate şi presupune prelungirea timpului de tratament, ani de zile. Această complicaţie se soldează cu sechele grave, atît locale, cît şi generale şi poate să ducă chiar la pierderea vieţii bolnavului.

Pseudartroza constituie o complicaţie, care se întîlneşte numai în mod excepţional la copii. În seria prezentată, am întîlnit această sechelă de 5 ori. Constituirea unei pseudartroze la copii ţine de aplicarea unor modalităţi de tratament complet nejudicioase sau de greşeli grosolane de tratament: imobilizarea ghipsată necorespunzătoare, osteomielită fracturară postoperatorie sau alegerea unui tratament conservator în caz de interpoziţie.

Rezultate (42). În cele 144 cazuri de fracturi ale corpului femural, operate, localizate în 1/3 mijlocie, s-a recurs de 3 ori la simpla îndinţare a fragmentelor fracturare după metoda COSĂCESCU, cu un rezultat rău, pseudartroză; de 4 ori la alte tipuri de osteosinteză, cu un rezultat rău, pseudartroză după cerclaj şi de 137 ori la osteosinteza centromedulară cu tije KÜNTSCHER, prin metoda începuirii retrograde, din focar, completată cu imobilizare în aparat ghipsat. Cu excepţia a 2 cazuri de osteomielită fracturară postoperatorie, după osteosinteze practicate pe tegumente improprii, rezultatele după osteosinteza intramedulară KÜNTSCHER în seria raportată, au presupus numai 2 rezultate rele prin pseudartroză.

La cele 3 cazuri la care s-a recurs la simpla îndinţare a fragmentelor fracturare (9) au persistat unghiulaţii în crosă antero-externă între 20—25° (tabelul 102).

În ceea ce priveşte celelalte metode de tratament s-a recurs la extensia continuă în 266 cazuri, iar la simpla imobilizare ghipsată cu sau fără reducere ortopedică a fragmentelor fracturare în 172 cazuri (tabelul 103).

Scanned with OKEN Scanner

Tabelul 102

Tipuri de osteosinteză în fracturile subtrohanteriene ale corpului femural

Localizare	*Nr.*	*Varietate*	*Nr.*	*Tip de osteosinteză*	*1*	*2*	*3*	*4*	*5*	*6*	*7*	*8*	*9*	*10*	*11*	*12*	*13*	*14*	*15*	*Total*	*Observații*
Subtrohanteriană	67	Transversală	30	Küntscher		1	3	3	4	2	4		1	1	1		1	1		22	calus vicios: 2 deschisă: 1 B. OLLIER: 1
				Broșă centrală	1															1	
				Plombaj os spongios							1						1			2	chist osos: 2
				Îndințare				1			1			1						3	deschisă: 1
				Osteotomie				1												1	calus vicios: 1
				Plombaj os spongios + Küntscher										1						1	chist osos: 1
		Transversală cu eschilă	1	Küntscher + cerclaj catgut			1													1	
		Oblică scurtă	29	Küntscher					2	3	3	2	3	3	3		1	2	1	23	calus vicios: 1
				Îndințare			1												1	2	
				Cerclaj dublu sîrmă					1											1	
				Osteotomie + Küntscher					1	1	1									3	calus vicios: 2
		Oblică spiroidă	7	Küntscher			1			1		1	3							6	
				Îndințare						1										1	
TOTAL	67		67		1	1	6	5	8	8	10	3	7	6	4		3	3	2	67	

Scanned with OKEN Scanner

Tabelul 103

Tipuri de osteosinteză în fracturile supracondiliene ale corpului femural

Localizare	*Nr.*	*Varietate*	*Nr.*	*Tip de osteosinteză*	*1*	*2*	*3*	*4*	*5*	*6*	*7*	*8*	*9*	*10*	*11*	*12*	*13*	*14*	*15*	*Total*	*Observații*
Supra-condiliană	36	Transversală	21	Küntscher			2			2	2	1	1	2	2	2	1			15	reacție cvadriceps: 1
				Küntscher + grefă osoasă				1									1			1	pseudartroză: 1
				Plombaj os spongios				1												1	chist osos: 1
				Sechestrectomie									1							1	osteomielită: 1
				Broșe încrucișate			1						1		1					3	calus imperfect: 1 deschisă: 1
		Transversală cu eschilă	2	Küntscher + catgut cromat							1						1			1	
				Küntscher						1										1	
		Transversală cominutivă	1	Amputație														1		1	deschisă: 1
		Oblică scurtă	12	Küntscher				1	2	2	1				1		1	1		9	calus imperfect: 1 deschisă: 1
				Îndințare					1		1									2	
				Cerc aj dublu sirmă							1									1	deschisă: 1
TOTAL	36		36				3	3	3	5	6	1	3	2	4	2	2	2		36	

Scanned with OKEN Scanner

La cele 266 cazuri, la care s-a aplicat extensia continuă, s-a recurs la metoda tracțiunii prin benzi adezive cu membrul inferior la verticală cu rezultate foarte bune. În 18 cazuri s-au observat scurtări care nu au depășit 2 cm, dar nu s-au înregistrat unghiulații reziduale și nici decalaje, în urma aplicării acestei metode de tratament.

Cele mai nefavorabile rezultate s-au obținut prin metoda conservatoare a reducerii ortopedice urmată de imobilizări în aparat ghipsat pelvi-podalic, în poziția clasică. Din cele 131 cazuri, la care s-a aplicat acest tip de tratament, s-au obținut rezultate pe care le considerăm bune (cu unghiulații neînsemnate și scurtări sub 1 cm) în 112 cazuri; rezultate mediocre (unghiulații pînă la 20° și scurtări de 2 cm) în 6 cazuri; rezultate rele (unghiulații între 20 și 30° și scurtări între 2 și 3 cm) în 12 cazuri; iar rezultat foarte rău (unghiulații de 40° și scurtare de peste 4 cm) într-un singur caz.

În 4 cazuri de pseudartroză a trebuit să se reintervină:

1. subiect de sex M, 9 ani, fractură transversală de corp; pseudartroză după îndinţare. S-a aplicat osteosinteză centromedulară KÜNTSCHER asociată cu grefoane costale;

2. subiect de sex M, 11 ani, fractură oblică de corp; pseudartroză după cerclaj. S-a efectuat avivarea capetelor osoase și îndinţare;

3. subiect de sex F, 7 ani, fractură transversală de corp femural; pseudartroză după osteosinteză KÜNTSCHER. S-a efectuat avivarea capetelor osoase și osteosinteza KÜNTSCHER;

4. subiect de sex M, 13 ani, cu stare după osteosinteză KÜNTSCHER; osteită postfracturară, retracție secundară de cvadriceps. S-a efectuat dezinserția musculaturii extensoare

13.4.3. LEZIUNI FRACTURARE LOCALIZATE ÎN 1/3 SUPERIOARĂ A CORPULUI FEMURAL

13.4.3.1. Noțiuni generale

Fracturile subtrohanteriene sînt leziuni situate înalt, în 1/3 superioară a diafizei femurale, sub apofiza trohanterului mic și reprezintă fracturi de trecere între cele ale gîtului chirurgical, ale apofizei marelui trohanter și cele diafizare localizate în 1/3 mijlocie a corpului femural. Aceste localizări fracturare înalte ale corpului femural sînt caracteristice adultului, dar pot să se întîlnească și la copii.

RĂDULESCU (37) le apreciază la 16,7% din toate fracturile femurului.

Fracturile subtrohanteriene se observă rar la copii. Am întîlnit aceste localizări în 100 cazuri care au reprezentat 13,83% din toate fracturile corpului femural și 10,87% din toate fracturile femurului.

13.4.3.2. Etiopatogenie

Aceste fracturi diafizare, pot să se producă prin traumatisme indirecte, fie prin mecanismul de torsiune puternică a femurului, în căderile laterale ale corpului pe picior sau pe gambă fixată, specifice accidentelor de schi, fie prin mecanismul flexiei în urma căderilor în picioare de la înălțime, cu membrele inferioare în abducție și rotație externă, dar și prin traumatisme directe, externe, asupra regiunii subtrohanteriene, caracteristice accidentelor de săniuță sau de circulație.

Scanned with OKEN Scanner

Fracturile subtrohanteriene, au fost observate de la vîrsta de 2 ani pînă la vîrsta de 15 ani (tabelul 99). Sexul masculin a fost afectat mai des. Leziunile s-au localizat mai frecvent de partea stîngă.

13.4.3.3. Anatomie patologică

Traiectele fracturare se situează imediat sub apofizele trohanteriene. Uneori un traiect fracturar poate să detaşeze o porţiune din apofiza trohanterului mare sau chiar apofiza trohanteriană în întregime. Alteori, leziunile se reduc la simple fisuri subperiostale.

În fracturile situate în 1/3 superioară a corpului femural, traiectele fracturare, pot să se prezinte sub formă oblică sau sub formă spiroidă, mai rar, traiectele pot să fie transversale.

În cazul dislocărilor, acestea sînt importante şi complexe: scurtări, unghiulaţii şi decalaj, realizate prin dislocare caracteristică şi constantă a fragmentului proximal, în flexie, abducţie şi rotaţie externă, uneori pînă la poziţia de orizontalizare, prin acţiunea muşchilor psoas-iliac şi a pelvitrohanterienilor: fragmentul fracturar distal, la rîndul său, se dislocă intern, în abducţie, prin acţiunea adductorilor coapsei, dar uneori şi în abducţie. În cele mai multe cazuri, se realizează o unghiulaţie foarte importantă, caracteristică, cu sinusul orientat postero-intern, deformaţie asemuită cu un „mîner de pistol".

Întotdeauna, datorită unghiulaţiei sau încălecării fragmentelor fracturare, există şi o scurtare importantă, determinată de acţiunea adductorilor, iar datorită rotării în spre extern a fragmentului fracturar proximal, determinat de pelvi-trohanterieni, există şi un foarte pronunţat dec a laj.

Uneori, imaginea radiografică, ne înfăţişează un tablou de fractură cominutivă (traumatisme complexe, prin accidente de circulaţie).

13.4.3.4. Studiu clinic şi radiologic

Simptomele unei fracturi subtrohanteriene, cu dislocare, pun pe calea diagnosticului, la simpla inspecţie.

În cazul unei fisuri subperiostale, care se întîlneşte frecvent la copiii mici (fig. 226) sau în cazul unei fracturi produse pe un fond patologic (distrofii chistice localizate, condroame, supuraţii cronice, osteoporoze ş.a.), simptomele pot să se reducă la impotenţa funcţională, mai mult sau mai puţin accentuată a membrului traumatizat, durere provocată, la palparea unui punct fix osos, corespunzător leziunii şi la o oarecare tumefacţie locală.

În cazul fracturilor cu dislocare, deformarea regiunii este cu mult mai evidentă, decît în fracturile corpului femural, în general. Deformarea face ca diagnosticul să poată să fie fixat prin simpla inspecţie a membrului inferior. Scurtarea şi rotaţia esternă sînt impresionante. În acest caz, există o impotenţă funcţională absolută, o tumefacţie foarte importantă şi un hematom foarte voluminos. Uneori, poate să se palpeze sau să se observe proeminenţa antero-externă a capătului fracturar proximal, dislocat aproape orizontal.

Scanned with OKEN Scanner

În fața acestui tablou clinic expresiv devine inutil să se mai caute alte semne, de certitudine ale fracturii, cum ar fi mobilitatea anormală sau crepitațiile osoase.

Radiografia confirmă diagnosticul clinic, evidențiază tipul de fractură precum și importanța dislocărilor.

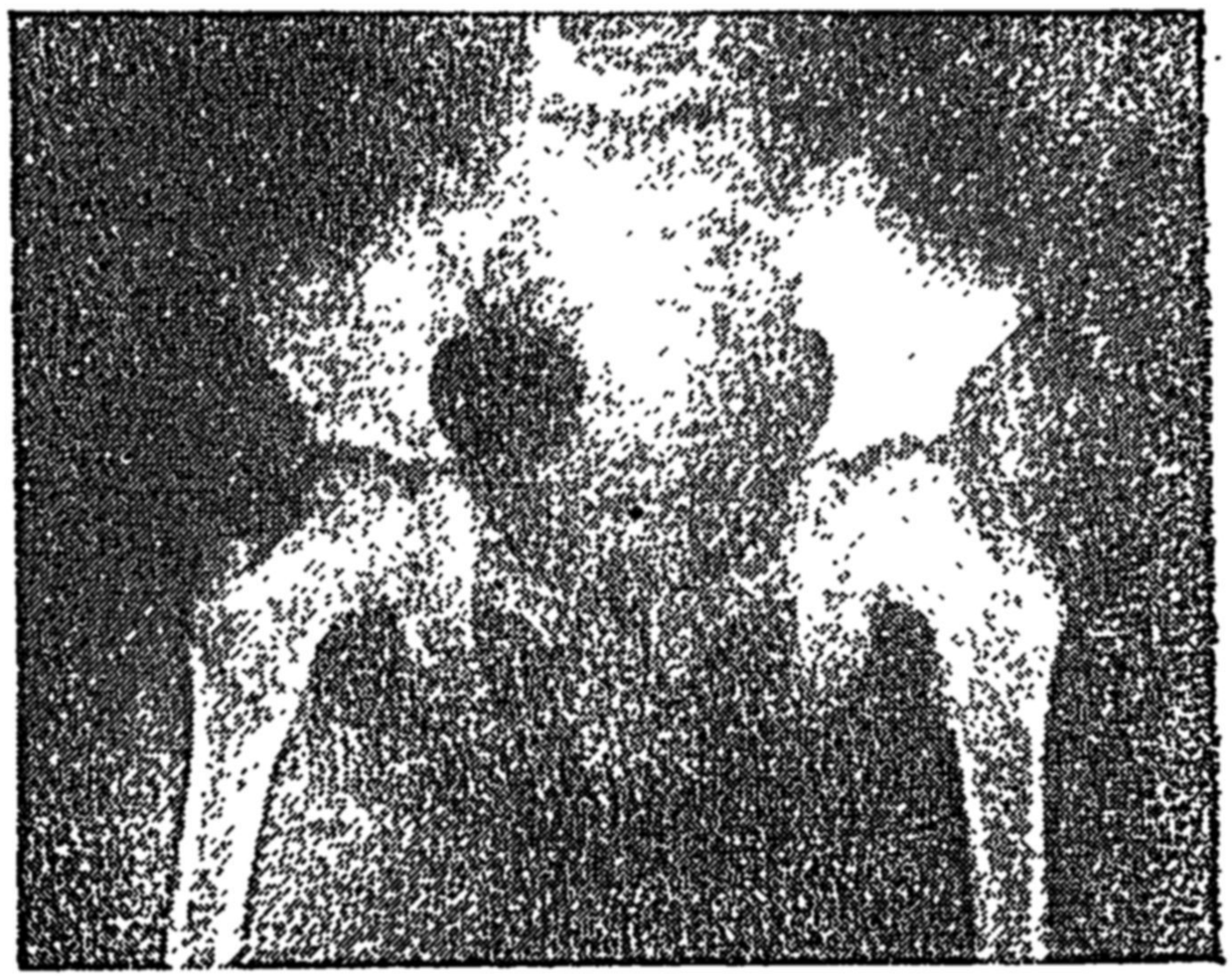

Fig. 226 — Radiografia bazinului de față. Fractură subtrohanteriană oblică. Traiect fracturar în abducție.

13.4.3.5. Tratament

Dislocarea caracteristică a fragmentului fracturar proximal, în flexie, abducție și rotație externă, sugerează principiul de bază al tratamentului, care constă, fie în orientarea fragmentului fracturar distal pe direcția dislocării fragmentului proximal, prin plasarea coapsei în poziția flexiei de 80—90° pe bazin și a gambei în flexie de 90° pe coapsă, fie prin obligarea fragmentului superior, dislocat, să-și reia poziția precedentă fracturării, ceea ce nu se poate să se obțină decît prin osteosinteză centromedulară.

Tratamentul ortopedic, prin imobilizarea într-un aparat ghipsat pelvipodalic, clasic, nu poate să împiedice producerea dislocărilor secundare, chiar dacă fragmentele sînt angrenate, încă din primele zile ale imobilizării.

De aceea, imobilizarea ghipsată sau extensia continuă, se vor executa numai în poziția de flexie a coapsei pe bazin în unghi de 80—90° și cu articulația genunchiului flectată în unghi drept, singura poziție care poate să împiedice cel mai mult dislocările secundare, iar aparatul ghipsat, confecționat în această poziție, deși va fi căptușit, va trebui să se muleze cît mai perfect pe proeminențele osoase.

Dacă tentativa de instituire a unui tratament ortopedic, nu poate să se execute sau rămîne infructuoasă, așa cum se întîmplă adeseori, trebuie să se recurgă la intervenția operatorie, pentru realizarea unei osteosinteze

Scanned with OKEN Scanner

de tip stabil, cu tijă centromedulară KÜNTSCHER (fig. 227). Intervenția operatorie, în mod clasic, se practică pe cale postero-externă și prin începuire primară retrogradă a fragmentului fracturar superior, cu menajarea pachetului vasculo-nervos al vastului extern. Este bine să se aleagă o tijă care să se centreze cît mai perfect în canalul medular și care să împiedice tendința la rotație externă a fragmentului fracturar proximal. De aceea, FÈVRE (17) recomandă osteosinteza cu tijă, prevăzută cu lamă diafizară JUDET.



Fig. 227 — Radiografia femurului de față. Fractură tansversală cominutivă subtrohanteriană. Osteosinteză cu tijă intramedulară Küntscher.

În cazul unei osteósinteze imperfecte, care presupune mișcări continue în focar, devine necesară imobilizarea complementară în aparat ghipsat pelvi-podalic.

Timpul necesar pentru vindecarea și consolidarea unei fracturi înalte a corpului femurul este în general de 3 luni de zile.

Fracturile cu traiecte oblice, lungi sau spiroide, se vindecă mult mai repede, decît fracturile transversale. Tija se va extrage numai după constatarea semnelor radiologice de consolidare.

RĂDULESCU (37) recomandă și osteosinteza cu plăci de compresiune sau prin cerclaj cu fire metalice; efectuate fie după reducerea pe masa ortopedică, fie după 8—10 zile de extensie continuă transscheletică. Dar, se pare că aceste modalități de osteosinteză nu sînt suficiente pentru ca să realizeze o imobilizare perfectă a fragmentelor fracturare și pentru ca să împiedice dislocarea secundară a fragmentelor fracturare (decalaj, unghiulații). Tipul ideal de tratament al fracturilor diafizare femurale înalte este osteosinteza intramedulară cu tijă KÜNTSCHER. Cu toate acestea, extensia continuă, cu piciorul la verticală, pentru reducere și contenție, are indicații și în tratamentul fracturilor oblice sau spiroide la copiii pînă la 6—8 ani. Dar, în fracturile cu traiecte transversale și în fracturile copiilor peste vîrsta de 6—8 ani, metoda extensiei continue prin benzi adezive, nu duce la obținerea unor rezultate atît de perfecte, ca cele obținute prin osteosinteză.

13.4.3.6. Evoluție. Complicații. Sechele. Rezultate

Incorect tratate, fracturile subtrohanteriene pot să se cosolideze în poziții vicioase, cu unghiulații între 45 și 90° și cu scurtări importante, eventualitate semnalată o singură dată, la un nou-născut, la care ulterior s-a urmărit o re-

manieră osoasă spontană, care s-a realizat complet într-un timp îndelungat — 6 ani.

Pseudartroza se întîlneşte foarte rar la copii. Această complicaţie a fost semnalată la adulţi, în fracturile tratate defectuos, fracturi cu interpoziţie de părţi moi între fragmentele fracturare, care au fost tratate ortopedic, fracturi imobilizate insuficient, fracturi deschise şi infectate sau fracturi la care s-a aplicat un tratament impropriu de osteosinteză.

În aceste cazuri, de pseudartroză, RĂDULESCU recomandă următorul tratament : eliminarea ţesutului fibros dintre fragmente, rezecţia capetelor osoase pînă la deschiderea canalelor medulare, osteosinteză centromedulară tip KÜNTSCHER şi grefă complementară externă de coastă dedublată. În cazurile cu unghiulaţie, RĂDULESCU recomandă îndreptarea extremităţilor osoase, perforaţiile multiple ale capetelor osoase şi fixarea intramedulară cu tije KÜNTSCHER sau cu grefon osos lung din tibia, dar cura pseudartrozei după JUDET se soldează cu rezultate superioare.

Din cele 100 leziuni văzute, 18 au beneficiat de reducerea ortopedică şi imobilizarea ghipsată, 15 de extensia continuă cu membrul inferior la verticală, iar la 67 cazuri s-a intervenit şi s-a aplicat osteosinteza (tabelul 101). Osteosinteza, prin începuire centromedulară tip KÜNTSCHER, s-a aplicat în 50 cazuri (tabelul 102). Din cele 100 cazuri văzute, 99 s-au soldat cu rezultat bune.

Un caz la care s-a aplicat simpla imobilizare, pe o atelă ghipsată pelvi-podalică posterioară, s-a soldat cu un rezultat foarte rău, cu o unghiulaţie peste 45° şi cu scurtare de peste 4 cm. Un alt caz, operat, a prezentat o pseudartroză, pentru care s-a reintervenit.

La cazurile operate, s-a intervenit de urgenţă pentru fracturi deschise de 2 ori şi cu întîrziere, pentru calusuri vicioase de 6 ori.

Fondul patologic a fost reprezentat de condromul solitar central — 1 caz, granulomul eozinofil — 1 caz şi procese pseudotumorale benigne — 3 cazuri.

La un caz, la care s-a reintervenit, a fost vorba de un subiect de sex F, 5 ani, care a prezentat o pseudartroză, după o osteotomie şi la care s-a aplicat osteosinteza centromedulară KÜNTSCHER.

Din cele 15 cazuri de extensie continuă, o singură dată s-a recurs la broşa transscheletică, la un subiect de sex F, de 7 ani, cu o fractură, produsă pe fond patologic, de supuraţie osoasă cronică.

13.4.4. LEZIUNI FRACTURARE SITUATE ÎN 1/3 INFERIOARĂ A CORPULUI FEMURAL

13.4.4.1. Noţiuni generale

Fracturile localizate în 1/3 inferioară a corpului femural, etichetate supracondiliene înalte (18), interesează capătul inferior al diafizei, începînd de la 2—3 cm deasupra cartilajului de conjugare metafizo-epifizar.

Leziunile de la acest nivel, pot să prezinte diferite tipuri anatomopatologice, caracteristice, mai mult sau mai puţin benigne, în legătură cu vîrsta la care s-au produs şi cu fondul pe care au apărut.

La sugari, pot să se întîlnească fracturi subperiostale, simple fisuri necaracteristice, oblice sau transversale, fracturi prin tasare a trabeculaţiei osoase diafizo-metafizare sau fracturi cu inflexiune în lemn verde, de obicei pe un fond patologic (rahitism, scorbut ş.a.).

Scanned with OKEN Scanner

La copii, leziunile observate pot să fie simple fisuri subperiostale, oblice sau orizontale sau fracturi transversale, supracondiliene înalte, cu dislocare a fragmentelor fracturare. Și la copii, de multe ori, apariția acestor leziuni, este favorizată de un fond patologic, cum ar fi osteoporoza, de imobilizare, paralitică sau după corticoterapie.

Dislocările posterioare ale fragmentului fracturar distal pot să provoace tulburări vasculare sau nervoase.

Am întîlnit 82 leziuni fracturare localizate în 1/3 distală a corpului femural, care au reprezentat 11,34% din toate fracturile corpului femural (tabelul 98).

13.4.4.2. Etiopatogenie

Fracturile supracondiliene, înalte, se produc prin traumatisme directe asupra genunchilor flectați (accident de circulație) sau prin traumatisme indirecte, căderi de la înălțime, în picioare sau căderi laterale, cu răsucire a corpului pe gambă fixată.

Fig. 228 — Radiografia femurului de față. Fractură prin tasare a trabeculației osoase a metafizei distale.

Leziunile fracturare situate la acest nivel pot să se întîlnească la orice vîrstă, mai ales între 7 și 15 ani.

În general, sînt caracteristice două leziuni: fractura prin tasare a trabeculației osoase diafizo-metafizare (fig. 228) și fractura cu dislocare complexă a fragmentelor fracturare.

La copilul pînă la vîrsta de 6—7 ani, se întîlnește fractura diafizo-metafizară subperiostală, prin tasare a trabeculației osoase, care se produce prin traumatisme indirecte în urma căderilor în picioare, de la înălțime. La copilul mai mare, între 6 și 12 ani, prezența acestui tip de leziuni, prin tasare, presupune un fond patologic. În acest din urmă caz, fractura survine aproape spontan sau în urma unor traumatisme minore.

Fondul patologic poate să fie reprezentat de osteoporoza după imobilizare prelungită, prin stări paralitice, sau după corticoterapie.

La copiii mari, 10—14 ani, cu schelet integru, în urma traumatismelor mai importante, de obicei directe, care acționează pe articulația genunchiului, în poziția de flexie, se produce fractura completă, cu dislocare a fragmen-

Scanned with OKEN Scanner

telor fracturare. În acest caz fragmentul fracturar superior se dislocă anterior şi intern, iar cel distal se dislocă posterior.

Leziunile osoase supracondiliene înalte au fost reprezentate, deopotrivă, de fracturi subperiostale prin tasare a trabeculaţiei osoase, de fisuri subperiostale sau de fracturi cu inflexiune în lemn verde, dar şi de fracturi transversale supracondiliene cu dislocare (38 cazuri), care au necesitat intervenţia operatorie pentru osteosinteză de 36 ori şi extensia continuă de 2 ori (tabelul 103).

Am observat de 5 ori prezenţa fondului patologic, de tumori osoase maligne.

13.4.4.3. Anatomie patologică

Fracturile supracondiliene înalte, cu traiecte transversale, se localizează la joncţiunea dintre ţesutul osos diafizar, mai dur şi cel metafizar de consistenţă mai moale, la cîteva laturi de deget deasupra cartilajului fertil, de conjugare şi sînt fracturi extraarticulare.

Leziunile sînt de obicei benigne. Prototipul lor este reprezentat de fractura subperiostală, prin tasare a trabeculaţiei osoase, însoţită de obicei de unghiulaţii mai mult sau mai puţin importante cu sinus orientat posterior. Dar, aceste leziuni pot să se prezinte şi sub forma fisurilor subperiostale, vizibile radiografic, fără dislocări ale fragmentelor fracturare, de obicei angrenate sau fracturilor cu inflexiune în lemn verde.

În fracturile supracondiliene înalte, complete, cu dislocare a fragmentelor fracturare (38 cazuri), fragmentul inferior poate să basculeze posterior şi să ameninţe vasele şi nervii din spaţiul popliteu.

În fracturile transversale supracondiliene înalte linia de fractură se prezintă transversal sau uşor oblic din superior înspre inferior şi din posterior în anterior.

În fracturile transversale supracondiliene înalte, cu dislocare, capătul fragmentului proximal se orientează anterior şi de obicei intern, deasupra patelei şi poate să lezeze fundul de sac sinovial, subcvadricipital. Fragmentul distal se dislocă superior şi posterior şi se rotează extern, datorită acţiunii muşchilor ischiogambieri.

13.4.4.4. Studiul clinic

În fracturile subperiostale, simptomele sînt reduse : o oarecare impotenţă funcţională, o tumefacţie puţin accentuată şi durere la palpare, localizate în regiunea diafizo-metafizară sau metafizară. În aceste cazuri, diagnosticul intuit clinic, se precizează prin radiografie.

În fracturile transversale supracondiliene înalte, cu dislocarea fragmentelor fracturare şi cu scurtare, simptomele devin foarte evidente : durerea este vie, la cea mai mică mişcare, scurtarea membrului este evidentă, impotenţa funcţională este absolută, orice tentativă de mişcare activă sau pasivă, este dureroasă, deformaţia regiunii şi tumefacţia, datorită atît hematomului fracturar, cît şi hemartrozei, sînt de asemenea foarte evidente ; articulaţia genunchiului apare lăţită în sens antero-posterior.

Scanned with OKEN Scanner

La palparea ușoară, se poate să se perceapă capătul inferior al fragmentului proximal, dislocat, de obicei, anterior și intern, deasupra patelei. Echimozele apar mai tîrziu și sînt foarte întinse, mai ales în regiunea posterioară, la nivelul spațiului popliteu.

Față de aceste semne, evidente, de fractură, devine inutil să se mai verifice mobilitatea anormală și crepitațiile osoase.

Pot să existe tulburări de circulație periferică, datorită compresiunii exercitate asupra arterei poplitee, prin fragmentul fracturar distal, basculat posterior, precum și leziuni ale nervilor sciatici poplitei, intern sau extern. De aceea devine imperativ să se examineze cu atenție pulsul periferic, precum și integritatea nervilor (sensibilitate și motricitate periferică).

13.4.4.5. Studiu radiologic

În fracturile subperiostale, specifice copiilor mici, pentru precizarea diagnosticului, radiografia rămîne indispensabilă. În aceste cazuri, radiografia de față poate să demonstreze prezența unor tasări ale trabeculației osoase, unele inflexiuni laterale ale corticalei sau simple fisuri, transversale sau oblice, fără dislocare.

Radiografia de profil pune în evidență aproape întotdeauna o unghiulație anterioară, de tipul fracturii „în lemn verde", cu tasare sau plicaturare, a corticalei osoase posterioare.

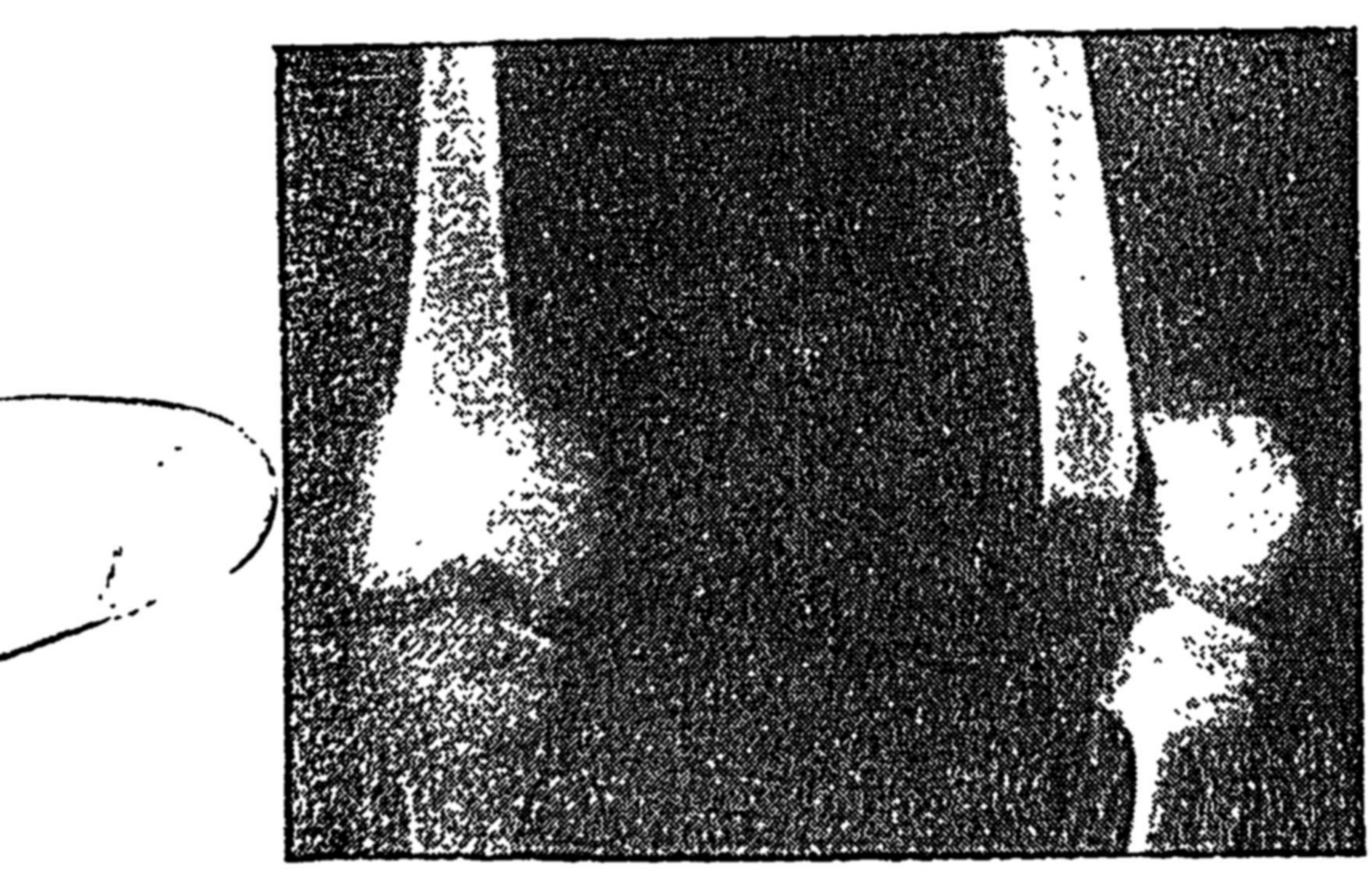

Fig. 229 — Radiografia articulației genunchiului de față și de profil. Fractură supracondiliană joasă cu dislocare posteroexternă a fragmentului fracturar diafizar.

Radiografia devine, de asemenea, indispensabilă pentru precizarea unor leziuni la copiii handicapați, paralitici, cu osteoporoză de inactivitate și anchiloze în flexie, ale articulației genunchilor, în urma imobilizării îndelungate la pat.

În fracturile transversale supracondiliene, cu dislocări complexe ale fragmentelor fracturare și cu scurtare, radiografia precizează sensul și gradul dislocărilor. Pe radiografia de față, se pune în evidență, fragmentul fracturar distal rămas solidar articulației genunchiului complet descoperit. Capătul fragmentului fracturar proximal apare dislocat în spre intern. Pe radiografia de profil, capătul fragmentului fracturar proximal apare dislocat mult anterior, iar fragmentul fracturar distal se prezintă dislocat și basculat înapoi în poziție de flexie. Rareori cele 2 fragmente fracturare pot să prezinte dislocări în sensuri inverse (fig. 229).

Scanned with OKEN Scanner

13.4.4.6. Tratament

În fracturile complete, dar angrenate și mai ales, în fracturile supracondiliene, prin tasare a trabeculației osoase, cu unghiulație caracteristică anterioară sau în fracturile în lemn verde, unghiulația caracteristică este greu de redus. De altfel, ea poate să fie neglijată, deoarece odată cu creșterea, va dispare progresiv, datorită activității osteoformatoare importantă și a capacității de remaniere osoasă, de la nivelul acestei epifize fertile, în cazul unui schelet integru.

În aceste forme de fracturi, se aplică numai o imobilizare pe o gutieră ghipsată cruro-podalică sau într-un aparat ghipsat circular pelvi-podalic, pentru 4—6 săptămîni, în raport cu vîrsta copilului.

În cazul unor leziuni produse pe schelet patologic, pe fondul unei afecțiuni care presupune vindecarea, imobilizarea ghipsată poate să fie mai prelungită.

La copiii condamnați să rămînă în permanență în pat, cum ar fi paraliticii, imobilizarea ghipsată devine inutilă.

În cazul fracturilor complete, cu dislocare a fragmentelor fracturare, produse pe schelet integru, leziuni întîlnite rar, la copiii mari, teoretic, poate să se pratice reducerea fragmentelor, în poziția flexiei genunchiului de 90°, urmată de imobilizare ghipsată, în această poziție atipică. Dar, această poziție presupune instalație sau pat amenajat special, de aceea, se preferă tratamentul prin extensie continuă sau intervenția sîngerîndă pentru osteosinteză.

În majoritatea cazurilor, tratamentul prin extensie continuă este suficient — ECONOMU, RĂDULESCU (15), (37). Metoda extensiei continue, oblice prelungite, tip BRAUN-BÖHLER, cu broșă transscheletică trecută prin tibia, la nivelul tuberozității anterioare, dă rezultate foarte bune (ECONOMU, RĂDULESCU). Prin aplicarea acestei metode de tratament se va căuta să se realizeze un unghi de flexie, cît mai potrivit al gambei față de coapsă și al coapsei față de bazin, de 45°, pentru ca să se relaxeze gastrocnemienii și ischiogambierii.

Realizarea acestui unghi optim de flexie și al unui punct de sprijin cît mai potrivit, pe cadru metalic de susținere, exact la nivelul focarului, face ca fractura să se reducă perfect și să se mențină redusă. Calitatea reducerii, poate să fie controlată radiografic la pat. După constituirea calusului primar, la 21 de zile, se poate să se recurgă la imobilizarea ghipsată în aceeași poziție.

Rezultate bune pot să se obțină și prin reducerea sîngerîndă (COSĂCESCU (9)) sau mai bine, se poate să se recurgă la osteosinteza cu plăci EGGERS, *la broșele încrucișate* sau la cerclajele metalice, asociate cu imobilizări ghipsate în aparate pelvi-podalice (fig. 230).

Vindecarea, dată fiind vascularizația bogată a regiunii se produce relativ repede, în 6—8 săptămîni. Ulterior, după o perioadă de circa 30 de zile de mișcări active la pat, materialul de osteosinteză poate să fie suprimat. Dar, încărcarea precoce poate să ducă la inflexiuni secundare, iar osteosinteza cu plăci de compresiune poate să favorizeze apariția artritelor de reacție, cu redori ulterioare ale articulației genunchiului.

Scanned with OKEN Scanner

De aceea RĂDULESCU (37) recurge la osteosinteza fragmentelor fracturare cu *2—3 broşe KIRSCHNER încrucişate*, pe care, după constituirea calusului primar, le extrage. Osteosinteza mai poate să fie executată prin dublu RUSH-pinn sau cu duble tije KÜNTSCHER, plasate convergent, de la nivelul condililor femurali, pînă în canalul medular.

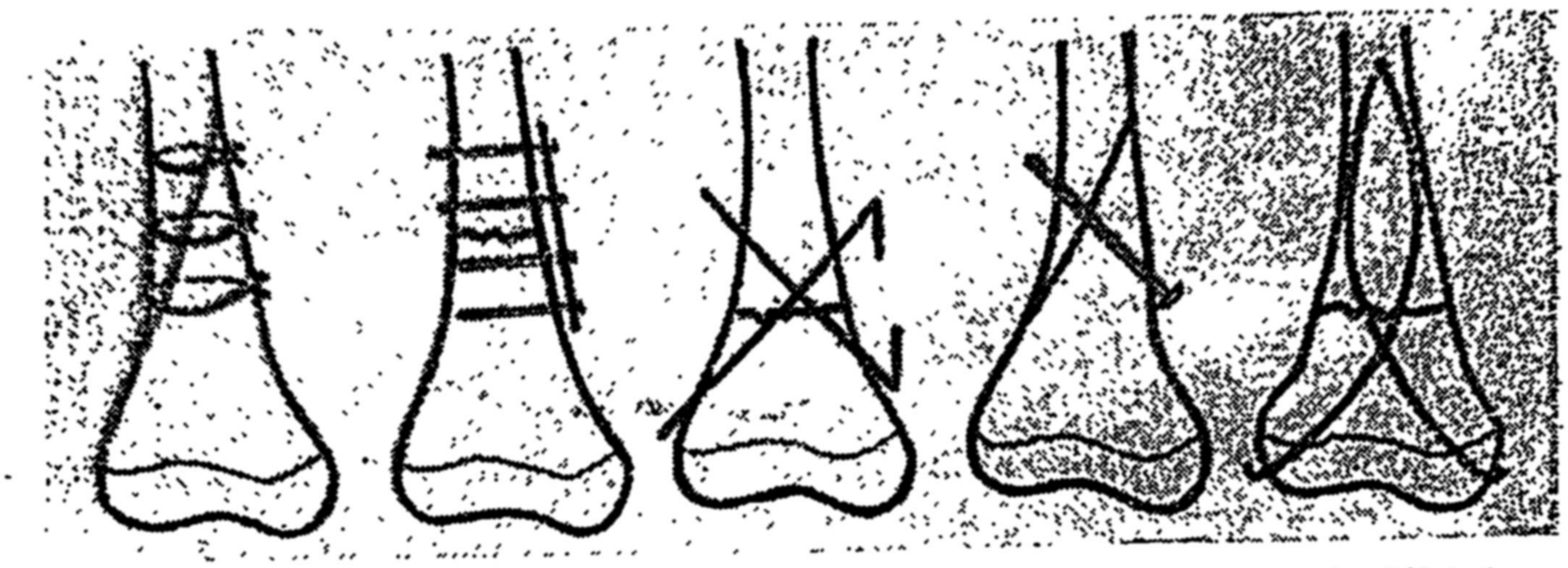

Fig. 230 — Mijloace de osteosinteză în fracturile transversale localizate în 1/3 inferioară a corpului femural : cerclaje, placă de compresiune fixată cu şuruburi, broşe încrucişate, şurub solitar oblic, tije elastice Rush. (Schiţă inedită)

La copiii handicapaţi, imobilizaţi în permanenţă la pat, cu osteoporoze de origină paralitică şi de inactivitate, care de obicei, prezintă şi alte leziuni fracturare, de apariţie spontană, orice tentativă de tratament activ devine iluzoriu. Este inutil să se încerce reducerea dislocărilor ; instituirea unei extensii continue devine imposibilă, deoarece aceşti bolnavi prezintă retracţii musculare şi fixarea articulaţiilor în poziţii vicioase. În aceste cazuri pentru diminuarea durerilor se poate să se recurgă la imobilizarea genunchiului, prin bandaje sau atele ghipsate, lejere în poziţia de fixare a articulaţiei (unghi drept sau ascuţit) pînă la instalarea pseudartrozei.

Din cele 82 cazuri analizate, 36 au fost operate (tabelul 103). În 4 cazuri, s-a intervenit de urgenţă, pentru fracturi deschise ; la unul din cazuri a devenit necesară amputaţia. Majoritatea cazurilor operate au beneficiat de osteosinteza centromedulară tip KÜNTSCHER.

La 2 cazuri s-a practicat extensia pe broşă plasată în metafiza inferioară a femurului, pe cadru metalic BRAUN, cu rezultate bune ; unul din aceste cazuri, subiect de sex M, de 11 ani, a prezentat o fractură cominutivă, asociată cu o fractură de gambă, de aceeaşi parte.

13.4.4.7. Evoluţie. Complicaţii. Sechele (28), (38), (41)

Hemartroza, care se întîlneşte în unele fracturi, necesită puncţii evacuatorii, după oprirea sîngerării ; în astfel de cazuri, se evită aplicarea unui aparat ghipsat, circular, în primele zile.

Complicaţiile vasculo-nervoase, reversibile (compresiuni ale arterei poplitee) impun reducerea de urgenţă a fragmentelor fracturare, prin manevre externe sau prin intervenţie operatorie.

Ruptura arterei poplitee necesită intervenţia de urgenţă, pe cît posibil în primele 6 ore, fie pentru sutura cap la cap, fie prin grefă venoasă. Peste

Scanned with OKEN Scanner

acest interval de timp, oprirea acută, parțială a circulației arteriale, duce la instalarea sindromului cronic de retracție musculară cronică progresivă postischemică tip VOLKMANN, iar oprirea completă a circulației arteriale, duce la gangrena extremității.

Rupturile de nerv necesită intervenția operatorie, pentru sutura cap la cap. Complicațiile nervoase, instalate secundar, prin elongații ale sciaticului popliteu extern, impun un tratament conservator de lungă durată, după îndepărtarea cauzei.

Complicatiile secundare, redori, țin mai mult de reducerea imperfectă a fragmentelor fracturare. Redorile pot să apară și după fracturile operate, prin metodele de osteosinteză metalică. Dar, la copii, redorile articulare, după fracturi juxtaarticulare sau după imobilizările ghipsate îndelungate, nu sînt atît de importante, încît să nu poată să fie reeducate, prin mișcări active supravegheate.

Pseudartroza, în fracturile supracondiliene ale corpului femural, se întîlnește în mod excepțional la copii. Pseudartroza, ține de un tratament aplicat defectuos, în general, de imobilizări imperfecte și de scurtă durată, de deschiderea focarului de fractură și de prezența materialului de osteosinteză. Pseudartroza distală a femurului este o infirmitate gravă, deoarece face inutilizabil membrul și necesită tratament chirurgical operator. Operația constă în deperiostare întinsă, cu lăsarea de așchii osoase de corticală sub periost și grefon compact-punte, subperiostal plasat antero-extern sau grefoane de coastă dedublată — RĂDULESCU (37). Se poate să se mai recurgă la avivarea suprafețelor osoase și la fixarea acestora cu material de osteosinteză (șuruburi, tije KÜNTSCHER sau RUSH, plăci de compresiune) simple sau asociate cu grefon osos complimentar fixat. Imobilizarea ghipsată postoperatorie este de durată lungă.

Calusurile vicioase, în urma consolidărilor cu unghiulații, în plan sagital sau frontal, pot să ducă la dezaxări ale articulatiilor subjacente, care generează artroze tîrzii și necesită osteotomii de redresare.

13.5. LEZIUNI FRACTURARE RARE ALE EXTREMITĂȚII INFERIOARE A FEMURULUI

13.5.1. NOȚIUNI GENERALE

Fracturile extremității inferioare a femurului, interesează capătul inferior, de la nivelul extremității distale, pînă la 2—3 cm deasupra cartilajului de conjugare.

Leziunile extremității inferioare a femurului, pot să îmbrace diverse tipuri anatomopatologice; caracteristice, mai mult sau mai puțin benigne, în legătură cu vîrsta la care se produc și cu fondul pe care apar.

La sugari, pot să se întîlnească, fracturi subperiostale, fisuri transversale, tasări ale trabeculației osoase metafizare sau inflexiuni în lemn verde, care pot să apară pe un fond patologic de rahitism.

Scanned with OKEN Scanner

La copii, leziunile observate, pot să fie simple fisuri subperiostale, oblice sau orizontale, fracturi transversale supracondiliene joase sau fracturi-decolări ale epifizei femurale inferioare, cu sau fără dislocare ale fragmentelor fracturare. Şi la copii, de multe ori, apariţia acestor leziuni este favorizată de un fond patologic, cum ar fi osteoporoza de imobilizare sau osteoporoza după cortico-terapie ş.a.

Cazurile cu dislocări posterioare ale fragmentului fracturar distal pot să furnizeze tulburări vasculo-nervoase.

Fracturile cominutive, intraarticulare sau fracturile izolate ale unui condil femural, precum şi fracturile ambilor condilii, cu traiecte fracturare, supra- şi intercondiliene, se produc prin traumatisme directe, violente, caracteristice accidentelor de circulaţie. Astfel de fracturi se întîlnesc foarte rar la copii, în schimb cînd există sînt foarte grave, greu de tratat şi se soldează cu sechele articulare.

În studiul statistic actual, am întîlnit 116 leziuni fracturare, localizate la extremitatea inferioară a femurului, care au reprezentat 8,80% din toate fracturile femurului.

13.5.2. FRACTURILE SUPRACONDILIENE JOASE

Leziunile supracondiliene joase, observate, au totalizat 116 cazuri (12,61%) din toate leziunile femurului şi au fost reprezentate de fracturi subperiostale (76 cazuri), din care fracturi prin tasare a trabeculaţiei osoase metafizare — 59 cazuri, fisuri subperiostale — 9 cazuri şi fracturi cu inflexiune în lemn verde — 8 cazuri.

Am întîlnit numai 10 cazuri de fracturi transversale supracondiliene joase, propriu-zise, din care 4 cazuri cu dislocare ; un caz a necesitat intervenţia operatorie pentru osteosinteză.

Am mai întîlnit 10 cazuri de fracturi oblice, izolate, ale condililor femurali (9), (10), toate fără dislocare şi 20 cazuri de decolări epifizare.

Vîrsta la care s-au produs aceste leziuni a fost : între 3 şi 5 ani pentru fisurile subperiostale ; 0—1 an pentru fracturile cu inflexiune în lemn verde ; 0—12 ani pentru fracturile prin tasare a trabeculaţiei osoase şi 15 ani pentru fracturile supracondiliene.

Fracturile supracondiliene joase, cu traiecte transversale, se localizează la joncţiunea dintre ţesutul osos diafizar, mai dur şi cel metafizar de consistenţă mai moale, la aproximativ două laturi de deget deasupra cartilajului fertil de conjugare şi sînt fracturi care interesează articulaţia.

Leziunile sînt de obicei benigne, prototipul lor este reprezentat de fractura subperiostală, prin tasarea trabeculaţiei osoase metafizare (59 cazuri), însoţite, de obicei, de unghiulaţii mai mult sau mai puţin importante, cu sinusul orientat posterior. Dar, aceste leziuni pot să se prezintă şi sub forma unor fisuri subperiostale, vizibile radiografic, fără dislocări ale fragmentelor fracturare, de obicei angrenate (9 cazuri) sau a fracturilor prin inflexiune în lemn verde (8 cazuri).

Scanned with OKEN Scanner

În fracturile supracondiliene joase, complete, cu dislocări ale fragmentelor fracturare (10 cazuri), fragmentul inferior poate să basculeze posterior și să amenințe vasele și nervii spațiului popliteu.

În fracturile transversale supracondiliene joase, linia de fractură, se prezintă transversal sau ușor oblic, din superior în spre inferior și din posterior în spre anterior.

Se mai întîlnesc, de altfel, în mod excepțional la copii și fracturi condiliene izolate, cu traiecte atipice (10 cazuri observate).

Alte fracturi atipice, cu traiecte supra- și intercondiliene, în T sau în Y, cu sau fără dislocare, sînt posibile și la vîrsta copilăriei. Fracturile de acest tip pot să fie deschise și pot să fie însoțite de tulburări acute vasculo-nervoase importante, compresiuni sau rupturi ale arterei poplitee, generatoare de gangrenă a extremității sau elongații și rupturi ale nervilor sciatici poplitei extern sau intern.

În fracturile transversale supracondiliene, cu dislocare, capătul fragmentului diafizar se orientează anterior și de obicei intern, deasupra patelei și lezează fundul de sac sinovial, subcvadricipital. Fragmentul distal se dislocă mult superior și posterior, se rotează extern, iar datorită acțiunii mușchilor gastrocnemieni, basculează în spațiul popliteu.

În fracturile intercondiliene, traiectul fracturar este de obicei oblic și se orientează, din șanțul intercondilian spre marginea superioară a unui condil. Dacă fragmentul detașat, se dislocă superior și posterior, platoul tibial ascensionează solitar, și realizează un genunchi deviat primitiv lateral, în valgus sau varus și în recurvatus.

13.5.2.1. Studiu clinic

În fracturile subperiostale, simptomele sînt reduse : o oarecare impotență funcțională, o tumefacție puțin accentuată și durere, la palpare, localizată metafizar. În aceste cazuri, diagnosticul bănuit, se precizează numai radiologic.

În fracturile transversale supracondiliene, cu dislocare a fragmentelor fracturare și cu scurtare, simptomele sînt foarte evidente : durerea este vie, la cea mai mică mișcare ; scurtarea membrului este evidentă ; impotența funcțională este absolută ; orice tentativă de mișcare activă sau pasivă este dureroasă ; deformația regiunii și tumefacția, datorită atît hematomului fracturar cît și hemartrozei importante, sînt evidente ; articulația genunchiului apare lățită în sens antero-posterior.

La palparea ușoară, se poate să se simtă capătul inferior al fragmentului diafizar, dislocat, de obicei, anterior și intern, deasupra patelei. Echimozele apar mai tîrziu și sînt foarte întinse, mai ales, în regiunea posterioară, la nivelul spațiului popliteu.

Față de aceste semne evidente de fractură devine inutil să se mai verifice mobilitatea anormală și crepitațiile osoase.

Pot să existe tulburări de circulație periferică, datorate compresiunii exercitate asupra arterei poplitee de fragmentul fracturar distal, dislocat și

Scanned with OKEN Scanner

basculat posterior, precum și leziuni ale nervilor sciatici poplitei, intern și extern. De aceea se va examina pulsul periferic și integritatea nervilor periferici (sensibilitate și motricitate).

În fracturile oblice, intercondiliene, cu dislocare superioară a condilului fracturat, pe lîngă tumefacția importantă a articulației se constată și deviații în varus sau în valgus a articulației genunchiului. Uneori, între condili, se poate să se palpeze o diastază, alteori, prin intermediul hemartrozei importante, se poate să se intuiască, o mobilitate anormală și prezența crepitațiilor osoase. În leziunile unui condil izolat, semnele de fractură se localizează lateral, deasupra articulației, de partea condilului fracturat.

13.5.2.2. Studiu radiologic

În fracturile subperiostale, specifice copiilor mici, pentru precizarea diagnosticului, radiografia rămîne indispensabilă. În aceste cazuri, radiografia de față poate să depisteze prezența unor tasări ale trabeculației osoase, inflexiuni laterale ale corticalei sau fisuri simple, transversale sau oblice, fără dislocare. Radiografia de profil pune în evidență, aproape întotdeauna, o unghiulație anterioară, de tipul fracturii „în lemn verde", cu tasare sau plicaturare a corticalei osoase posterioare. Radiografia, devine, de asemenea, indispensabilă pentru precizarea acelorași leziuni la copiii paralitici, cu osteoporoză de inactivitate și anchiloze în flexie ale articulațiilor genunchilor, în urma imobilizărilor îndelungate la pat.

În fracturile transversale supracondiliene joase, cu dislocări complexe ale fragmentelor fracturare și cu scurtare, radiografia precizează sensul și gradul dislocărilor. Pe radiografia de față, se pune în evidență, fragmentul fracturar distal, rămas solidar articulației genunchiului și complet descoperit. Capătul fragmentului fracturar proximal apare dislocat intern. Pe radiografia de profil, capătul fragmentului fracturar proximal apare dislocat mult anterior. Fragmentul fracturar distal se prezintă dislocat și basculat înapoi în poziție de flexie.

13.5.2.3. Tratament

În leziunile tipice, recomandăm același tratament, ca în fracturile supracondiliene înalte.

Mai adăugăm că, din cele 10 cazuri de fracturi supracondiliene femurale joase cu dislocare văzute, un singur caz a fost tratat operator, prin osteosinteză cu broșe încrucișate, cu rezultat bun.

În cazul fracturilor atipice, intraarticulare ale condililor femurali, leziuni de tip adult, întîlnite de altfel excepțional la copii (fracturi intercondiliene, fracturi izolate sau asociate ale condililor femurali, fracturi supracondiliene și intercondiliene cu traiecte în T sau în Y), tratamentul este condiționat de prezența dislocărilor ; se va aplica fie imobilizarea ghipsată simplă, fie reducerea ortopedică și extensie continuă transscheletică, fie reducerea operatorie prin osteosinteză.

Scanned with OKEN Scanner

În cazul extensiei continue, cu broşă transscheletică, prin tibia, tracţiunea nu trebuie să fie exagerată, deoarece prin intermediul ligamentelor laterale, condilii femurali pot să basculeze extern. După apariţia calusului primar se poate să se recurgă la imobilizarea ghipsată.

Dacă devine necesară osteosinteza, eventualitate întîlnită mai mult la adulţi, se poate să se recurgă la diferite mijloace de fixare a fragmentelor fracturare: broşe încrucişate (RĂDULESCU), bulonaj (JUVARA), cui STEINMANN, şuruburi lungi, plăci (EGGERS, DANIS, BLOUNT), tije KÜNTSCHER sau RUSH sau substanţe osteoplastice.

În cazul fracturii izolate a unui singur condil, la menţinerea reducerii ortopedice, pe lîngă extensia transscheletică, contribuie şi plasarea articulaţiei genunchiului, în varus sau în valgus, dar în sens opus leziunii. Fractura izolată a unui condil femural, cu dislocare, este prototipul de fractură, care beneficiază astăzi, de tipul de osteosinteză, prin compresiune, cu tije elastice tip RUSH.

13.5.2.4. Evoluţie. Complicaţii. Sechele (28), (38), (41)

Hemartroza importantă, care se întîlneşte în fracturile cu iradiere intraarticulară, necesită o puncţie evacuatoare către a 14-a zi; în astfel de cazuri, se evită aplicarea unui aparat ghipsat, circular în primele zile.

Complicaţiile vasculo-nervoase, reversibile (compresiuni ale arterei poplitee), impun reducerea de urgenţă a fragmentelor fracturare, prin manevre externe sau prin intervenţie operatorie.

Ruptura arterei poplitee, necesită intervenţii de urgenţă, pe cît posibil în primele 6 ore, fie pentru sutura cap la cap, fie pentru sutura cu grefă interpusă venoasă. Peste acest interval de timp, oprirea parţială a circulaţiei poate să ducă la instalarea sindromului cronic de retracţie musculară progresivă postischemică VOLKMANN, iar oprirea completă a circulaţiei, duce la gangrena extremităţii.

Rupturile de nerv necesită intervenţia operatorie, pentru sutura cap la cap. Complicaţiile nervoase instalate secundar, prin elongaţia nervului sciatic popliteu extern, impun un tratament conservator de lungă durată, dar numai după îndepărtarea cauzei.

Complicaţiile secundare ţin mai mult de reducerea imperfectă a fragmentelor fracturare. Complicaţiile apar mai ales după fracturile oblice izolate ale unui condil femural, dar pot să apară şi după fracturile operate prin metode de osteosinteză metalică. Deoarece traiectele acestor fracturi interesează şi articulaţia, vindecarea prin calus mai bogat duce de regulă la artrite cronice, cu redori, care necesită o perioadă îndelungată de reeducare funcţională. Dar, la copii, redorile articulare după fracturi intraarticulare sau imobilizări ghipsate îndelungate nu sînt atît de importante, încît să nu poată să fie tratate prin mişcări active supravegheate.

Pseudartroza fracturilor supracondiliene femurale joase se întîlneşte excepţional la copii. Pseudartroza distală a femurului ţine de un tratament aplicat defectuos: în general de imobilizări imperfecte şi de scurtă durată,

Scanned with OKEN Scanner

de teama să nu se instaleze redori ale articulației genunchiului, de deschiderea focarului de fractură și de prezența materialului de osteosinteză.

Pseudartroza distală a femurului este o infirmitate gravă, deoarece face inutilizabil membrul și necesită tratament chirurgical operator. Operația constă în deperiostarea întinsă, cu lăsarea de așchii osoase de corticală sub periost și grefon compact (punte subperiostală), plasat antero-extern sau grefoane de coastă dedublată (RĂDULESCU, JUDET).

Se mai poate să se recurgă la avivarea suprafețelor osoase și la fixarea acestora cu material de osteosinteză (șuruburi, tije KÜNTSCHER sau RUSH, plăci de compresiune) asociate cu grefon osos complementar fixat.

Imobilizarea ghipsată postoperatorie este de lungă durată (3 luni).

Calusurile vicioase, în urma consolidărilor cu unghiulații în diametru sagital sau frontal, pot să ducă la dezaxări ale articulațiilor subjacente, generatoare de artroze tîrzii, care necesită osteotomii de redresare.

13.5.3. DECOLAREA TRAUMATICĂ A EPIFIZEI FEMURALE INFERIOARE

13.5.3.1. Etiopatogenie

Decolarea traumatică a epifizei femurale inferioare se observă foarte rar la copii și poate să se producă pe schelet integru sau patologic. În schimb, dată fiind sinostozarea tîrzie a epifizei inferioare a femurului, cu persistența cartilajului fertil de conjugare, pînă la vîrsta de 22 ani decolarea epifizară poate să apară la orice vîrstă, de la naștere pînă la 22 ani, dar este mai frecventă după vîrsta de 10 ani, mai ales la subiecții de sex masculin, în jurul vîrstei de 15 ani și apare cu ocazia accidentelor violente de sport sau de circulație.

La noul născut, decolarea epifizară inferioară a femurului poate să se producă în timpul unei nașteri dificile, în special după o versiune, cînd membrul inferior este tracționat și torsionat.

La copii, leziunea este rară și presupune traumatisme atipice, fie directe, fie indirecte, uneori asociate, caracteristice accidentelor de circulație sau de sport. Clasic, se descrie traumatismul tipic prin hiperextensie, hiperflexie și torsiune a unui membru inferior, în urma prinderii unei gambe, între spițele roții unei trăsuri, în mers.

Pe schelet patologic, leziunea poate să survină cu ocazia unui traumatism minor, de obicei indirect.

În cazuistica analizată, am încadrat această leziune în fracturile extremității inferioare (116 cazuri) și am înregistrat-o de 20 ori — 2,17% din totalul leziunilor fracturare ale femurului, repartizată între 7 și 13 ani.

13.5.3.2. Anatomie patologică

Decolarea epifizei distale a femurului, sub forma ei pură, este o eventualitate excepțională, pe un schelet integru. De obicei, pe un schelet nepatologic, decolarea care se localizează la nivelul stratului de țesut metafizar

Scanned with OKEN Scanner

spongios, suprapus cartilajului de conjugare, se asociază cu un traiect de fractură, care afectează şi substanţa osoasă metafizară şi realizează leziunea caracteristică de decolare epifizară-fractură. Icul osos detaşat reprezintă şi un ghid pentru reducere.

Noul născut poate să prezinte o decolare epifizară-fractură. Dar, fractura este neînsemnată şi parcelară şi constă din detaşări de mici spiculi, marginali, ai substanţei osoase metafizare. Dislocările capătului diafizar sînt puţin importante, iar dacă există, ele se produc anterior.

Copilul mare poate să prezinte simple dezlipiri, pure, ale epifizei, solidare cartilajului de conjugare, de pe capătul metafizar, dar uneori şi însoţite de mici dislocări marginale de substanţă osoasă metafizară sau de dislocări asociate cu un traiect de fractură, care separă un fragment osos mai important, din metafiză, fragment care rămîne ataşat epifizei fracturate. În caz de prezenţă a dislocării, capătul proximal, metafizar, se dislocă, de obicei, posterior (dar, uneori, poate să se disloce şi anterior şi lateral, extern sau intern). Epifiza la rîndul ei, fie că rămîne anterior descoperită, fie că basculează şi îşi orientează suprafaţa descoperită a cartilajului de conjugare, spre fosa poplitee.

Dislocările în spre fosa poplitee, ale capătului metafizar sau ale epifizei decolate, pot, uneori, să comprime sau să lezeze elementele vasculo-nervoase ale spaţiului popliteu. În acest caz, poate să ia naştere sindromul acut de ischemie arterială periferică al gambei.

În mod excepţional, se poate să se întîlnească, decolarea epifizară deschisă, datorită lezării dinăuntru-înafară a tegumentului de la nivelul spaţiului popliteu, în urma unei dislocări, importante, a capătului proximal, metafizar.

Cele 20 de cazuri de decolare epifizară femurală inferioară întîlnite au constat în: 10 cazuri de decolare-fractură şi 10 cazuri de decolare epifizară pură. Cele 10 cazuri de decolare epifizară pură s-au produs pe schelete patologice (osteoporoză paralitică şi tulburări de osteogeneză).

Din cele 10 cazuri cu fractură metafizară, 5 au prezentat o dislocare neglijabilă a fragmentelor fracturare. Celelalte 5 cazuri au prezentat dislocări evidente, care nu au putut să fie tratate prin mijloace ortopedice.

13.5.3.3. Studiu clinic

În cazul decolării epifizare a noului născut se instalează o impotenţă funcţională a unui membru inferior, însoţită de o tumefacţie situată deasupra unei articulaţii a genunchiului, de mărimea unei nuci, corespunzătoare capătului inferior al fragmentului metafizar, dislocat spre anterior. La palpare, tumefacţia este dură, dureroasă şi provoacă noului născut suferinţe. Uneori la mobilizare se poate să se perceapă prezenţa unei crepitaţii, cu caracter grăsos.

La copii, în cazul decolării epifizare fără dislocare, simptomatologia este asemănătoare fracturilor supracondiliene joase subperiostale şi se reduce la impotenţa funcţională a membrului inferior, însoţită de o tumefacţie moderată a articulaţiei, de prezenţa hemartrozei şi a unei dureri în punct fix la palpare, punct situat la nivelul cartilajului de conjugare.

Scanned with OKEN Scanner

În cazul unei decolări epifizare cu dislocare importantă a capătului metafizar, simptomatologia este spectaculoasă, severă.

Articulația genunchiului apare foarte tumefiată. Mărirea de volum a articluației predomină mai ales în plan sagital și ține de prezența dislocării fragmentelor, a hematomului și a hemartrozei. Impotența funcțională este absolută și durerea spontană vie. La palparea care este foarte dureroasă, se percepe prezența hemartrozei, foarte importantă, proeminarea înspre anterior a epifizei, deasupra patelei, iar în spațiul poplitcu, al capătului osos al metafizei. De obicei există o deviație a articulației genunchiului în varus. Orice tentativă de mobilizare este foarte dureroasă. Alteori, tot în cazul dislocării posterioare a capătului metafizar, mai poate să se constate la palpare și o depresiune importantă situată deasupra articulației genunchiului. În toate aceste cazuri, devine inutil să se mai caute existența mobilității anormale sau a crepitațiilor osteocartilaginoase. Înainte de a se institui tratamentul, trebuie să se examineze pulsul periferic și calitatea sensibilității și motilității nervoase a extremității.

13.5.3.4. Studiu radiologic

Examenul radiografic este indispensabil. La noul născut, radiografia poate să pună în evidență o descentrare a punctului secundar epifizar de osificare, care devine vizibil chiar de la naștere, dar este de volum neînsemnat. Uneori, radiografia de față, poate să mai pună în evidență și mici fragmente osoase laterale, detașate din metafiză, uni sau bilateral, sub forma unor spiculi osoși caracteristici, la zona de contact cu masa epifizară cartilaginoasă, semn caracteristic al acestei leziuni. De altfel, decolarea epifizară pură, la noul născut, este întîlnită rar.

La copii, în cazurile fără dislocare, radiografia rămîne negativă. Uneori, de o parte a cartilajului de conjugare, se poate să se observe o lățire a clarității corespunzătoare a acestuia, în raport cu partea opusă ; alteori se constată prezența spiculilor osoși metafizari laterali, detașați din metafiză un traiect fracturar mai important sau mici dislocări posterioare ale capătului metafizar.

În cazurile cu dislocări importante, pe radiografia de față, în mod obișnuit, se poate să se depisteze conturul epifizei care se suprapune peste capătul metafizar, față de care este dislocat anterior și uneori și intern. În acest caz capătul metafizar apare orientat în spre posterior și extern și numai în mod excepțional intern față de epifiză.

Pe radiografia de profil, epifiza, poate să apară, fie izolată anterior, fie basculată posterior. Capătul metafizar proemină, de obicei, posterior, în spațiul popliteu.

13.5.3.5. Tratament

La noul născut în cazul unei decolări epifizare cu dislocare, se va recurge la reducerea ortopedică, cu genunchiul în flexie, urmată de imobilizarea articulației, pe o atelă ghipsată subțire, ușoară, posterioară, coapsă-gambe, cu articulația în semiflexie, pentru 14 zile.

Scanned with OKEN Scanner

La copii, în decolările epifizare fără dislocare se va recurge la imobilizarea, teoretic în aparat ghipsat pelvi-podalic, practic, în atelă posterioară, întinsă din porțiunea superioară a coapsei, pînă la articulația gîtului piciorului, cu articulația genunchiului în semiflexie, pentru 30—60 zile.

În cazul unei decolări epifizare, cu dislocare, reducerea presupune urgență, de teama instalării tulburărilor vasculo-nervoase acute și trebuie să fie riguroasă, pentru ca să nu i se impute tulburările ulterioare de osteogeneză, deviații laterale, antero-posterioare sau scurtări.

Reducerea ortopedică este bine să se efectueze pe masa ortopedică. Devine necesară extensia și contraextensia mecanică sau extensia manuală cu laț pe încheietura gîtului piciorului și chingă în plica inghinală, dar întotdeauna în narcoză, cu o bună relaxare musculară.

Reducerea se execută prin presiune directă, manuală, asupra fragmentelor. Mai întîi se reduce dislocarea laterală internă sau externă a fragmentului metafizar. Apoi, chirurgul se plasează posterior și apasă cu ambele police dinainte înapoi, pe fragmentul epifizar, iar cu celelalte degete împinge spre înainte capătul diafizar, în timp ce un asistent flectează progresiv articulația genunchiului. Reducerea se intuiește în urma unui cracment caracteristic și a dispariției deformației și se controlează radiografic.

În lipsa unei mese ortopedice, se mai poate să se recurgă și la reducerea ortopedică, cu genunchiul în flexie, fără extensie prealabilă. În acest caz, în timp ce ajutorul face o extensie pe articulația genunchiului în poziția flectată, chirurgul execută reducerea fragmentului proximal, împingînd dinapoi-înainte capătul inferior al acestui fragment.

Imobilizarea ghipsată se realizează prin aparat pelvipodalic, cu articulația genunchiului în flexie de 45—90°. Această poziție este indicată, mai ales, în cazurile de instabilitate după reducere. Această poziție de imobilizare presupune o supraveghere atentă a circulației periferice. După 14 zile, se poate să se treacă la redresarea progresivă a articulației genunchiului, pînă la poziția de semiflexie.

În ceea ce privește durata imobilizării, ECONOMU recomandă 30—60 de zile. RĂDULESCU crede că după 30—45 de zile se poate să se treacă la tratamentul funcțional (15), (37).

Tratamentul prin extensie continuă transscheletică, al decolărilor traumatice epifizare femurale inferioare, cu dislocare, este periculos. Persistența dislocării fragmentului metafizar sau epifizar, în spațiul popliteu, poate să ducă la instalarea tulburărilor acute de ischemie arterială periferică, în timpul tratamentului.

În cazul unui eșec al reducerii ortopedice (interpoziție musculară), în cazul decolărilor epifizare cu leziuni cutanate sau cu tulburări vasculo-nervoase, precum și în cazurile prezentate cu întîrziere, se impune intervenția chirurgicală de urgență relativă, pentru ca să se realizeze reducerea și contenția sîngerînd.

Calea de acces este cea postero-externă. În cazurile prezentate tîrziu, brești periostală trebuie să fie debridată și trebuie să se îndepărteze țesutul

Scanned with OKEN Scanner

fibros de interpoziție. Dacă reducerea operatorie este instabilă, fragmentele fracturare pot să fie solidarizate prin două broșe subțiri, încrucișate, plasate în timpul intervenției, transcutanat.

Din cele 20 cazuri de decolare epifizară inferioară a femurului, 5 au necesitat intervenție operatorie. A fost vorba de un subiect de 8 ani, 2 subiecți de 10 ani și 2 de 12 ani. S-a practicat de 4 ori osteosinteza cu broșe încrucișate și o dată reducerea sîngerîndă simplă.

13.5.3.6. Evoluție. Complicații. Sechele

Prognosticul acestor leziuni, sever altădată, este condiționat de precocitatea reducerilor. Întîrzierea, în aplicarea reducerii, poate să expună bolnavul la complicații grave vasculare, la sindromul acut de ischemie arterială periferică sau la instalarea contracturii musculare progresive postischemice tip VOLKMANN sau chiar la gangrena extremității și la amputație.

Mortalitatea mare de altădată ținea mai ales de deschiderile cutanate și de prezența infecției. Dar, și astăzi, prognosticul decolării traumatice femurale inferioare, cu dislocarea fragmentelor fracturare, rămîne grav, dacă bolnavii sînt aduși cu întîrziere, cînd s-au instalat tulburările circulatorii cauzate de compresiunea sau de lezarea pachetului vasculo-nervos popliteu.

Cînd copilul este adus în timp scurt după accident, în timp util, chirurgul ortoped este stăpîn pe situație și poate să realizeze în bune condiții, atît reducerea cît și contenția, fie prin mijloace ortopedice, fie prin mijloace operatorii.

Decolările epifizare-fractură cu focar deschis sînt citate de RĂDULESCU în 50% din cazuri.

Tulburările nervoase, prin elongație sau prin compresiune, cedează spontan în cîteva săptămîni sau luni. În caz contrar, devine necesară explorarea operatorie a nervului respectiv.

Paraliziile definitive ale piciorului țin de vitalitatea scăzută a nervului sciatic popliteu extern.

Din punct de vedere al creșterii, prognosticul este rezervat. Tulburările secundare, de creștere, ale marelui cartilaj fertil de conjugare, sînt imprevizibile și nu sînt condiționate de tratament. Aceste tulburări sînt datorate perturbării procesului de osteogeneză de pe suprafața cartilajului de conjugare. După decolare, activitatea cartilajului de conjugare poate să fie siderată complet și poate să ducă la scurtări, dar, de obicei, prin elaborarea inegală a țesutului osos, iau naștere devieri de ax, în plan sagital sau în plan frontal (*recurvatus, varus, valgus*). Aceste deformări, după terminarea creșterii, necesită osteotomii supracondiliene pentru redresare ; sau încă, în timpul creșterii, poate să devină necesară epifiziodeza temporară, prin agrafaj, tip BLOUNT (3), dată fiind persistența cartilajului de conjugare, activ pînă la vîrsta de 20—22 ani.

Hemartroza importantă a articulației genunchiului necesită puncții evacuatoare, de obicei, o punctie unică, către a 14-a zi, după ce sîngerarea a încetat. Organizarea revărsatului hematic articular, nesuprimat, duce ulterior la artroze, urmate de redori articulare sau anchiloze.

Teoretic, dată fiind vascularizația bogată a metafizelor și a epifizelor, decolarea epifizară s-ar vindeca mult mai repede, decît o fractură incompletă. Cu toate acestea, pentru ca să se preîntîmpine producerea dislocărilor secun-

Scanned with OKEN Scanner

dare, o decolare epifizară femurală inferioară trebuie să fie imobilizată, în aparat ghipsat, timp de 30—60 de zile. Imobilizarea ghipsată, trebuie să fie tot atît de pretenţioasă ca pentru orice fractură a femurului, cu dislocare a fragmentelor.

În legătură cu tulburările cartilajului fertil de conjugare, în literatură sînt citate cazuri de sterilizare completă a activităţii osteoformatoare a epifizei şi după alte leziuni, care afectează cartilajul de conjugare. În acest sens sînt citate fracturile epifizare verticale, fie fisuri, fie fracturi cu dislocare sau simple tasări ale cartilajelor, leziuni pe care noi nu le-am întîlnit.

La toate cazurile citate, s-au produs secundar deviaţii în valgus, ale articulaţiilor genunchilor, prin tulburări de osteogeneză.

După analiza acestei serii de cazuri şi faţă de rezultatele obţinute, în general se conchide că (tabelele 104 şi 105):

Tabelul 104

Tipurile de osteosinteză în fracturile de femur repartizate pe ani

Anul	*Îndinţare tip COSĂCESCU*	*Începuire centromedulară tip KÜNTSCHER*	*Alte modalităţi*	*TOTAL*
1964		4		4
1965	1			1
1966	3	1	1	5
1967	4			4
1968		2	1	3
1969	1	7	1	9
1970		9		9
1971		5	1	6
1972	1	4	1	6
1973		5	1	6
1974		10		10
1975		10	1	11
1976		19	1	20
1977		14	2	16
1978		21	1	22
1979		14	1	15
1980		25	6	31
1981		19	1	20
1982		26	2	28
1983	1	25	4	30
TOTAL	11	220	25	256

445

Scanned with OKEN Scanner

Tabelul 105

Situaţia osteosintezelor de fomur după localizare şi ani vîrstă

Localizarca lcziunii	*Tip*	*Vîrsta*																*TOTAL*
		30 z. 1 an	*1*	*2*	*3*	*4*	*5*	*6*	*7*	*8*	*9*	*10*	*11*	*12*	*13*	*14*	*15*	
Extremitate superioară	Epifizioliza capului femural														1		1	2
	Fracturi gît chirurgical						1							1				2
Corp femural	Subtrohanteriene		1	1	6	5	8	8	10	3	7	6	4		3	3	2	67
	1/3 mijlocie	1		6	3	8	5	19	26	20	11	18	4	7	6	6	4	144
	Supracondiliene				3	3	3	5	6	1	3	2	4	2	2	2		36
Extremitate inferioară	Decolare epifizară									1		2		2				5
TOTAL		1	1	7	12	16	17	32	42	25	21	28	12	12	12	11	7	256

Scanned with OKEN Scanner

— în fracturile oblice sau spiroide localizate în 1/3 medie sau în 1/3 superioară a corpului femural, la copilul pînă la vîrsta de 6—8 ani, cele mai bune rezultate se obțin prin metoda extensiei continue, cu membrul inferior la verticală ;

— în fracturile transversale localizate la nivelul corpului femural, la orice vîrstă, precum și în celelalte varietăți de fracturi ale corpului femural, la copilul pentru vîrsta de 6—8 ani, se recomandă osteosinteza intramedulară tip KÜNTSCHER ;

— în fracturile joase, supracondiliene ale corpului femural, la copiii peste vîrsta de 6 ani, se discută tratamentul semiconservator prin extensie continuă pe cadru metalic tip BÖHLER și osteosinteza prin alte mijloace ;

— în fracturile extremității superioare (git anatomic sau chirurgical) recomandăm osteosinteza prin ambroșaj ;

— cele mai rele rezultate au fost furnizate de reducerile ortopedice extemporanee urmate de imobilizări ghipsate clasice, sau de tipurile de tratament singerind fără fixare internă ;

— pe un lot de 220 bolnavi operați (42), prin începuire centromedulară, urmăriți în timp, rezultatele au fost bune în 97,07% din cazuri.

BIBLIOGRAFIE

1. ALLGÖWER M. — Osteosynthese und primäre Knochenheilung, *Langenbecks Arch. f. Chg.*, 1964, 308, 423.
2. BEZES H. — 200 enclouages du fémur en milieu africain, *J. Chir.*, 1965, 89, 1, 23.
3. BLOUNT W. P. — L'epiphysiodèse par agrafes (methode de freinage de la croissance du cartilage), *Chir. Orthop.*, 1963, 49, 2, 171—176.
4. BROCA A. — Chirurgie infantile, Ed. G. Steinheil, Paris, 1914.
5. CADENAT F. M. — Les voies de penetration des membres, Ed. Doin, Paris, 1964.
6. CAMPBELL W. — Campbel's operative orthopedia, IV, Ed. A. H. Greishaw Mosby St. Louis, 1963.
7. CARLOS KHOWY SOLA M. D. et colab. — Stimulation of the longitudinal growth of long bones by periosteal stripping, *J. Bon. Jt. Surg.*, 1963, 45-A, 8, 1679.
8. CHARRY R., CHARRY G. — Greffe transcervicale pour pseudarthrose du col au fémur chez une fillette de 12 ans, *Rév. Orthop.*, 1938, 25, 1, 52—55.
9. COSĂCESCU A. — Afecțiuni osoase, Ed. Welther, Sibiu, 1948.
10. COUVELAIRE R., SUIRE P. — Un exemple de fracture vertico-transversale du condyle fémoral externe, *Rév. Orthop.*, 1936, 23, 6, 611—614.
11. DANICICO I. — Politraumatizații, diagnostic și conduita terapeutică, *Timișoara Med.*, 1966, 11, 2, 135.
12. DECOULX P., LAVARDE G. — Les fractures de la région trochanterienne, *J. Chir.*, 1969, 98, 1—2, 75.
13. DENISCHI A., STĂNCULESCU D., POPESCU M., MICU THEODORA, DINULESCU M. — Atitudinea terapeutică în osteita fracturară, *Chirurgia*, 1981, 30, 3, 199.
14. DRÖMER H., PENNDORF R. — Der Oberschenchelbuch im Kindersalter, *Der Chirurg.*, 1967, 38, 6, 284.
15. ECONOMU TH. — Traumatologie infantilă, Ed. Medicală, București, 1958.
16. FAVRE R., DELACROIX P. — Les polytraumatisés, Ed. Masson, Paris, 1967.
17. FÈVRE M. — Chirurgie Infantile et Orthopedie, Ed. Flammarion, Paris, 1967.
18. FORGUE E. — Precis de patologie externe, vol. I, Ed. Doin, Paris, 1917.
19. GHERMAN E., HALTEK Z. — Fracturile diafizare de femur la copii, *Rev. Medic. Cluj.*, 1957, 1, 75.
20. HIRSCH J. R., KINIFFO H. V., LEVAME J. H. — L'embolie graisseuse post-traumatique, *J. Chir.*, 1966, 93, 1, 99.
21. HOFMANN R. — La fracture la plus rebelle. Considerations sur les fractures et pseudarthroses du col du fémur, *Rév. Orthop.*, 1938, 25, 3, 193—209.
22. HUET P. — L'enclouage de Küntscher dans les fractures de la diafize fémorale, *Mém. Acad. Chir.*, 1946, 72, 22—23, 400—403.

Scanned with OKEN Scanner

Scanned with OKEN Scanner

Capitolul 14

LEZIUNILE FRACTURARE ALE OASELOR GAMBEI

L. C. Ionescu, Anca Ioana Drăghici-Mițariu

La copii, pentru marea majoritate a fracturilor de gambă, tratamentul ortopedic își păstrează prioritatea (DUMITRU VEREANU, 1973).

Dintre cele două metode de tratament, ortopedic și sîngerînd, este evident că cel ortopedic are primă indicație (COSĂCESCU, 1948).

Exceptînd fracturile deschise și unele leziuni de observație excepțională, fracturile diafizare ale oaselor gambei, la copii, pot să beneficieze, în exclusivitate, de un tratament conservator condus judicios (29).

14.1. NOȚIUNI GENERALE

Fracturile oaselor gambei se întîlnesc frecvent la copii. În statistica noastră leziunile fracturare ale oaselor gambei, s-au situat pe locul al III-lea, urmînd din punct de vedere al importanței numerice, după fracturile oaselor antebrațului și după fracturile articulației cotului. Cele 1 958 fracturi urmărite au reprezentat 5,43% din totalul leziunilor fracturare ale oaselor diafizare ale scheletului și 58,05% din toate fracturile oaselor diafizare ale membrului inferior (tabelul 106).

Tabelul 106

Frecvența fracturilor oaselor gambei

Număr total leziuni	*% din totalul leziunilor scheletului*	*Clasament*	*% din totalul fracturilor oaselor diafizare ale membrelor*	*% din totalul fracturilor oaselor diafizare ale membrului inferior*
1958	5,29	III	5,34	58,05

Graficul 24

Repartiția leziunilor fracturare ale oaselor gambei pe ani calendaristici (1 958 cazuri)

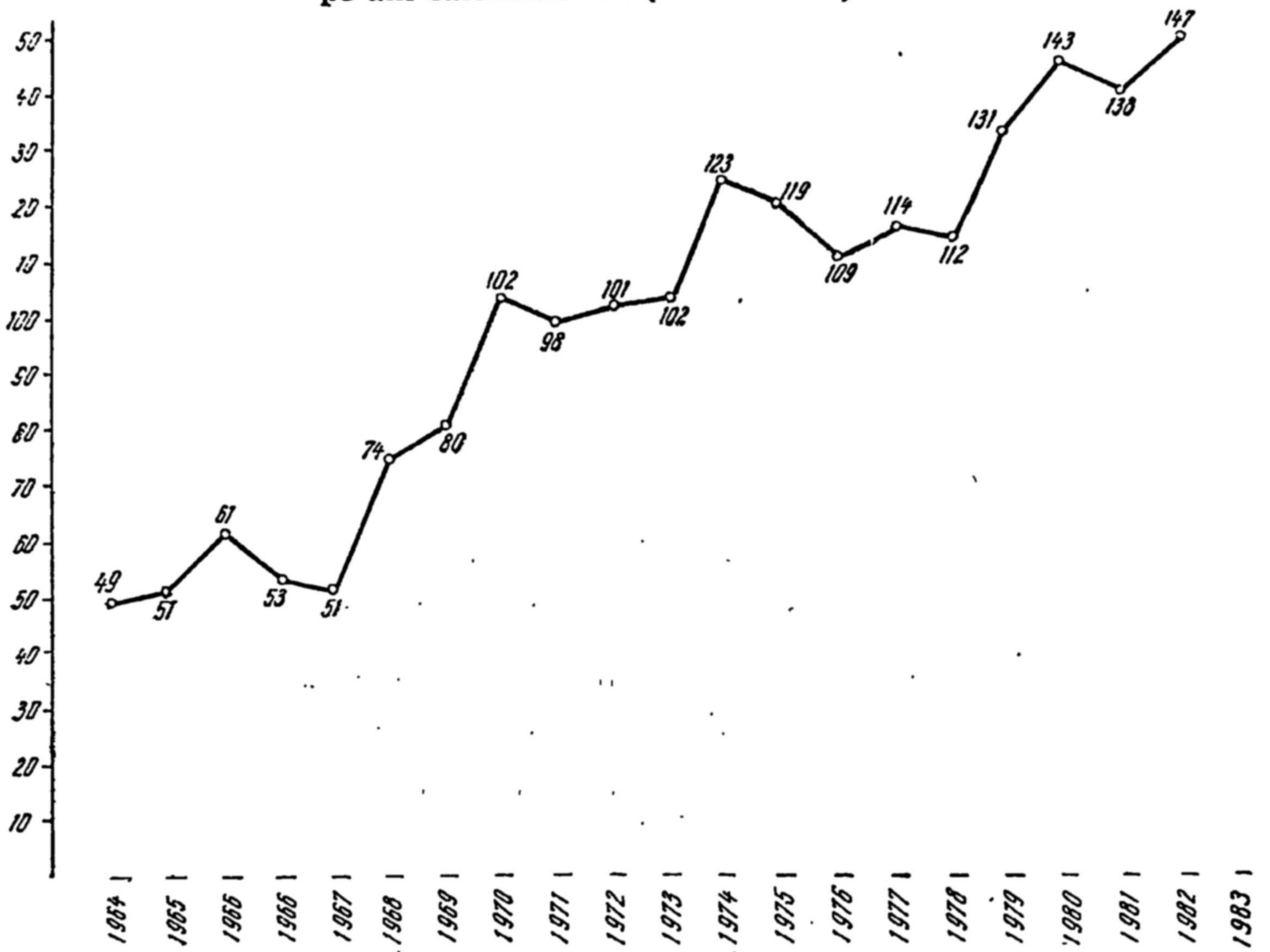

Graficul 25

Freevența fracturilor oaselor gambei pe ani vîrstă parte afectată și sex

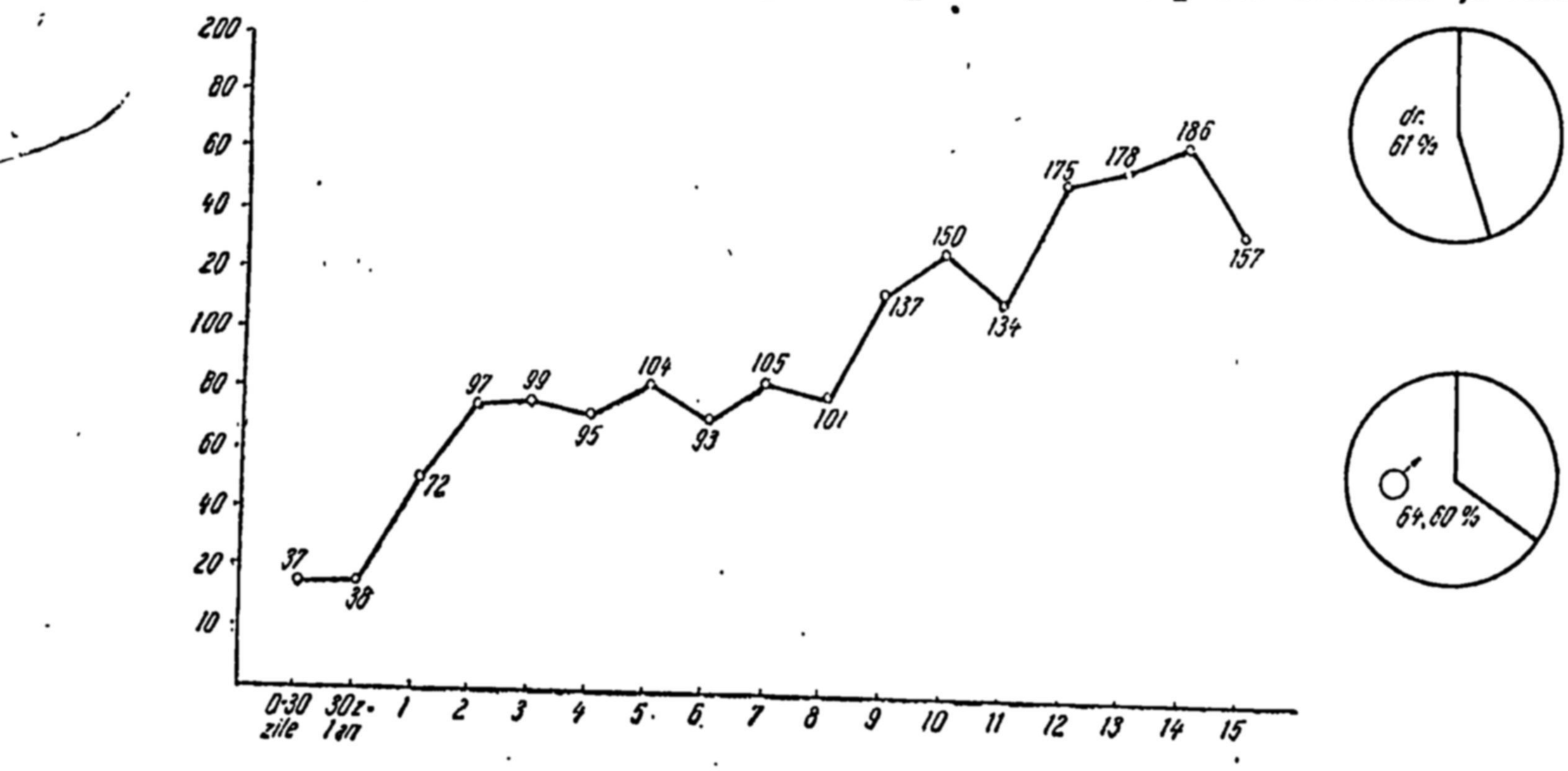

Leziunile fracturare văzute, au fost repartizate pe ani calendaristici în mod progresiv crescînd (graficul 24). Partea dreaptă a fost atinsă mai des — 61%, iar sexul masculin a fost afectat mult mai frecvent — 64,60% (graficul 25).

După vîrstă, fracturile oaselor gambei au fost observate, începînd de la noul-născut şi pînă la copilul de 15 ani, cu maximă frecvenţă între 12 şi 14 ani (graficul 25 ; tabelul 107).

Tabelul 107

Frecvenţa fracturilor oaselor gambei pe ani vîrstă

0—30 zile	*30 zile 1 an*	*1*	*2*	*3*	*4*	*5*	*6*	*7*	*8*	*9*	*10*	*11*	*12*	*13*	*14*	*15*	*Total*
37	38	72	97	99	95	104	93	105	101	137	150	134	175	178	186	157	1958
1,89	1,94	3,68	4,95	5,06	4,85	5,31	4,75	5,36	5,16	7,00	7,66	6,84	8,94	9,09	9,50	8,02	100%

Pe grupe de vîrstă, am remarcat o frecvenţă mai importantă a acestor leziuni, la copilul mare, între 11 şi 15 ani — 42,39% (tabelul 108).

Tabelul 108

Repartiţia fracturilor oaselor gambei pe elementele scheletului

Localizare	*N.N.*	*Sugar*	*1—3 ani*	*4—6 ani*	*7—10 ani*	*11—15 ani*	*TOTAL*
Fracturi de gambă	33	—	62	56	101	299	551
Fracturi de tibia	4	38	196	215	333	489	1 275
Fracturi de fibula	—	—	10	21	59	42	132
TOTAL	37	38	268	292	493	830	1 958
%	1,89	1,94	13,69	14,91	25,18	42,39	

În ceea ce priveşte repartiţia fracturilor oaselor gambei pe elementele scheletului, cele mai multe leziuni au atins tibia izolată — 1 275 cazuri (65,12%), fracturile ambelor oase au fost mult mai puţin frecvente — 551 (28,14%), iar fracturile izolate de fibula s-au întîlnit foarte rar — 132 (6,74%) (tabelul 109).

Această frecvenţă mare a fracturilor izolate de tibia se explică prin faptul că acest os reprezintă elementul de bază al segmentului de membru, foarte solicitat de traumatismele indirecte, precum şi prin situaţia sa superficială, proeminentă şi expusă traumatismelor directe. Fibula, elastică şi bine protejată de musculatură, se fracturează izolat mult mai rar.

Scanned with OKEN Scanner

Tabelul 109

Localizarea fracturilor oaselor gambei pe elementele scheletului și pe grupe de vîrstă

Localizarea leziunii	*Ambele oase*	*Tibia*	*Fibula*	*Total*
Număr	551	1 275	132	1 958
%	28,14	65,12	6,74	100

Leziunile ambelor oase se produc, de obicei, prin traumatisme directe, importante, destul de frecvente la copii.

Nivelul la care se situează traiectele fracturare prezintă importanță din punct de vedere etiologic. Este bine cunoscut, faptul că, în traumatismele indirecte cedează tibia, de obicei la unirea 1/3 mijlocii cu 1/3 inferioară și realizează tipul de fractură diafizară oblică-spiroidă, leziune caracteristică, în care fibula rămîne intactă. Am întîlnit această varietate de fractură în 523 cazuri (tabelul 113).

De asemenea, este evident faptul că, în traumatismele directe, traiectul fracturar, de obicei transversal, se produce pe tibia la nivelul traumatismului, iar asupra fibulei, mai frecvent, la un alt nivel.

După nivelul la care s-a produs fractura, la cazurile urmărite, am observat că cele mai multe leziuni — 1 230, au fost localizate în porțiunea diafizară și au atins, de obicei tibia izolată — 811, mai rar ambele oase — 401 și foarte rar fibula izolată — 18 (tabelul 110).

Fracturile localizate la extremitatea inferioară a oaselor gambei au fost mai puțin numeroase — 671 și au atins, de asemenea, în majoritate, tibia

Tabelul 110

Localizarea fracturilor oaselor gambei după nivel

Nivelul fracturii	*Nr.*	%	*Elementul scheletului*	*Nr.*	%
Extremitatea superioară	57	2,91	Ambele oase	18	0,92
			Tibia	33	1,68
			Fibula	6	0,31
Porțiunea diafizară	1 230	62,82	Ambele oase	401	20,48
			Tibia	811	41,42
			Fibula	18	0,92
Extremitatea inferioară	671	34,27	Ambele oase	132	6,74
			Tibia	431	22,01
			Fibula	108	5,52
TOTAL	1 958	100		1 958	100

Scanned with OKEN Scanner

Tabelul 111

Situația fracturilor deschise ale oaselor gambei

Nivel	*Nr.*	*Deschiderea*	*Nr.*	*Varietatea*	*Nr.*	*Modalitate operatorie*	*Nr.*
1/4 superioară	1	Ambele oase	1	Transversală comunitivă	1	Amputație coapsă 1/3 inf.	1
2/4 mijlocii	19	Tibia	15	Oblică	2	Îndinţare	1
						Cerclaj catgut tibia	1
				Transversală cominutivă	13	Küntscher tibia	2
						Îndinţare tibia	7
						Placă şuruburi tibia	4
		Ambele oase	4	Transversală cominutivă	4	Placă tibia	1
						Amputaţii	2
						Cerclaj tibia	1
1/4 inferioară	5	Ambele oase	4	Maleolă internă	3	Reducere	2
						Şurub	1
				Oblică	1	Cerclaj catgut tibia	1
		Fibula	1	Maleolă externă	1	Cerclaj catgut	1

Scanned with OKEN Scanner

izolată — 431, mai rar ambele oase — 132 și mai rar, fibula izolat — 108. Aceste fracturi au înglobat leziunile anatomopatologice caracteristice extremității inferioare a oaselor : fracturile în lemn verde, de localizare diafizo-metafizară, fracturile prin tasare a trabeculației osoase, metafizare, fracturile-decolări epifizare, fracturile maleolare și unele leziuni mixte.

Fracturile localizate la extremitatea superioară a oaselor gambei au fost rare — 57 și au afectat în majoritate tibia izolată — 33. Ele au constat în leziuni foarte rare, cum ar fi : decolări ale epifizei superioare a tibiei, fracturi ale apofizelor spinoase ale tibiei, smulgeri ale tuberozității tibiale anterioare, fracturi metafizare ș.a.

Dacă urmărim dinamic, apariția și creșterea numerică a leziunilor fracturare, caracteristice oaselor gambei, pe grupe de vîrstă, observăm că fracturile de localizare diafizo-metafizară (fracturile cu inflexiune în lemn verde și fracturile prin tasare a trabeculației osoase) au apărut de la vîrsta de 1 an și au atins maximum de frecvență între 2 și 5 ani' pentru ca apoi, să descrească progresiv pînă la 15 ani. Fracturile de localizare diafizară, oblice spiroide, au apărut de la vîrsta de 1 an, au crescut progresiv și au atins maximum frecvenței între 10 și 15 ani. Am observat, apariția fracturilor diafizare cu traiecte transversale, începînd tot cu vîrsta de 1 an și atingînd o frecvență maximă între 7 și 15 ani. Decolările epifizare au fost inexistente pînă la 2—3 ani. De la această vîrstă, frecvența acestor leziuni, a crescut progresiv pînă la 7—15 ani. În sfîrșit, fracturile maleolei interne s-au observat la copii între 4 și 15 ani (tabelul 112 ; graficul 26).

Graficul 26

Repartiția unor fracturi caracteristice ale oaselor gambei pe grupe de vîrstă

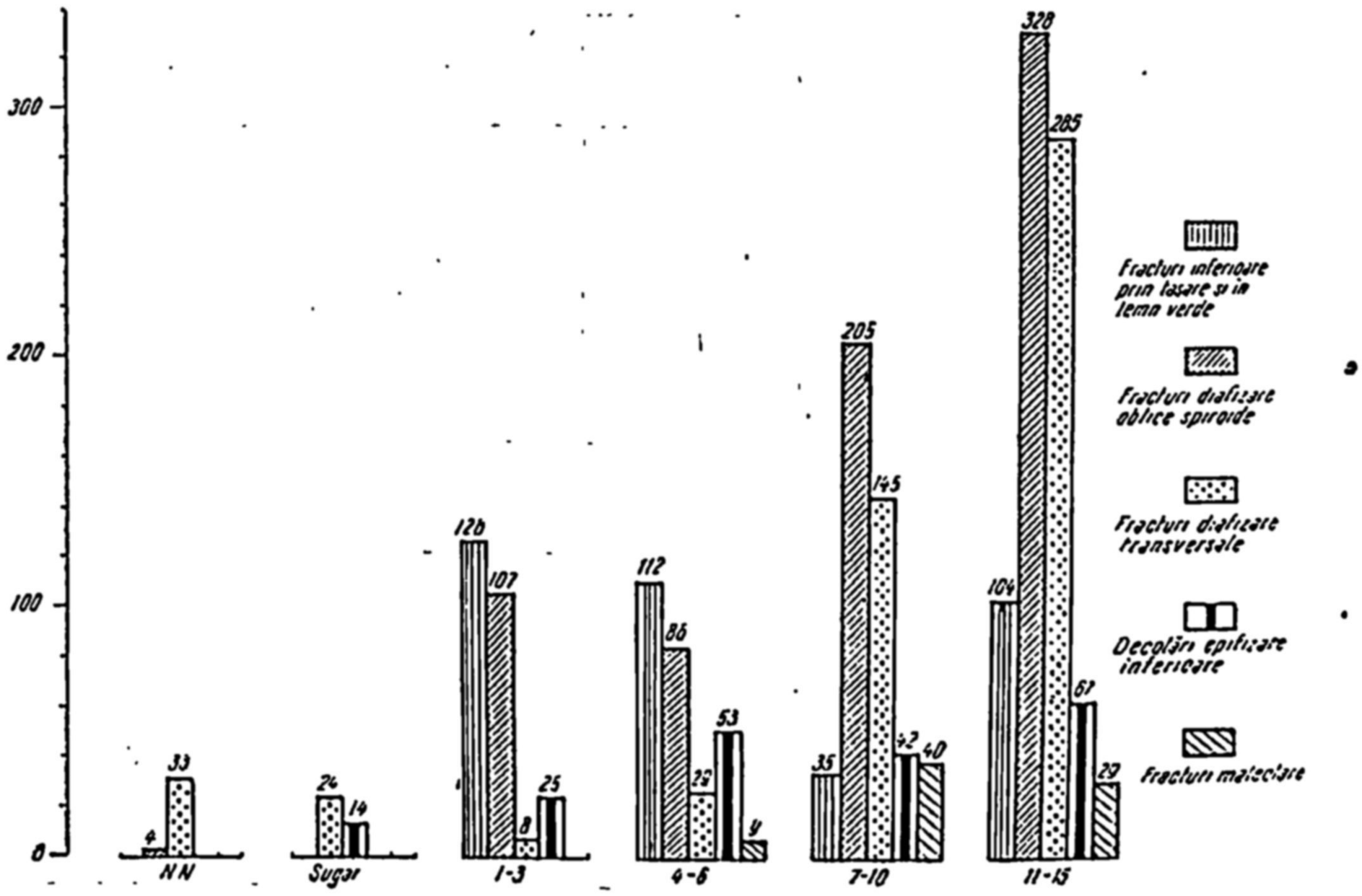

Tabelul 112

Repartiția fracturilor izolate de tibia după localizare, tip și ani vîrstă

Localizare	*Tipul leziunii*	*N.N.*	*S*	*1*	*2*	*3*	*4*	*5*	*6*	*7*	*8*	*9*	*10*	*11*	*12*	*13*	*14*	*15*	*Total*	%	*Total*	%
Leziuni excepționale ale extremității superioare	Fracturi ale metafizei superioare							3	4	3	4	3							17	1,33	33	2,58
	Decolări-fracturi ale epifizei superioare												1	2	2	1			6	0,47		
	Fracturi ale apofizelor spinoase												3	2	1				6	0,47		
	Fracturi ale tuberozității anterioare										2	1				1			4	0,31		
Leziuni de localizare diafizară	Traiecte oblice	3	22	12	13	13	9	12	9	9	7	10	20	17	17	19	7	10	209	16,39	811	63,62
	Traiecte oblice spiroide	1	2	25	20	12	10	7	10	20	10	43	30	17	34	18	30	25	314	24,63		
	Traiecte transversale		14				6	6	9	13	18	23	31	7	35	12	7	12	193	15,14		
	Cominutive sau cu fragment intermediar										3	3	6	12	13	12	38	8	95	7,46		
Leziuni caracteristice ale extremității inferioare	Fracturi în lemn verde diafizo-metafizare			5	11	15	7	20	11	6			5	7	12	17	14	10	140	10,98	431	33,80
	Fracturi prin tasarea trabeculației osoase metafizare			6	19	20	13	14	3	5	1		2	3	1	1	1	5	94	7,37		
	Decolări epifizare			1	10	14	21	18	14	11	4	5	5	7	8	11	13	3	145	11,37		
	Fracturi de maleolă internă						3		6	6	10	7	3	4	3	1	2	7	52	4,08		
TOTAL		4	38	49	73	74	69	80	66	73	59	95	106	78	126	93	112	80	1275	100	1275	100

Scanned with OKEN Scanner

Uneori, au existat asocieri, cu leziuni fracturare ale altor elemente ale scheletului : craniu, articulaţia cotului, antebraţ, bazin, femur, oase tarsiene — 12 cazuri.

Fondul patologic a fost întîlnit la 170 subiecți.

Am întîlnit deschiderea focarului de fractură în 25 cazuri (tabelul 111).

Majoritatea fracturilor oaselor gambei au fost tratate conservator. Tratamentul chirurgical operator a fost aplicat numai la 76 leziuni (tabelul 111).

În acest studiu, vom discuta separat, leziunile fracturare izolate ale tibiei, ale ambelor oase ale gambei și, în sfîrșit, leziunile izolate ale fibulei pe tipuri anatomopatologice specifice vîrstei la care s-au produs fracturile și în ordinea importanţei numerice.

Pentru ușurința studiului, am împărţit aceste leziuni fracturare în : leziuni frecvente de localizare diafizară, leziuni caracteristice ale extremităţii inferioare și leziuni excepționale ale extremității superioare.

14.2. LEZIUNILE FRACTURARE IZOLATE ALE TIBIEI (8), (10), (14), (20), (21), (29), (30), (39), (41), (46), (55), (56), (60)

Noțiuni generale. În intervalul de timp, la care ne referim, am urmărit un număr de 1 275 leziuni fracturare izolate ale tibiei, care au reprezentat 65,12% din totalul fracturilor oaselor gambei (tabelul 109) pe care le-am clasificat în : leziuni curente, diafizare — 811 cazuri (63,62%), leziuni caracteristice ale extremităţii inferioare — 431 (33,80%) și leziuni rare ale extremităţii superioare — 33 cazuri (2,58%) (tabelul 112).

73 din cazurile analizate au prezentat fracturi pe fond patologic.

Am întîlnit deschiderea focarului de fractură în 13 cazuri. Acestea au beneficiat de tratament sîngerînd. Tratamentul chirurgical operator s-a mai aplicat la 16 cazuri de fracturi închise.

Leziunile fracturare izolate de tibia au fost observate pe toată perioada copilăriei, de la 1 la 15 ani, cu maximum de frecvenţă la copilul între 11 și 15 ani (tabelul 108).

14.2.1. FRACTURILE DIAFIZARE

14.2.1.1. Etiopatogenie

În patologia adultului sînt considerate fracturi diafizare, leziunile cuprinse între 2 linii convenţionale, transversale, cea superioară care atinge orificiul arterei nutritive a tibiei, iar cea inferioară, care se situează la trei laturi de deget deasupra interliniului articular inferior (R. MERLE D'AUBIGNÉE (3)).

Din motive de ordin etiopatogenetic și anatomopatologic și pentru un studiu cît mai unitar al leziunilor pe scheletul în curs de dezvoltare, și la copii am recurs la o clasificare asemănătoare și am împărţit scheletul oaselor gambei, în 4 segmente convenţionale egale. În segmentele excentrice, am clasificat decolările-fracturi epifizare, fracturile prin inflexiune în lemn verde,

Scanned with OKEN Scanner

de localizare diafizo-metafizară, fracturile prin tasarea trabeculației osoase, metafizare, fracturile maleolare și alte leziuni excepționale, cărora le-am acordat studii separate.

În cadrul fracturilor diafizare propriu-zise, am înglobat, în special, leziunile localizate în cele 2/4 mijlocii ale oaselor (fig. 231).

Fractura diafizară de tibia, întîlnită cel mai frecvent, a fost fractura oblică spiroidă — 314 cazuri. Această leziune, se produce prin mecanismul indirect al torsiunii, de obicei, în urma căderilor laterale, cu rotație externă a corpului pe picior fixat (pas greșit, accident de sport etc.). La copiii mici, în producerea acestei leziuni sînt caracteristice traumatismele neînsemnate, tot indirecte, cu ocazia efectuării primilor pași, a căderilor din pat ș.a.

Am întîlnit prezența acestor mecanisme indirecte, generatoare de fracturi diafizare oblice spiroide tipice, în 24,63% din cazurile urmărite, la copii în vîrstă de 1—15 ani, cu maxim de frecvență la 12 ani (tabelul 112).

Fracturile transversale izolate de tibia mult mai puțin frecvente decît cele oblice spiroide, se produc în urma traumatismelor directe, care acționează asupra tibiei fixate sau libere. Aceste mecanisme directe, au fost observate la 193 din cazurile urmărite — 15,14%. În această eventualitate, traiectul fracturar se localizează la nivelul la care a acționat traumatismul. Acest tip de fractură a fost observat la toate vîrstele copilăriei, cu o frecvență mai mare în jurul vîrstei de 8—15 ani.

Pentru copilul mic, de vîrstă preșcolară, sînt caracteristice fracturile prin inflexiune în lemn verde, de localizare diafizo-metafizară și fracturile prin tasare a trabeculației osoase metafizare. Aceste leziuni, caracteristice copiilor mici, sînt cauzate, de obicei, prin traumatisme indirecte, căderi în picioare de la înălțime. Acest mecanism este specific, mai ales, pentru fracturile prin tasare a trabeculației osoase metafizare sau pentru fracturile oblice scurte. Fracturile în lemn verde se produc, mai frecvent, prin mecanismul indirect sau mixt al inflexiunii.

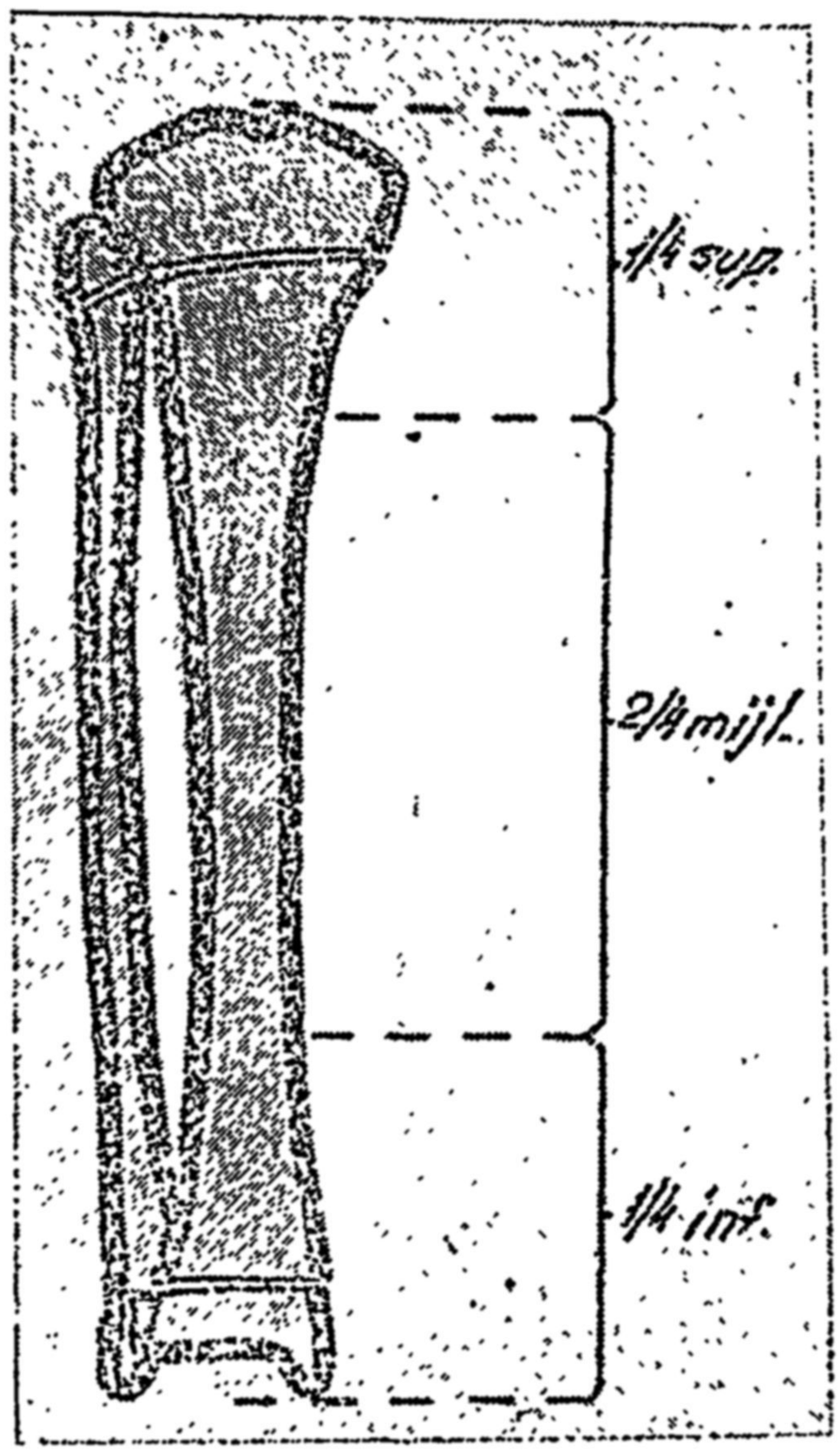

Fig. 231 — Împărțirea scheletului oaselor gambei în patru segmente convenționale în vederea clasificării. (Schiță inedită)

Semnalăm 140 fracturi în lemn verde, întîlnite la copii între 1 și 15 ani, 94 cazuri de fracturi prin tasare metafizară și 209 fracturi oblice scurte (tabelul 112).

Scanned with OKEN Scanner

Scanned with OKEN Scanner

14.2.1.2. Anatomie patologică

Prototipul fracturii diafizare, izolate, de tibia este fractura spiroidă, produsă prin mecanismul indirect al torsiunii, localizată la unirea 1/3 mijlocii cu 1/3 inferioară, la locul de minimă rezistență a osului (fig. 232) (17).

În general, elasticitatea fibulei și laxitatea ligamentului tibio-fibular, care permite fibulei unele mișcări de rotație, fac ca, la copil, fractura izolată de tibia să fie foarte frecventă, dar pe de altă parte, prin rolul său de atelă naturală, fibula intactă împiedică dislocările importante alc fragmentelor fracturare ale tibiei.

Acest tip de fractură diafizară spiroidă de tibia, a fost întîlnită de noi foarte frecvent — 523 cazuri ; traicctele fracturare au atins epifiza tibială inferioară în 57 de cazuri.

De obicei, traiectul fracturar se orientează oblic spiroid, din dorso-lateral-proximal, în ventro-medial-distal. Mai rar, traiectul de fractură poate să se prezinte oblic scurt (fig. 233) și în mod excepțional longitudinal.

Rareori din traiectul de fractură se detașează un fragment intermediar, (32), (48), dar niciodată linia de fractură nu depășește cartilajul de conjugare inferior și nu coboară pînă în articulația gîtului piciorului, așa cum se întîmplă în fractura tip DUPUYTREN a adultului. Rolul de amortire îl joacă cartilajul de conjugare.

După nivel, am observat localizarea fracturilor spiroide de tibia, cel mai frecvent, la unirea celor 2/3 medii cu 1/3 inferioară, 224 cazuri — 42,83% ; localizările în cele 2/3 medii au fost mult mai rare, 33 cazuri — 6,31% (tabelul 113).

Tabelul 113

Localizarea fracturilor diafizare oblice-spiroide izolate de tibia

Traiecte oblice scurte		*Traiecte oblice spiroide*			*Total*
1/3 mijlocie	*1/3 mijlocie-inferioară*	*1/3 mijlocie*	*1/3 mijlocie-inferioară*	*cu interesare epifizară*	
63	146	33	224	57	523
12,04	27,92	6,31	42,83	10,90	100%

La copiii mici, fracturile spiroide, izolate de tibia, se prezintă sub formă de fisuri subperiostale. Fracturile cu dislocări complexe ale fragmentelor fracturare sînt caracteristice copiilor peste 5 ani. La aceste cazuri, dislocarea cea mai frecvent observată este unghiulația înspre extern a fragmentelor fracturare, în *vara*.

Mult mai puțin frecvente au fost traiectele fracturare transversale, cauzate de traumatisme directe (fig. 234).

Traiectul transversal fracturar, poate să se localizeze, la orice nivel, de-a lungul diafizei tibiale și corespunde locului de acțiune al traumatismului.

Am întîlnit acest tip de traiect fracturar de 193 ori — 15,14%, la copiii între 4 și 15 ani (tabelul 113).

Uneori, acțiunea agentului traumatic, poate să disloce un fragment fracturar intermediar, fie de partea traumatismului (agent cu baza largă), fie de partea opusă (agent cu vîrf ascuțit).

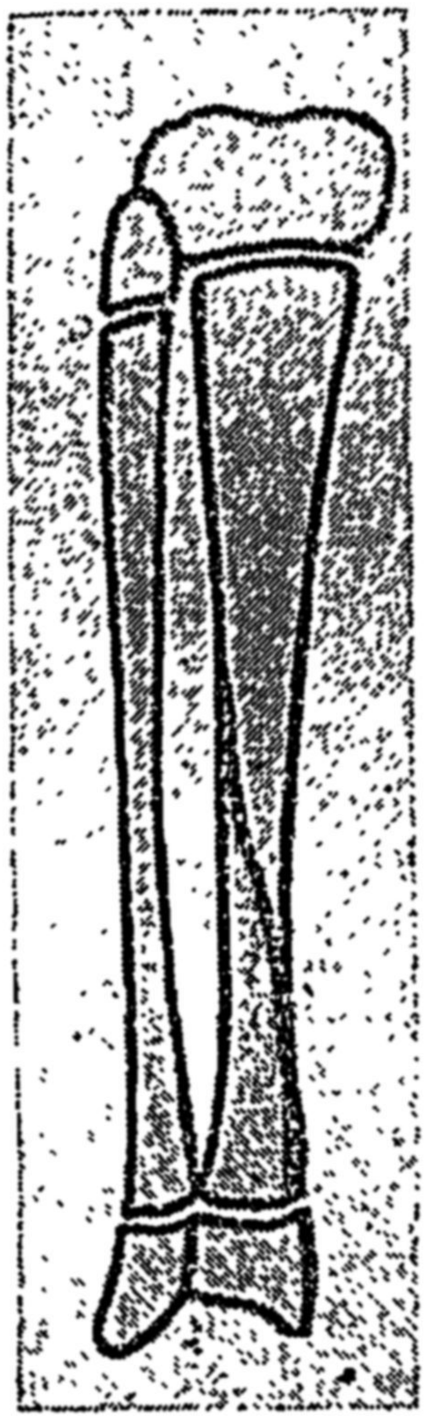

Fig. 232 — Fisură spiroidă subperiostală de tibia. (Schiță inedită)



Fig. 233 — Fisură oblică subperiostală de tibia. (Schiță inedită)

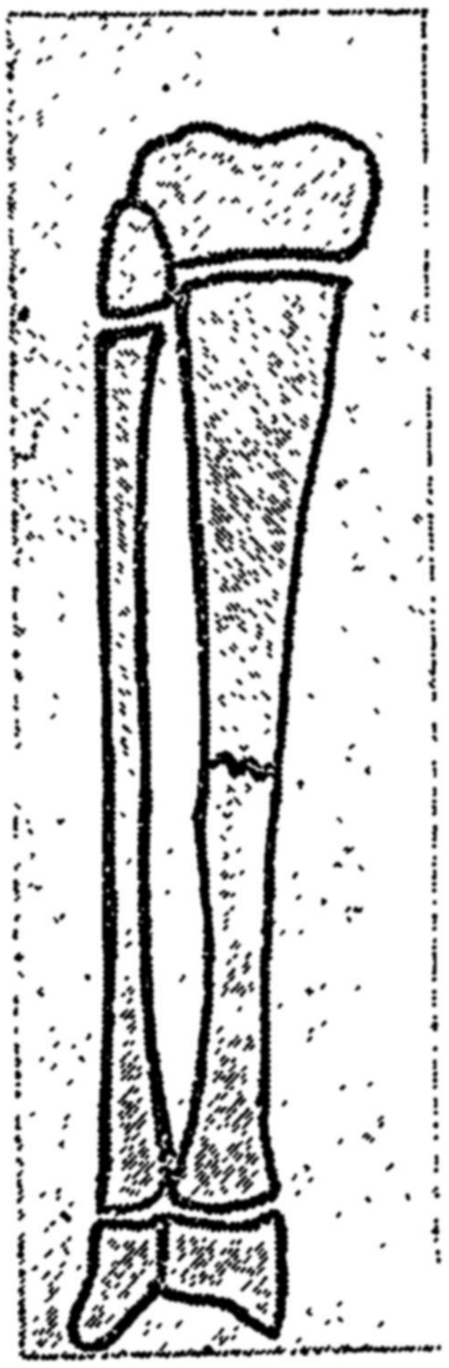

Fig. 234 — Fisură transversală subperiostală de tibia. (Schiță inedită)

Cu cît vîrsta copilului este mai mică, cu atît dislocarea fragmentelor fracturare este mai redusă. În fracturile diafizare ale copiilor mari, fie oblice scurte prin inflexiune, fie spiroide prin torsiune, fie transversale prin șoc direct sînt caracteristice dislocările fragmentelor fracturare, care fac ca diagnosticul clinic să devină evident. În fracturile izolate de tibie pot să existe unghiulații, în sens lateral, în tibia vara sau valga și în sens antero-posterior, de obicei în tibia recurvata, mai rar în antecurvata.

Dislocațiile laterale, ale fragmentelor fracturare, se observă mai ales, în fracturile transversale, iar decalajele, prin rotație externă a fragmentului inferior, se observă în fracturile transversale și în fracturile oblice spiroide.

Scurtările, prin încălecarea fragmentelor fracturare, în fracturile izolate de tibia, se întîlnesc mai rar.

Scanned with OKEN Scanner

La copiii mici, se mai întîlneşte tipul de fractură subperiostală în lemn verde. Această leziune, se localizează de obicei, în zona de joncţiune diafizo-metafizară inferioară. Ea este caracteristică copiilor de vîrstă preşcolară, dar poate să fie observată pînă la vîrsta de 15 ani. Am întîlnit acest tip de fractură de 140 ori — 10,98% (tabelul 112).

Tot la copiii mici se mai observă un tip de fractură subperiostală „fractura prin tasarea trabeculaţiei osoase metafizare", 94 cazuri — 7,31% (7), (42). Această leziune este caracteristică pentru metafiza inferioară a tibiei.

14.2.1.3. Studiu clinic

La copii, clinica fracturilor izolate de tibia se prezintă proteiform şi este condiţionată de gravitatea leziunii. Se întîlnesc toate tipurile de tablouri clinice, de la cele ale copiilor mici, cu simptomatologie frustă, pînă la cele ale copiilor şcolari şi ale adolescenţilor, cu simptomatologie evidentă, gălăgioasă, impresionantă.

În cazul leziunilor fracturare, subperiostale, specifice copilului mic: fisuri, fracturi cu inflexiune în lemn verde sau prin tasare a trabeculaţiei osoase metafizare, micul pacient este adus la consultaţie pentru impotenţa funcţională a unui membru inferior.

Primul gest, al examinării clinice, constă în a recomanda aparţinătorilor, să susţină copilul de subsuori şi să-l îndemne să stea în picioare. Copilul va refuza să se sprijine pe membrul traumatizat. El îşi va menaja gamba dureroasă, imobilizînd-o în poziţie de semiflexie din articulaţiile genunchiului şi şoldului. Deoarece, la aceşti copii mici, momentul traumatic trece, de obicei, neobservat, impotenţa funcţională a membrului inferior sugerează chirurgului două leziuni posibile: fractura de tibia şi osteomielita acută hematogenă.

La inspecţia gambei traumatizate, se constată o uşoară tumefacţie, fie de localizare diafizară, fie de localizare puţin mai inferioară.

La presiunea digitală, la nivelul tumefacţiei, se provoacă o durere vie, la care copilul reacţionează.

Impotenţa funcţională, tumefacţia şi durerea provocată, la care se mai adaugă şi absenţa febrei, impun diagnosticul diferenţial cu osteomielita de localizare diafizară, localizare, de altfel, excepţională la această vîrstă.

În lipsa deformaţiei, a mobilităţii anormale, a crepitaţiilor şi a echimozei, diagnosticul clinic, de fractură izolată de tibie, trebuie să fie verificat radiografic. În fracturile diafizare izolate complete de tibia, cu cît vîrsta copilului este mai mică, cu atît dislocarea fragmentelor fracturare este mai redusă.

La copiii mari, simptomatologia este mai evidentă. În primul rînd, momentul traumatic este reţinut de copilul accidentat, precum şi cauza accidentului, de obicei de sport. Copilul se prezintă la consultaţie, imediat după accident. Fractura, fie că s-a produs printr-un mecanism indirect, fie printr-un mecanism direct, se caracterizează prin dislocarea fragmentelor fracturare, printr-o tumefacţie evidentă, prin prezenţa hematomului fracturar, voluminos şi prin impotenţa funcţională absolută.

Scanned with OKEN Scanner

Deşi, amploarea dislocărilor este în general limitată, datorită atelei fibulare intacte, deformarea regiunii face, totuşi, ca diagnosticul clinic să devină evident la prima vedere. În faţa unui astfel de tablou clinic, este inutil să se mai cerceteze prezenţa altor semne de fractură.

Eventual, se poate să se recurgă la palparea digitală, blîndă, de-a lungul feţei antero-interne a tibiei. La nivelul tumefacţiei maxime, de obicei se descoperă un punct dureros fix, care corespunde focarului de fractură.

În fracturile izolate de tibia ale copiilor mari, deformaţiile evidente ale gambei se datoresc unghiulaţiilor în tibia vara şi în recurvata, în care fragmentele fracturare realizează un unghi cu sinusul orientat antero-intern, precum şi decalajul fragmentului fracturar inferior, care se roteaza înspre extern, datorită greutăţii piciorului.

Bineînţeles, sînt prezente celelalte semne clasice ale fracturii, mobilitate anormală şi crepitaţii osoase, dar depistarea lor este inutilă, dureroasă şi nocivă, iar echimoza apare numai după cîteva zile.

În faţa acestor semne evidente de fractură, radiografia rămîne să precizeze numai tipul traiectului fracturar şi amploarea dislocărilor.



Fig. 235 — Radiografia oaselor gambei de faţă. Fisură oblică subperiostală de tibia.

14.2.1.4. Studiu radiologic

După orice traumatism de gambă, trebuie să se execute radiografia de faţă şi de profil, care să cuprindă şi articulaţiile genunchiului şi gîtului piciorului.

La copiii mici, radiografia poate să evidenţieze unul din cele trei aspecte specifice: fisura diafizară subperiostală, fractura prin inflexiune în lemn verde sau fractura prin tasare a trabeculaţiei osoase (fig. 235). În cazul fracturilor diafizare, la copiii mici, radiografia de faţă evidenţiază tipul traiectului fracturar, de obicei, fisură subperiostală spiroidă, orientată din extern înspre intern şi din superior înspre inferior, localizată mai frecvent în cele 3/4 inferioare ale diafizei. Pe o radiografie executată la cîteva zile de la accident, mai apare şi un lizereu periostal suplimentar, mărturie a începutului osificării hematomului subperiostal. În fracturile diafizare inferioare ale copiilor mici, radiografia de faţă poate să evidenţieze unele plicaturări ale unei corticale osoase, de obicei, a celei interne, localizate la nivelul zonei de substanţă osoasă spongioasă metafizară sau la zona de tranziţie diafizo-metafizară. Alteori, corticala osoasă de partea opusă plicaturii poate să apară fracturată complet.

Scanned with OKEN Scanner

După gradul dezordinilor produse asupra substanței osoase și asupra continuității corticalei osoase, aceste leziuni sînt etichetate fracturi subperiostale prin tasare trabeculară sau fracturi cu inflexiune în lemn verde. În aceste leziuni, caracteristice copilului mic, unghiulațiile se orientează de obicei în *tibia vara* în fractura prin tasare și în *valga* în fractura în lemn verde, pe radiografia de față și în *recurvata* sau în *antecurvata*, pe radiografia de profil.

Uneori radiografia poate să evidențieze un traiect fracturar oblic, care se termină la nivelul cartilajului de conjugare. Traiectul fracturar, de obicei, oblic spiroid sau longitudinal este orientat posterior, de aceea necesită și executarea radiografiei de profil.

În fracturile izolate de tibia ale copiilor mari, cu diagnostic clinic evident, radiografia rămîne să fixeze tipul traiectului fracturar și prezența eventualelor dislocări. Radiografia de față poate să evidențieze o unghiulație în vara, cu sinusul orientat intern, o eventuală dislocație laterală și un decalaj. Pe clișeul de profil se pune în evidență prezența unghiulației în sens antero-posterior, de obicei, cu sinus deschis anterior și o eventuală dislocație transversală, în sens antero-posterior. Uneori pe radiografie pot să se evidențieze traiecte fracturare multiple, fragmente intermediare sau aspecte cominutive.

14.2.1.5. Posibilități de tratament conservator. Redresarea dislocărilor reziduale sub aparat ghipsat (60)

De principiu, fracturile izolate de tibia beneficiază de tratament conservator care constă în reducerea ortopedică a dislocărilor existente și în imobilizarea prin mijloace externe, pînă la vindecare.

În varietățile de fracturi subperiostale ale copiilor mici, tratamentul conservator devine foarte simplu. El constă în imobilizări ghipsate nepretențioase, în aparate bivalvice sau pe atele posterioare, căptușite, cruro-podalice, pentru un timp relativ scurt : în fracturile prin tasare a trabeculației osoase metafizare 14—21 zile, în fracturile prin inflexiune în lemn verde de 21—30 zile, în fisurile subperiostale 30—45 zile.

În schimb, fracturile izolate de tibia, cu dislocare complexă a fragmentelor fracturare, trebuie să fie tratate cu multă atenție.

În fracturile diafizare de tibia nu se observă dislocări importante, cu pierderea completă a contactului dintre fragmentele fracturare și cu scurtare. În schimb, devine necesar, să se redreseze unghiulațiile în *vara* și în *recurvata*, dislocațiile laterale și *decalajul* (fig. 236).

Recomandăm reducerea dislocărilor fragmentelor fracturare în mai mulți timpi :

— în primele două zile sîngerarea în focar continuă și tumefacția se mărește progresiv. De aceea, imobilizarea ghipsată, primitivă, nu se va efectua în aparat ghipsat circular, ci numai în aparat bivalvic, cruro-podalic căptușit, cu articulația genunchiului în poziția semiflexiei, de 45° și cu piciorul în poziție antalgică, ecvin. Cu ocazia aplicării imobilizării ghipsate primitive se va reduce decalajul fragmentului fracturar inferior, dacă acesta există, prin redresarea pasivă manuală blîndă a piciorului. cu halucele la verticală.

Scanned with OKEN Scanner

În schimb, nu se va redresa pasiv piciorul din poziția antalgică, în ecvin, deoarece redresarea pasivă a piciorului, în unghi de 90°, în perioada în care musculatura gambei se află în contractură posttraumatică voluntară și reflexă favorizează producerea sau mărirea unghiulației existente, în *recurvata*. Conservarea poziției piciorului în ecvin, chiar pentru 14—21 zile, la copii, nu duce la retracții musculare secundare și la fixarea piciorului în poziție vicioasă ;

— după cîteva zile, se poate să se recurgă la aplicarea circularelor ghipsate, pe aparat ghipsat bivalvic. Acum, copilul este capabil să-și redreseze singur piciorul, în poziție indiferentă, în unghi de 90° ;

— între timp, prin aparatul ghipsat primitiv, s-au executat radiografii și, astfel, se poate să se facă bilanțul leziunilor, să se aprecieze existența și gradul dislocărilor și să se imagineze un plan, pentru redresarea dislocărilor restante ;

— dacă fragmentele fracturare sînt aliniate, primul aparat ghipsat se va schimba după 3 săptămîni, deoarece prin resorbția hematomului fracturar și a edemului și prin instalarea unei atrofii musculare, de inactivitate, aparatul ghipsat devine larg și poate să favorizeze producerea unghiulațiilor sub ghips ; al doilea aparat ghipsat cruro-podalic poate să nu fie căptușit și se va menține încă 4—7 săptămîni. În general, o fractură completă de tibia necesită, pentru vindecare, o imobilizare ghipsată de 8—10 săptămîni. În tot acest timp copilul păstrează repausul la pat. Cu ocazia ridicării celui de-al 2-lea aparat ghipsat, se execută o radiografie de control. Dacă la această dată există semne de vindecare radiologică, imobilizarea ghipsată poate să fie suprimată.



Fig. 236 — Fractură transversală de tibia. Dislocare laterală (Schiță inedită).

În ceea ce privește persistența dislocărilor sub aparatul ghipsat primitiv, acestea pot să fie reduse, cu ușurință, în primele 7—8 zile, înaintea constituirii calusului primar, grație artificiului WATSON-JONES. Recomandăm aplicarea acestui artificiu astfel : se măsoară cu raportorul, pe radiografii, gradul unghiulațiilor restante. Unghiulațiile în sens lateral, de obicei în *vara*, care depășesc 5° și unghiulațiile în sens antero-posterior, de obicei în *recurvata* peste 10°, trebuie să fie redresate. De asemenea, trebuie să fie combătut, cu orice preț, *decalajul* fragmentului fracturar inferior, înspre extern ;

— redresarea unghiulațiilor sub aparat ghipsat necesită anestezie generală ;

— pentru reducerea unghiulațiilor, se secționează 2/3 din circumferința aparatului ghipsat, la nivelul focarului de fractură, exact de partea opusă unghiulației pe toată grosimea ghipsului ; aparatul ghipsat se frînge

Scanned with OKEN Scanner

manual, exact atîtea grade cîte prezintă unghiulația ; în fisura care rezultă în ghips se plasează o pană de lemn și se execută radiografia de control. Dacă redresarea nu este suficientă, se va frînge aparatul ghipsat și mai mult și se va plasa în fisura sa o pană complementară, după care se repetă radiografia ;

— cînd redresarea unghiulației s-a efectuat perfect sau în limitele admise, se umple fisura din aparatul ghipsat cu vată, pentru ca să se împiedice

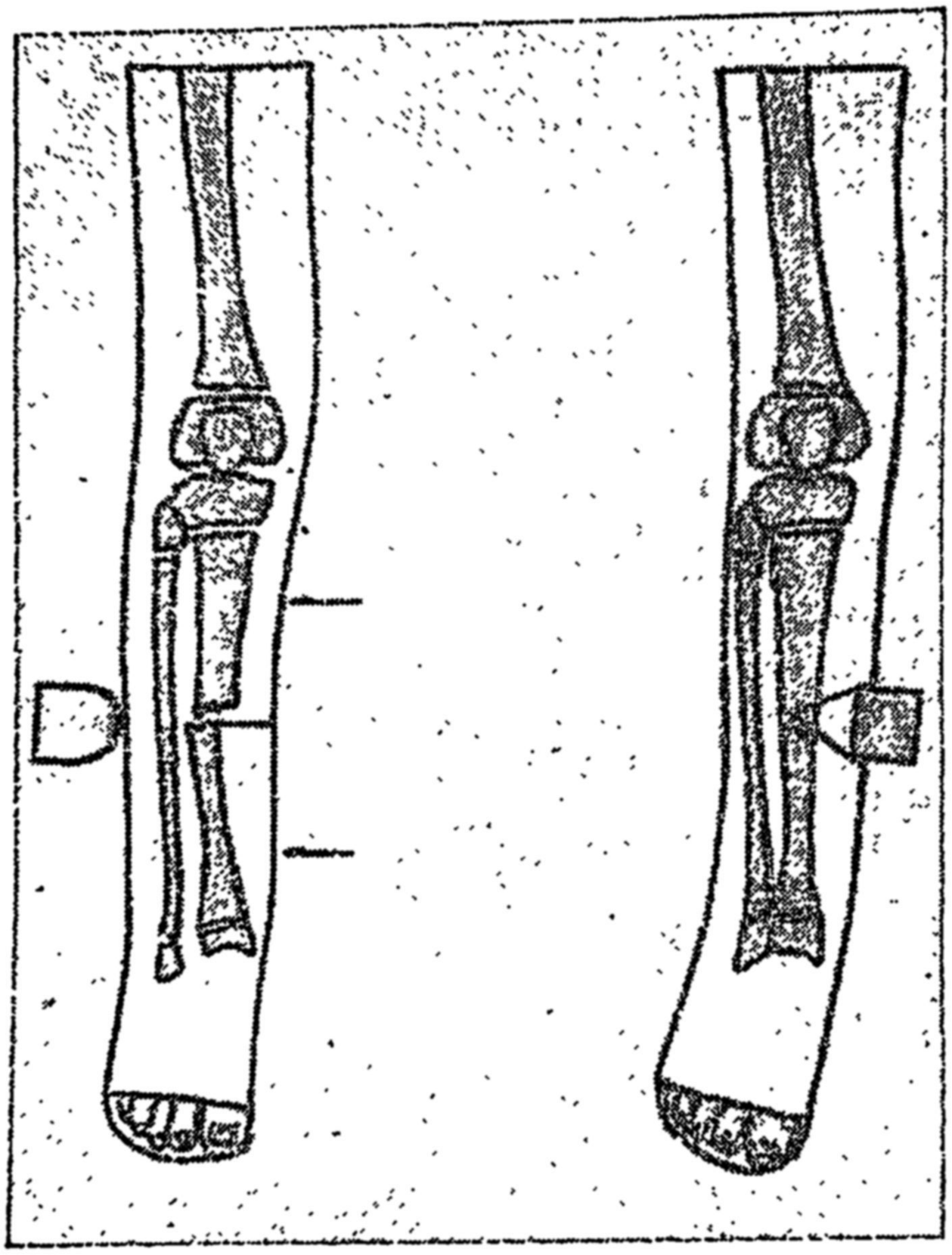

Fig. 237 — Redresarea dislocărilor reziduale sub aparat ghipsat. (Schiță inedită)



Fig. 238 — Radiografia oaselor gambei, de față, prin aparat ghipsat. Alinierea fragmentelor fracturare în limite anatomice admise după redresarea sub aparat ghipsat.

producerea edemului de decompresiune și se reface continuitatea aparatului ghipsat, lăsîndu-se pana de lemn pe loc.

La sfîrșitul executării acestei manopere, aparatul ghipsat, redresat, prezintă la exterior un aspect nefiresc, în schimb, în interiorul său fragmentele fracturare sînt aliniate (fig. 237 și 238). Considerăm artificiul WATSON-

Scanned with OKEN Scanner

JONES cea mai potrivită manoperă de redresare a unghiulațiilor restante sub aparat ghipsat, în fracturile diafizare ale tibiei sau în fracturile diafizare ale ambelor oase ale gambei la copii, deoarece schimbarea completă a unui aparat ghipsat pentru redresarea unor unghiulații, se soldează, de obicei, cu producerea altor unghiulații în alte sensuri. Aplicarea artificiului WATSON-JONES ne-a dat întotdeauna satisfacții. Uneori am reușit să acționăm simultan, asupra unor dislocări complexe, cum ar fi, unghiulații laterale, unghiulații antero-posterioare și decalaj.

14.2.2. LEZIUNI SPECIFICE ALE EXTREMITĂȚII INFERIOARE (23)

14.2.2.1. Decolarea traumatică a epifizei inferioare a tibiei (35), (37), (42)

Această decolare epifizară realizează o falsă fractură DUPUYTREN. La copiii mari, se mai întîlnește forma impură, de fractură-decolare. La copiii mici, deși rar, poate să se întîlnească decolarea pură, leziune care poate să ducă la tulburări, ulterioare, de creștere. Rareori, traiectul de fractură poate să fie epifizar — fractura MAC FARLAN, cînd detașează maleola internă și se continuă de-a lungul cartilajului de conjugare.

Caracteristice sînt traiectele fracturare diafizo-metafizare, oblice sau spiroide, care ating epifiza inferioară a tibiei, fără să o disloce. Aceste traiecte fisurare pot să fie comparate cu razele de lumină, care ating o suprafață mată și nu mai pot să se reflecte (OMBRÉDANNE). Aceste leziuni au fost întîlnite în cadrul fisurilor diafizare, lungi ale tibiei (41).

Față de aceste leziuni, decolările propriu-zise ale epifizei tibiale inferioare se întîlnesc ceva mai frecvent și sînt asociate cu o fractură mult mai puțin importantă, dar evidentă și caracteristică, ce poate să intereseze, fie metafiza, fie mai rar, fibula satelită.

În statistica noastră, semnalăm 145 cazuri decolări epifizare inferioare, care au interesat tibia izolat, 100 cazuri asociate cu traiecte fracturare metafizare, 15 cazuri cu fracturi epifizare și 30 cazuri de decolări epifizare pure (tabelul 114). (La nivelul fibulei izolate am întîlnit 28 cazuri de decolare epifizară inferioară, din care, 10 cazuri de decolare pură și 18 cazuri de decolare asociată cu fisură metafizară). În cadrul leziunilor fracturare ale ambelor oase ale gambei, semnalăm 6 cazuri de decolare epifizară a ambelor epifize cu fisuri metafizare, un caz de decolare epifizară inferioară de tibia asociată cu fractura în lemn verde a fibulei și un caz de decolare epifizară a fibulei, asociată cu fractură maleolară de tibia (tabelul 115).

Aceste leziuni au fost observate la copii în vîrstă de 2—15 ani, cu maximum de frecvență între 8 și 15 ani (tabelul 116).

Toate aceste 181 decolări epifizare au reprezentat 9,24% din leziunile fracturare ale oaselor gambei, iar cele 145 cazuri de decolare epifizară inferioară de tibia au reprezentat 11,37% din leziunile izolate ale tibiei.

14.2.2.1.1. Etiopatogenie și anatomie patologică (16), (27), (57)

Decolarea epifizară este o leziune frecventă, caracteristică pentru epifiza inferioară a tibiei, deoarece ligamentele articulației gîtului piciorului se inseră

Tabelul 114

Leziunile fracturare caracteristice extremității inferioare a tibiei. Repartiție pe tipuri anatomopatologice și ani vîrstă

Tipul leziunii		*0—30 zile*	*30 z. 1 an*	*1*	*2*	*3*	*4*	*5*	*6*	*7*	*8*	*9*	*10*	*11*	*12*	*13*	*14*	*15*	*Total*	*% din totalul fracturilor izolate de tibia*
	Decolări pure			1	4	6	3	2	2	4	2	3	1	2					30	
Decolări ale epifizei inferioare	Cu fracturi metafizare				6	8	18	16	12	7	2		1	2	5	9	12	2	100	11,37
	Cu fracturi epifizare											2	3	3	3	2	1	1	15	
Fracturi ale maleolei interne							3		6	6	10	7	3	4	3	1	2	7	52	4,08
TOTAL				1	10	14	24	18	20	17	14	12	8	11	11	12	15	10	197	15,45

Scanned with OKEN Scanner

Tabelul 115

Repartiția decolărilor epifizare inferioare ale oaselor gambei asupra elementelor scheletului și pe tipuri anatomopatologice

Localizarea leziunii	*Nr.*	%	*Tip anatomopatologic*	*Nr.*
Decolare epifizară de tibia	145	80,11	Pură	30
			Cu fractură metafizară	100
			Cu fractură epifizară	15
Decolare epifizară de fibula	28	15,47	Pură	10
			Cu fisură metafizară	18
Decolarea ambelor epifize	8	4,42	Cu fisuri metafizare	6
			Cu fractură în lemn verde fibula	1
			Cu fractura maleolei interne	1
TOTAL	181	100		181

Tabelul 116

Repartiția decolărilor epifizare inferioare ale oaselor gambei pe ani vîrstă

Localizarea	*0—30 zile*	*30 z. 1 an*	*1*	*2*	*3*	*4*	*5*	*6*	*7*	*8*	*9*	*10*	*11*	*12*	*13*	*14*	*15*	*Total*
Decclări epifizare de tibia			1	10	14	21	18	14	11	4	5	5	7	8	11	13	3	145
Decolări epifizare de fibula										8	4	5	1	2	2	2	4	28
Decolări epifizare ale ambelor oase													2		3	1	2	8
TOTAL			1	10	14	21	18	14	11	12	9	10	10	10	16	16	9	181

Scanned with OKEN Scanner

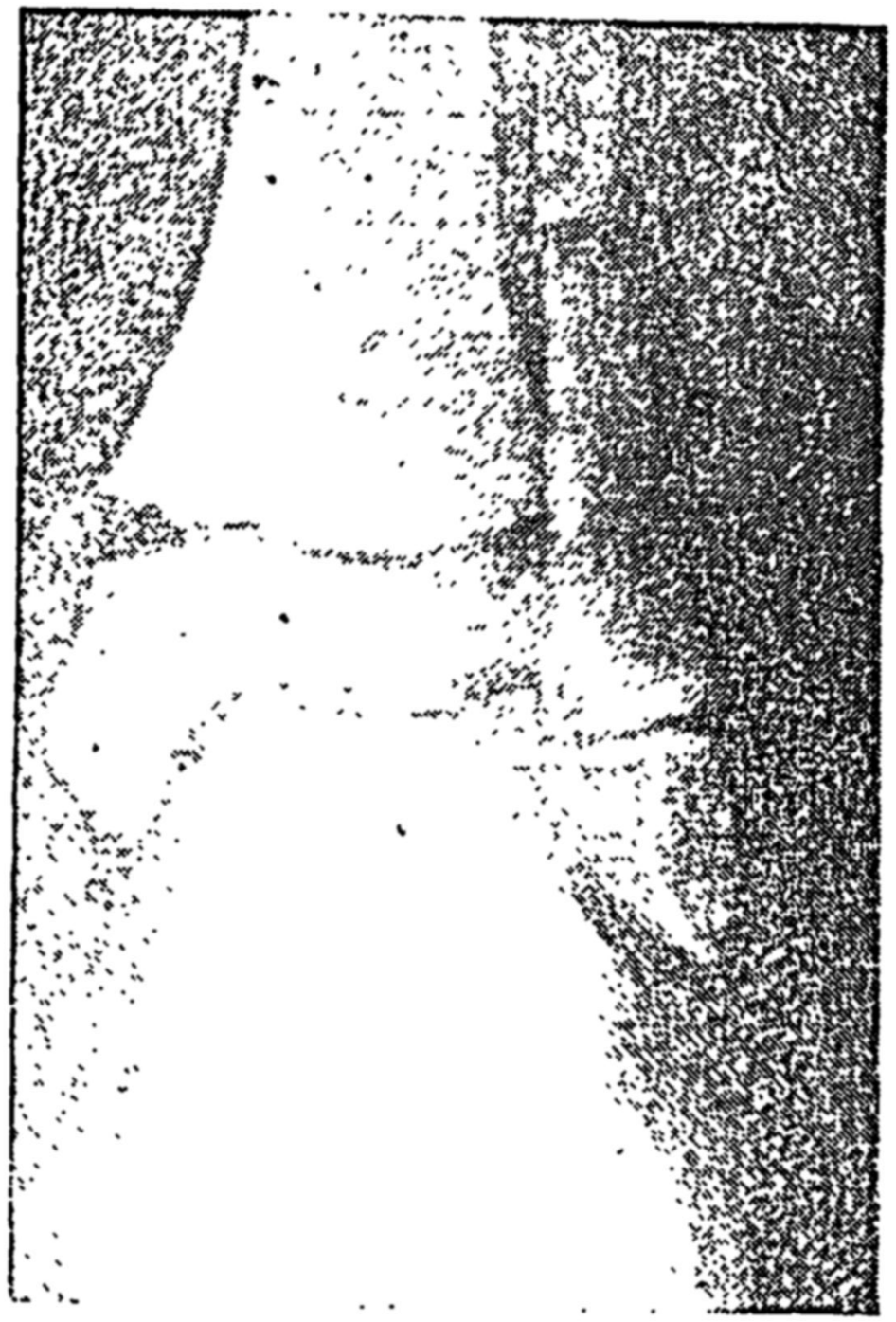

Fig. 239 — Radiografia articulației gîtului piciorului de față. Fisură transversală subperiostală diafizară de fibula.

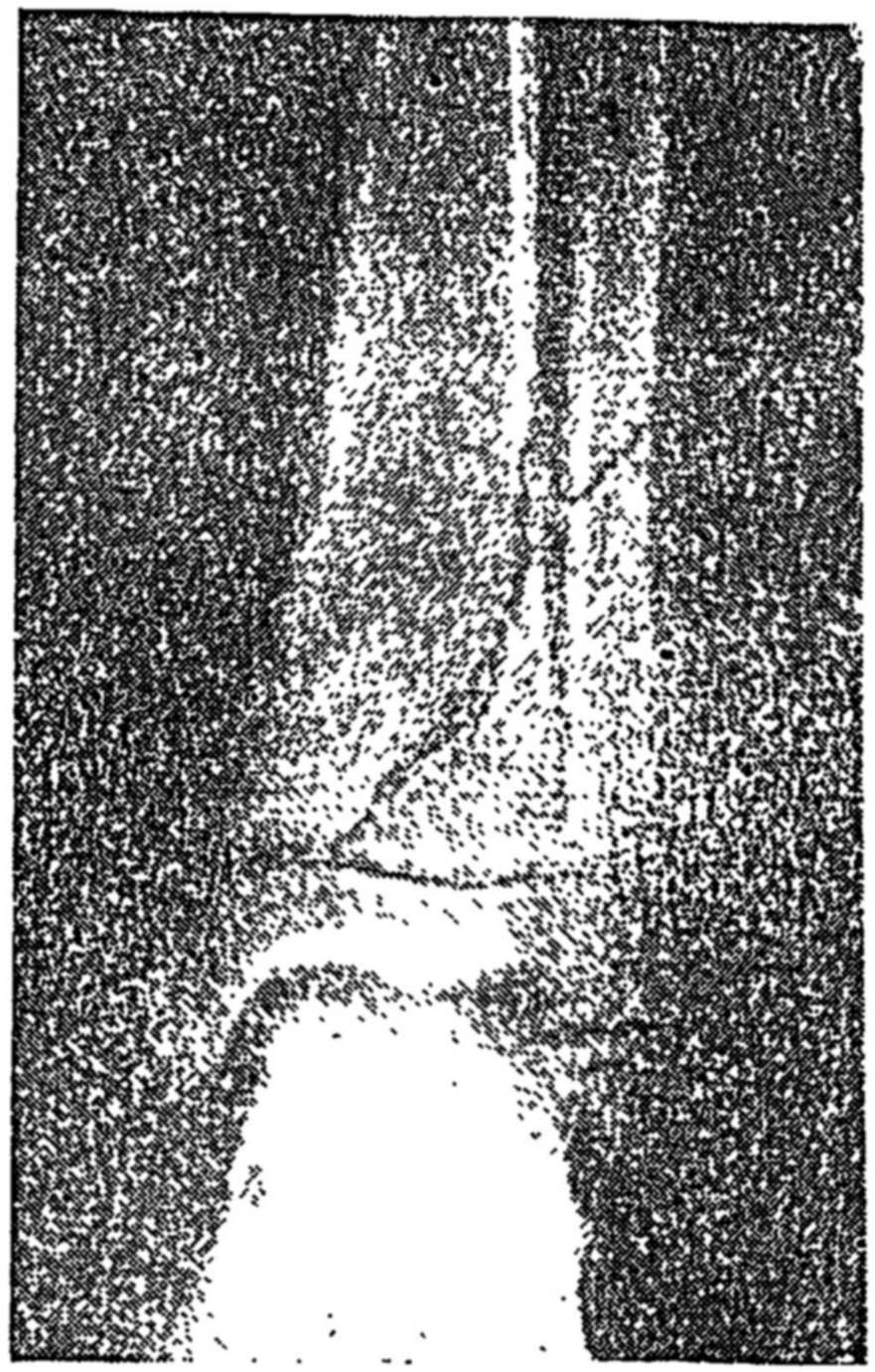

Fig. 240 — Radiografia articulației gîtului piciorului de față. Fractură-decolare epifizară inferioară de tibia, fără dislocare. Fisură oblică subperiostală asociată de fibula.

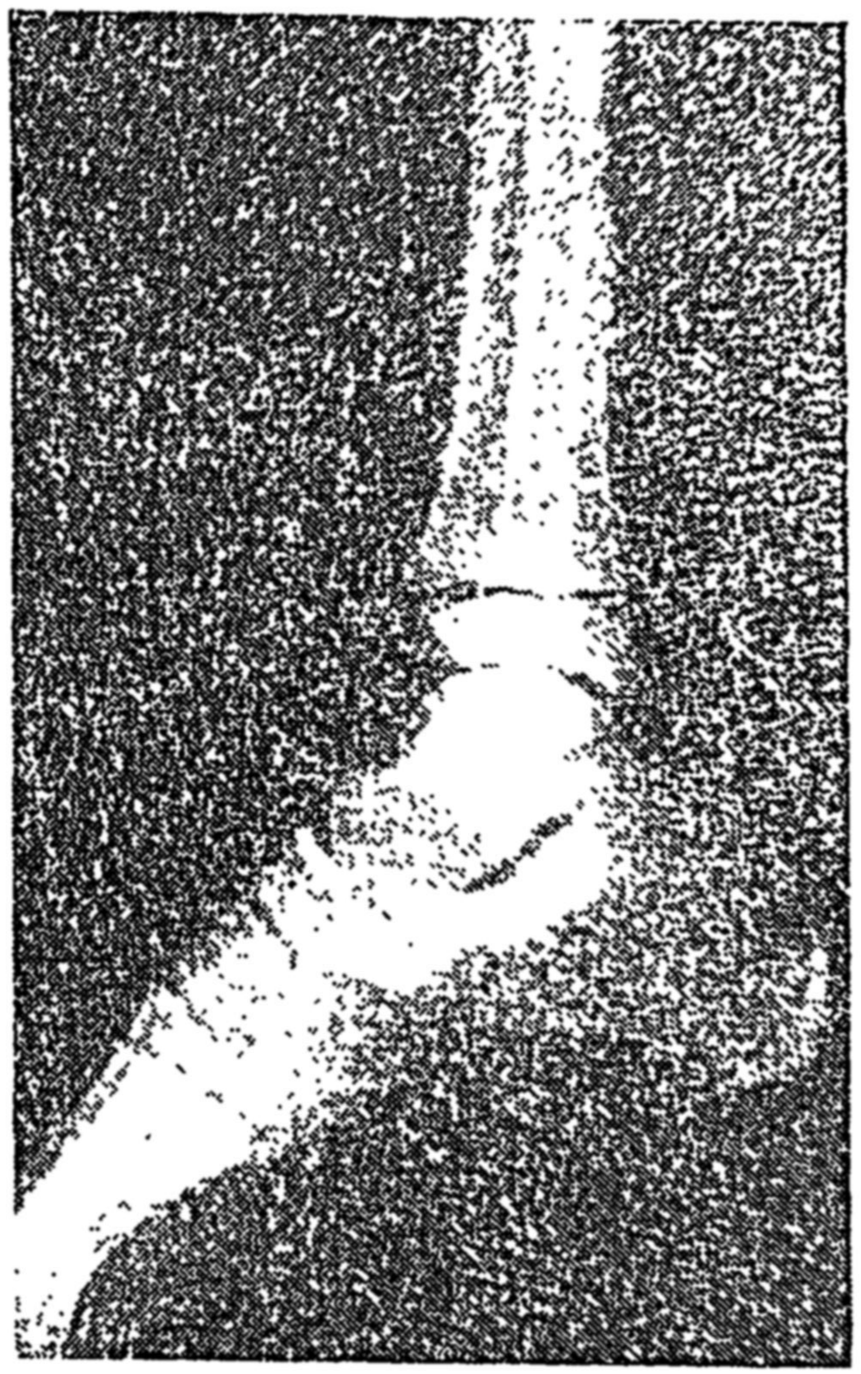

Fig. 241 — Radiografia articulației gîtului piciorului de profil. Decolare epifizară inferioară de tibia, produsă prin mecanismul hiperextensiei piciorului.

Scanned with OKEN Scanner

pe epifizele inferioare ale oaselor gambei, distal de cartilajele de conjugare — BROCA, OMBRÉDANNE (8), (41).

Ca mecanism de producere, se poate să se presupună că decolarea epifizară traumatică inferioară a tibici ia naştere datorită unei poziţii forţate a piciorului fixat, mai frecvent în abducţie, pe care se suprapune o mişcare de răsucire a gambei, care pune în tensiune maximă aparatul capsulo-ligamentar al articulaţiei. Epifiza se dezlipeşte la punctul de maximă tensiune, iar pe versantul opus este presată puternic oblic metafiza, care cedează şi fisurează vertical de-a lungul trabeculaţiei osoase, orientată pentru forţe verticale. Dacă fragmentul fracturar epifizar se dislocă, cînd dislocarea depăşeşte o anumită limită, obligă şi fibula satelită să îşi modifice structura.

S-au descris mai multe tipuri de decolări traumatice ale epifizei inferioare a tibiei, după modul de acţiune al agentului traumatic şi după sensul dislocării fragmentelor fracturare.

— Cel mai frecvent, decolarea epifizară se produce prin mecanismul indirect de mişcare forţată în abducţie şi pronaţie a piciorului. În acest caz, decolarea epifizară începe pe marginea internă a cartilajului de conjugare. Dacă traumatismul continuă, decolarea epifizei tibiale inferioare se desăvîrşeşte prin detaşarea unui ic osos metafizar extern, cu dislocaţie laterală externă sau cu unghiulaţie în valga epifizei decolate şi cu fractura asociată de fibula, de obicei la un nivel ceva mai înalt (fig. 239 şi 240).

— Destul de frecvent, decolarea epifizară se produce prin mecanismul indirect de mişcare forţată a piciorului în adducţie şi supinaţie. În acest caz leziunea iniţială interesează fibula, fie epifizar, fie mai înalt, metafizar, sau diafizar, şi numai secundar epifiza tibială. Dacă traumatismul continuă să acţioneze, dislocarea acestor leziuni solidare la astragal prin ligamentele articulare constă într-o translaţie în masă înspre medial. Uneori se dislocă şi un ic osos metafizar intern tibial care rămîne ataşat la epifiză.

— Mai rar, în cazul traumatismului indirect, care acţionează prin rotirea corpului înafară, pe piciorul fixat în flexie plantară, decolarea epifizară tibială inferioară se realizează primitiv anterior, iar secundar poate să se disloce un ic osos metafizar posterior. În acest tip de decolare epifizară deformaţia se produce în antecurvata. Fibula poate să rămînă intactă sau poate să se fractureze la un nivel ceva mai înalt (fig. 241 şi 242).

— Foarte rar, decolarea epifizară tibială inferioară poate să se producă prin mecanismul indirect al flexiei dorsale a piciorului în cazul căderilor anterioare ale corpului pe piciorul fixat în flexie dorsală. În acest caz decolarea se produce primitiv la nivelul extremităţii postero-interne a cartilajului de conjugare, iar fragmentul osos fracturar satelit metafizar sau epifizar se dislocă antero-extern. Leziunea asociată a fibulei, cînd există, se produce mai sus, în continuarea traiectului fracturar metafizar al tibiei (fig. 243).

Uneori, dezordinile anatomopatologice pot să ajungă pînă la dislocări complete ale epifizelor decolate, cu pierderea completă a contactului dintre fragmentele fracturare şi cu leziuni asociate, multiple, ale elementelor osoase de vecinătate.

14.2.2.1.2. **Studiu clinic.** În decolările epifizare inferioare ale tibici fără dislocare, există o impotenţă funcţională relativă a articulaţiei gîtului piciorului; copilul refuză să păşească pe piciorul de partea traumatizată.

Scanned with OKEN Scanner

La palpare, se percepe un punct dureros fix pe fața antero-internă a tibiei, deasupra maleolei interne, care corespunde cartilajului inferior de conjugare.

În cazurile cu dislocare, impotenta funcțională este absolută. Deformația articulației gîtului piciorului, foarte evidentă, poate să evoce aspectul clinic al fracturii DUPUYTREN, întîlnită la adult.

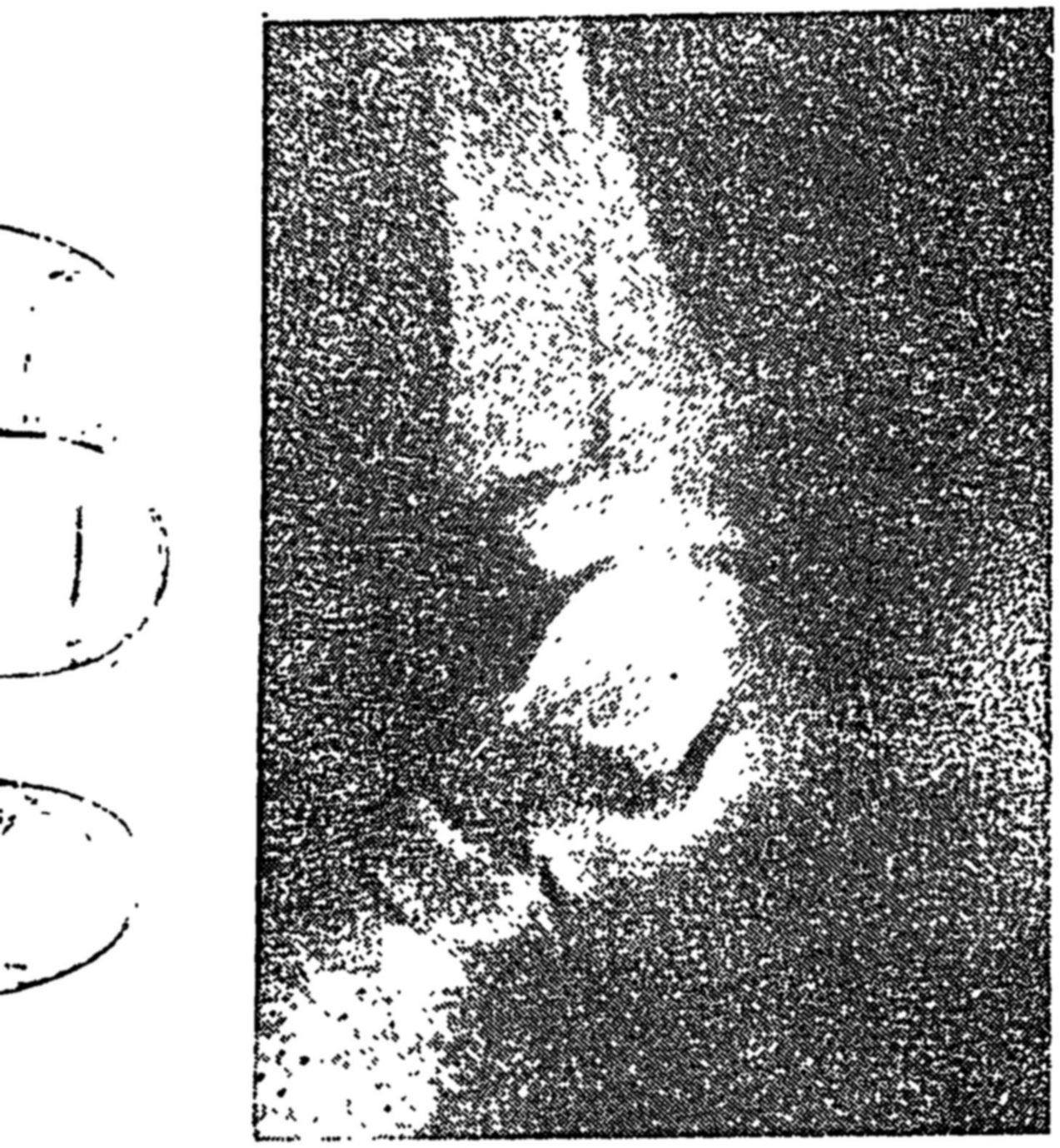

Fig. 242 — Radiografia articulației gîtului piciorului de profil. Fractură-decolare epifizară inferioară de tibia, produsă prin mecanismul hiperextensiei piciorului.

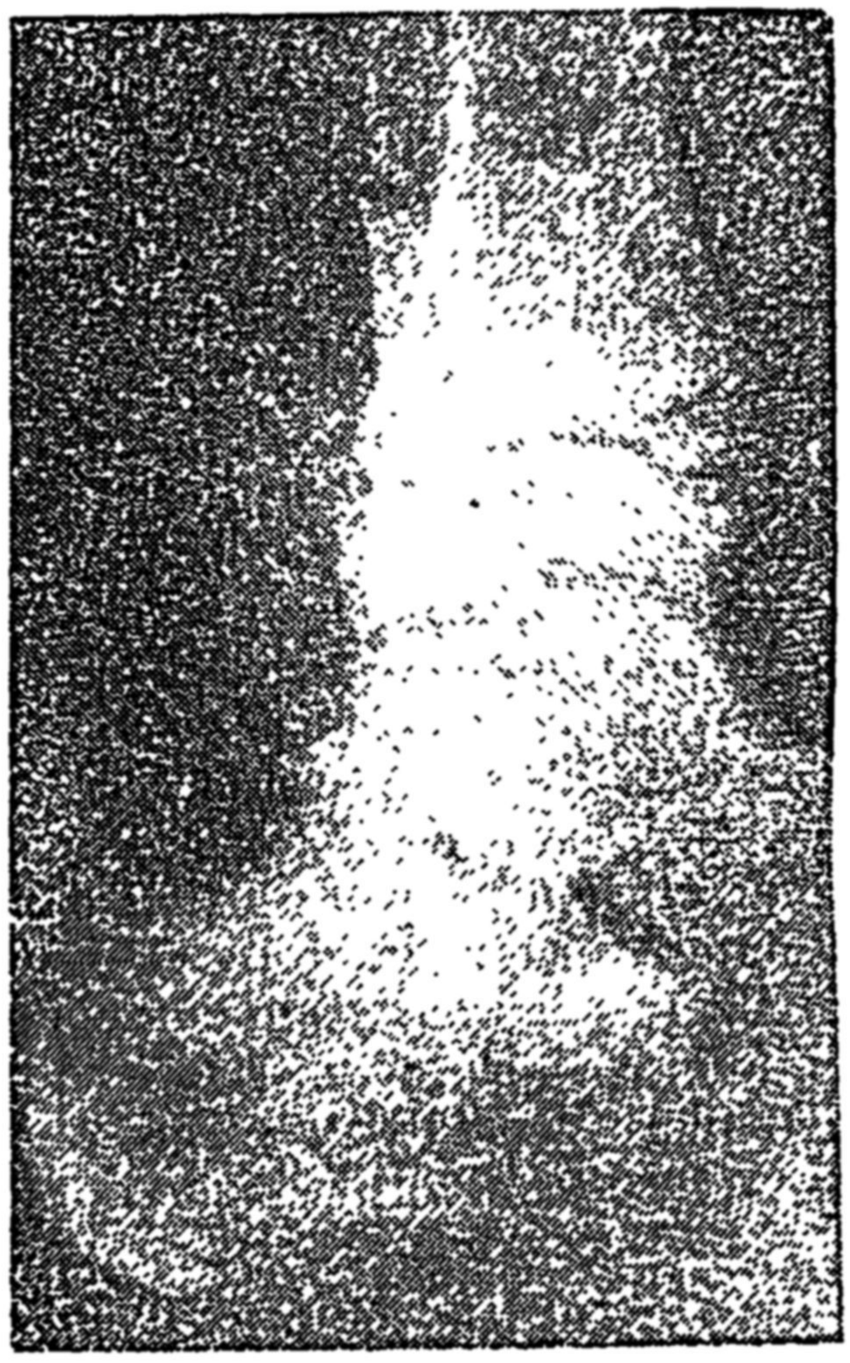

Fig. 243 — Radiografia articulației gîtului piciorului de profil. Fractură-decolare epifizară inferioară de tibia, produsă prin mecanismul hiperextensici piciorului.

Piciorul se dislocă posterior și în *tibia valga*, în urma alunecării caracteristice a metafizei.

Tumefacția este foarte importantă și cuprinde articulația gîtului piciorului în totalitate ; echimozele difuze apar după 2—3 zile.

La palpare, de altfel foarte dureroasă, se poate să se perceapă sub tegumentul destins, prezența capătului fracturar, metafizar al tibiei, dislocat anterior și intern.

De obicei, mobilitatea anormală și crepitațiile nu se mai percep, deoarece dislocarea metafizei este incompletă, epifiza rămîne imobilizată prin contractura musculară reflexă, dar, cu ocazia reducerii, se poate să se perceapă o crepitație caracteristică, unică, de tonalitate cartilaginoasă, gravă.

Înainte de instituirea tratamentului, trebuie să se aprecieze starea circulației arteriale a extremității și să se execute radiografii ale regiunii.

Scanned with OKEN Scanner

14.2.2.1.3. **Studiu radiologic.** În cazurile fără dislocare, radiografiile executate din cel puțin două incidențe pot să deceleze, uneori, leziuni neînsemnate. Cu toate acestea, multe radiografii rămîn negative. Un traiect fin de fractură poate să fie mascat de imaginea fibulei sau leziunea poate să rămînă localizată la nivelul cartilajului, radiotransparent și să realizeze o decolare epifizară pură.

Uneori, în urma diastazei epifizo-metafizare, spațiul clar al cartilajului de conjugare epifizar inferior al tibiei, apare lărgit, de obicei, intern și anterior.

Traiectul fracturar, asociat, situat mai frecvent, postero-extern, poate să disloce un fragment osos de dimensiuni variate, de la simplul spicul osos, pînă la fragmentele voluminoase ca lățime și înălțime.

Alteori leziunea fracturară asociată poate să intereseze epifiza (fig. 244).

Fig. 244 — Radiografia articulației gitului piciorului de profil. Fractura epifizei inferioare a tibiei tip Mac Farlan.

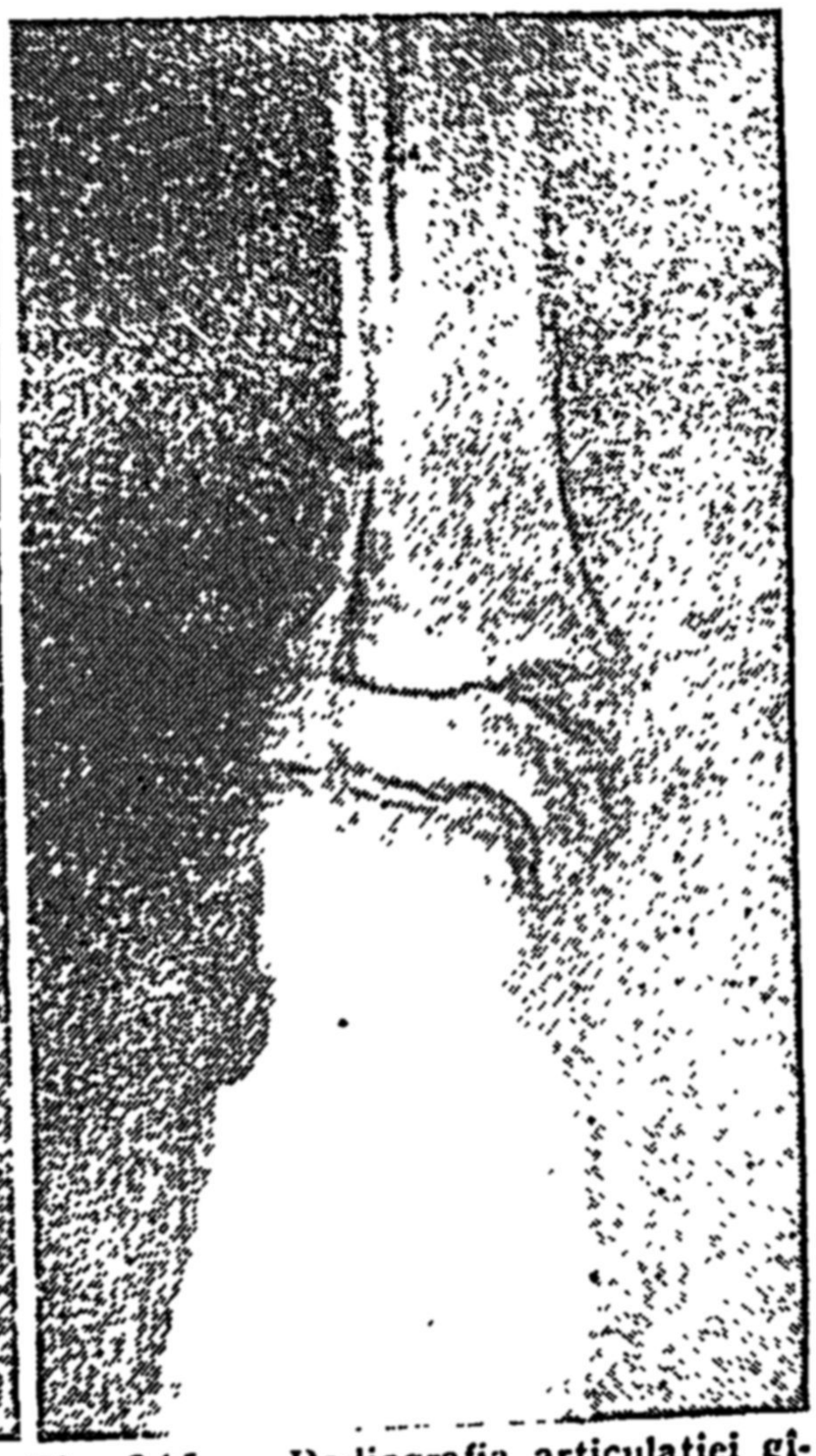

Fig. 245 — Radiografia articulației gitului piciorului de față. Fractură-decolare epifizară de tibia, produsă prin mecanismul abducție forțată a piciorului.

Cînd epifiza dislocată alunecă posterior și extern, se asociază și fractura în lemn verde a fibulei și se realizează un aspect radiologic caracteristic: epifiza împreună cu astragalul basculează în *valga*, iar fibula prezintă aspectul „în lovitură de secure" (OMBRÉDANNE) deasupra maleolei externe (fig. 245).

Scanned with OKEN Scanner

14.2.2.1.4. **Tratament.** Decolările epifizare traumatice inferioare ale tibiei, datorită tulburărilor de creştere pe care pot să le favorizeze, se consideră leziuni serioase. Pentru prevenirea acestor tulburări, aceste decolări epifizare necesită un tratament de urgenţă, care constă din reduceri ortopedice perfecte şi din imobilizări ghipsate, pretenţioase, sub control radiografic.

Înainte de a se proceda la reducere este necesar să se verifice calitatea circulaţiei extremităţii.

În cazul unei decolări epifizare, fără dislocare, deşi practic, ar fi suficientă o imobilizare într-o cizmă ghipsată cu articulaţia gîtului piciorului în unghi de 90° şi repaus la pat 21—30 zile, de principiu, recomandăm să se recurgă la aparatul ghipsat circular întins pînă la jumătatea coapsei. Cele mai neînsemnate dislocări trebuie să fie reduse ortopedic perfect, pentru ca, ulterior, să nu poată să se impute tratamentului apariţia unor tulburări de creştere, care de altfel cu greu pot să fie evitate şi care pot să apară şi după cea mai perfectă reducere.

Cînd sînt prezente, dislocările caracteristice, de obicei în *valga* şi *antecurvata*, vor necesita o reducere sub anestezie generală, de preferinţă, în asociere cu miorelaxante.

Reducerea ortopedică comportă doi timpi distincţi :

— mai întîi, sub o extensie relativă, se acţionează asupra dislocării laterale, a metafizei, prin presiune directă, antagonistă cu podul palmelor, asupra maleolei externe, înspre intern şi asupra regiunii metafizare înspre extern ;

— pentru reducerea dislocării în sens antero-posterior, recomandăm să se plaseze piciorul în unghi de 90° pe planul mesei. Călcîiul reprezintă punctul de sprijin, în timp ce se presează anterior, cu podul palmei pe metafiza tibiei ; la cazurile prezentate imediat după accident, se poate să se reuşească reducerea unor dislocări în ambele sensuri, printr-o mişcare apreciată şi dozată bine ;

— pentru reducerea unghiulaţiei în recurvata, ECONOMU recomandă să se plaseze copilul în decubit ventral şi să se reducă unghiulaţia pe un plan proeminent dur, apăsînd cu ambele mîini, cu toată greutatea corpului, deasupra şi dedesubtul leziunii, adică pe talon şi pe porţiunea inferioară a gambei.

În timpul manevrelor de reducere este bine să se execute o oarecare extensie asupra piciorului.

Recomandăm să se practice această extensie asupra gîtului piciorului, printr-un laţ improvizat dintr-un prosop împăturit. Contraextensia, pe bazin, se realizează asupra ramurii ischiopubiene, de aceeaşi parte, cu ajutorul unui cearceaf.

Reducerea ortopedică reuşeşte cu atît mai uşor şi mai perfect, cu cît este executată mai precoce.

La cazurile prezentate tîrziu, în primele 5—7 zile, edemul cartilajului de conjugare şi tumefacţia părţilor moi, de obicei, se opun unei reduceri perfecte.

La cazurile în care reducerea ortopedică nu reuşeşte, prin simplă presiune, se poate să se încerce manevra mobilizării fragmentelor, prin exagerarea unghiulaţiei existente, urmată de timpii obişnuiţi ai reducerii (ECONOMU (20)).

Scanned with OKEN Scanner

Reducerea nu mai poate să se execute la cazurile prezentate după 10—14 zile, pentru ca să nu se mai mărească dezordinile existente.

După executarea reducerii ortopedice, se efectuează imediat o radiografie de control.

Imobilizarea ghipsată se execută de la baza degetelor, pînă la jumătatea coapsei cu articulația gîtului piciorului în unghi de 90° și cu articulația genunchiului în semiflexie de 45°.

Primul aparat ghipsat se schimbă după 3 săptămîni. Imobilizarea ghipsată durează aproximativ 8 săptămîni. Decolările epifizare, reduse și imobilizate în aparate ghipsate, nu prezintă tendință la dislocări secundare.

În cazuri excepționale, cu dislocare completă și cu încălecare a fragmentelor, ECONOMU (20) recomandă extensia extemporanee pe broșă transscheletică, urmată de reducerea ortopedică.

În cazurile, foarte rare, de ireductibilitate completă, sau parțială, prin mijloace ortopedice, se poate să se recurgă la reducere sîngerîndă, care trebuie să se execute cît mai precoce, în orice caz în primele 7 zile. Dar aplicarea unor materiale pentru osteosinteză, broșe, șuruburi, scoabe, favorizează apariția tulburărilor ulterioare de creștere.

14.2.2.1.5. **Evoluție. Complicații. Sechele.** Cu cît decolările epifizare survin la o vîrstă mai mică, cu atît sînt mai de temut tulburările de creștere, fie deviații prin epifiziodeze spontane parțiale sau prin încetinirea activității osteoformatoare, fie scurtări, prin sterilizarea completă a cartilajului de conjugare.

Aceste tulburări de osteogeneză pot să se producă, atît după decolările epifizare pure, cît și după decolările cu fracturi metafizare, tip DUPUYTREN, sau după decolările cu fracturi epifizare tip MAC FARLAN (4), (43), (44), (49).

Tratamentul preventiv al acestor complicații constă din: reducerea precoce, blîndă și cît mai exactă a dislocărilor; abținerea de la reduceri ortopedice de forță la cazurile prezentate după 10—14 zile; iar în caz de reducere sîngerîndă, în abținerea de la osteosinteza, cu material străin, în apropierea cartilajului de conjugare.

Pentru corecția leziunilor evolutive, se poate să se recurgă la: dezepifiziodeza sîngerîndă (R. MERLE D'AUBIGNÉE); epifiziodeză controlaterală (PHEMISTER BLOUNT); redresări progresive modelante în gutiere ghipsate, în perioada creșterii; sau la osteotomii de redresare sau de egalizare, după terminarea creșterii.

14.2.2.2. Fracturile maleolei tibiale

Fracturile maleolei tibiale (58) sînt leziuni rare, dar care se observă totuși la copiii mari. În cazuistica noastră am înglobat 40 fracturi izolate ale maleolei interne, care s-au situat în afara cartilajului de conjugare și au reprezentat 3,14% din totalul fracturilor de tibia. Am observat 11 fracturi ale maleolei tibiale asociate cu leziuni fracturare ale fibulei: 3 decolări epifizare și 8 fracturi în lemn verde de localizare diafizo-metafizară, precum și o

Scanned with OKEN Scanner

fractură deschisă a maleolei asociată cu o fractură deschisă de astragal (tabelul 117) (fig. 246).

Tabelul 117

Repartiția fracturilor maleolei interne după tipul leziunii

Tipul fracturii malcolare	*0—30 zile*	*30 zile 1 an*	*1*	*2*	*3*	*4*	*5*	*6*	*7*	*8*	*9*	*10*	*11*	*12*	*13*	*14*	*15*	*Total*
Fractură izolată						3		6	4	8	3	2	3	2	1	2	6	40
Cu decelarea epifizei fibulare												1	1	1				3
Cu fractură de fibula în lemn verde									2	2	4							8
Cu fractură de astragal																	1	1
TOTAL						3		6	6	10	7	3	4	3	1	2	7	52



Fig. 246 — Radiografia articulației gîtului piciorului de față. Fractura maleolei interne.

(Cu această ocazie, amintim că am mai întîlnit 24 fracturi ale maleolei fibulare, leziuni pe care le discutăm în cadrul fracturilor izolate de fibula).

Cazurile urmărite au fost repartizate la copii în vîrstă de 6—15 ani cu maximă frecvență la 8 ani (tabelul 117).

Fracturile maleolei tibiale pot să se producă prin traumatisme directe sau indirecte. Mecanismul direct, întîlnit rar, constă în contuzii directe asupra maleolei. Mecanismul indirect, întîlnit cel mai frecvent, este cel al entorsei articulației gîtului piciorului, la care fractura maleolei interne se asociază. În aceste cazuri, entorsa articulației tibio-tarsiene poate să se producă, prin mișcări forțate, puternice ale piciorului, în diverse poziții, abducție sau adducție, flexie sau extensie sau răsucire, cel mai frecvent, în urma căderilor pe marginea internă a piciorului, în poziția de abducție și pronație.

După modul de acțiune al forței traumatice, maleola tibială poate să se fractureze prin presare sau prin smulgere.

— Clasic, în fracturile prin abducție și pronație, tensiunea ligamentului lateral intern poate să smulgă un fragment osos, al vîrfului maleolei sau poate

să producă fisura maleolei la bază. Fibula cedează la un nivel mai înalt și realizează o decolare epifizară sau o fractură prin inflexiune în lemn verde. Am întîlnit 2 leziuni de acest tip.

— În mecanismul prin adducție-supinație, fractura maleolei fibulare se produce primitiv ; maleola tibială se fracturează, prin presare, de obicei la bază.

— În mecanismul prin hiperextensie plantară sau hiperflexie dorsală, se produc, de obicei, smulgeri parcelare ale substanței osoase, de pe versantul anterior sau posterior al maleolei.

— Dar, în general, mecanismul de producere al entorsei grave a articulației gîtului piciorului, asociată cu o fractură de maleolă tibială, este destul de greu de precizat la copii și de cele mai multe ori este atipic. În același timp, leziunile fracturare ale maleolei tibiale sînt benigne și fragmentele fracturare nu prezintă dislocări.

Semnele clinice ale unei entorse importante a articulației gîtului piciorului sînt cu atît mai evidente, cu cît leziunea este mai gravă : durere și impotență funcțională relativă sau absolută, tumefacție a articulației, hemartroză, echimoză de apariție tîrzie, periarticulară.

La palpare, se provoacă o durere la nivelul unui punct de pe suprafața maleolei și eventual se percepe o deformare a conturului osos, dar diagnosticul pozitiv, de fractură închisă a maleolei tibiale, se face numai prin radiografie. Dar, pentru ca să se stabilească bilanțul exact al leziunilor, într-o entorsă gravă a articulației gîtului piciorului, în afară de pozitiile standard de față și de profil, este bine să se execute și radiografii din incidențe oblice și din poziții de rotație internă și externă, de flexie dorsală și extensie plantară, a piciorului.

La copii, vindecarea se obține întotdeauna printr-un tratament relativ simplu : reducere a eventualelor dislocări și imobilizarea ghipsată pentru 30—60 de zile, într-o aparatură mai mult sau mai puțin pretențioasă, după gravitatea leziunii.

Fracturile maleolare, care necesită reducere ortopedică (50), se întîlnesc rar la copii. Eventuale diastaze, prin dislocare laterală a fragmentului fracturar, se reduc, prin simpla apăsare manuală.

Reducerea trebuie să fie controlată radiografic, atît înainte, cît și după aplicarea imobilizării ghipsate.

Imobilizarea se face în aparat ghipsat-cizmă, bine mulat la nivelul maleolelor, înainte de a face priză. Este bine ca aparatul ghipsat să fie bivalvic sau să fie secționat anterior, longitudinal, pe toată întinderea, iar extremitatea membrului să fie supravegheată în primele 2 zile, pentru ca să se observe, eventuale tulburări de circulație. Durata imobilizării ghipsate este de cel puțin 30 de zile. ECONOMU (20) recomandă după 7 zile cizmă ghipsată de mers.

Extensiile continue pe broșă transcalcanceană, care se folosesc la adulți (6) nu au indicații la copii.

La osteosinteză (50) se recurge numai în fracturile maleolare deschise. Unicul caz văzut a beneficiat de osteosinteză cu șurub unic.

Scanned with OKEN Scanner

Sînt citate tulburări de osteogeneză, după fracturi ale maleolei tibiale, tip MAC FARLAN, dar și după fracturi ale vîrfului maleolei tibiale, care au fost însoțite de tasări ale cartilajului de conjugare.

14.2.3. LEZIUNI FRACTURARE EXCEPȚIONALE ALE EXTREMITĂȚII SUPERIOARE A TIBIEI

Noțiuni generale. Fracturile extremității superioare a tibiei (52), de localizare metafizară (25) sau epifizară (18), se întîlnesc rar la copii. În cazuistica raportată, am observat 17 fracturi de localizare metafizară și 16 fracturi epifizare (tabelele 110 și 112).

Nu am întîlnit leziuni excepționale ale platoului tibial, fracturi intercondiliene ale unui condil sau transcondiliene. Aceste fracturi care presupun traumatisme importante, semnalate de unii autori, se asociază cu decolări ale cartilajului de conjugare și duc la tulburări ulterioare de osteogeneză. Unicul caz văzut, la un subiect de sex masculin, în vîrstă de 14 ani, s-a produs în urma unui accident de circulație. Acest caz a fost tratat, operator, prin osteosinteza epifizei cu șurub lung (fig. 247) (15), (26).

Decolările traumatice ale epifizei superioare tibiale sînt, de asemenea, leziuni caracteristice traumatismelor violente și complexe care se produc prin accidente de circulație și se întîlnesc în mod excepțional la copii, 6 cazuri observate — 47,50% (fig. 248).

Alte fracturi fragmentare, parcelare ale epifizei tibiale superioare, fracturi ale spinelor tibiale (1), (12), (14), (18), (28) : 6 cazuri sau smulgeri ale tuberozității tibiale anterioare (40), 4 cazuri, se întîlnesc, de asemenea, în mod excepțional la copii și presupun frecvent, prezența unui fond patologic. Am observat numai 10 asemenea leziuni (tabelul 118) (fig. 249).

Tabelul 118

Leziuni excepționale ale extremității superioare a tibiei
Repartiție pe tipuri anatomopatologice și ani vîrstă

Tipul leziunii	*5*	*6*	*7*	*8*	*9*	*10*	*11*	*12*	*13*	*Total*	*% din totalul fracturilor de tibia*
Fracturi ale metafizei superioare	3	4	3	4	3					17	1,33
Decolări ale epifizei superioare						1	2	2	1	6	0,47
Fracturi ale apofizelor spinoase						3	2	1		6	0,47
Fracturi ale tuberozității anterioare				2	1				1	4	0,31
TOTAL	3	4	3	6	4	4	4	3	2	33	2,58

Scanned with OKEN Scanner

Fig. 247 — Radiografia articulației genunchiului de față. Fractura epifizei superioare a tibiei cu dislocare tip Mac Farlan.

Fig. 248 — Radiografia articulației genunchiului de profil. Fractura-decolare epifizară superioară a tibiei, cu dislocare caracteristică.

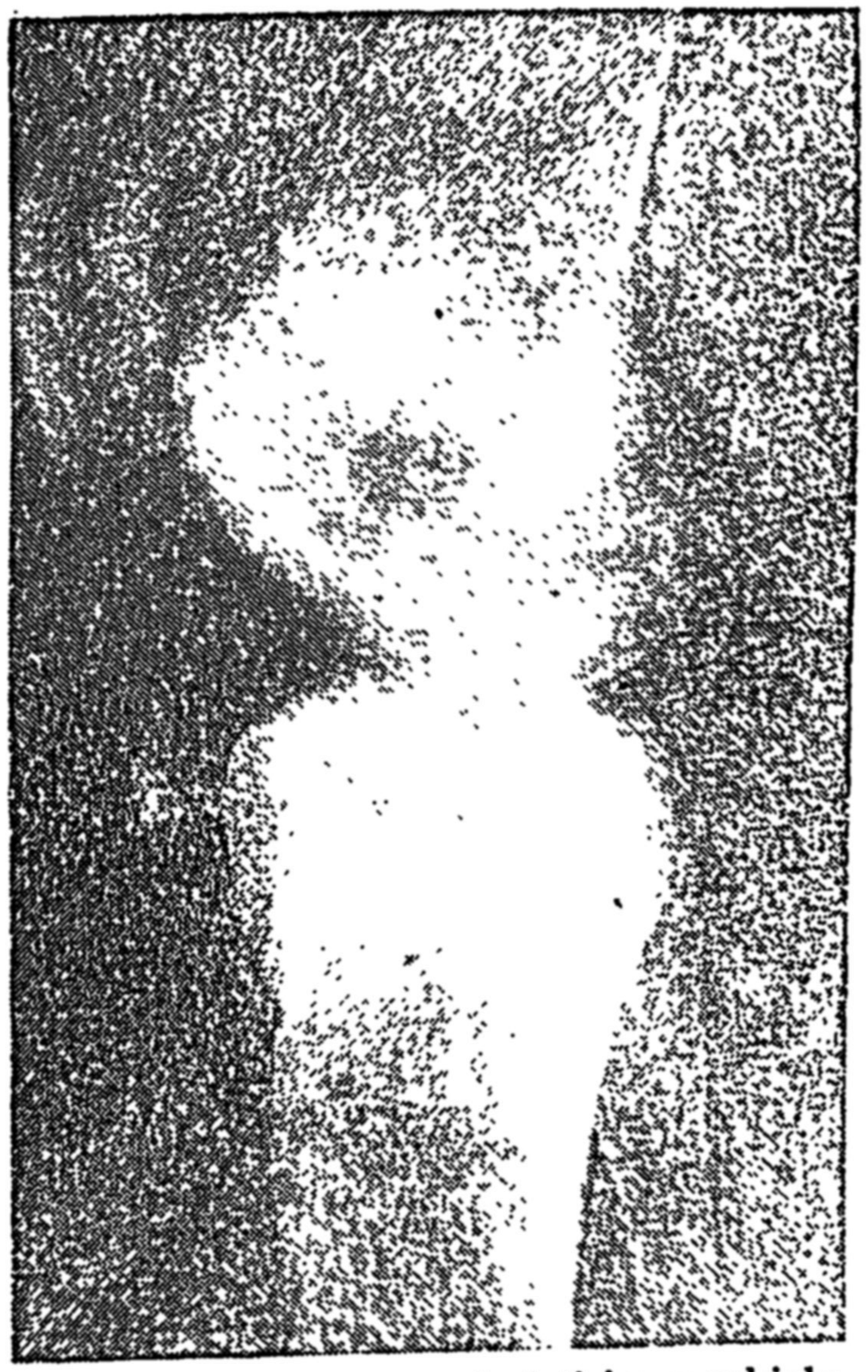

Fig. 249 — Radiografia articulației genunchiulu de profil. Smulgerea apofizei tibiale anterioare

Scanned with OKEN Scanner

14.2.3.1. Fracturile metafizei superioare a tibiei

Fracturile tibiei izolate, de localizare metafizară superioară, se observă rar la copii. Am observat numai 17 cazuri, la subiecți în vîrstă de 5—9 ani, care au reprezentat 1,33% din totalul fracturilor de tibia.

Toate cele 17 cazuri au prezentat traiecte fracturare transversale, fără dislocări ale fragmentelor fracturare și au survenit după traumatisme directe asupra tibiei.

Semnele de fractură au fost localizate imediat sub articulația genunchiului, iar radiografia a consolidat diagnosticul clinic prezumtiv.

La un subiect de sex feminin a existat un fond patologic, imaginea radiografică a corespuns unui fibrom osos neosteogenic diagnostic neconfirmat operator (fig. 250).

Imobilizările, în aparate ghipsate pelvipodalice sau cruro-podalice, datorită vascularizației bogate a regiunii metafizare superioare, au dus la vindecarea leziunilor în 4—6 săptămîni.

În fracturile de localizare metafizară superioară, există pericolul apariției tulburărilor secundare de creștere, de obicei în *tibia vara*, în cazul în care leziunea inițială a influențat și cartilajul fertil de conjugare.



Fig. 250 — Radiografia articulației genunchiului de față. Fisură transversală subperiostală a metafizei superioare a tibiei. Fond patologic-proces pseudotumoral benign-fibrom neosifiant.

14.2.3.2. Decolarea epifizei superioare a tibiei

Decolarea traumatică a epifizei superioare a tibiei (24) se întîlnește foarte rar, deoarece ligamentele laterale ale articulației genunchiului se inseră sub cartilajul fertil de conjugare. Cînd se produce, se realizează, de obicei, forma pură. Rareori se detașează și un fragment osos metafizar lateral sau posterior. De obicei, tuberozitatea anterioară rămîne atașată epifizei. Am întîlnit această leziune fracturară rară, la 6 din cazurile urmărite, la subiecți în vîrstă de 10—13 ani, care au reprezentat 0,47% din toate leziunile fracturare, izolate, ale tibiei.

În cazurile văzute, leziunea s-a produs prin traumatisme importante și complexe, în urma unor accidente de circulație ; prezența unui fond patologic nu a intrat în discuție. La toate cazurile observate, decolarea epifizei tibiale a fost pură și a interesat, în masă, platoul tibial și tuberozitatea anterioară, fără leziuni osoase asociate. Fibula a prezentat leziuni asociate : într-un caz o fisură subperiostală a gîtului ; în celălalt caz semne de luxație.

Scanned with OKEN Scanner

Toate cazurile au prezentat dislocări mai mult sau mai puțin importante ale fragmentelor fracturare. Epifiza a rămas aderentă la articulația genunchiului, iar capătul metafizar superior al tibiei s-a dislocat posterior și intern.

Semnele clinice au fost impresionante, asemănătoare celor din luxație de genunchi : o deformație foarte evidentă în *valga* și *recurvata* ; dureri și impotență funcțională absolută ; tumefacție și hematom important ; hemartroză și echimoze. Nici un caz nu a prezentat tulburări ale circulației arteriale periferice sau tulburări nervoase.

În astfel de cazuri, radiografia devine indispensabilă, pentru ca să se poată să se aprecieze importanța dislocărilor capătului fracturar metafizar și prezența leziunilor osoase asociate.

Au fost descrise unele cazuri de decolări epifizare superioare de tibia, cu dislocări minime ale metafizei, la care a fost nevoie să se execute radiografii comparative ale ambelor articulații ale genunchilor, pentru a putea să se fixeze diagnosticul.

Tratamentul acestor leziuni constă în reducerea ortopedică, imediată, a dislocărilor, prin extensie și compresiune directă asupra capului metafizar, dislocat, mai întîi, în sens lateral, apoi în sens antero-posterior, în poziția de flexie a articulației genunchiului.

Imobilizarea se practică în aparate ghipsate pelvi- sau cruro-podalice, pentru aproximativ 6 săptămîni. În primele zile, este bine să se imobilizeze articulația genunchiului, în hiperextensie, pentru ca să se relaxeze mușchii posteriori.

Uneori, devine necesară reducerea sîngerîndă și osteosinteza cu broșe, operație care nu este de dorit, din cauza posibilității apariției tulburărilor de osteogeneză, ale cartilajului fertil de conjugare. Aceste tulburări se produc frecvent. Cele 2 cazuri văzute, la vîrstă mică, 7 și 11 ani, deși au beneficiat de o reducere ortopedică perfectă, au prezentat ulterior tulburări grave de osteogeneză, devieri exagerate, în *tibia valga*.

14.2.3.3. Fracturile apofizelor spinoase ale tibiei

Fracturile spinelor tibiale (1), (12), (13), (19), (28) sînt leziuni fracturare întîlnite în mod excepțional la copii, Cele 6 cazuri văzute, la subiecți de sex feminin, de 3—12 ani, au reprezentat 0,47% din numărul total al fracturilor izolate de tibia.

Mecanismul de producere al acestor leziuni, excepționale, ale articulației genunchiului, este indirect, mai frecvent, în urma mișcării de torsiune și extensie forțată și dezechilibrată a articulației, mai rar, prin flexie forțată.

Producerea acestei leziuni presupune o laxitate capsulo-ligamentară a articulației, care favorizează tensiunea maximă a ligamentelor încrucișate. De obicei se smulge spina tibială anterioară, prin întinderea ligamentului încrucișat anterior, în cursul unei mișcări de extensie forțată a articulației.

Prezența unui fond patologic, al substanței osoase a platoului tibial, face ca un fragment să fie smuls mult mai ușor, în timpul tensiunii unui ligament încrucișat. La un caz observat, a fost vorba de o *osteocondrită dise-*

Scanned with OKEN Scanner

cantă tip KOENIG a platoului tibial. Leziunea a survenit după un traumatism puțin important, iar spina anterioară fracturată la bază nu a prezentat o dislocare importantă.

Clinica acestor leziuni este aceea a entorsei grave a articulației genunchiului, cu hemartroză importantă, în tensiune și limitarea mișcărilor articulare.

Diagnosticul pozitiv se face numai prin radiografia standard și din alte poziții. Radiografia poate să arate, fie smulgerea vîrfului unei spine, fie detașarea unui fragment osos bazal, care se dislocă deasupra platoului tibial.

Tratamentul constă în imobilizarea articulației genunchiului în poziția de extensie, poziție care împiedică dislocarea micului fragment fracturar.

După 14 zile, după încetarea sîngerării, se va recurge la evacuarea hematomului articular, prin puncție, de preferat unică, și la imobilizarea articulației, în aparat ghipsat pelvi-podalic, cu articulația genunchiului în extensie, aproape completă, 25°. Conservarea acestei poziții duce la reducerea unor dislocări ale fragmentului fracturar. Imobilizare ghipsată, 4—6 săptămîni.

În cazurile cu dislocare, FÈVRE (21) recomandă fixarea fragmentului fracturar cu o buclă de fir subțire metalic, care traversează epifiza și cartilajul de conjugare și se fixează la nivelul corticalei metafizare. Firul trebuie să fie înlăturat, după 14—21 zile, pentru ca să se evite iritarea cartilajului fertil de conjugare.

Tratamentul de reeducare a articulației constă în reluarea progresivă a mișcărilor active. Uneori evoluția ulterioară poate să ducă la instalarea unei artrite cronice posttraumatice.

Unele fragmente fracturare, detașate, neconsolidate, ridică problema intervenției sîngerînde, secundare, pentru avivare și osteosinteză.

14.2.3.4. Fracturile tuberozității anterioare a tibiei

Această leziune (40) se întîlnește în mod excepțional la copii. Am observat de 4 ori acest tip de fractură, repartizată în mod egal pe ambele sexe, în vîrstă de 8—13 ani. Cazurile au reprezentat 0,31% din toate leziunile fracturare ale tibiei.

Smulgerea tuberozității anterioare a tibiei se produce prin mecanismul indirect al contracției bruște a cvadricepsului. Fragmentul osos smuls total sau parțial poate să se detașeze și se dislocă proximal, împreună cu tendonul patelar.

La cazurile observate, a fost vorba de două ori de smulgeri totale ale tuberozității anterioare a tibiei, cu dislocări proximale ale fragmentelor fracturare, produse într-un caz, pe fond patologic de *osteo-condro-distrofie, de tip ischemic LANNELONGUE-OSGOOD-SCHLATTER* și într-un caz, pe fond de *retracție iatrogenă de cvadriceps* ; la celelate 2 cazuri a fost vorba de fisuri produse tot pe fond de retracție fibroasă iatrogenă de cvadriceps.

Imposibilitatea executării extensiei articulației genunchiului și localizarea semnelor de fractură sub interliniul articular — tumefacția și echimoza întinsă, uneori hemartroza — sugerează diagnosticul. În eventualitarea dislo=

Scanned with OKEN Scanner

Tabelul 119

Localizarea fracturilor de gambă pe tipuri anatomopatologice și pe ani vîrstă

Localizarea	*Forma anatomopatologică*		*0—30 zile*	*30 z 1 an*	*1*	*2*	*3*	*4*	*5*	*6*	*7*	*8*	*9*	*10*	*11*	*12*	*13*	*14*	*15*	*Total*	*%*	*Total*	*%*
Leziuni situate în 1/4 superioară	Fisuri transversale										2	2	2	4						10	1,81	18	3,26
	Fisuri oblice										2	2	2	2						8	1,45		
Leziuni situate în 2/4 mijlocii	Fracturi transversale		33		4		2	2		3	6	8	4	7	9	14	26	20	19	157	28,49	401	72,78
	Fracturi oblice	Oblice scurte			5	3	4	5	3	5	4	6	6	4	7	11	13	17	19	112	20,33		
		Spiroide							4	6	5	6	4	5	10	11	12	15	13	91	16,52		
		Cu fragment intermediar											2	3	1	1	1		1	9	1,63		
	Fracturi cominutive												4		3	2	6	6	11	32	5,81		
Leziuni situate 1/4 inferioară	Leziuni caracteristice	Decolarea ambelor epifize													2		3	1	2	8	1,46	132	23,96
		Fractură prin tasarea ambelor metafize			6	8	7	5	3	5	1	2			8		8	3	2	58	10,53		
		Fractură în lemn verde metafizo-diafizară			6	9	8	7	4	4	2	1			8		8	3	2	62	11,25		
	Leziuni atipice	Fracturi în lemn verde fibula	Decolare epifizară pură tibia									1								1	0,18		
			Fisură cu decolare epifizară										1							1	0,18		
		Fractura maleolei interne	Decolare epifizară fibula												1					1	0,18		
			Lemn verde fibula								1									1	0,18		
TOTAL			33		21	20	21	19	14	23	23	28	25	25	49	39	77	65	69	551	100	551	100

cărilor, la palpare, se observă ascensionarea patelei și poate să se perceapă prezența fragmentului fracturar, cu mobilitate anormală și uncle crepitații.

Diagnosticul pozitiv, se face prin radiografia comparativă, de profil, a articulației genunchiului. În cazurile fără dislocare, diagnosticul devine mai dificil și se discută cu apofizita tibială anterioară în evoluție.

În fracturile fără dislocare, se poate să se recurgă la imobilizare ghipsată, cu articulația genunchiului în extensie — FÈVRE (21), sau în aparat pelvipodalic, în poziție de relaxare a mușchiului cvadriceps, flexia coapsei pe bazin și extensia gambei pe coapsă — ECONOMU, pentru 14—21 zile (20).

În fracturile cu fragment fracturar ascensionat devine necesară intervenția chirurgicală operatorie, pentru osteosinteză. Materialul metalic trebuie să fie evitat, deoarece irită țesutul osteocartilaginos, care poate să se dezvolte exuberant. La cazurile văzute, s-a practicat osteosinteza cu buclă de sîrmă o dată și osteosinteza cu șurub unic de 2 ori, fără urmări neplăcute. Cu toate acestea, se citează unele tulburări ale cartilajului fertil, de conjugare, după acest tip de fractură — FÈVRE (21).

14.3. LEZIUNILE FRACTURARE ALE AMBELOR OASE ALE GAMBEI (8), (10), (14), (20), (21), (29), (30), (39), (41), (46), (55), (56), (60)

Noțiuni generale. Am întîlnit leziunile fracturare ale ambelor oase ale gambei, mult mai puțin frecvent decît fracturile izolate de tibia, 551 cazuri — 28,14% din numărul total al fracturilor de gambă (tabelul 120).

După vîrstă, aceste fracturi au fost repartizate între 1 și 15 ani și au atins frecvența maximă la 13 ani (tabelul 120).

Semnalăm deschiderea focarului de fractură în 9 cazuri, mai puțin frecvent decît în fracturile izolate de tibia — 16 leziuni. În majoritatea cazurilor a fost vorba de localizări diafizare (tabelul 119).

Fondul patologic a fost observat mai puțin frecvent (34 cazuri) decît în fracturile izolate de tibia (72 cazuri). În afara noilor născuți, cu *osteogenesis imperfecta congenita* — VROLIK, 33 cazuri (fond patologic care a favorizat fracturi multiple ale tuturor segmentelor membrelor, semnalat și în alte capitole), unicul caz a fost reprezentat de o *osteoporoză* de imobilizare pentru o luxație congenitală de șold.

În ordinea importanței numerice, am clasificat fracturile ambelor oase ale gambei, în leziuni diafizare localizate în cele 2/4 mijlocii, 401 cazuri — 72,78%, leziuni situate în 1/4 inferioară, 132 cazuri — 23,96% și în leziuni ale extremităților superioare, 18 cazuri — 3,26% (tabelul 119).

14.3.1. FRACTURILE DIAFIZARE

14.3.1.1. Etiopatogenie

Fracturile diafizare ale ambelor oase ale gambei, au prezentat mai multe particularități, care le definesc.

Ca frecvență, între fracturile de gambă, fracturile diafizare ale ambelor oase au fost leziunile observate cel mai des, în 401 cazuri.

Scanned with OKEN Scanner

Tabelul 120

Localizarea fracturilor izolate de fibula

Localizare	*Tip anatomopatologic*		*0—30 zile*	*30 z. 1 an*	*1*	*2*	*3*	*4*	*5*	*6*	*7*	*8*	*9*	*10*	*11*	*12*	*13*	*14*	*15*	*Total*	*%*	*Total*	*%*
Leziuni localizate în 1/4 superioară	Fisuri transversale											1				1	1	2	1	6	4,55	6	4,55
Leziuni localizate în 2/4 mijlocii	Fisuri subperiostale	Transversale			1			1					1			1	1			5	3,79	18	13,64
		Oblice scurte											2		2	1				5	3,79		
		Longitudinale															1			1	0,76		
	Fracturi în lemn verde					1							2		1	3				7	5,30		
Leziuni localizate în 1/4 inferioară	Fisuri subperiostale	Transversale				1					2						1			4	3,03	108	81,81
		Oblice								4	2						1			7	5,30		
	Fracturi în lemn verde				1	3	1	2	5		2			9	1		1			25	18,94		
	Fracturi prin tasare trabeculară						2	4	5		3	1	4		1					20	15,15		
	Decolare epifizară											8	4	5	1	2	2	2	4	28	21,21		
	Fracturi malcolare											4	4	5	1	2	3	2	3	24	18,18		
TOTAL					2	4	4	7	10	4	9	14	17	19	7	10	8	9	8	132	100	132	100

Scanned with OKEN Scanner

Ca mecanism, aceste fracturi pot să se producă mai rar, în urma traumatismelor indirecte (mecanismul flexiunii — 112 sau al torsiunii — 91), dar în majoritatea cazurilor, se produc prin traumatisme directe, 198 cazuri observate.

În legătură cu caracterul traumatismului, direct, traiectele fracturare oferă aspecte diferite, în majoritate transversale sau oblice, uneori cominutive, iar focarul de fractură se prezintă frecvent deschis.

14.3.1.2. **Anatomie patologică** (29), (34), (39), (47), (54)

După RĂDULESCU (46), de asemenea, traiectele fracturare diafizare ale ambelor oase ale gambei sînt condiţionate de cele trei mecanisme distincte citate.

Fracturile diafizare ale ambelor oase ale gambei s-au prezentat sub aspecte caracteristice, în legătură cu modul lor de producere.

Traiectele observate cel mai frecvent, la nivelul diafizelor ambelor oase, au fost cele transversale, 150 — 27,22% (fig. 251).

În aceste cazuri, traiectul transversal al fracturii, indiferent de înălţimea la care s-a situat, s-a produs la locul de acţiune al agentului traumatic şi, de obicei, la acelaşi nivel asupra ambelor oase. Tot de cauză directă, am mai observat mult mai puţin frecvent traiecte fracturare oblice scurte, 7 cazuri — 1,27%. Aceste traiecte s-au orientat, mai frecvent, din superior spre inferior şi din exterior spre interior asupra tibiei ; traiectul de fractură asociată a fibulei s-a situat ceva mai înalt şi a continuat, de obicei, direcţia supero-externă a traiectului oblic al tibiei. Uneori, fractura fibulei a prezentat aspectul cu inflexiune în lemn verde sau cu dublă inflexiune, în baionetă, situată fie la nivelul traiectului fracturar al tibiei, fie la distanţă. Această fractură asociată, mai rară, a fibulei, a fost observată în cazul dislocărilor importante ale fragmentelor fracturare ale tibiei.

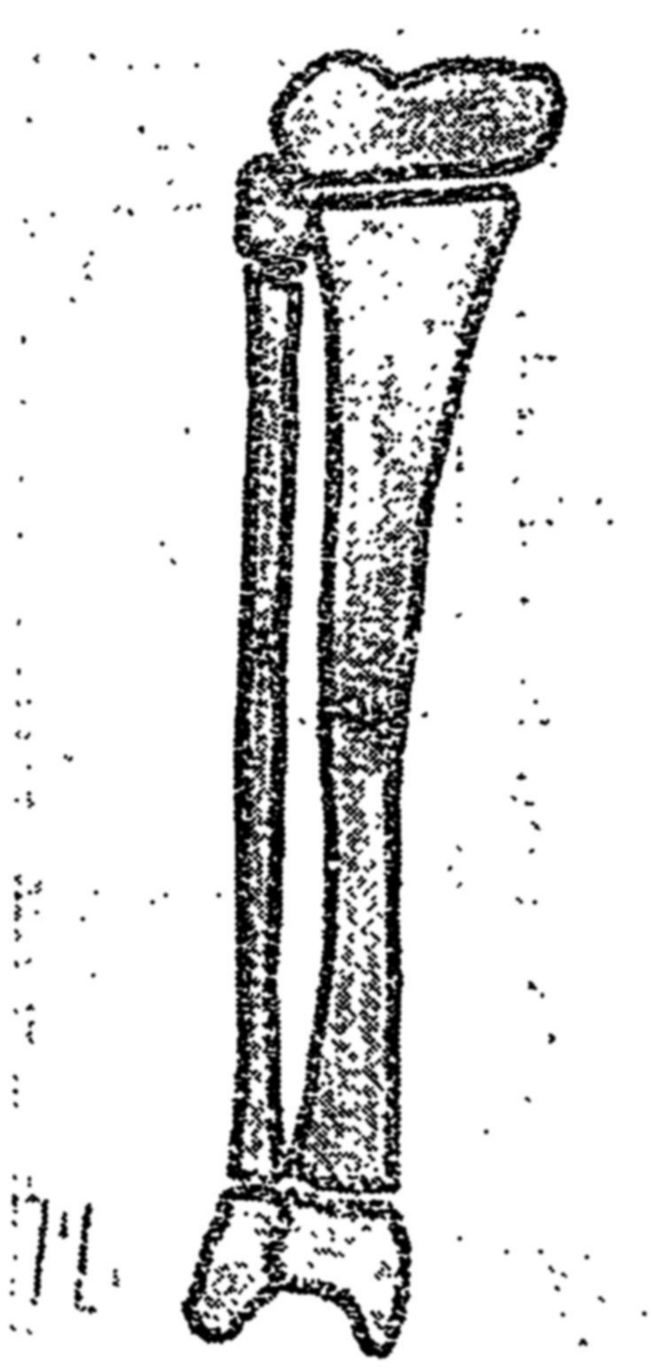

Fig. 251 — Fisură transversală diafizară a ambelor oase ale gambei. (Schiţă inedită)

Mult mai puţin frecvent, leziunea fracturară s-a prezentat sub aspect cominutiv, asupra unuia sau a ambelor oase ale gambei, fractură întîlnită în 41 cazuri — 7,44% şi caracteristică traumatismelor directe violente, specifice accidentelor de circulaţie.

În urma traumatismelor indirecte, prin mecanismul torsiunii (91 cazuri) sau al inflexiunii (112 cazuri), s-au produs fracturi, cu traiect diafizar, de obicei, orientat din dorso-lateral-proximal în ventro-medial-distal (37,21%). Cînd, după fractura tibiei, agentul traumatic a continuat să acţioneze, s-a produs şi fractura fibulei, de obicei atipic, la distanţă.

Scanned with OKEN Scanner



Fig. 252 — Fractură diafizară completă a ambelor oase ale gambei cu dislocare. Unghiulație. (Schiță inedită)

Fig. 253 — Fractură transversală diafizară a ambelor oase ale gambei cu dislocare. Unghiulație în tibia recurvata. (Schiță inedită)

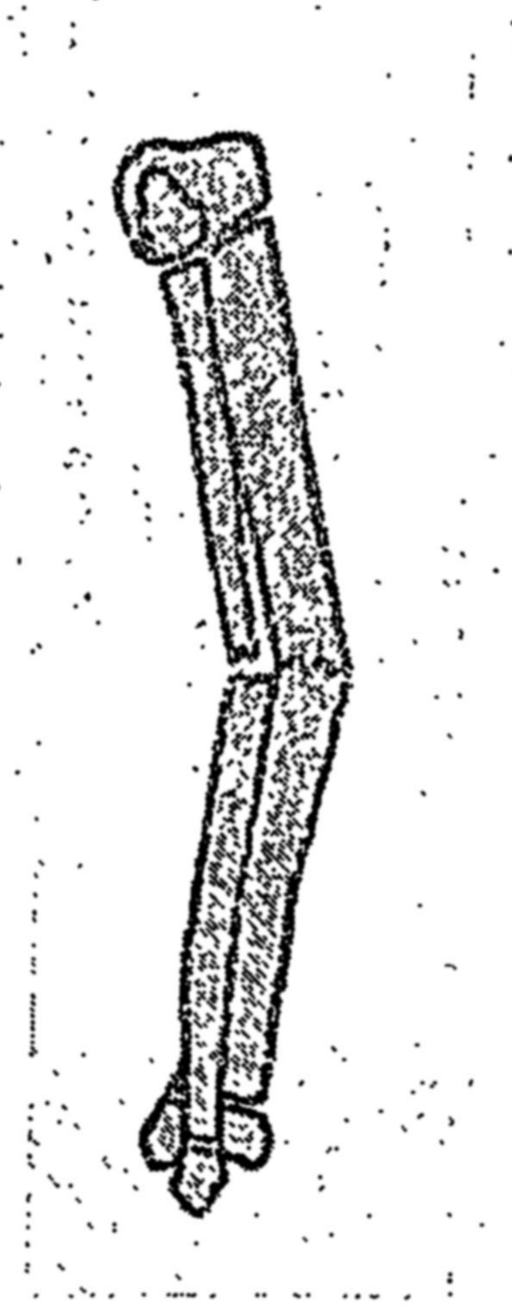

Fig. 254 — Fractură transversală diafizară a ambelor oase ale gambei cu dislocare. Unghiulație în tibia antecurvata. (Schiță inedită)



Fig. 255 — Fractură transversală diafizară a ambelor oase ale gambei cu dislocare laterală. (Schiță inedită)



Fig. 256 — Radiografia oaselor gambei de față. Fractură diafizo-metafizară inferioară a ambelor oase ale gambei, cu dislocare laterală în limite morfologice admise.

Scanned with OKEN Scanner

Într-un caz de fractură oblică spiroidă am observat detaşarea unui fragment intermediar important din tibia.

Am observat mai multe fracturi etajate (32), (48) sau fracturi asociate cu leziuni vasculare sau nervoase. Acestea au fost fracturi deschise larg, ale ambelor oase ale gambei (12 cazuri — 2,18%) asociate leziunilor importante ale părţilor moi, tegument şi musculatură. Aceste fracturi sînt caracteristice accidentelor de circulaţie.

În general, cu cît vîrsta copilului a fost mai mică, cu atît dislocarea fragmentelor fracturare a fost mai redusă. În fracturile diafizare ale copiilor mari au existat dislocări complexe şi caracteristice ale fragmentelor fracturare — unghiulaţii, dislocaţii laterale, decalaj şi scurtări.

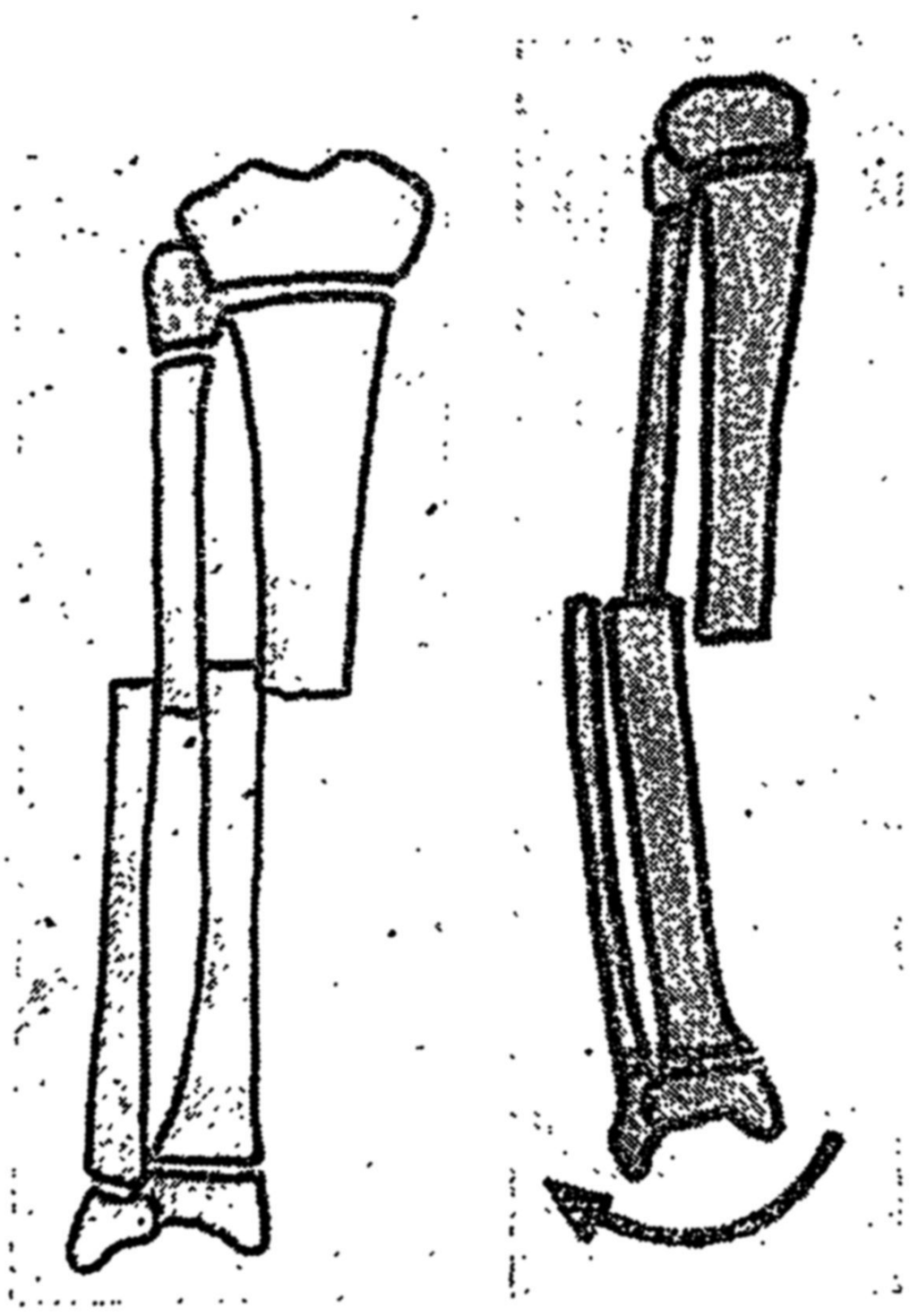

Fig. 257 — Fractură transversală diafizară a ambelor oase ale gambei cu dislocare Scurtare. (Schiţă inedită)

Fig. 258 — Fractură transversală diafizară a ambelor oase ale gambei cu dislocare. Decalaj. (Schiţă inedită)

În fracturile diafizare complete ale oaselor gambei, unghiulaţia în sens lateral se produce, de obicei, în *tibia valga*, datorită acţiunii muşchilor peronieri, în urma dispariţiei rezistenţei laterale a fibulei fracturate (fig. 252). Unghiulaţiile în sens antero-posterior pot să se producă în aceeaşi măsură, în *tibia recurvata* sau în *antecurvata* (fig. 253 şi 254).

În urma dispariţiei rezistenţei fibulei pot să fie observate şi dislocaţii laterale ale fragmentelor fracturare superioare, mai frecvent, înspre extern.

Cînd contactul dintre fragmentele fracturare s-a pierdut complet, capetele osoase fracturare superioare pot să alunece, pe lîngă cele inferioare în sens contrar, intern şi să realizeze scurtarea, dislocare observată rar (fig. 255, 256 şi 257).

Decalajul se realizează, în urma rotaţiei fragmentelor distale, solidare piciorului, înspre extern, faţă de fragmentele fracturare proximale, fixate la articulaţia genunchiului (fig. 258).

Unghiulaţiile sînt caracteristice fracturilor transversale sau oblice scurte. Dislocaţiile laterale şi scurtările sînt specifice fracturilor transversale sau fracturilor cominutive, iar decalajul se întîlneşte frecvent în fracturile transversale şi oblice.

Scanned with OKEN Scanner

14.3.1.3. Studiu clinic

Diagnosticul de fractură diafizară, completă, a ambelor oase ale gambei, cu dislocare complexă a fragmentelor fracturare, este evident clinic, la prima vedere, prin prezența tuturor semnelor, de certitudine, de fractură ale segmentului de membru traumatizat : mobilitate anormală, crepitații osoase și imposibilitate de transmitere a mișcărilor în segmentul subjacent fracturii (DUMITRU VEREANU (56)).

Dar, căutarea acestor semne, la nivelul focarului de fractură, sînt manevre inutile și periculoase, dureroase și generatoare de leziuni ale părților moi.

Bolnavul și așa suferă, datorită durerilor spontane, provocate de contractura musculară reflexă, dureri care se măresc la cea mai mică mișcare.

Impotența funcțională este absolută. La o palpare fină, se percep : tensiunea specifică a tegumentului și conturul modificat al crestei tibiale anterioare, denivelat sau întrerupt. Deformația ține, de obicei, de orientarea posterioară și externă a fragmentelor fracturare distale, care realizează unghiulațiile în *tibia valga* sau *recurvata* și de rotație externă a piciorului, care constituie *decalajul*.

Uneori, în cazul scurtării gambei în totalitate, în urma încălecării fragmentelor fracturare, deformația este foarte importantă. Bineînțeles, în aceste deformații axul membrului inferior nu mai atinge articulația gîtului piciorului sau primul spațiu interosos metatarsian. Tumefacția, foarte importantă, face ca tegumentul gambei să devină destins și lucios. Echimozele, întinse, apar precoce pe fața internă a gambei. Uneori, la cazurile prezentate după 2—3 zile, pot să se observe flictene de distensie la nivelul dermului sub tensiune, localizate tot pe fața internă a gambei. Tegumentul mai poate să fie contuzionat și să prezinte escoriații sau plăgi.

Alteori, sub tegumentul destins, se intuiește prezența capătului inferior, al fragmentului fracturar tibial proximal. Acesta poate să înțepe punctiform sau să rupă larg tegumentul și să se deschidă focarul de fractură. În unele deschideri largi pot să se vadă, în plagă, cele două capete ale fragmentelor fracturare ale tibiei și resturi de musculatură contuzionată.

Acestui tablou clinic, de fractură diafizară a ambelor oase ale gambei, cu dislocare complexă a fragmentelor fracturare sau cu focar deschis, i se opune clinica unor cazuri în care fragmentele fracturare nu prezintă dislocări importante și la care simptomatologia este mult mai atenuată.

Înainte de începerea tratamentului, trebuie să se mai verifice starea circulației arteriale, prin examinarea pulsului extremității, precum și prezența eventualelor leziuni nervoase, prin aprecierea sensibilității și motilității piciorului.

14.3.1.4. Studiu radiologic

Față de diagnosticul de fractură, evident clinic, examenul radiologic primitiv, executat de față și de profil, care cuprinde întreaga gambă, precum și articulațiile genunchiului și gîtului piciorului, rămîne să precizeze varietatea traiectului fracturar, amploarea dislocărilor și unele aspecte întîlnite

Scanned with OKEN Scanner

mai rar, cum ar fi existența unui fragment intermediar, a unei fracturi comi- nutive cu eschile mici sau a unei fracturi cu multiple focare, aspecte care pre- zintă o importanță deosebită, pentru alegerea tipului de tratament (fig. 259, 260).

Tot atît de importante sînt radiografiile de control, care se efectuează după aplicarea imobilizării ghipsate primitive, pentru ca să se constate exis-

Fig. 259 — Radiografia oaselor gambei de față. Fractura transversală diafizară a ambelor oase ale gambei cu dislocare. Unghiulație în tibia valga.



Fig. 260 — Radiografia ambelor oase ale gambei de față și de profil. Fractura cominutivă a oaselor gambei cu dislocare. Unghiulație. Tibia valga.

tența dislocărilor reziduale, radiografiile efectuate în decursul imobilizării, pentru ca să se deceleze eventualele reproduceri ale unor unghiulații sub aparatul ghipsat, precum și radiografiile executate, după artificiile de redre- sare ale unghiulațiilor reziduale.

Scanned with OKEN Scanner

Radiografia finală trebuie să furnizeze semnele de vindecare radiologică; prin existența unui calus continuu, omogen și de intensitate osoasă, atît periferic, cît și central.

14.3.1.5. **Tratament**

14.3.1.5.1 **Posibilități de tratament conservator. Redresarea dislocărilor reziduale sub aparat ghipsat.** Atît pentru gravitatea lor, cît și pentru sechelele pe care pot să le lase, în urma unui tratament incorect, fracturile diafizare ale ambelor oase ale gambei trebuie să fie considerate cu o atenție deosebită (60).

De principiu, în fracturile închise, se preferă tratamentul conservator, iar fracturile deschise implică un tratament operator, imperativ și de urgență.

Tratamentul conservator constă în reducerea dislocărilor existente și în imobilizarea ghipsată continuă, a fragmentelor fracturare pînă la vindecare. Sînt rare cazurile de fracturi închise de gambă, la care trebuie să se intervină operator. Rezultatele tratamentului ortopedic, la copii, sînt tot atît de bune, ca acelea obținute prin operație și chiar dacă nu sînt foarte bune, niciodată nu sînt rele.

Dislocările complexe ale fragmentelor fracturare, specifice fiecărui tip de traiect fracturar și apreciate radiografic, trebuie să fie reduse, cu multă atenție, complet sau cel puțin în limite admise. Astfel, pentru unghiulațiile în sens lateral, de obicei în *tibia valga*, specifice fracturilor transversale sau oblice scurte, se admite o unghiulație reziduală de cel mult 5°. Pentru unghiulațiile în sens antero-posterior, de obicei în *tibia recurvata* pot să se tolereze unghiulații reziduale pînă la 10°. Aceste unghiulații reziduale pot să se corecteze spontan, prin procesul de remaniere osoasă, în decurs de 1—2 ani, la copilul sub vîrsta de 12 ani.

În schimb, decalajele, de obicei, prin rotație externă a fragmentelor fracturare inferioare, solidare piciorului, specifice fracturilor transversale sau oblice, trebuie să fie reduse perfect, deoarece aceste dislocări nu se mai corectează spontan, prin procesul de remaniere osoasă, niciodată, la nici o vîrstă și la nici un nivel al vreunui os diafizar.

RĂDULESCU (46) consideră că pot să fie conservate dislocări chiar în sens vertical, cu scurtări de 1—2 cm dacă axele fragmentelor fracturare rămîn paralele și dacă nu există decalaj, cu vindecări în baionetă, dar cu rezultat funcțional bun.

Noi am întîlnit, foarte rar, fracturi ale ambelor oase ale gambei, la care am fost nevoiți să conservăm scurtarea, în schimb, am văzut mai multe cazuri, la care au existat dislocări laterale ale fragmentelor fracturare, de obicei înspre intern, în *tibia valga*. Persistența dislocațiilor laterale pînă la 1/3 din diametrul diafizei, dacă nu sînt asociate cu alte dislocări, unghiulații sau decalaj, nu se soldează cu nici un inconvenient, de ordin estetic sau funcțional (54).

În ceea ce privește tratamentul conservator, ca și în fracturile de tibia, recomandăm să se procedeze după cum urmează:

— imobilizarea de urgență se efectuează pe o gutieră ghipsată posterioară, de obicei căptușită, care se întinde pînă la jumătatea coapsei, cu arti-

Scanned with OKEN Scanner

culația genunchiului în semiflexie, poziție care împiedică orice mișcare de rotație a fragmentelor fracturare proximale, solidare mișcărilor de rotație a femurului, numai în poziția de extensie a articulației genunchiului ;

— dacă se consideră necesară o repoziție, aceasta corectează, de la început, decalajul, prin derotarea piciorului dinspre extern, precum și unele unghiulații, în măsura posibilităților, unghiulația în *tibia valga* și unghiulațiile în sens antero-posterior, în *tibia recurvata* sau în *antecurvata* ;

— deoarece unghiulațiile în *tibia recurvata*, cu ocazia plasării piciorului în poziție intermediară, prezintă tendința să se exagereze, recomandăm ca la prima imobilizare să se lase piciorul în flexie plantară moderată, poziție care este bine suportată de copii, chiar timp de 14—21 zile și care nu generează retracții musculo-tendinoase ale tricepsului sural ;

— după controlul radiografic, chiar dacă reducerea unghiulațiilor nu a fost completă, așa cum se întîmplă de obicei, după instalarea perioadei de descreștere a tumefacției și de resorbție a hematomului fracturar, după 2 — 3 zile, confecționăm totuși, un aparat ghipsat circular, pe gutiera ghipsată primitivă ;

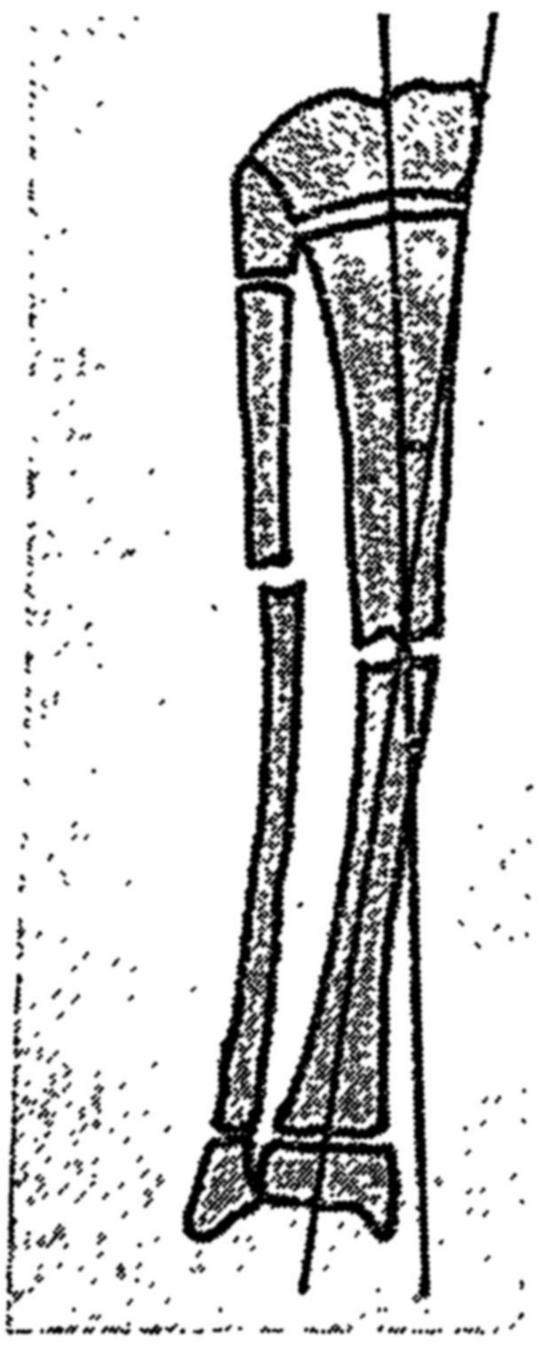

Fig. 261. — Fractura transversală diafizară a ambelor oase ale gambei cu dislocare. Unghiulație laterală, tibia valga. (Schiță inedită)

— de principiu, aparatul ghipsat circular trebuie să se întindă de la baza degetelor piciorului pînă deasupra jumătății coapsei, în poziția flexiei de 45° a articulației genunchiului și cu piciorul plasat în unghi de 90° ;

— pentru combaterea unghiulațiilor în aparat ghipsat, recomandăm artificiul WATSON-JONES, al redresării ; se poate să se acționeze simultan asupra mai multor dislocări ; această manoperă, foarte simplă, se execută în primele 7 zile, necesită narcoză și constă în secțiunea circulară, incompletă, a aparatului ghipsat, la nivelul opus unghiulației vizate și înfrîngerea ghipsului pînă la redresarea completă a unghiulației reziduale, redresare care se verifică imediat radiografic. Prin această manoperă se acționează asupra fragmentelor fracturare ale tibiei și se neglijează dislocările reziduale ale fibulei (fig. 261, 262, 263, 264 și 265) ;

— tratamentul ortopedic trebuie să fie supravegheat cu multă atenție, deoarece în fracturile de gambă, unghiulațiile au tendința să se reproducă sub ghips. De teama reproducerii secundare a unghiulațiilor, mai ales a unghiulațiilor în *recurvata*, în urma resorbției hematomului fracturar și a instalării unei atrofii musculare de inactivitate, recomandăm să se schimbe primul aparat ghipsat, precoce, după 3 săptămîni. Schimbarea primului aparat ghipsat se face în prezența chirurgului ;

— al doilea aparat ghipsat circular se menține 5 săptămîni. Timpul mediu de imobilizare este de 8—10 săptămîni. Pe tot timpul imobilizării ghipsate, copiii rămîn la pat. De teama reproducerii unghiulațiilor, în frac-

Scanned with OKEN Scanner

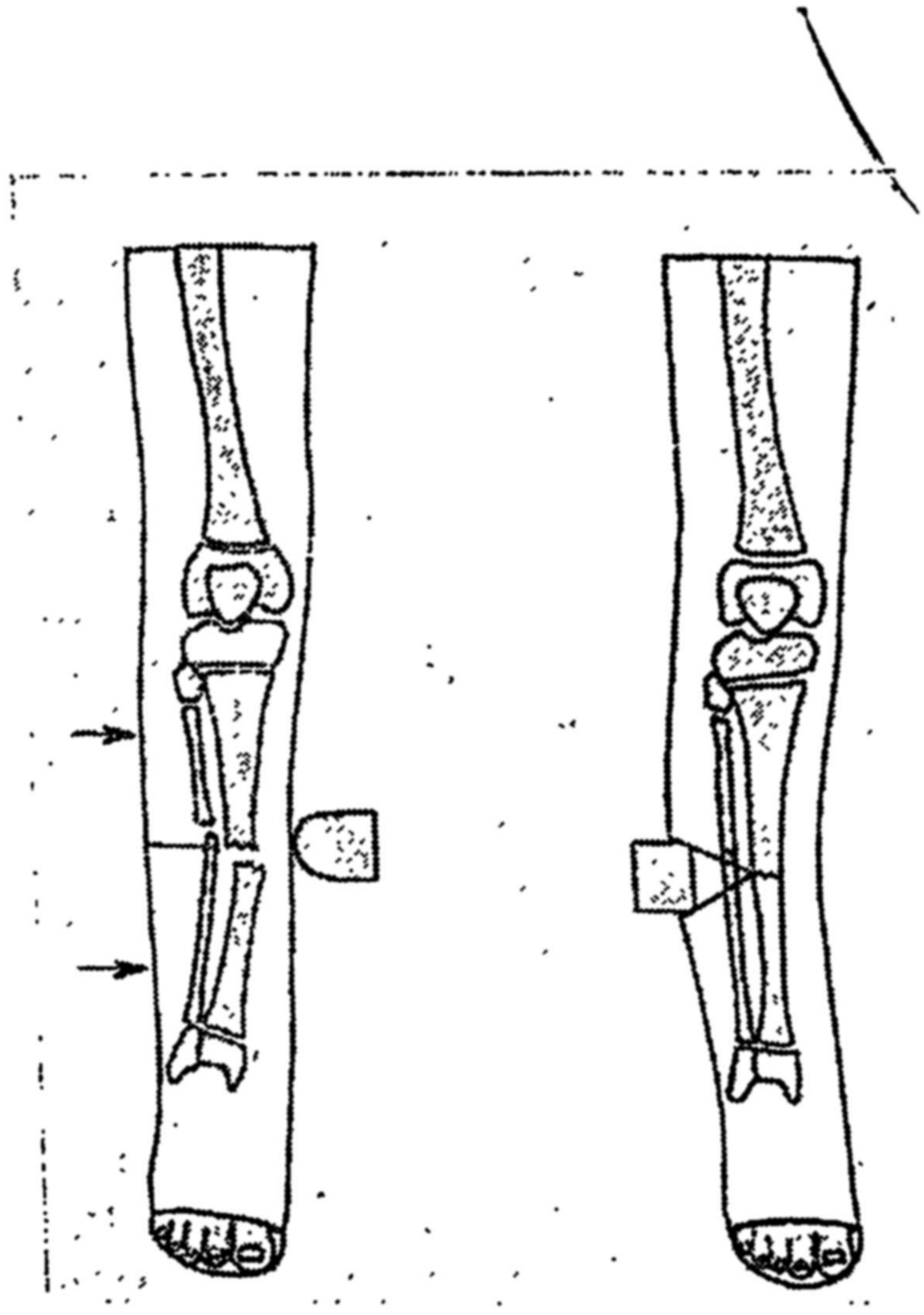

Fig. 262 — Artificiul redresării dislocațiilor laterale sub aparat ghipsat după fracturile amb'elor oase ale gambei. (Schiță inedită)

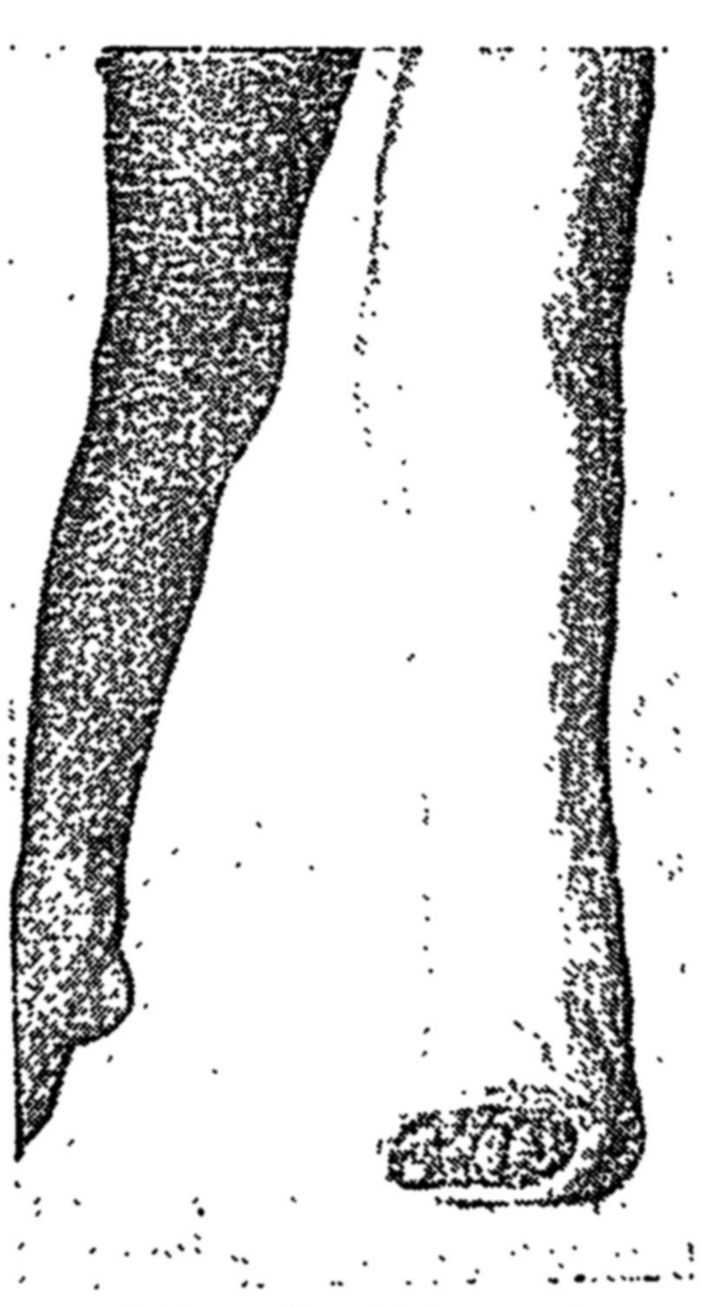

Fig. 263 — Imobilizarea în aparat ghipsat cruro-podalic pentru o fractură diafizară a ambelor oase ale gambei cu dislocare.

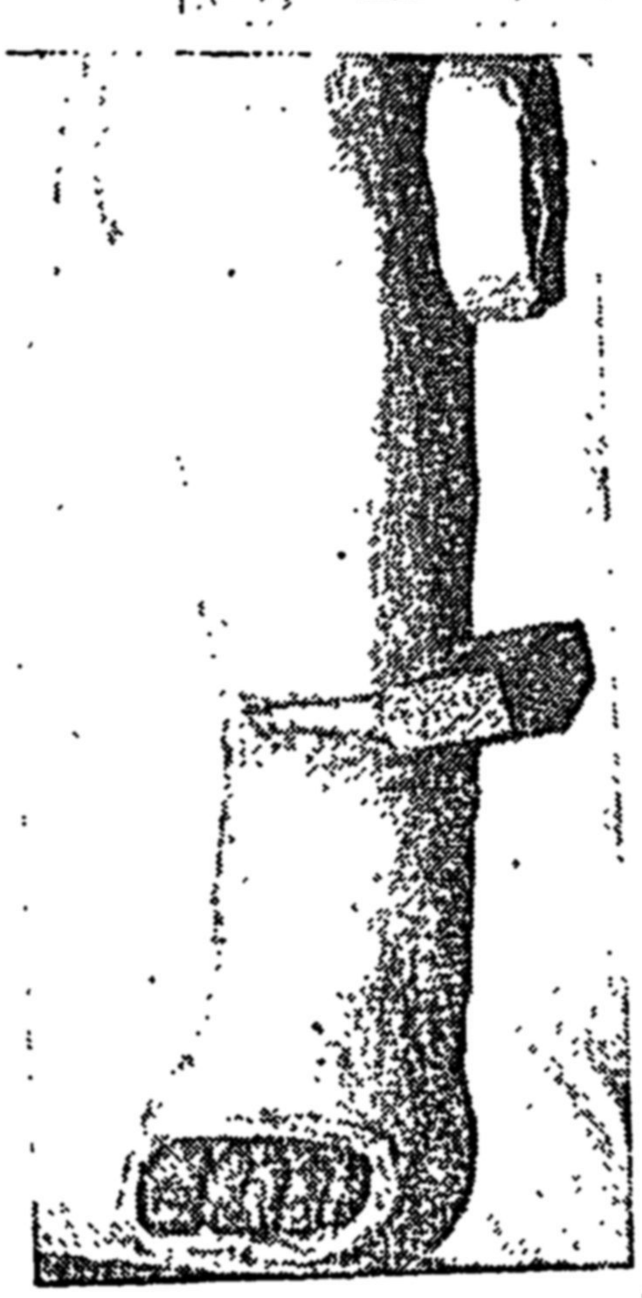

Fig. 264 — Secționarea semicirculară și frîngerea aparatului ghipsat pînă la redresarea unghiulațiilor în limite admise, verificate radiografic.



Fig. 265 — Refacerea aparatului ghipsat după manopera de redresare a unghiulațiilor restante.

Scanned with OKEN Scanner

turile ambelor oase ale gambei, nu am recomandat niciodată ghipsuri de mers, ca cel în „U" sau cu scăriță tip DELBET (46) ;

— imobilizarea ghipsată se întrerupe odată cu apariția semnelor de vindecare radiologică : calus continuu, periostal și central, omogen și de intensitate osoasă.

14.3.1.5.2. **Tratamentul semiconservator** (33). Tracțiunea continuă pe cadru BRAUN, pentru 3—4 săptămîni, pînă la constituirea calusului primitiv, pe broșă transscheletică, transcalcaneană sau tibială inferioară, este o metodă pe care nu o recomandăm la copii. Chiar la adulți, metoda extensiei continue transscheletice, din cauza complicațiilor posibile, infecții osoase, consolidări întîrziate, pseudartroze ș.a., este evitată de mulți ortopezi. De asemenea nu recomandăm, la copii, ambroșajul percutan cu broșă unică KIRSCHNER, înglobată în ghips, recomandată în fracturile oblice spiroide (POUYENNE, RĂDULESCU), care ar împiedica producerea scurtărilor (46).

14.3.1.5.3. **Osteosinteza.** Tipul operației trebuie să țină cont de varietatea de fractură, de posibilitățile materiale și mai ales de factorul vîrstă. Mijloacele de osteosinteză, folosite în fracturile de gambă la copil, trebuie să fie cît mai simple :

— metoda clasică, a reducerii și a imobilizării prin fixatoare externe — OMBRÉDANNE, JUVARA, BERTRAND și JUDET (30), (31), (41), (59) este recomandată de mulți autori. Dar, această metodă de osteosinteză temporară, care își găsește unele indicații la copii, care se mai execută și astăzi, este folosită rar (21) ;

— printre alte mijloace de osteosinteză amintim : pentru fracturile oblice spiroide, cerclajele cu fire de nylon sau cu fire metalice, șuruburile lungi, plasate perpendicular pe traiectele de fractură ; pentru fracturile transversale, osteosinteza cu broșe încrucișate (RĂDULESCU (46)), osteosinteze de tip stabil, cu plăci și șuruburi (ALGÖWER (2)), cu tije sau cu broșă intramedulară KÜNTSCHER sau RUSH (5), (9), (36), (38), (51) sau cu snop de broșe și grefonul osos autogen sau conservat, fixat cu șuruburi (fig. 266 și 267).

Ca mijloace minime, de tratament sîngerînd, în fracturile transversale, poate să fie suficientă, simpla reducere sîngerîndă sau în fracturile oblice se poate să se recurgă, la artificiul îndințării fragmentelor fracturare, după COSĂCESCU (14) ; în fracturile spiroide, la simplul cerclaj cu fir resorbabil. Dar, dacă tot se intervine operator, este bine să se recurgă la o modalitate de osteosinteză de tip stabil. Recomandăm *placa de compresiune, fixată cu șuruburi* sau broșele încrucișate ;

— indiferent de tipul de osteosinteză, imobilizarea ghipsată ulterioară, corectă și prelungită devine obligatorie.

La cazurile de fracturi diafizare, închise, ale ambelor oase ale gambei, s-a intervenit operator de 48 ori — 8,35% și s-a practicat *osteosinteza cu placă și șuruburi*. Toate celelalte cazuri — 501 au fost tratate ortopedic (tabelul 121).

În schimb, cele 4 cazuri (0,37%) de fracturi diafizare deschise (9) au impus intervenția chirurgicală operatorie de urgență.

Aceste 4 cazuri au prezentat deschideri largi ale focarelor de fractură și au constat în fracturi transversale, cominutive cu leziuni întinse de părți moi, produse prin accidente de circulație. La 2 din aceste cazuri, a fost necesară amputația (tabelul 121).

Scanned with OKEN Scanner

Tabelul 121

Situația fracturilor oaselor gambei operate

Nivel	*Nr.*	%	*Localizare*	*Nr.*	*Varietate*	*Nr.*	*Modalități operatorii*	*Nr.*
1/4 superioară	9	11,84	Ambele oase	3	Cominutivă	1	Amputație coapsă	1
					Apofiză spinoasă	2	Extirpare apofiză spinoasă	2
			Tibia	5	Fisură transversală	3	Broșe încrucișate	1
							Plombaj os spongios	2
					Apofiză anterioară	2	Șurub solitar	1
							Buclă sîrmă	1
			Fibula	1	Fisură transversală	1	Plombaj os spongios	1
2/4 mijlocii	52	68,42	Ambele oase	46	Oblică	14	Îndinţare tibia	14
					Transversală-eschilă	3	Cerclaj catgut tibia	3
					Transversală-eschilă	2	Küntscher tibia	2
					Transversală-eschilă	18	Placă șuruburi tibia	18
					Transversală-eschilă	2	Broșe tibia	2
					Oblică	1	Șurub dublu tibia	1
					Transversală-eschilă	4	Broșe încrucișate tibia	4
					Transversală cominutivă	2	Amputație gambă	2
			Tibia	6	Oblică	3	Îndinţare tibia	3
					Transversală	1	Broșe încrucișate	1
					Transversală	2	Placă șuruburi	2
					Metafiză inferioară	1	Îndinţare tibia	1
1/4 inferioară	15	19,74	Ambele oase	3	Maleolă tibia	1	Broșe tibia	1
					Cominutivă	1	Amputație	1
			Tibia	9	Fisură metafizară tibia	1	Plombaj	1
					Decolare epifizară	2	Reducere	2
					Maleolă internă	6	Șurub solitar	2
							Reducere	3
							Broșe dublă	1
			Fibula	3	Fisură oblică	1	Cerclaj catgut	1
					Maleolă	2	Broșe	2
TOTAL	76	100		76		76		76

Scanned with OKEN Scanner



Fig. 266 — Radiografia oaselor gambei de față. Osteosinteza tibiei cu placă metalică fixată cu șuruburi. Osteosinteza fibulei cu broșă intramedulară.



Fig. 267 — Radiografia oaselor gambei de față. Osteosinteza tibiei cu placă fixată cu șuruburi.

14.3.2. LEZIUNI FRACTURARE INFERIOARE ALE OASELOR GAMBEI (fracturile subperiostale prin tasare a trabeculației osoase și cu inflexiune în lemn verde)

Am întîlnit fracturile inferioare mult mai rar decît fracturile diafizare ale ambelor oase ale gambei. Cele 132 leziuni, văzute, au reprezentat 23,96% din totalul fracturilor ambelor oase ale gambei.

Scanned with OKEN Scanner

Aceste leziuni le-am clasificat după localizare și tip anatomopatologic în :

— fracturi cu inflexiune în lemn verde, de localizare diafizo-metafizară, 62 cazuri — 11,25% ;

— fracturi prin tasare a trabeculației osoase, de localizare metafizară, 58 cazuri — 10,53% ;

— decolări epifizare traumatice, 8 cazuri — 1,46% ;

— leziuni atipice sau complexe, 4 cazuri — 0,72% (tabelul 120).

14.3.2.1. Etiopatogenie

Decolările epifizare traumatice inferioare și leziunile atipice le-am discutat în cadrul fracturilor izolate de tibia.

Fracturile inferioare ale oaselor gambei, cu inflexiune în lemn verde și prin tasarea trabeculației osoase, le-am observat la copii în vîrstă de 1—15 ani.

Aceste leziuni, specifice copiilor mici, se produc, de obicei, prin traumatismul indirect al flexiunii, de exemplu căderi în picioare de la înălțime și se localizează, mai frecvent, metafizar, furnizînd tasări ale trabeculației osoase.

Fracturile în lemn verde, de localizare diafizo-metafizară, pot să se producă, prin același mecanism indirect, dar, se produc, deopotrivă și prin traumatisme directe. Traumatismele directe ale copiilor mici, care produc fracturile cu inflexiune în lemn verde, pot să determine și fisuri subperiostale, dar și fracturi transversale complete, cu dislocări relative ale fragmentelor fracturare, leziuni pe care le-am înglobat în fracturile de localizare diafizară.

14.3.2.2. Anatomie patologică

Fracturile prin tasări metafizare (7), (42), caracteristice copiilor mici și de vîrstă preșcolară, se materializează anatomopatologic, prin telescoparea trabeculației osoase spongioase metafizare sau diafizo-metafizare, în ea însăși, făcînd ca suprafața oaselor să sufere o ușoară lățire. Tasarea nu se produce în mod uniform, predomină de obicei, posterior și extern, asupra tibiei ; fibula prezintă o leziune mult mai puțin însemnată. La nivelul fracturii, periostul se decolează ușor, datorită hematomului fracturar. În acest tip de fractură, unghiulațiile în tibia valga sau antecurvata sînt neînsemnate. Aceste striviri ale substanței osoase metafizare pot să afecteze deopotrivă și cartilajul de conjugare învecinat și pot să provoace, ulterior, unele tulburări de creștere.

Fracturile cu inflexiune în lemn verde se localizează, ceva mai înalt, de obicei, la zona de tranziție diafizo-metafizară. Aceste fracturi incomplete, subperiostale, specifice copiilor mici, constau în fracturarea corticalei osoase a tibiei, de obicei a celei interne și în plicaturarea corticalei de partea opusă. Substanța osoasă diafizo-metafizară se fisurează de partea corticalei rupte. Fibula poate să prezinte o leziune asemănătoare sau o fractură mai puțin importantă. Fracturile inferioare, prin inflexiune în lemn verde, realizează,

Scanned with OKEN Scanner

întotdeauna, o unghiulație în *tibia valga* și de obicei în *recurvata*. Periostul intact și decolat pe o întindere mare, de partea opusă unghiulației, favorizează osificarea hematomului subperiostal, în poziția inflexiunii.

14.3.2.3. Studiu clinic și radiologic

În fracturile subperiostale inferioare ale gambei, prin tasarea trabeculației osoase sau cu inflexiune în lemn verde, simptomatologia este redusă.

Impotența funcțională este relativă, mai ales, în fracturile prin tasare a trabeculației osoase metafizare. Pentru acest motiv, copiii se prezintă, uneori, la consultație, după mai multe zile de la accident. În fracturile în lemn verde, impotența funcțională este evidentă. Copilul refuză să se sprijine pe membrul inferior traumatizat.

În fracturile metafizare, există o tumefacție, situată deasupra încheieturii gîtului piciorului, iar echimozele lipsesc, deoarece hematomul fracturar rămîne subperiostal. La palpare, se provoacă o durere localizată precis, într-un punct de pe suprafața metafizei inferioare. Deformația, redusă, nu poate să se aprecieze clinic. Fracturile în lemn verde, datorită prezenței unghiulațiilor, de obicei, în *tibia valga* și în *recurvata*, apreciate vizual și palpatoriu, sînt mai ușor de diagnosticat clinic.

Deoarece perioada de rezorbție a hematomului fracturar poate să fie însoțită de febră, diagnosticul diferențial al acestor fracturi se face cu osteomielita acută hematogenă, de localizare metafizară.

Diagnosticul pozitiv al acestor tipuri de fracturi se fixează prin radiografie.

În fracturile prin tasarea trabeculației osoase, de localizare metafizară, radiografia evidențiază plicaturarea corticalei, de obicei înspre extern și posterior, care realizează o ușoară unghiulație în *valga* și *antecurvata*. În fracturile cu inflexiune în lemn verde, de partea opusă plicaturării corticalei, se observă fractura completă a corticalei opuse, care realizează aceeași unghiulație, mai mult sau mai puțin importantă, în *tibia valga* și *recurvata*.



Fig. 268 — Radiografia articulației gîtului piciorului de față. Fractura joasă a ambelor oase ale gambei cu dislocare. Unghiulație caracteristică în tibia valga.

Fibula poate să prezinte o leziune asemănătoare sau mai puțin importantă, fisură subperiostală, tasarea trabeculației osoase (fig. 268).

Radiografia, executată după cîteva zile, evidențiază un lizereu radioopac marginal, mărturie a osificării incipiente a hematomului subperiostal.

Scanned with OKEN Scanner

14.3.2.4. Tratament

Tratamentul fracturilor subperiostale, prin tasare a trabeculaţiei osoase metafizare, nu trebuie să fie neglijat, deoarece aceste fracturi presupun posibilitatea tulburărilor ulterioare de creştere. Deşi leziunea fracturară se vindecă repede, imobilizarea suficientă într-un aparat ghipsat-cizmă, unic, trebuie să fie prelungită 21—30 zile, pentru ca să se obţină liniştirea cartilajului de conjugare, de obicei iritat. În timpul imobilizării ghipsate, trebuie să se evite mersul. Ulterior, inflexiunile secundare, în sens lateral, care depăşesc 5°, trebuie să fie supuse, osteotomiilor metafizare pentru aliniere, eventual repetate, în decursul creşterii, pentru ca să se evite dezaxările articulare.

Fracturile subperiostale, prin inflexiune în lemn verde, necesită reducerea ortopedică a unghiulaţiilor, sub anestezie generală, prin manevra extensiei şi a compresiunii directe asupra unghiulaţiilor. Manevra reducerii urmăreşte să fractureze şi corticala intactă, de partea opusă unghiulaţiei. Reducerea va fi controlată radiografic şi urmată de imobilizare, imediată, în aparat ghipsat cruro-podalic, cu articulaţia genunchiului, în semiflexie de 45° şi articulaţia gîtului piciorului, în unghi de 90°, pentru 8 săptămîni.

În timpul imobilizării se vor efectua mai multe radiografii de control, deoarece, sub aparatul ghipsat, aceste fracturi prezintă tendinţă la reproducerea unghiulaţiilor.

Primul aparat ghipsat căptuşit se schimbă după 21 zile, după constituirea calusului primitiv. Al doilea aparat ghipsat, necăptuşit, poate să se menţină 5 săptămîni.

Unghiulaţiile persistente după ghipsare necesită redresarea, sub aparat ghipsat, prin artificiul WATSON-JONES.

Unghiulaţiile scăpate din vedere, neredresate sau reproduse şi consolidate, de obicei, în *tibia valga* şi *recurvata* şi care nu pot să beneficieze, de redresare spontană, în urma procesului de creştere, necesită osteotomii de aliniere, de obicei iterative, deoarece aceste unghiulaţii au tendinţa să se reproducă în decursul creşterii.

Unii autori recomandă aparate ghipsate scurte sau aparate de mers, în tratamentul acestor fracturi. Noi credem că utilizarea acestor aparate de mers, favorizează reproducerea unghiulaţiilor sub ghipsuri, de aceea le evităm şi nu recomandăm folosirea lor.

14.4. LEZIUNILE FRACTURARE IZOLATE ALE FIBULEI

14.4.1. ETIOPATOGENIE

Am întîlnit 132 fracturi izolate de fibula, care au reprezentat 6,74% din totalul fracturilor de gambă. Fracturile au fost localizate în 1/4 superioară (6 cazuri), în 2/4 mijlocii (18 cazuri) şi în 1/4 inferioară (108 cazuri). Repartiţia pe tipuri anatomopatologice şi pe ani vîrstă o redăm în tabelul 121.

Scanned with OKEN Scanner

Din punct de vedere al etiopatogenici, fracturile izolate ale diafizei fibulare, fisuri subperiostale sau cu inflexiuni în lemn verde, se produc prin traumatisme directe, dar și indirecte, prin căderi de la înălțime sau răsuciri ale piciorului, mecanisme capabile să producă astfel de leziuni, mai ales, cînd acestea presupun un fond patologic. În acest caz, o fisură subperiostală, aproape spontană, asimptomatică, poate să fie descoperită radiografic, întîmplător, după cum am observat în unele leziuni de fond în 4 cazuri de *rahitism carențial*, în 5 cazuri de *osteomielită cronică*, în 9 cazuri de *osteoporoză* și în 9 cazuri de *distrofii pseudotumorale chistice*.

Mai ales fracturile subperiostale, prin tasarea trabeculației osoase metafizare, pot să se producă, prin mecanismul indirect al căderilor în picioare și uneori, chiar și după traumatisme neînsemnate, în prezența distrofiilor pseudotumorale lacunare.

În alte leziuni fracturare inferioare, decolări epifizare și fracturi maleolare, mecanismul fracturării poate să fie și prin traumatisme directe, asupra maleolei externe sau prin traumatisme indirecte, caracteristice entorsei gîtului piciorului, în urma răsucirii forțate a piciorului, pe versantul său extern, în poziția de adducție, supinație și rotație internă forțată.

14.4.2. ANATOMIE PATOLOGICĂ

Leziunile fracturare izolate ale fibulei au fost benigne și au constat, în majoritate, din fisuri subperiostale (28 cazuri), inflexiuni în lemn verde (32 cazuri), tasări ale trabeculației osoase (20 cazuri), decolări epifizare (28 cazuri) și fracturi maleolare (25 cazuri) (tabelul 120).

Frecvența maximă a fracturilor izolate de fibule a fost observată, între vîrstele de 6 și 12 ani.

Fisurile subperiostale, observate de 28 ori, au fost repartizate deopotrivă în porțiunea mijlocie, diafizară (22 cazuri) și în porțiunea superioară diafizo-metafizară (6 cazuri). Traiectele fracturare au fost aproximativ în egală măsură, transversale (15 cazuri) sau oblice (12 cazuri). Într-un singur caz, am observat o fisură longitudinală a corticalei externe. În 4 cazuri dintre fisurile transversale subperiostale, situate în 1/3 mijlocie a diafizei fibulare, semnalăm prezența fondului patologic de rahitism carențial.

Fracturile prin tasare izolată a trabeculației osoase metafizare fibulare, inferioare, se întîlnesc foarte rar și presupun, de obicei, un fond patologic. Am observat prezența acestui tip de leziune de 20 ori.

Decolările traumatice ale epifizei distale fibulare sînt leziuni întîlnite de asemenea foarte rar. Am observat aceste leziuni de 28 ori : de 8 ori decolări pure și de 20 ori decolări asociate cu fisuri metafizare.

Fracturile maleolei fibulare, 24 cazuri, le-am întîlnit la copiii mari, 8—15 ani și au constat în leziuni benigne, parcelare fără dislocări mari : fisuri ale vîrfului maleolei (16 cazuri) și fracturi transversale, fără dislocarea fragmentului fracturar (8 cazuri) (fig. 269) (11).

Scanned with OKEN Scanner



Fig. 269 — Radiografia articulației gîtului piciorului de față. Fractura maleolei fibulare.

14.4.3. STUDIU CLINIC

Clinica leziunilor fracturare izolate ale fibulei este săracă.

În fisurile diafizare subperiostale, copilul se prezintă la consulație, mergînd și prezintă o ușoară șchiopătare. La palparea diafizei, se poate să se deceleze, existența unui punct dureros fix la presiune și, eventual, existența unei crepitații osoase fine. Tumefacția este foarte redusă, iar deformația inexistentă.

În leziunile fracturare joase, decolări epifizare sau fracturi ale maleolei externe, durerile, mai mari, presupun o impotență funcțională mai evidentă.

Tumefacția și echimozele, situate pe versantul extern al articulației gîtului piciorului, evocă entorsa, cu care fractura poate să se asocieze.

Diagnosticul prezumtiv clinic, de fractură izolată de fibula, trebuie să fie fixat întotdeauna prin radiografii, de față și profil, iar uneori, din incidențe oblice.

Scanned with OKEN Scanner

14.4.4. TRATAMENT

Leziunile fracturare ale fibulei, deşi din punct de vedere anatomopatologic sînt benigne, de obicei, fisuri subperiostale, fără dislocare a fragmentelor fracturare, au tendinţă la vindecare încetinită.

Reducerea ortopedică, de obicei, nu este necesară. Eventual, se poate să se reducă, prin compresiune, o dislocare externă a unei epifize decolate sau a unui fragment fracturar maleolar.

Imobilizarea ghipsată, după gravitatea leziunii, simplă gutieră posterioară, căptuşită sau aparat ghipsat circular, trebuie să se efectueze, doctrinar, ca pentru orice leziune fracturară de gambă, aparatură întinsă de la baza degetelor piciorului, pînă la jumătatea coapsei, cu articulaţia gîtului piciorului, în unghi de 90° şi articulaţia genunchiului, în poziţie de flexie de 45°, pentru 21 zile. Dacă, după 21 zile, durerea în punct fix şi şchiopătarea persistă, imobilizarea ghipsată se va mai prelungi. Din cauza tendinţei la vindecare încetinită, a leziunilor fracturare ale fibulei, nu recomandăm aparate ghipsate scurte de gambă şi nici aparate de mers.

14.5. EVOLUŢIE. COMPLICAŢII. SECHELE. REZULTATE GLOBALE

Din cele 1958 leziuni fracturare ale oaselor gambei, 25 fracturi au fost deschise (1,28%) şi au impus intervenţia sîngerîndă. Restul de 51 fracturi operate au fost închise (2,60%) (tabelele 121, 122, 123).

În ceea ce priveşte fracturile diafizare (1230 cazuri), au predominat fracturile de tibia (811), au urmat, ca frecvenţă, fracturile ambelor oase (401) şi în sfîrşit fracturile izolate de fibula (18 cazuri). Aceste leziuni diafizare au fost localizate în cele 2/4 mijlocii ale scheletului.

Nu au ridicat probleme deosebite de tratament fracturile izolate ale fibulei.

În schimb, fracturile diafizare complete ale tibiei sau ale ambelor oase ale gambei şi fracturile deschise au fost tratate cu multă atenţie. În fracturile diafizare închise nu am observat complicaţii imediate grave, cum ar fi tulburările circulatorii acute, tulburările nervoase, embolii grăsoase, supuraţii ş.a.

În cele 7 cazuri de fracturi deschise, nu am observat osteomielite sau pseudartroze : în schimb, unele cazuri de fracturi diafizare s-au consolidat în poziţii vicioase.

În general, fracturile diafizare complete, cu dislocări complexe ale fragmentelor fracturare ale tibiei izolate sau ale ambelor oase, nu au prezentat dislocări importante, cu scurtări. De obicei, au fost prezente unghiulaţiile caracteristice, în sens lateral, în *tibia vara* sau *valga* şi în sens antero-posterior sau dislocaţiile transversale ; a mai fost prezent şi decalajul, prin rotaţia externă a piciorului, mai ales în fracturile transversale sau spiroide şi dislocaţiile laterale, caracteristice fracturilor transversale de gambă.

La cazurile urmărite, am recurs la reducerile dislocărilor, sub anestezie generală, urmate de imobilizări ghipsate, pentru 8—10 săptămîni. Nu a fost necesară, niciodată, tracţiunea continuă transscheletică, pe atele tip BÖHLER, BOPPE, BRAUN ş.a. Nu am recurs la ghipsuri de mers, cu scăriţe, călcîie de cauciuc sau la aparatele ghipsate simple, de tip DELBET. La bandajele de mers, confecţionate din gelatină zincată, am recurs de mai multe ori, la fracturile la care soliditatea calusului ni se părea îndoielnică.

Indicaţia operatorie, obligatorie, în fracturile diafizare deschise (19 cazuri) a devenit excepţională în cazul fracturilor diafizare închise (33 cazuri), fracturi ireductibile sau neglijate.

Din punct de vedere al osteosintezei, în general, la copii, în fracturile transversale, ar fi suficientă reducerea sîngerîndă. În fracturile oblice spiroide, ar deveni indicat visajul sau unele cerclaje. Fixatoarele externe (JUVARA, OMBRÉDANNE) încă sînt mijloace bune de conten-

Scanned with OKEN Scanner

Tabelul 122

Fracturile de gambă operate. Localizare, vîrstă sex și parte afectată

Vîrsta	3	4	5	6	7	8	9	10	11	12	13	14	15	TOTAL
Ambele oase	3	3		3	5	7	2	10	3	3	4	4	5	52
Tibia			1	3	1	2	1	3			4	5		20
Fibula					1		1	1				1		4
TOTAL	3	3	1	6	7	9	4	14	3	3	8	10	5	76

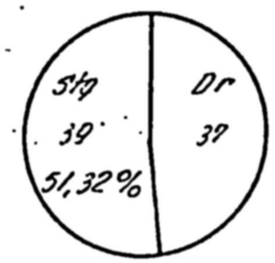

Tabelul 123

Tipul leziunilor în fracturile operate ale oaselor gambei

Număr total leziuni	*Leziuni tratate conservator*	%	*Leziuni tratate sîngerînd*	%	*Leziuni care au impus intervenția operatorie*			
						Fracturi deschise	*25*	*1,28*
						Fracturi pe fond patologic	*8*	*0,41*
						Fracturi prezentate tardiv sau neglijate	*8*	*0,41*
1958	1882	96,12	76	3,88	Fracturi închise furnizate de tratament ortopedic infructuos		35	1,79

Scanned with OKEN Scanner

ție pe care unii le preferă plăcilor cu șuruburi (FÈVRE). Orice începuire centrală cu broșă KIRSCHNER, cu snop de broșe, cu tije KÜNTSCHER sau RUSH, trebuie să respecte cartilajele de conjugare. De aceea, RĂDULESCU recomandă osteosinteza temporară cu broșă oblică unică în fracturile oblice sau cu broșe în „X" în fracturile transversale, broșe înglobate în ghips, pentru 14—21 zile.

În ceea ce privește fracturile deschise, la toate cele 19 cazuri de fracturi diafizare (1,54%) s-a intervenit operator.

La cele 33 cazuri fracturi închise (2,68%) s-a practicat osteosinteza prin reduceri sângerinde de 14 ori și osteosinteza cu lăsare de material străin de 17 ori, de 10 ori cu placă și șuruburi, de 2 ori osteosinteză centromedulară cu tije KÜNTSCHER și de 5 ori cerclajul cu catgut. Amputația a devenit necesară în 2 cazuri. Un caz, cu fractură diafizară, cominutivă, a ambelor oase ale gambei, cu leziuni importante de părți moi, la care s-a practicat osteosinteza, cu tije KÜNTSCHER s-a vindecat cu o scurtare de peste 4 cm.

— În fracturile diafizare văzute, majoritatea leziunilor au fost tratate prin mijloace ortopedice, 1 178 — 95,77%. Din acestea, în 1 034 — 87,77% s-a obținut un rezultat bun : vindecare anatomică.

— În 76 cazuri — 6,45%, rezultatul tratamentului a fost mulțumitor. Au persistat unele unghiulații în limite admise, fie primitve, fie reproduse sub aparat ghipsat · *tibia vara* sau *valga* sub 5°, *recurvata* sau *antecurvata* sub 10°, dislocațiile laterale până la 1/3 din diametrul diafizei tibiale sau scurtările până la 2 cm. Nu am observat niciodată persistența decalajului rezidual.

— În 68 cazuri — 5,76%, considerăm rezultatul tratamentului mediocru, pozitiile vicioase au depășit limitele de mai sus, de 42 ori în fracturile de gambă și de 26 ori în fracturile izolate de tibia. Dintre acestea 58 rezultate mediocre le-am înregistrat între anii 1964 și 1973 și numai 10 rezultate mediocre între anii 1974—1983.

Cu cît vîrsta copilului este mai mică, remanierea se produce mai repede și mai complet. Dar, în general, după vîrsta de 12 ani, nu trebuie să se mai conteze pe impulsul natural, de restaurare spontană a configurației osoase. Unele unghiulații, ale fracturilor în lemn verde, ale tasărilor metafizare sau ale fisurilor subperiostale, au tendința să dispară spontan până la vîrsta de 6 ani ; între 6 și 12 ani, ele se corectează spontan ceva mai încetinit, 1—2 ani. Cel mai greu se corectează unghiulația în *tibia valga*. Peste 12 ani nu se mai poate să se conteze pe redresări spontane. Dezaxările articulației tibio-tarsiene devin cauză de artroză ale vîrstei adulte și necesită osteotomii. Decalajul nu se corectează spontan niciodată. El trebuie redus cu orice preț. Dislocarea laterală, 1/3 din grosimea diafizei, se remaniază în timp și nu are răsunet asupra dinamicii articulare, dacă axele fragmentelor fracturare rămîn paralele. Dacă axele fragmentelor rămîn paralele, o scurtare de 1—2 cm, printr-un calus în baionetă este tolerată bine. Alungirile trofice postfracturare, până la 1—2 cm, destul de frecvente, nu duc la tulburări funcționale.

Caracteristice scheletului în curs de dezvoltare au fost fracturile subperiostale prin tasare a trabeculației osoase metafizare (172 cazuri), prin inflexiune în lemn verde (227 cazuri) și decolările epifizare (181 cazuri).

— Fractura metafizară, prin tasare a trabeculației osoase, varietate de fractură izolată a tibiei sau a ambelor oase, pare o leziune de prognostic benign. Cu toate acestea, în unele tasări, ale substanței osoase metafizare, poate să fie iritat și cartilajul de conjugare, subjacent și să ducă, ulterior, la tulburări de osteogeneză, cu inflexiuni secundare ale tibiei, în special, în *tibia vara*. Au fost citate astfel de cazuri.

Aceste inflexiuni secundare ale tibiei necesită osteotomii de corecție. Deoarece, osteotomiile au numai un efect temporar, ele trebuie să fie repetate, în decursul creșterii, pentru ca să se prevîmpine instalarea tulburărilor de statică ale articulației tibio-tarsiene.

— Fractura prin inflexiune în lemn verde, localizată în zona de substanță osoasă spongioasă, a joncțiunii diafizo-metafizară a oaselor gambei, poate să prezinte unghiulații persistente importante, în tibia valga-recurvata, fie după reduceri insuficiente, fie reproduse sub ghips. Aceste unghiulații nu se redresează, prin procesul de creștere, dimpotrivă, pot să se accentueze, să dezaxeze articulația tibio-tarsiană și să producă artroze. Unghiulațiile care depășesc 5° în sens lateral și 10° în sens antero-posterior necesită osteotomii pentru realiniere.

La cazurile văzute, tratamentul acestor 2 varietăți de fracturi subperiostale a fost relativ simplu și a constat în imobilizări ghipsate, uneori nepretențioase, dar mai prelungite : în fracturile prin tasarea trabeculației osoase, 14—21 zile, iar în fracturile prin inflexiune în lemn verde, 21—30 zile. Aceeași durată de imobilizare ghipsată, medie, am apreciat-o și pentru fisurile subperiostale.

Scanned with OKEN Scanner

În fracturile de localizare diafizo-metafizară, fracturi prin tasare a trabeculației osoase și fracturi prin inflexiune în lemn verde, la seria cazurilor analizate, nu am observat unghiulații reziduale, care să cauzeze tulburări grave de statică și care să necesite osteotomii pentru realiniere.

Decolările epifizare (181 cazuri) și fracturile maleolare (78 cazuri) s-au întîlnit mai rar.

— După decolările epifizare inferioare de tibia, tulburările de osteogeneză nu pot să se prevadă și nu par să fie condiționate de conduita terapeutică, deoarece ele pot să apară chiar la cazurile văzute imediat, la care s-au obținut reduceri perfecte și care au fost imobilizate, suficient, în aparate ghipsate executate corect.

Timpul mediu de imobilizare ghipsată în decolările epifizare inferioare a fost de 56—60 de zile. Reducerea sîngerîndă are indicații numai în cazurile de ireductibilitate, în primele 7 zile. În astfel de cazuri, se recomandă simpla reducere a focarului de fractură. Lăsarea materialului de osteosinteză, în contact cu cartilajul de conjugare, nu este de dorit. La cazurile prezentate, după 14 zile, nu se mai poate să se intervină nici operator. La aceste cazuri, se caută să se urmărească posibilitățile de modelaj osos, spontan, prin creștere. Calusurile vicioase secundare, cu unghiulații, după reduceri insuficiente sau în urma tulburărilor de osteogeneză, cu dezaxări ale articulației tibio-tarsiene, beneficiază de osteotomii de realiniere, de obicei repetate, în timpul perioadei de creștere. În prezența scurtărilor secundare, care depășesc 3 cm, se recomandă epifiziodeze temporare ale epifizei tibiale controlaterale superioare, cu scoabe — BLOUNT.

Cazurile de decolări epifizare distale, văzute precoce, nu au prezentat leziuni cu dislocări ireductibile, care să necesite intervenția chirurgicală operatorie. Dar nici unele cazuri care au fost văzute tîrziu nu au prezentat dislocări care să necesite intervenția chirurgicală operatorie. În schimb, 12 cazuri de decolare traumatică a epifizei tibiale superioare, s-au soldat cu tulburări secundare de osteogeneză, devieri în *genu valgum* exagerat și au impus indicația de osteotomie.

— Fracturile maleolare nu au ridicat probleme deosebite de tratament. În fracturile maleolare nu s-au prezentat cazuri cu dislocări importante ale fragmentelor fracturare sau cazuri care să nu poată să fie reduse, prin tratament conservator. Nu am văzut nici o leziune în care să devină necesară extensia continuă transscheletică sau osteosinteza. Pseudartroza nu s-a observat. Un singur caz de fractură deschisă a maleolei tibiale a impus osteosinteza.

În fracturile oaselor gambei, tratamentul fizic ulterior a fost simplu și a constat în mișcări active la pat, pentru 2—3 săptămîni, apoi în reluarea progresivă a mersului. Am scutit acești copii de gimnastică și alte eforturi fizice 6—12 luni.

BIBLIOGRAFIE

1. AIMES A., MIRIAN R. — Les fractures récentes de l'epine tibiale, *Chir. Orthop*, 1969, 45, 6, 895.

2. ALLGÖWER M. — Osteosynthese und primäre Knochen heilung, *Langenbecks Arch. f. Chg.*, 1964, 308, 423.

3. AUBIGNÉE R. M. d' — Traumatologie, Ed. Flammarion, Paris, 1951.

4. BASSET M. A. — L'ablation temporaire et la reposition de la malléole péronière dans le traitement opératoire de certains cals vicieux du cou-de-pied, *J Chir.*, 1932, 39, 4., 487—503.

5. BORDAS-SALES J.-P. — Traitement chirurgical par enclouage du tibia et du péroné, *Chir. Orthop.*, 1976, 62, 8, 827—832.

6. BRAU-TAPIE M. — Fracture bimalléolaire de jambe. Subluxation de l'astragale ; visage péronéo-tibial ; réduction „ad integrum", *Rev. Orthop.*, 1935, 23, 2, 349—351.

7. BRET M. J. — Fracture par tassement du tibia d'un enfant a peine visible sur la radiographie, *Rev. Orthop.*, 1938, 25, 5, 573—580.

8. BROCA A. — Chirurgie infantile, Ed. G. Steinheil, Paris, 1914.

9. BULUCEA A. — Valoarea osteosintezei centromedulare cu tijă Küntscher în fracturile deschise de tibia la copil, vol. Activ. Științ., I. M. Timișoara, 1976, 668.

10. CAMPBELL W. — Campbell's operative orthopedia, IV, Ed. A. H. Greishaw. Mosby, St. Louis, 1963.

Scanned with OKEN Scanner

11. CLAVELIN CH. — Fracture isolée de la maléole externe avec subluxation du pied en arrière, *Rev. Orthop.*, 1924, 12, 4, 372—374.
12. CONSTANTINI H., CONNIOT — Les fractures de l'epine tibiale, *J. Chir.*, 1930, 35, 2, 161—176.
13. COSACESCO A. — Sur un variété particulaire d'arrachement de l'épine tibiale. Fracture en rigole du tiers moyen du plateau tibial, *Rev. Orthop.*, 1932, 19, 5, 558—560.
14. COSĂCESCU A. — Afecţiuni osoase, Ed. Welther, Sibiu, 1948.
15. CREYSSEL J., BERARD M., DARGENT M. — Le bulonage transcutané dans le traitement des fractures cuneiformes de l'extrémité supérieure du tibia, *J. Chir.*, 1939, 53, 6, 758—767.
16. DALGER, PERVES — Fracture marginale posterieure du tibia, isolée, pure, „tipe entorse", *Rev. Orthop.*, 1926, 13, 2, 139—142.
17. DECOULX P., OMEZ Y., SOULIER A., RAZEMON J. P. — Fractures isolées de la diaphyse tibiale, *Chir. Orthop.*, 1960, 46, 1, 66.
18. DUPARC J., FICAT P. — Fractures articulaires de l'extrémité supéricure du tibia, *Chir. Orthop.*, 1960, 46, 4, 399.
19. DUPARC J., FILIPE G. — Fractures spino-tuberositaires ou fractures avec subluxation de l'extrémité superieure du tibia, *Chir. Orthop.*, 1975, 61, 8, 705—716.
20. ECONOMU TH. — Traumatologie infantilă, Ed. Medicală, Bucureşti, 1958.
21. FÈVRE M. — Chirurgie Infantile et Orthopedic, Ed. Flammarion, Paris, 1967.
22. FRANTZ R., MAYER M. — Considération biologiques sur l'ostéosinthèse metalique. (Étude experimentale et anatomopathologique), *J. Chir.*, 1930, 35, 6, 843—864.
23. GERARD Y., EVRARD J. — Fractures extra-articulaires du quart inférieur de la jambe, *J. Chir.*, 1963, 85, 1, 61.
24. GERARD Y., BORDOUX Y., SEGAL PH. — Traitement de certaines fractures epiphisaires par la plaque consoles, *Chir. Orthop.*, 1973, 59, 7, 593—608.
25. GERARD Y., SEGAL PH., ACHEMBERG F. — Fractures extraarticulaires du quart superieur du tibia, *Chir. Orthop.*, 1978, 64, 6, 499—512.
26. HADDAD R. — Doit-on considerer l'enclouage percutane dans les fractures diaphysaires fraiches de jambes comme une ostéosynthèse ?, *Chir. Orthop.*, 1973, 59, 1, 266—269.
27. HARD P. V., WATELET F. — Les formes de transition entre les fractures de la malléole interne et les fractures du pilon tibial, *Chir. Orthop.*, 1973, 59, 8, 657.
28. HOFMANN R. — Le traitement conservateur des fractures du plateau tibial, *Rév. Orthop.*, 1929, 16, 4, 311.
29. IONESCU L. C. — Leziuni fracturare osteocartilaginoase ale oaselor diafizare la copil, Teză de dizertaţie, I. M. Timişoara, 1972.
30. JUDET R., JUDET J. — Les fractures des membres chez l'enfant, Ed. Maloine, Paris, 1958.
31. JUVARA E. — Contribution à l'ostéosinthèse des fractures des diaphyses, *Bul. et Mém.*, 1928, 54, 3, 124—128.
32. KEMPF J., GROSSE A., LOOTVOET L., COPIN G. — Les fractures de jambe a troisième fragment, *Chir. Orthop.*, 1973, 59, 1, 43—61.
33. KEMPF I. CAPIN G., BRIOT B., LAUTEL J. — L'extension continu suivie de platre. Traitement habituel des fractures spiroides fermées des deux os de la jambe de l'adulte, *Chir. Orthop.*, 1973, 59, 5, 439.
34. KUNTZMANN J., MEYER J. — À, propos du traitement des fractures de jambe, *Chir. Orthop.*, 1951, 37, 3—4, 224.
35. LOMBARD M. P. — Suites eloignées des decollements épiphysaires de l'extrémité inferieure du tibia, *Rév. Orthop.*, 1936, 23, 6, 670—674.
36. MAETT R., GONZALO VIVAR F., KEMPF I. — Traitement des fractures de jambe par l'embrochage centro-médullaire, *Chir. Orthop.*, 1962, 48, 3, 824.
37. MALET J. — Les épiphiodèses particlles traumatiques de l'extrémité inférieure du tibia chez l'enfant, *Chir. Othop.*, 1975, 61, 1, 5—16.
38. MASSE P. — Fixation des plaques vissées avec de ciment plastique, *Presse Méd.*, 1969, 77, 18, 683.
39. MITARIU ANCA IOANA — Indicaţii de tratament conservator în fracturile diafizare ale oaselor gambei la copii, Lucrare de diplomă, I. M. Timişoara, 1984.
40. MOREAU L. — Des fractures tubérositaires de l'éxtrémité supérieure du tibia, *Rév. Orthop.*, 1928, 15, 3, 193—224.

Scanned with OKEN Scanner

41. OMBRÉDANNE L. — Précis clinique et opératoire de chirurgie infantile, Ed. Masson, Paris, 1974.
42. OUDARD G. — Tassement trabeculaire sans fracture du tibia par choc direct, *Rév. Orthop.*, 1926, 13, 5, 411—413.
43. PADOVANI M. P. — Traitement des cals vicieux de coude-pied, *Rév. Orthop.*, 1936, 23, 5, 441—489.
44. PATOIR G. — Les fractures du cou-de-pied. Leur traitement et leur avenir, *Rév. Orthop.*, 1937, 24, 2, 119—131.
45. RĂDULESCU AL. D. — Fracturi și luxații, Ed. de Stat, București, 1952.
46. RĂDULESCU AL. D., BACIU C., ROBĂNESCU N. — Traumatismele osteoarticulare, Ed. Academiei, București, 1967.
47. ROȘIANU I., IONESCU L. C., SBEREA EUGENIA, NIȚĂ C. — Fractura de gambă, Activ. Științ. I. M. Timișoara, 1967, 521.
48. SAEGESSER F., CHAPUIS G., BOUMGHAR M. — Les fractures multifocales de jambes, *J. Chir.*, 1965, 90, 1—2, 33.
49. SANTY P., MALLET-GUY P. — Au traitement opératoire des fractures spiroides basses, intra-articulaires du tibia (Fractures recentes et cals vicieux), *Rév. Orthop.*, 1936, 23, 2, 157—163.
50. SAVARIAUD M. — L'appareillage des fractures bimalléolaires recentes, *Presse Méd.*, 1924, 32, 35, 377—379.
51. SCHVINGT E., WEILL D., BERGER J. — Fracture complexe du tibia traitée par enclouage à foyer férmée selon Küntscher, *Presse Méd.*, 1967, 75, 36, 1 814.
52. SECHEHAYE L. — Les tassements unitubérozitaires du tibia, *J. Chir.*, 1935, 45, 4, 561.
53. SEDAL L., CHRISTEL P., DEWAS J., LERAY J. — Comparation entre l'ostéosinthèse centromedullaire et avec la plaque, *Chir. Orthop.*, 1979, 65, 8, 165—174.
54. STEINERT I., BENNEK J. — Unterschenkel-frakturen im Kindersalter, *Zbl. f. Chg.*, 1966, 38, 1 387.
55. VARNA AL. — Chirurgie și ortopedie pediatrică, Ed. Didactică și Pedagogică, București, 1984.
59. VEREANU D. — Chirurgie și ortopedie infantilă. Urgențe, Ed. Medicală, București, 1973.
57. VICHARD P., WATELET F. — Les formes de transition entre les fractures de la malléole interne et les fractures du pillon tibial, *Chir. Orthop.*, 1973, 59, 8, 657—665.
58. VIDAL J., FASSIO B., BUSCAYRET CH., ALLIEN J. — Fractures malléolaires, *Chir. Orthop.*, 1974, 60, 4, 309—319.
59. VIDAL J., BUSCAYRET CH., CONNES H., PARAN M., ALLIEN Y. — Traitement des fractures ouvertes de jambe par le fixateur externe en double cadre, *Chir. Orthop.*, 1976, 62, 4, 433—448.
60. WATSON-JONES sir R. — Fractures and joint Injuries, IV, Ed. F. S. Livingstone, Edimburg — Londra, 1967.

Scanned with OKEN Scanner

Scanned with OKEN Scanner

Capitolul 15

LEZIUNILE FRACTURARE ALE OASELOR METATARSIENE ŞI ALE FALANGELOR PICIORULUI

L. C. Ioneseu, Daniela Pătulca

Fracturile metatarsienelor sînt mai frecvent întîlnite decît se credea altădată şi dacă nu sînt corect tratate, antrenează tulburări importante de statică şi dinamică a piciorului. (A. DENISCHI, 1964).

Fracturile degetelor se întîlnesc mai frecvent decît menţionau statisticile clasicilor şi se produc de obicei prin căderea unor corpuri grele peste picior, însoţindu-se uneori de leziuni cutanate (A. DENISCHI, 1964).

15.1. FRACTURILE OASELOR METATARSIENE

Fracturile oaselor diafizare ale piciorului, în special ale falangelor, se întîlnesc foarte rar la copii. În schimb, am întîlnit frecvent, fracturi ale oaselor metatarsiene (I, II III, IV), 423 cazuri care au reprezentat 1,15% din leziunile fracturare ale oaselor diafizare ale întregului schelet şi 12,54% din toate fracturile oaselor diafizare ale membrului inferior (tabelul 124 ; graficul 27).

Cele 423 fracturi ale oaselor metatarsiene observate au afectat mai frecvent sexul masculin (56,25%) şi s-au localizat mai des de partea dreaptă (60%).

Nu am întîlnit nici o fractură deschisă, dar am observat frecvent fracturi asociate, ale mai multor metatarsiene (42 cazuri) şi destul de frecvent prezenţa fondului patologic (99 cazuri) (tabelul 125).

În ceea ce priveşte repartiţia acestor leziuni, după vîrstă, o frecvenţă mai mare am remarcat-o la copiii între 11 şi 15 ani, 188 cazuri — 44,45% cu o incidenţă maximă la copilul în vîrstă de 15 ani, 46 cazuri — 10,87% (tabelul 125).

Tabelul 124

Frecvența fracturilor oaselor metatarsiene pe ani vîrstă

0—30 zile	*30 z. 1 an*	*1*	*2*	*3*	*4*	*5*	*6*	*7*	*8*	*9*	*10*	*11*	*12*	*13*	*14*	*15*	*Total*
—	—	5	20	12	12	29	30	29	33	29	36	31	35	43	33	46	423
—	—	1,18	4,73	2,84	2,84	6,86	7,09	6,86	7,80	6,86	8,51	7,33	8,27	10,16	7,80	10,87	100%

Tabelul 125

Repartiția fracturilor oaselor metatarsiene pe leziuni importante și ani vîrstă

Localizarea leziunii	*1 an*	*2*	*3*	*4*	*5*	*6*	*7*	*8*	*9*	*10*	*11*	*12*	*13*	*14*	*15*	*Total*	*%*
Fracturi diafizare		11		6	5	10	11	19	9	25	31	12	23	10	18	190	44,92
Fracturi metafizare	5	6	7	6	12	15	13	12	8			6	8	4	4	106	25,06
Fracturi epifizare		3					5		7	5		7		6	4	37	8,75
Fracturi ale tuberculului proximal al metatarsianului V			5		12	5		2	5	6		10	12	13	20	90	21,27
TOTAL	5	20	12	12	29	30	29	33	29	36	31	35	43	33	46	423	100
%	8,75			16,78			30,02			44,45						100	

Scanned with OKEN Scanner

Graficul 27

Repartiția leziunilor fracturare ale oaselor metatarsiene pe ani calendaristici (423 cazuri)

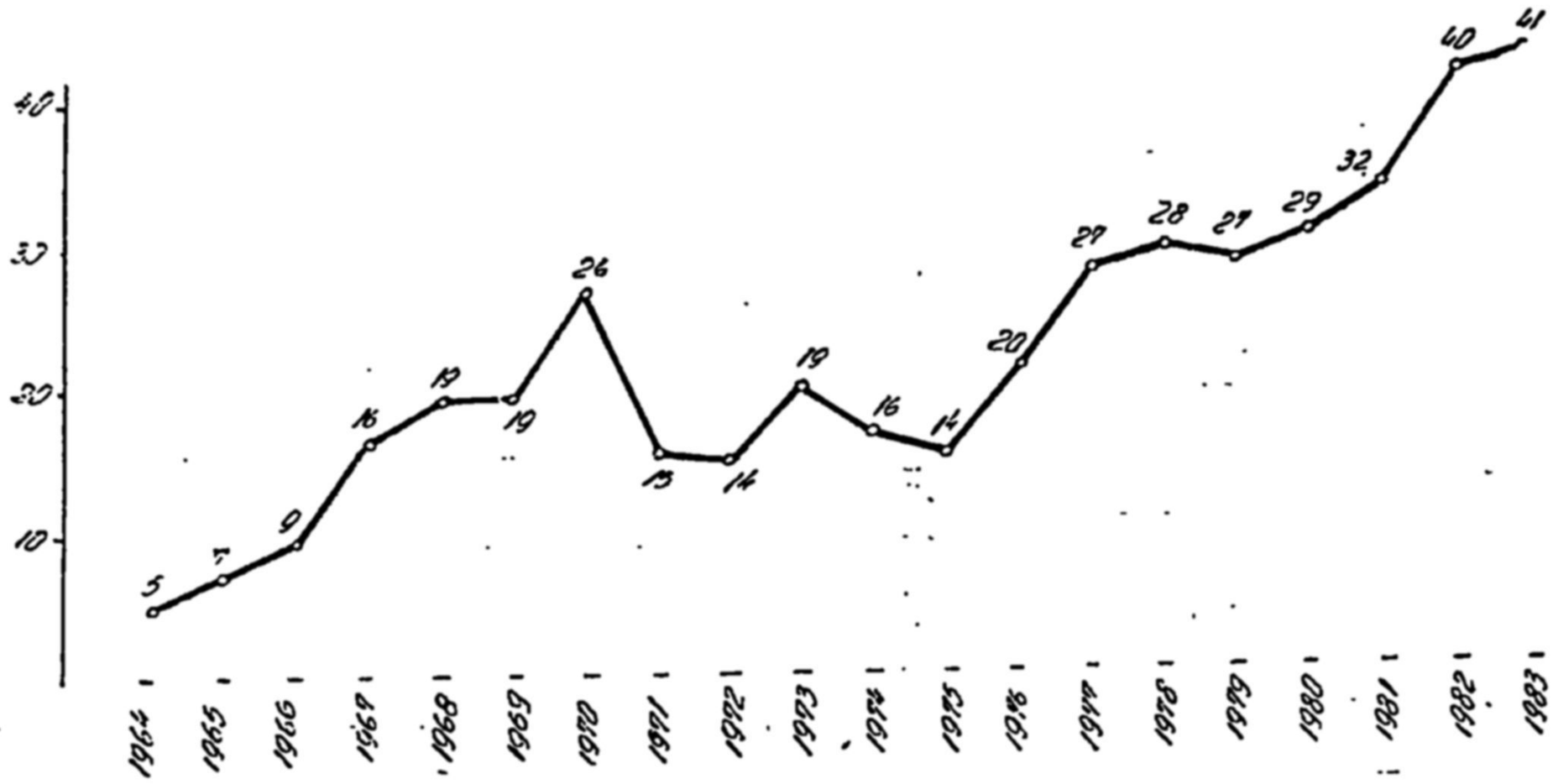

În ceea ce privește localizarea, ECONOMU (3) semnalează afectarea frecventă a metatarsienelor V și I, în schimb COSĂCESCU (1) a găsit mai frecvent afectate metatarsienele III și IV.

La cazurile urmărite, localizarea cea mai frecventă a fost întîlnită la nivelul metatarsienelor V, II și I, iar localizarea cea mai rară la nivelul metatarsienelor III și IV (tabelul 126).

Tabelul 126

Localizarea leziunilor fracturare asupra oaselor metatarsiene

Metatarsianul	*I*	*II*	*III*	*IV*	*V*	*Localizări multiple*	*TOTAL*
Nr. cazuri	79	95	53	22	132	42	423
%	10,68	22,46	12,53	5,20	31,20	9,93	100

Cît privește segmentul de metatarsian afectat, diafiza acestor oase a fost predominant interesată (190 cazuri — 44,92%), urmată de localizarea metafizară (106 cazuri — 25,06%). Aceste două localizări au fost observate pe toată durata copilăriei.

Leziunile epifizare au fost observate mai rar (37 cazuri — 25,06%), în schimb au fost foarte frecvente leziunile tuberculului proximal, lateral, al metatarsianului V (90 cazuri — 21,27%). Aceste din urmă două localizări s-au întîlnit mai ales la copiii mari, de 12—15 ani (tabelul 127).

Scanned with OKEN Scanner

Am observat frecvent prezența unui fond patologic, în special în leziunile fracturare epifizare și în leziunile tuberculului proximal al capătului metatarsianului V: *epifizita metatarsianului II FREIBERG-KÖHLER*, 1 caz; *osteocondrita tuberculului proximal al metatarsianului V*, 90 cazuri; dar și în *supurațiile cronice diafizare*, 8 cazuri.

15.1.1. ETIOPATOGENIE

Leziunile fracturare ale oaselor metatarsiene se produc, cel mai frecvent prin traumatisme directe, în urma căderilor unor obiecte grele asupra piciorului, de unde și frecvența fracturilor asociate ale mai multor metatarsiene (42 cazuri) și posibilitatea fracturilor deschise.

Mai rar pot să se observe fracturi ale metatarsienelor prin mecanismul indirect al înțepenirii și apoi al răsucirii antepiciorului.

O leziune fracturară caracteristică copiilor este reprezentată de aceea localizată la nivelul apofizei proximale și externe a celui de-al V-lea metatarsian. Această fractură ia naștere printr-un mecanism indirect, de torsionare a articulației gîtului piciorului în poziția de adducție, supinație și rotație internă, care pune în tensiune maximă inserția scurtului peronier lateral. În acest caz, fractura se asociază cu entorsa. Dar, fractura tuberculului celui de-al V-lea metatarsian, adesea, are la bază și un factor favorizant și anume prezența unui fond patologic, reprezentat de o osteocondrodistrofie ischemică sau apofizita tuberculului lateral și marginal al celui de-al V-lea metatarsian.

Foarte rar pot să se observe, dar numai la fetele mai mari, unele leziuni ale metatarsianului II și III, cu localizare metafizară distală, asemănătoare fracturilor de marș sau de oboseală, care se semnalează la adulți. Aceste leziuni presupun existența unui fond patologic, de epifizită FREIBERG-KÖHLER, iar traumatismul, în aceste cazuri, trece de obicei neobservat.

15.1.2. ANATOMIE PATOLOGICĂ

Fracturile metatarsienelor pot să aibă localizări diafizare, metafizare sau epifizare.

Fracturile diafizare pot să fie observate în porțiunea mijlocie a oaselor, sub forma traiectelor fracturare oblice sau transversale sau pot să se localizeze către extremitățile, distală a metatarsianului I și proximale ale metatarsienelor II, III, IV și V, mai frecvent, sub forma unor tasări ale trabeculației osoase, mai rar sub forma unor fisuri (tabelul 127).

În cazul fracturilor diafizare oblice sau transversale, dislocarea fragmentelor fracturare este de obicei inexistentă sau neînsemnată.

Leziunile fracturare metafizare, propriu-zise, sînt considerate leziuni situate în vecinătatea cartilajelor epifizare de conjugare, adică la nivelul extremității proximale a metatarsianului I și la extremitățile distale ale celorlalte metatarsiene. Leziunile fracturare, observate cel mai frecvent, la nivelul țesutului spongios metafizar, sînt tot fracturi prin tasare a trabeculației osoase și fisuri transversale.

Scanned with OKEN Scanner

Tabelul 127

Localizarea și tipurile anatomopatologice ale leziunilor fracturare ale metatarsienelor pe ani vîrstă

Localizarea și tipul leziunii			*Vîrsta*															*Total*	*Total pe leziuni*	*%*
			1	*2*	*3*	*4*	*5*	*6*	*7*	*8*	*9*	*10*	*11*	*12*	*13*	*14*	*15*			
Leziuni diafizare	Porțiunea mijlocie	Fisuri transversale		5			3	4	4	6	4	7	8	6	5		1	53	190	44,92
		Fisuri oblice				4	2	3	3	4	2	8	16	2	18	8	4	74		
	Extremitate	Fracturi prin tasare		4		2		3	4	7	3	10	7	4		1	7	52		
		Fracturi transversale		2						2						1	6	11		
Leziuni metafizare	Fracturi prin tasare		3	4	5	4	7	8	7	6	4			3	3	2	2	58	106	25,06
	Fisuri transversale		2	1	2	1	4	5	4	5	4			3	4	1	1	37		
	Fisuri oblice			1		1	1	2	2	1					1	1	1	11		
Leziuni epifizare	Decolări epifizare			2					2		3	2		5			2	16	37	8,75
	Fisuri parcelare			1					3		4	3		2		6	2	21		
Leziunile tuberculului proximal al metatarsian V	Decolări apofizare				3		8	3		1	2	2			3	4		26	90	21,27
	Fracturi				2		4	2		1	3	4		10	9	9	20	64		
TOTAL			5	20	12	12	29	30	29	33	29	36	31	35	43	33	46	423	423	100

Scanned with OKEN Scanner

Dar, leziunile fracturare ale extremităţilor metatarsienelor se întîlnesc mult mai rar decît cele diafizare. Ele pot să fie decolări ale epifizelor, cu sau fără fractură metafizară asociată, dar oricum fără dislocări sau fisuri parcelare epifizare intraarticulare.

Uneori la nivelul extremităţii distale a metatarsianului II sau III, pe fondul unei epifizite netratate, distrofie osoasă, care degradează deopotrivă epifiza, cartilajul de conjugare şi ţesutul metafizar învecinat, pot să ia naştere fracturi, aproape în mod spontan, care fac diagnosticul dificil (un caz întîlnit).

În leziunile fracturare ale tuberculului proximal al metatarsianului V, întîlnite destul de frecvent, fractura se asociază cu entorsa articulaţiei gîtului piciorului : fractura poate să fie o decolare epifizară pură, o fractură parcelară a apofizei sau o fractură care depăşeşte micul cartilaj de conjugare, cu traiecte orientate în sensuri diferite, uneori cominutive. Leziunea fracturară poate să se producă pe un fond de apofizită a tuberculului celui de al V-lea metatarsian — ISELIN STELLER.

La cazurile văzute am observat prezenţa tuturor acestor leziuni (tabelul 127).

Cele mai frecvente fracturi au fost diafizare (190 cazuri) în special fisurile oblice (74 cazuri).

La localizările metafizare (100 cazuri) au predominat fracturile prin tasare a trabeculaţiei osoase, 58.

Leziunile epifizare s-au întîlnit cel mai rar (37 cazuri), în schimb, au fost foarte frecvente leziunile fracturare ale tuberculului proximal al metatarsianului V (90 cazuri).

15.1.3. STUDIU CLINIC

Clinic, copilul acuză dureri localizate la nivelul regiunii, care iradiază înspre un deget şi o impotenţă funcţională relativă a piciorului traumatizat.

Se poate să se observe o tumefacţie localizată pe faţa dorsală a piciorului, iar după cîteva zile, echimoze care apar mai frecvent la nivelul articulaţiilor metatarso-falangiene, mai frecvent plantar.

La palparea digitală atentă se poate să se localizeze, aproape precis, metatarsianul fracturat şi nivelul la care este localizată leziunea, prin decelarea unui punct dureros fix. Palparea se execută pe piciorul sprijinit pe sol, prin compresiunea proeminenţelor osoase ale metatarsienelor, pe faţa dorsală a piciorului. Uneori este suficient să se apese numai extremitatea metatarsianului traumatizat, pentru ca să se observe reacţia bolnavului la durerea provocată.

De multe ori, copilul ascunde anturajului existenţa traumatismului şi aparţinătorii consultă medicul, pentru o şchiopătare care durează de 1—2 săptămîni. În aceste cazuri, la care vindecarea s-a produs spontan, se poate să se depisteze, totuşi, persistenţa unei tumefacţii pe faţa dorsală a piciorului şi echimoza plantară.

În cazul leziunilor fracturare ale epifizelor, decolări sau fisuri, semnele de factură sînt situate la nivelul extremităţilor respective ale oaselor sau îmbracă tabloul entorselor articulaţiilor mici, cu fracturi intraarticulare.

Scanned with OKEN Scanner

În entorsele articulației gîtului piciorului, în care semnele clinice sînt localizate pe partea externă, se poate să se asocieze fractura tuberculului proximal al metatarsianului V, în care semnele de fractură se localizează, la nivelul acestei apofize, situată superficial.

În fracturile care se produc, uneori aproape spontan, pe un fond patologic și în care traumatismul poate să treacă neobservat sau este neînsemnat (exemplu : un pas greșit), simptomatologia este mult mai săracă. De exemplu în decolările epifizare ale metatarsienelor II și III sau în fracturile metafizare ale acestor metatarsiene, diagnosticul diferențial, care se face cu epifizita FREIBERG-KÖHLER, devine dificil.

Simptomatologia este deosebit de evidentă în leziunile multiple ale mai multor metatarsiene.

15.1.4. STUDIU RADIOLOGIC

Radiografia, necesară de față și de profil, dar uneori și dintr-o incidență oblică, localizează leziunea, îi apreciază tipul și eventualele dislocări sau existența unui fond patologic.

De obicei, dislocarea fragmentelor fracturare este neînsemnată ; leziunile se reduc la simple fisuri.

Uneori fondul patologic este cunoscut, osteoporoze, supurații osoase, osteocondrite aseptice ; alteori radiografia decelează o leziune osoasă necunoscută.

De multe ori cu ocazia radiografierii unei entorse a articulației gîtului piciorului pot să se descopere unele leziuni fracturare asociate sau pot să se deceleze unele aspecte morfologice deosebite : oase supranumerare sau localizări rare de osteocondrodistrofii, cum ar fi apofizita tuberculului celui de-al V-lea metatarsian.

Pe radiografiile executate tîrziu, pentru fracturile oaselor metatarsiene, netratate, se constată prezența calusurilor exuberante.

15.1.5. TRATAMENT

Fracturile metatarsienelor copilului nu prezintă dislocări importante ale fragmentelor fracturare. O imobilizare într-o cizmă ghipsată scurtă, de mers, pentru 3—4 săptămîni, devine suficientă.

Reducerea unor dislocări devine posibilă, prin simpla presiune directă asupra fragmentelor fracturare, dar este inutilă, chiar la nivelul capului metatarsianului I, deoarece dislocări reziduale relative, la copiii pînă la vîrsta de 12 ani, se remodelează spontan. În nici un caz nu devin necesare,

Scanned with OKEN Scanner

Graficul 28

Repartiția leziunilor fracturare ale falangelor piciorului pe ani calendaristici (72 cazuri)

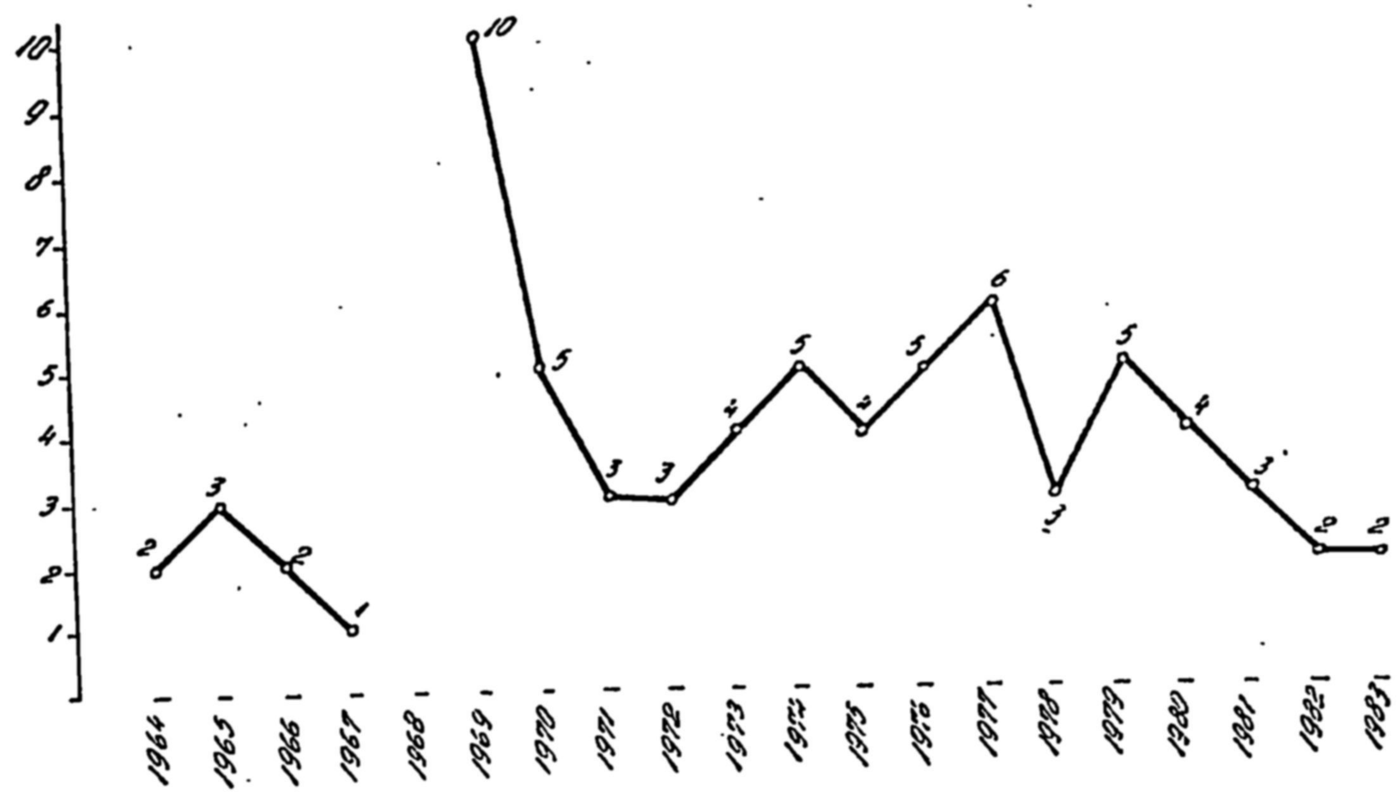

Tabelul 128

Frecvența fracturilor falangelor piciorului pe ani vîrstă

0—30 zile	30 zile 1 an	1	2	3	4	5	6	7	8	9	10	11	12	13	14	15	Total
—	—	—	—	2	3	3	4	9	5	5	5	6	8	7	7	8	72
—	—	—	—	2,78	4,17	4,17	5,55	12,5	6,94	6,94	6,94	8,33	11,11	9,72	9,72	11,11	100%

Scanned with OKEN Scanner

tracțiunea continuă, recomandată de ECONOMU (3), sau osteosinteza cu broșă, aplicată percutan sau operator. La cazurile prezentate, s-a intervenit sîngerînd o singură dată : subiect de sex M, 9 ani, cu fractura metatarsianului II, la care s-a practicat reducerea sîngerîndă.

15.2. FRACTURILE FALANGELOR DEGETELOR PICIORULUI

Fracturile falangelor degetelor piciorului (1), (2), (3), (4), au fost rar întîlnite la copii, 72 cazuri și au reprezentat 14,55% din toate leziunile fracturare ale oaselor diafizare ale piciorului (graficul 28).

Cele 72 fracturi ale falangelor au afectat mai frecvent sexul masculin și s-au localizat mai des de partea dreaptă.

După vîrstă, fracturile falangelor piciorului au fost observate mai frecvent între 7 și 15 ani — 60 cazuri (tabelul 128).

În ceea ce privește localizarea, cele mai multe leziuni au fost repartizate halucelui și au afectat deopotrivă falanga I și II. Aceste fracturi însă nu au prezentat dislocări importante. Date asemănătoare semnalează și ECONOMU (3).

Fracturile falangelor piciorului se produc prin traumatisme directe, striviri ale degetelor.

Uneori, pot să se vadă, leziuni fracturare ale mai multor degete asociate cu fracturi ale metatarsienelor sau fracturi deschise. Am întîlnit localizări multiple asupra mai multor degete, de mai multe ori, iar fractura deschisă, de 6 ori.

Leziunile pot să intereseze diafiza sau epifizele. În cazul fracturilor diafizare se observă fracturile transversale, (23 cazuri sau fisurile cu tasare a trabeculației osoase (23 cazuri). Leziunile epifizare pot să fie decolări, de obicei, cu fracturi metafizare și cu dislocări neglijabile (18 cazuri) sau fisuri parcelare (8 cazuri).

Semnele clinice sînt localizate la nivelul degetului traumatizat și constau în edem și echimoză caracteristică pe fața plantară, iar examenul radiologic fixează diagnosticul anatomopatologic și orientează conduita tratamentului.

Tratament. În cazul fracturilor falangelor piciorului, este suficient să se aplice o imobilizare relativă, în bandaj circular cu benzi adezive cu sau fără fixare la degetul învecinat.

ECONOMU (3) atrage atenția asupra fracturii diafizei primei falange a halucelui, în care poate să existe o unghiulație cu sinus dorsal, produsă prin acțiunea flexoare a mușchilor interosoși. Deoarece consolidarea fragmentelor fracturare în această poziție vicioasă poate să furnizeze ulterior dureri în mers, dată fiind importanța funcțională a halucelui, el recomandă reducerea ortopedică a unghiulației, prin compresiunea plantară și imobilizarea halu-

Scanned with OKEN Scanner

celui printr-o mică atelă ghipsată sau extensia continuă pe broșă metalică fixată în ghips și fir trecut prin pulpa degetului (fig. 270).

La 8 cazuri s-a intervenit operator (tabelul 112). Fracturile operate au fost repartizate între 7 și 15 ani, au afectat sexul masculin și au fost lo-



Fig. 270 — Radiografia piciorului de față. Fractura intraarticulară a falangei bazale a halucelui, cu dislocare.

calizate, mai frecvent, de partea dreaptă ; 5 fracturi au fost deschise. Reducerea sîngerîndă s-a aplicat de 3 ori, osteosinteza centrală o dată și amputația de 4 ori (tabelul 129).

BIBLIOGRAFIE

1. COSĂCESCU A. — Afecțiuni osoase, Ed. Welther, Sibiu, 1948.
2. DENISCHI A., MEDREA O., POPOVICI N. — Bolile piciorului, Ed. Medicală, București, 1964.
3. ECONOMU TH. — Traumatologie infantilă, Ed. Medicală, București, 1958.
4. RĂDULESCU AL. D., BACIU C., ROBĂNESCU N. — Traumatismele osteoarticulare, Ed. Academiei, București, 1967.

Scanned with OKEN Scanner

Tabelul 129

Situația fracturilor operate a falangelor piciorului

I. Repartiția pe ani calendaristici

1969	*1970*	*1971*	*1979*	*1980*	*1982*	*Total*
1	2	1	1	1	2	8

II. Repartiția pe ani vîrstă

7	*10*	*12*	*15*	*Total*
2	4	1	1	8

III. Repartiția pe sexe

M	*F*
8	—

IV. Repartiția pe partea afectată

D	*S*
5	3

V; Repartiția după localizare și modalități operatorii

Localizarca leziunilor		*Nr.*	*Modalitate operatorie*	*Observații*
Deget I	Falanga I	2	Reducere sîngerîndă	Deschisă
	Falanga II	1	Amputație	Deschisă
Deget II	Falanga I	1	Amputație	Deschisă
	Falanga II	1	Reducere sîngerîndă	
Deget I—II—III—IV—V	Toate falangele	1	Amputație	Deschisă
Deget II—III—IV	Falanga I	1	Reducere sîngerîndă II—III Amputație IV	Deschisă
Deget I—II	Falanga I	1	Osteosinteze centrale ac seringă	Deschisă

Scanned with OKEN Scanner

Scanned with OKEN Scanner

FRACTURE LESIONS OF THE DIAPHYSEAL BONES OF THE LIMBS IN CHILDREN

LEONIDA CRISTU IONESCU

(Summary)

The steady increase of accidents, in general, has led certain specialists both at home and abroad to study the traumatic lesions of the locomotive organs in childhood. This was also the subject of interest for the author of the present monograph. With this purpose in view an exhaustive study was carried out on 36,639 fracture lesions of the diaphyseal bones of the limbs in children, which were followed up clinically for 20 years (1964—1983), in a final attempt to codify the most adequate therapeutical methods to be applied in various fractures of the skeleton of the limbs, analyzed by segments, bone elements and types of lesions, in the light of the published data and the authors experience.

The most frequent fractures were those of the upper limb, 33,266 (90.79%) as against 3,373 (9.21%) of the lower limb. The most frequently affected were the bones of the forearm (69.20%), elbow joint (12.34%), followed in their order of frequency by the bones of the shanks (5.54%), collarbone (4.60%), thigh bone (2.51%) and humerus (2.25%).

Of the total fractures, 117 (0.4%) were open and affected especially the phalanges of the hand (26.49%), the bones of the forearm (23.08%), shanks (21.37%), scapula (11.97%), thigh bone (9.40%), phalanges of the foot (5.13%) and humerus (2.55%).

In 517 cases (1.41%) pathologic states of the muscles and skeleton were observed to have favoured the fractures.

Associated or multiple lesions were encountered in 345 cases (0.94%); these consisted of multiple injuries produced especially by road accidents.

The fractures distributed per calendar years showed a progressive increase from 531 in 1964 to 2950 in 1983.

Par age-group, there were 264 obstetrical fractures of the neonate (0.72%), 320 in infants (0.87% and 36,055 in children from 1 to 15 years). The number of fractures increased progressively with age becoming very frequent in the 10—12 years age-group (25.88%). Most lesions were distributed in the 5—15 years age group (78.85%).

Following study of these lesions the author concludes that in childhood most fracture lesions may benefit by an orthopedic, conservative treatment, correctly applied. A number of 35,585 fractures (97.12%) benefitted by an orthopedic treatment. Moreover, the presence of certain types of lesion or when the conservative treatment is not satisfactory, and sometimes for the patient's comfort, the treatment becomes eclectic and resorts to other modes of solution. Thus, the invasive treatment is applied in the cases in which this gives better results than the conservative, therapy, in certain lesions specific for application of osteosynthesis, in case of complications, especially in peripheral arterial distress and at any rate in open fractures. In this connection the author insists upon the acute peripheral arterial ischeamic syndrome and pleads for uncovered wound treatment in open fractures. Only 1,054 lesions (2.87%) underwent surgery.

In the cases reported there were 12 major complications (0.03%) after surgery — 3 cases of postoperative suppuration and 9 cases of postoperative pseudoarthrosis. The author considers that this minimal proportion can be reduced to nil. In this connection, as well as to the control of minor complications and the prevention of sequelae the present monograph brings its contribution.

With this view in mind, the author's recommendations in various lesions are briefly reviewed.

— In fractures of the collar bone, 1684 cases (4.60%), irrespective of the anatomopathologic form (fissure, greenstick fracture, complete fracture with dislocation) a conservative treatment is recommended, with relative immobilization of short duration, specific of the shoulder joint. Osteosynthesis is indicated only in exceptional cases. During the period to which this study refers there were only 5 lesions with absolute surgical indication (0.03%). Secondary inflexions are remodelled spontaneously with time. In complete fractures with dislocation, a residual shortening of 1.5 cm is without aesthetic or functional consequences.

— In fractures of the humerus, 816 cases (2.23%), the priority treatment is conservative, irrespective of the anatomopathologic form — traumatic detachment of the superior epiphysis, fracture of the surgical neck or fracture of the diaphysis, with or without dislocation. The conservative treatment has in view absolute correction of the discrepancy that never reorganizes spontaneously whatever the level of the diaphysis fracture and at angles greater than 10°, but a shortening of less than 2 cm is admitted in children under the age of 12 years. The endosteal reorganization process progressively effaces the bayonet callus, and by postfractural lengthening 1 cm is in lenght usually gained. For the patient'a comfort and for the surgeon these lesions may benefit by osteosynthesis (nails, loop wires plates fixed with screws) especially in children older than 12 years. The only obstacle, readily, avoided, is the radial nerve. Good results were obtained in 44 operated cases (0.12%).

— Fractures of the elbow joint, 4,520 cases (12.34%). In this category were included both the lesions of the humerus and the upper end of the ulna and

Scanned with OKEN Scanner

radius, as these lesions equally affect the unity of the complex morphofunctional unit of this joint. In fractures of the elbow the treatment may be complex, conservative, semiconservative or surgical according to the type of the lesion.

In humerus supracondylar transverse fractures with dislocation, an initial conservative treatment must be attempted. A semiconservative treatment with the elbow in vertical position maintained by a plaster cuff for retrocession of the traumatic oedema and subsequent orthopedic reduction may be attempted. In case of failure osteosynthesis in fractures of the external humerus condyle with complex dislocation of the fractured fragment, and in fractures of the radius neck with irreducible dislocation of the fractured fragment. Loop wires are preferred in all these types of osteosynthesis. In fractrues of the olecranon osteosynthesis with a crossed wire loop is recommended. The elbow joint was frequently operated 352 cases (0.961%). In humerus supracondylar transverse fractures, the most refractory to orthopaedic treatment, 200 cases with dislocation of the fractured fragments treated conservatively were examined late and the results evaluated as good in 80%.

— In fractures of the forearm bones, 25,386 cases (69.20%) either of both bones or of one, either diaphyseal or, more frequently at the distal extremity with or without dislocation, the treatment has in view the unaltered conservation of the prosupine movement that governs the function of this segment. In lesions with complex dislocation, the discrepancy, angulation, shortening and lateral dislocation, osteosynthesis has frequently been resorted to (258 cases — 0.70%). Osteosynthesis of the ulna is recommended by a centromedullar rod and of the radius osteosynthesis of stable type with metal plate fixed by screws.

In fractures of the Monteggia type there is no difficulty in the conservative treatment if diagnosed in due time.

Residual inflexion of the forearm bones may be generated by osteogenesis disturbances of the fertile distal conjugation cartilages.

In fractures of the forearm bones, regardless of the type of treatment, prolonged, high quality immobilization leads to good final results, observed by the author in 90% of cases.

— At the level of the metacarpal bones, 382 cases (1.04%), diagnostic discussions and the problem of an invasive treatment are raised by fracture of the first metacarpus of the thumb (Bennett) that may sometimes present dislocations of inverse type that pass unobserved.

— The phalanges of the hand, 508 cases (1.39%) — intraarticular fractures may necessitate osteosynthesisy with fine loop wires that result in persistent residual rigidity.

— The femurus, 920 cases (2.51%). In fractures of the diaphysis two methods of treatment have been coded: continous vertical extension of the leg or knee, particularly indicated in children up to the age of 6—8 years in case of oblique or spiral fractures, an excellent method of treatment, but in older children and in transverse fractures observed at any age, osteosynthesis with Küntscher centromedullary pins is recommended. The most unfavourable results were given by ex tempore orthopedic reduction or simple invasive reduction followed by plaster casts.

Scanned with OKEN Scanner

In fractures of the upper extremities, in traumatic or pathologice epiphyseal detachment, as well as in fractures of the femoral neck surgery for osteosynthesis with crossed loop wires is recommended. A marked sequela that does not benefit by reorganization in children and requires subsequent undesired paliative operations occurs in coxavara in fractures of the femoral neck, that pass unobserved.

In fractures of the lower extremities, with dislocation, fracture-detachment of the femoral epiphysis or metaphyseal fractures with dislocation, osteosynthesis with crossed loop wires is recommended. Subsequent growth disturbances do not depend upon the therapeutical approach.

In a group of 220 patients operated for centromedullary impaction and followed up for some time, the results were good in 97.07% of cases.

In fractures of the shank bones, 1,958 cases (5.34%) the most important lesions affected the diaphysis. In such fractures the author prefers the conservative treatment. In general it is recommended to correct dislocations absolutely, especially the discrepancy between fractured fragments, as well lateral angulations greater than 5° and anteroposterior angulations greater than 10°, that may give late distress of the lower joint.

To this end, after application of the plaster cast the residual displacements may be corrected under the cast by breaking the plaster.

In diaphyseal fractures of the bones of the shanks with complex dislocations one may initially resort to stable osteosynthesis of the tibia by plates held in place with screws.

Fractures of the upper extremity, especially epiphyseal detachment are weighed down by subsequent osteogenesis disturbances, irrespective of the treatment.

Good results were obtained in diaphyseal fractures with anatomic recovery in 87.77% of cases.

— In fractures of the metatarsal bones, 423 cases (1.15%), a characteristic lesion fairly often encountered and begin, is fracture of the posteroexternal marginal tubercle of the fifth metatarsus that may accompany ankle sprains.

— At the level of the foot phalanges, 72 cases (0.20%) a certain more exigent treatment may be required on reducing fracture at the base of the proximal phalanx of the big toe.

The fact that in children certain fractures of the diaphyseal bones of the limb, healed in faulty positions, may benefit by possible spontaneous reorganization with time justifies in no ways the non-application of a correct treatment, since it is well known that the remote functional results are closely linked to the results of, the immediate anatomic recovery.

We shall conclude by citing Professor Dumitru Vereanu (1973) : "If certain imperfection in reduction are admitted, corrected by growth, these imperfections cannot exceed a certain limit which we must know to assess".

Scanned with OKEN Scanner

Scanned with OKEN Scanner

ПЕРЕЛОМНЫЕ ПОРАЖЕНИЯ ДИАФИЗАРНЫХ КОСТЕЙ КОНЕЧНОСТЕЙ У ДЕТЕЙ

ЛЕОНИДА КРИСТУ ИОНЕСКУ

Резюме

Постоянное возрастание, вообще, несчастных случаев побудило ряд специалистов, как в Румынии, так и заграницей, приступить к изучению травматических поражений двигательного аппарата и у пострадавших в детском возрасте. Этим вопросом занялся и автор данной монографии. С этой целью автор изучил, исчерпывающим образом, 36 639 переломных поражений диафизарных костей конечностей у детей и проследил за ними, с клинической точки зрения, в течение 20 лет (1964—1983), с конечной попыткой кодировать лечебные способы, наиболее соответствующие различным переломным поражениям склета конечностей, рассматриваемым по сегментам последних, по костным элементам и по типам поражений, основываясь на данных из медицинской литературы по специальности и на своем личном опыте.

В общем числе исследованных автором переломных поражений, скелет верхней конечности был заинтересован гораздо чаще, а именно, в 33 266 случаях (90,79%), чем кости нижней конечности, т.е. только в 3 373 случаях (9,21%). Чаще всего, подобные поражения отмечались на уровне костей предплечья (69,20%), локтевого сустава (12,34%), за которыми следовали, в порядке их частоты, переломы костей голени (5,54%), ключицы (4,60%), бедренной кости (2,51%) и плечевой кости (2,25%).

Из общего числа переломных поражений, в 117 случаях (0,4%) они были открытыми и располагались, главным образом, на уровне фаланг руки (26,49%), на костях предплечья (23,08%), голени (21,37%), нижнего конца плечевой кости (11,97%), на бедренной кости (9,40%), на фалангах пальцев ноги (5,13%) и на плечевой кости (2,55%).

Патологические состояния костно-мышечного аппарата, которые способствовали более легкому возникновению перломов, наблюдались в 517 слиучаях (1,41%).

Сочетающиеся или множественные поражения отметились в 345 случаях (0,94%). Подобное положение было установлено при множественных травмах, обусловленных, в особенности, несчастными случаями во время уличного движения.

Переломные поражения были распределены по календарным годам и прогрессивно возросли от 531 случая в 1964 г. до 2 950 в 1983 г.

Что касается возраста пострадавших детей, в 264 случаях это были родовые переломы, наблюдавшиеся у новорожденных (0,72%), в 320 — у детей грудного возраста (0,87%) и в 36 055 — у детей в возрасте от 1 до 15 лет. Число переломов прогрессивно повысилось параллельно с возрастом и они отметились весьма часто в возрасте 10—12 лет (25,88%). Большинство поражений наблюдалось в возрасте от 5 до 15 лет (78,85%).

Вследствие проведенного исследования этих поражений автор приходит к заключению о том, что, в детском возрасте, переломные поражения могут успешно подвергаться правильно примененному ортопедическому, консервативному лечению. Подобное ортопедическое лечение применялось при 35 585 случаях переломов (97,12%). Однако, при наличии особых типов поражения или тогда, когда консервативное лечение не дает желательных результатов, а иногда и для обеспечения больному определенного комфорта, лечение должно стать эклектическим и следует прибегать к другим методам разрешения вопроса. Так, оперативное, кровоточащее лечение применяется при случаях, при которых этот тип лечения дает лучшие результаты, чем консервативное лечение, при существовании некоторых поражений, специфически требующих применения остеосинтеза, при осложненных случаях, главным образом при наличии артериальных периферических страданий и, во всяком случае, при открытых переломах. В связи с этим, в работе настаивается на остром синдроме артериальной периферической ишемии и на пользе лечения с открытой раной при открытых переломах. Оперативному хирургическому лечению подвергалось только 1 054 поражения (2,87%).

В излагаемой казуистике отмечаются 12 случаев тяжелых осложнений (0,03%), возникших после производства оперативного лечения: 3 случая послеоперационного нагноения и 9 случаев послеоперационного псевдоартроза. Автор считает, что этот, и так незначительный, процент может быть сведен к нулю. В этом направлении, а также и в отношении борьбы с легкими осложнениями и предупреждения развития остаточных явлений, содержание данной монографии стремится внести свой вклад.

В духе этого мышления делается краткий обзор рекомендаций автора в связи с различными поражениями.

— При переломах ключицы, которых было 1684 случая (4,60%), и независимо от их патологоанатомической формы (трещина, сгибание „как молодая ветка" или полный перелом со смещением), рекомендуется применять консервативное лечение путем относительной и кратковременной иммобилизации, специфической для плечевого сустава. Остеосинтез показан исключительно редко. За период времени, к которому относится данное исследование, было оперировано только 5 случаев с абсолютным

Scanned with OKEN Scanner

показанием (0,035%). Второстепенные последующие сгибания восстанавливаются самопроизвольно во времени. При полных переломах со смещением, остаточные укорочения, до 1,5 см, остаются без последствий эстетического или функционального порядка.

— При переломах плечевой кости (816 случаев, 2,23%), рекомендуется прибегать преимущественно к консервативному лечению, независимо от патологоанатомической формы, т.е. при наличии травматического отторжения ее верхнего эпифиза, при переломах ее хирургической шейки, при диафизарных переломах со смещением или без него. Целью консервативного лечения является абсолютное исправление сдвига, который самопроизвольно никогда не устраняется, впрочем, на любом уровне диафизарной кости, а также и при углообразных смещениях, превышающих 10°, однако допускает укорочения менее 2 см у младше 12-летних детей. В ходе процесса внутрикостной перестройки костные мозоли в форме штыка постепенно стираются, а путем явления послепереломного удлинения, обычно, выигрывается 1 см длины. Однако, для комфорта больного, но и врача-хирурга, подобные поражения могут успешно подвергаться и остеосинтезу (стержни, штифты, закрепленные винтами пластинки), в особенности у детей старше 12 лет. Единственным препятствием для остеосинтеза, впрочем легко избегаемым, является лучевой нерв. Таким способом было оперировано 44 поражения (0,12%), а полученные результаты были хорошими.

— Переломов на уровне локтевого сустава было 4 520 (12,34%). В эту категорию вошли как поражения нижнего конца плечевой кости, так и переломы верхних концов костей предплечья, так как поражения задевают одновременно и сущность единого морфо-функционального комплекса этого сустава. При переломах локтевого сустава возможности лечения — смешанные: и консервативные, и полуконсервативные или хирургические, в зависимости от типа поражения.

— При поперечных надмыщелковых переломах плечевой кости со смещением фрагментов, сначала следует попытаться применить консервативное лечение. Полуконсервативное лечение с локтем, расположенным вертикально, следует осуществлять при помощи гипсовой манжеты для рассасания травматического отека и ввиду последующей ортопедической редукции. В случае неудачи надо прибегать к остеосинтезу. Хирургическое вмешательство остеосинтеза на уровне локтевого сустава применяется и при переломах наружного мыщелка плечевой кости со сложным смещением фрагментов и при переломах шейки лучевой кости с неустранимым смещением переломленного фрагмента. При всех этих типах остеосинтеза предпочитается применять стержни. При переломах олекранона рекомендуется остеосинтез с помощью перекрещивающихся спиц проволочной петли. На уровне локтевого сустава хирургические приемы были весьма многочисленными, 352 случая оперированных переломов (0,961%). При поперечном надмыщелковом переломе плечевой кости, который является наиболее упорным к ортопедическому лечению, автор исследовал отдаленные результаты консервативного лечения 200 случаев поражения со смещением переломленных фрагментов и оценил эти результаты, которые были хорошими в 80% случаев.

Scanned with OKEN Scanner

— *При переломах костей предплечья (25 386 случаев=69,20 %), либо обеих костей, либо только одной из них, либо диафизарной локализации, либо, более часто, расположенных на уровне дистальных концов, со смещением фрагментов или без него, цель, лечения является сохранение незатронутым движение пронации — супинации, от которого зависит функциональность этого сегмента конечности. При поражениях со сложными смещениями, для устранения разъединения, углообразных смещений, укорочений и латеральных смещений, автору пришлось часто прибегнуть к применению кровоточащего лечения, 258 подобных случаев подвергаясь остеосинтезу (0,70%). Рекомендуется производить остеосинтез локтя при помощи центромедулярного стержня и остеосинтез стабильного типа лучевой кости при помощи металлической пластинки закрепленной винтами.*

Отмечается, что переломы типа Монтеджиа не предоставляют никаких трудностей для консервативного лечения если они выявлются своевременно.

Остаточные сгибания костей предплечья могут вызывать появление расстройств остеогенеза на уровне дистальных эпифизарных хрящей.

При переломах костей предплечья, независимо от типа лечения, продолжительная и качественная иммобилизация приводит к конечным хорошим результатам, что автор отметил в 90% случаев.

— *На уровне пястных костей (382 случая=1,04%), дискусии в связи с постановкой диагноза и назначением кровоточащего лечения порождаст перелом основы первой пястной кости (Беннетт), у которой иногда определяются смещения обратного типа, которые могут остаться незамеченными.*

— *На уровне фаланг пальцев руки (508 случаев=1,39%), внутрисуставные переломы могут сделать необходимым применение остеосинтеза на тонком стержне, после чего может оставаться устойчивая ригидность сустава.*

— *На уровне бедренной кости отметилось 920 переломов (2,51%). При переломах диафизарной локализации автор кодирует два метода лечения: метод непрерывной экстензии с ногой или только с коленом в вертикальном положении, метод, показанный, главным образом, у детей в возрасте до 6—8 лет, в случае косых или спиралевидных траекторий перелома и который является превосходным лечебным методом, а у детей, превышающих этот возраст, а также и в случае поперечных переломов, наблюдающихся во всяком возрасте, рекомендуется остеосинтез с центромедуллярным стержнем типа Кюнтшера. Наиболее неблагоприятные результаты были получены после применения метода немедленной ортопедической редукции или простой кровоточащей редукции с последующим применением одной из возможностей гипсовой иммобилизации.*

При переломах верхнего конца бедренной кости, как в случае травматической, так и патологической отслойки и при переломах шейки бедренной кости, рекомендуется производить хирургическое лечение остео-

Scanned with OKEN Scanner

синтезом, с помощью перекрещивающихся спиц. Последующие возможные расстройства роста не связаны с принятым лечебным подходом.

В группе из 220 больных, оперированных методом интрамедуллярного остеосинтеза и выдержанных долгое время под наблюдением, отметились хорошие результаты в 97,07% случаев.

— При переломах костей голени (1 958 случаев=5,34%), наиболее важные поражения располагались в диафизе. В случае переломов этой локализации автор предпочитает применять консервативное лечение. Вообще, рекомендуется абсолютное исправление смещений, главным образом, отдаления переломленных фрагментов, но и углообразных смещений, превышающих 5° в латеральном направлении и 10° — в передне-заднем, которые способны обусловить поздно возникающие суставные недомогания.

Для избежания последних, после наложения гипсового аппарата можно прибегать к ухищрению исправлений остаточных разъединений под гипсовым аппаратом, ломая последний.

Но, при диафизарных переломах костей голени со сложными смещениями, можно прибегать с самого начала к остеосинтезу стабильного типа большеберцовой кости с помощью пластинки укрепленной винтами.

Переломы верхнего конца костей, в особенности, при отслойке эпифиза, отягчаются последующими расстройствами остеогенеза и это — независимо от метода лечения.

В случае исследованных автором диафизарных переломов получились хорошие результаты, т.е. анатомическое излечение, в пропорции 87,77%.

— При переломах плюсневых костей (423 случая=1,15 %), характерное и довольно часто наблюдаемое, но доброкачественное поражение состоит в переломе маргинального задне-наружного бугорка пятой плюсневой кости, который может сопровождать случаи дисторсии суставов ноги.

— На уровне фаланг ноги (72 случая=0,20%), некоторые предосторожности в лечении, в отношении редукции переломов, выдвигаются переломом основы проксимальной фаланги большого пальца.

Тот факт, что у детей некоторые переломы диафизарных костей конечностей, вылеченные в порочных позициях, могут воспользоваться некоторыми возможностями, во времени спонтанной перестройки, ни в коем случае не оправдывает неприменение при этих поражениях наиболее правильного лечения, т.к. известно, что отдаленные функциональные результаты тесно связаны с результатами немедленного анатомического излечения.

В этом смысле, монография заканчивается цитированием профессора Думитру Веряну, который в 1973 году сказал: «Даже если и допускаются некоторые несовершенства редукции, исправляемые ростом ребенка, все эти несовершенства не должны переходить за определенный предел, который мы должны знать и оценивать».

Scanned with OKEN Scanner

Scanned with OKEN Scanner

Redactor de carte: Dr. IOAN JOCU
Tehnoredactor: VASILE GHIȚĂ

Bun de tipar: 27.V.1988
Formatul: 16/70×100
Hîrtie: Scris IA 70×100/42
Coli tipar: 33,25

Tiparul executat I. P. Oltenia